H. Fritsch

# Die Krankheiten der Frauen.

Elfte Auflage.

24.A.99

XIII, 8

DIE

# KRANKHEITEN DER FRAUEN

FÜR

## ÄRZTE UND STUDIERENDE

DARGESTELLT

VON

**DR. MED. HEINRICH FRITSCH**

Professor der Gynäkologie und Geburtshilfe
Geh. Medizinalrat und Direktor der Königlichen Frauenklinik an der Universität zu Bonn
Mitglied des Medicinalcollegii für die Rheinprovinz

**Elfte, vielfach verbesserte Auflage**

**MIT 325 TEILWEISE FARBIGEN ABBILDUNGEN IM TEXTE**

**LEIPZIG**
VERLAG VON S. HIRZEL
1905.

Alle Rechte, insbesondere das der Übersetzung vorbehalten.

BOSTON MEDICAL
JUN 29 1918
LIBRARY

Druck von August Pries in Leipzig.

# Vorrede.

In der neuen Auflage habe ich alles Wichtige nachzutragen versucht. Namentlich fügte ich eine große Anzahl neuer instruktiver pathologisch-anatomischer Figuren bei. Der Gynäkologe muß mehr als irgend ein anderer Arzt pathologische Anatomie verstehen, da er viele Eingriffe auf die pathologisch-anatomische Diagnose begründet. Deshalb erschien es mir notwendig, namentlich das Kapitel über das Karzinom, in diesem Sinne zu vervollständigen. Die sehr instruktiven Figuren verdanke ich dem Herrn Dr. F. Michel, jetzt Frauenarzt in Koblenz, der sie als Assistent an der Bonner Frauenklinik gezeichnet hat. Ich bin überzeugt, daß die Leser des Buches für diese Verbesserung dankbar sein werden.

Bonn, im April 1905.

**Heinrich Fritsch.**

Digitized by the Internet Archive
in 2011 with funding from
Open Knowledge Commons and Harvard Medical School

http://www.archive.org/details/diekrankheitende1905frit

# Inhaltsverzeichnis.


Seite

Erstes Kapitel: Gynäkologische Antisepsis . . . . . 1

A. Allgemeine Begründung unserer Vorbereitungen . . . . 1
B. Entstehung der Wundinfektion . . . . . 2
C. Folgen der Wundinfektion . . . . . 3
D. Antiparasitäre Vorbereitung des Arztes, subjektive Antisepsis . . . . . 4
E. Antiparasitäre Vorbereitung des Verbandmaterials und der Instrumente, objektive Antisepsis . . . . . 7
F. Nahtmaterial . . . . . 13
G. Desinfektionsmittel . . . . . 16
H. Antisepsis in der Sprechstunde . . . . . 17

Zweites Kapitel: Allgemeine Diagnostik . . . . . 19

A. Anamnese . . . . . 19
B. Einrichtung des Sprechzimmers. Untersuchungsmethoden 24
C. Untersuchung vom Mastdarm aus . . . . . 28
D. Narkose bei der kombinierten Untersuchung . . . . . 29
E. Untersuchung mit Instrumenten. Die Spekula . . . . . 30
F. Untersuchung in Seitenlage . . . . . 32
G. Die Simonschen Spekula . . . . . 39
Literatur: Lehrbücher, Bildwerke . . . . . 40

Drittes Kapitel: Krankheiten der Vulva . . . . . 41

A. Anatomie . . . . . 41
Entwickelungsgeschichte der äußeren Geschlechtsteile . . . . . 44
B. Mißbildungen . . . . . 45
Hypospadie und Epispadie . . . . . 47
Hermaphroditismus und Pseudohermaphroditismus . 48

Seite

C. Hypertrophien . . . . . 49
Hypertrophia vulvae lymphatica, Pseudo-Elephantiasis vulvae . . . . . 50
D. Entzündungen der Vulva (Vulvitis) . . . . . 53
Ätiologie und pathologische Anatomie . . . . . 53
Symptome und Verlauf . . . . . 57
Diagnose, Behandlung . . . . . 58
E. Pruritus . . . . . 61
Behandlung . . . . . 62
F. Neubildungen der Vulva . . . . . 63
Papillom . . . . . 63
Karzinom . . . . . 65
Andere Neubildungen der Vulva . . . . . 68
G. Verletzungen der Vulva (Dammrisse) . . . . . 71
H. „Vorbereitungskur“ . . . . . 73
I. Beinhalter . . . . . 74
K. Operationsverfahren: „Die Wiederherstellung des Damms“ 77
L. Nachbehandlung . . . . . 82

Viertes Kapitel: Die Krankheiten der Scheide . . . 84

A. Anatomie . . . . . 84
B. Entzündung der Scheide (Kolpitis, Vaginitis) . . . . . 86
Ätiologie . . . . . 86
Anatomie . . . . . 89
Symptome und Verlauf . . . . . 90
Diagnose . . . . . 91
Prognose. Therapie . . . . . 92
Scheidenausspülungen . . . . . 93
Tamponade . . . . . 95
Trockene Behandlung. Vaginalkugeln, Salben, Pulver . . 98
C. Cysten der Scheide . . . . . 100
D. Neubildungen der Scheide . . . . . 101
E. Hyperästhesie der Vagina und Vaginismus . . . . . 105
F. Darmscheidenfisteln . . . . . 108
G. Verletzungen der Scheide . . . . . 109

Fünftes Kapitel: Die Krankheiten der Blase und Urethra . . . . . 110

A. Spaltbildungen und Lageveränderungen . . . . . 110
B. Entzündungen der Blase . . . . . 113
Ätiologie der Blasenentzündungen . . . . . 114
Anatomie . . . . . 115
Symptome . . . . . 118
Diagnose und Prognose . . . . . 119
Behandlung . . . . . 120

Seite
C. Neubildungen der Blase. Kystoskopie . . . . . 124
Behandlung . . . . . 129
D. Verletzung der Blase. Fisteln . . . . . 130
Diagnose . . . . . 134
Prognose, Behandlung . . . . . 135
Nachbehandlung . . . . . 146
Blasendarmfisteln . . . . . 147
E. Krankheiten der Urethra . . . . . 147
F. Funktionsstörungen und Neurosen der Urethra . . . . . 152

Sechstes Kapitel: Die Uterusmißbildungen, Bildungshemmungen, und die Gynatresien . . . . . 157

A. Mißbildungen . . . . . 157
B. Uterusdefekt und Uterus rudimentarius, fötaler und infantiler Uterus . . . . . 162
C. Gynatresien . . . . . 165
Symptome und Ausgänge . . . . . 170
Diagnose und Prognose . . . . . 171
Behandlung . . . . . 173

Siebentes Kapitel: Die Entzündungen des Uterus . 177

A. Anatomie . . . . . 177
B. Die akute Endometritis und Metritis . . . . . 181
Ätiologie . . . . . 181
Anatomie, Symptome, Verlauf . . . . . 182
Diagnose, Prognose, Behandlung . . . . . 183
C. Die chronische Metritis. Ätiologie . . . . . 187
Anatomie . . . . . 188
Symptome, Verlauf . . . . . 189
Diagnose und Prognose . . . . . 190
Allgemeine Behandlung . . . . . 191
Lokale Behandlung . . . . . 193
D. Atrophie des Uterus . . . . . 196
E. Die chronischen pathologischen Zustände des Endometriums . . . . . 198
Die chronische, nicht infektiöse Endometritis . . . . 198
Symptome, Verlauf . . . . . 203
Diagnose, Prognose . . . . . 204
Behandlung . . . . . 205
Sondierung . . . . . 208
Die Erweiterung der Gebärmutter, Quellmittel . . . 211
Instrumentelle Erweiterung: Uterine Dilatatorien . . 213
Einwirkung auf die Uterusschleimhaut . . . . . 215
Ausschabung, Uterusstäbchen, Löffel, Curetten . . 216
Einspritzung mit der Braunschen Spritze . . . . . 222

Seite
Die elektrolytische Behandlung . . . . . 224
Die Atmokausis . . . . . 226
F. Die pathologischen Zustände der Cervix uteri . . . . . 230
Anatomie. Ätiologie . . . . . 231
Symptome und Verlauf. Diagnose . . . . . 235
Behandlung . . . . . 236
Amputation der Portio . . . . . 238
Emmetsche Operation . . . . . 239
Behandlung der Schleimpolypen . . . . . 240
Schluß . . . . . 241

Achtes Kapitel: Die Lageveränderungen des Uterus 241

A. Die typische Lage des Uterus . . . . . 241
B. Anteflexio . . . . . 246
Symptome, Verlauf, Behandlung . . . . . 249
C. Anteversion . . . . . 249
Symptome, Verlauf, Diagnose, Prognose, Behandlung 251
D. Antepositio uteri . . . . . 252
E. Retroversion. Ätiologie und Anatomie . . . . . 253
Symptome und Verlauf . . . . . 254
Diagnose, Prognose, Behandlung . . . . . 255
F. Retroflexio. Ätiologie und Anatomie . . . . . 257
Symptome . . . . . 259
Diagnose . . . . . 261
Behandlung . . . . . 264
Operative Heilung der Retroflexio. Ventrofixation . 272
Vaginafixation . . . . . 276
Alexandersche Operation . . . . . 278
Kritik der beschriebenen Operationen . . . . . 280
G. Der Uterus- und Vaginalprolaps . . . . . 282
1. Isolierte Senkung der Scheidenwandung . . . . . 282
2. Senkung der Scheidenwand mit Senkung des Uterus 284
3. Primäre Senkung des Uterus mit Inversion der Scheide . . . . . 285
Anatomie . . . . . 285
Symptome und Verlauf . . . . . 291
Diagnose . . . . . 292
Therapie . . . . . 293
Pessarbehandlung . . . . . 301
H. Die Inversion. Ätiologie . . . . . 302
Anatomie . . . . . 303
Symptome, Verlauf . . . . . 304
Diagnose, Prognose . . . . . 305
Therapie . . . . . 306
I. Die selteneren Lageveränderungen der Gebärmutter . . 308

Seite

Neuntes Kapitel: Die bösartigen Geschwülste der Gebärmutter (Karzinom, Sarkom, Chorioepitheliom. Anhang: Adenom) . . . . . 309

A. Das Karzinom . . . . . 309
Das Portiokarzinom . . . . . 310
Das Cervixkarzinom . . . . . 312
Das Corpuskarzinom . . . . . 315
Ätiologie, Symptome und Verlauf . . . . . 318
Diagnose . . . . . 322
Behandlung, Operative Entfernung des Karzinoms . . . . 328
Nachbehandlung, Hohe Portioamputation . . . . . 333
Freundsche Operation . . . . . 334
Die Rezidive. Prognose . . . . . 337
Symptomatische und Palliativbehandlung . . . . . 338
B. Das Uterussarkom . . . . . 341
Diagnose und Therapie . . . . . 342
Malignes. Chorioepitheliom . . . . . 343
C. Anhang: Das Adenom . . . . . 346

Zehntes Kapitel: Die Myome der Gebärmutter . . 348

Symptome und Verlauf . . . . . 360
Diagnose . . . . . 364
Therapie. Symptomatische Therapie . . . . . 369
Ergotin . . . . . 370
Lokale hämostyptische Therapie . . . . . 372
Die operative Behandlung. Entfernung der Polypen . . 374
Die vaginale Totalexstirpation bei Myom . . . . . 381
Die Laparomyomotomie . . . . . 383
Vorbereitungen vor der Laparotomie . . . . . 384
Narkose, Desinfektion des Operationsfeldes. Operationstisch und Beckenhochlagerung . . . . . 385
Allgemeine Technik . . . . . 389
Bauchschnitt . . . . . 390
Die typische Myomotomie mit und ohne Entfernung der Portio vaginalis . . . . . 393
Konservative Methoden: Entfernung des Myoms mit Erhaltung des Uterus . . . . . 399
Die Kastration . . . . . 401

Elftes Kapitel: Krankheiten der Ovarien und Paroovarien . . . . . 403

A. Normale Anatomie . . . . . 403
Lage der Ovarien . . . . . 406
B. Bildungsvarietäten und Lageveränderungen . . . . . 407
C. Entzündung des Eierstocks, Oophoritis . . . . . 409
D. Die Neubildungen der Ovarien . . . . . 414
Ovarialcysten . . . . . 414

Seite
Die Kystadenome . . . . . 415
Kystadenoma serosum . . . . . 421
Das Karzinom des Ovariums . . . . . 423
Die ovulogenen Tumoren, Embryome (Dermoide), Teratome . . . . . 426
Geschwülste der Bindegewebsreihe der Ovarien, Fibrome, Sarkome, Endotheliome, Angiome (Desmoide Neubildungen) . . . . . 430
Die Sarkome . . . . . 430
Parovariale Tumoren . . . . . 432
Das Verhältnis der Ovarialgeschwülste zur Nachbarschaft, Stiel, Wachstum, Adhäsionen, Metamorphosen im Tumor, Cystenruptur . . . . . 434
Symptome und Verlauf . . . . . 441
Diagnose . . . . . 447
Behandlung. Punktion, Ovariotomie . . . . . 458
Konservative Ovariotomie, Verfahren bei Komplikationen . . . . 463
Vaginale Ovariotomie . . . . . 466
Unvollkommene und wiederholte Ovariotomie . . . . . 469

Zwölftes Kapitel: Krankheiten der Tuben. Adnexoperationen. Tubargravidität . . . . . 470
A. Anatomie . . . . . 470
B. Entwickelungsfehler . . . . . 472
C. Entzündung der Tuben. Pyosalpinx . . . . . 473
Hydrosalpinx . . . . . 478
Hämatosalpinx . . . . . 478
Verlauf, Prognose . . . . . 479
Diagnose . . . . . 480
Therapie, Adnexoperationen . . . . . 481
Technik der abdominalen Adnexoperationen . . . . 485
Technik der vaginalen Adnexoperationen . . . . . 487
Neubildungen der Tube . . . . . 489
D. Tubargravidität. Hämatocele . . . . . 490
Symptome und Verlauf . . . . . 497
Diagnose . . . . . 499
1. Prophylaktische Behandlung . . . . . 501
2. Laparotomie bei schweren Symptomen . . . . . 503
3. Behandlung der Hämatocele . . . . . 504
4. Operationen bei vorgeschrittener Extrauterinschwangerschaft 506

Dreizehntes Kapitel: Nachbehandlung, Nachkrankheiten nach Laparotomien . . . . . 510
A. Naht der Bauchwunde . . . . . 510
B. Bauchverband . . . . . 514
C. Nachbehandlung . . . . . 515
D. Prognose. Tod nach Laparotomien . . . . . 518

Seite
E. Ileus . . . . . 524
F. Bauchbruch, Nabelbruch, Bauchnarbenbruch, Adhäsionsbildung . . . . . 528
G. Bauchfisteln, Kotfisteln, Blasenbauchfisteln . . . . . 532
Therapie . . . . . 534
H. Bauchblasenfisteln . . . . . 536
I. Im Bauch zurückgebliebene Gegenstände . . . . . 537

Vierzehntes Kapitel: Parametritis und Perimetritis 538
A. Parametritis . . . . . 538
Symptome und Verlauf . . . . . 548
Diagnose und Prognose . . . . . 550
Behandlung . . . . . 553
B. Tumoren der Ligamenta und im Subserosium . . . . . 557
C. Perimetritis . . . . . 559
Anatomie und Ätiologie . . . . . 559
Symptome und Verlauf . . . . . 563
Diagnose und Prognose . . . . . 570
Behandlung . . . . . 573
D. Die Tuberkulose des Peritonäums . . . . . 574

Fünfzehntes Kapitel: Menstruation, Ovulation, Befruchtung, Sterilität . . . . . 579
A. Physiologie der Menstruation und Ovulation . . . . . 579
B. Diätetik der Menstruation . . . . . 584
C. Pathologie der Menstruation . . . . . 585
Menstruatio praecox, serotina. Vikariierende Menstruation . . . . . 585
Amenorrhoe . . . . . 586
Behandlung . . . . . 588
Menorrhagie . . . . . 590
Behandlung . . . . . 591
Dysmenorrhoe . . . . . 594
Behandlung . . . . . 598
Intrauterinstifte . . . . . 601
Kastration, Totalexstirpation . . . . . 601
Technik der Kastration . . . . . 661
D. Befruchtung . . . . . 603
E. Sterilität . . . . . 604
Sterilisation . . . . . 609

Sechzehntes Kapitel: Die gonorrhoischen Erkrankungen der weiblichen Geschlechtsorgane . 611
A. Ätiologie . . . . . 611
B. Einzelne Formen der weiblichen Gonorrhoe . . . . . 615
1. Vulva und Vagina . . . . . 615

Seite
2. Urethritis . . . . . 617
3. Tripper des Uterus . . . . . 617
4. Salpingitis gonorrhoica . . . . . 619
C. Menstruation, Schwangerschaft, Wochenbett . . . . . 620
1. Menstruation . . . . . 620
2. Schwangerschaft . . . . . 621
3. Wochenbett . . . . . 621
D. Mischinfektion . . . . . 321
E. Abgeschwächte Virulenz . . . . . 622
F. Residuen der Gonorrhoe . . . . . 624
G. Symptome und Verlauf . . . . . 624
H. Diagnose . . . . . 627
I. Behandlung . . . . . 629
1. Behandlung des akuten Trippers . . . . . 629
2. Behandlung des chronischen Trippers . . . . . 631
Siebzehntes Kapitel: Den Frauen eigentümliche Darmleiden . . . . . 633
A. Chronische Obstruktion . . . . . 633
Behandlung . . . . . 638
B. Analfissuren, Fisteln, periproktitische Abszesse . . . . . 641
C. Hämorrhoiden . . . . . 642
D. Prolapsus ani . . . . . 644
Anhang: Pharmacopoea gynaecologica . . . . . 646
Sachregister . . . . . 655

BOSTON MEDICAL
JUN 29 1918
LIBRARY

Erstes Kapitel.

# Gynäkologische Antisepsis.

## A. Allgemeine Begründung unserer Vorbereitungen.

Bei allen diagnostischen und therapeutischen Maßnahmen ist eine antiparasitäre Vorbereitung: die Antisepsis notwendig. Sie erstreckt sich auf das Subjekt den Arzt und auf das Objekt die Kranke. Kleine Verletzungen, bei der Untersuchung zufällig entstanden, große Wunden bei Eingriffen angelegt, heilen nur dann primär, d. h. aseptisch, wenn durch die Antisepsis die Asepsis gewahrt ist.

Bei fehlerhafter oder ungenügender Antisepsis bleiben an Fingern, Instrumenten, Verbandmaterial, oder an der Haut der Patientin lebensfähige Infektionserreger haften. Sie gedeihen in den Wunden und ihren Sekreten, sie erzeugen wachsend und sich vermehrend Toxine, die in der Nachbarschaft die Gewebe zerstören und in den Kreislauf kommend den Organismus vergiften.

Die häufigsten Infektionserreger sind die verschiedenen Arten von Streptokokken, Staphylokokken und die Kolibakterien. Am gefährlichsten sind die von kranken Menschen stammenden: die pathogenen Streptokokken.

Da der Arzt mit kranken Menschen sich berufsmäßig beschäftigt, werden seinen Händen, Haaren, Gesicht, seinen Kleidern, ja seiner ganzen Körperoberfläche Kokken anhaften. Auch ohne direkte Verunreinigung finden sich „ubiquistisch“, z. B. im Munde jedes Menschen, pathogene Kokken: Streptokokken, Diphtheriebacillen, Pneumoniekokken u. a. m. Daß überall an der Hautoberfläche jedes Menschen für Wunden gefährliche, die primäre Heilung hindernde Kokken haften, lehrt jede sekundäre Wundheilung nach zufälliger Verletzung einer nicht antiparasitär vorbereiteten Haut. Die Tatsache, daß bei den Verletzungen des alltäglichen Lebens die primäre Heilung Ausnahme, die Heilung mit Eiterung das Häufigere ist, beweist zur Genüge das ubiquistische Vorhandensein der Eiterkokken.

In Krankenhäusern werden allen Gegenständen, die nicht sachgemäß gereinigt sind, die von den Kranken stammenden Kokken anhaften. Sie fliegen mit dem Staube und Schmutze, von der bewegten Luft aufgewirbelt, umher und sammeln sich da an, wo Staub und Schmutz sich niederlassen, also z. B. auf Betten, Tischen, Verbänden, Verbandgegenständen, Wunden u. s. w. Verlieren sie auch durch Austrocknen an Wachstumsenergie, so gibt es doch „Sporen", die, zum Teil noch unbekannt, eine lange Lebensfähigkeit besitzen. Es wird also gefährlicher sein, eine Operation zu machen, wenn man selbst Wunden behandelt, die pathogene Keime von akuten Krankheiten enthalten, z. B. von einer Phlegmone, als wenn man überhaupt die Berührung mit eitrigen Wunden prinzipiell vermeidet. Es wird gefährlicher sein, Operationen in einem Raume auszuführen, in dem Kranke mit unreinen Wunden sich befanden oder befinden, als wenn man in einem Raume operiert, von dem alle infizierten Wunden und infektiösen Kranken prinzipiell ferngehalten werden. Ein Arzt, der mit infektiösen Kranken nicht in Berührung kommt, wird also mehr Aussichten haben, die Wunden, die er anlegt, aseptisch zu erhalten, als ein Arzt, der promiscue Fälle von schwerer Wundinfektion, Scharlach, Diphtherie etc. behandelt. Ein Operateur darf unsaubere, eiternde Wunden niemals berühren, es sei denn, daß er die Hände durch Überziehen von Gummihandschuhen geschützt hat. Sektionen darf er nicht ausführen; mußte er bei einer Sektion zugegen sein, so muß er sich baden und den Anzug wechseln, ehe er auf eine aseptische Station geht, resp. als Gynäkolog tätig ist.

## B. Entstehung der Wundinfektion.

Wir unterscheiden verschiedene Möglichkeiten der Infizierung einer Wunde. Ist die Hand des Operateurs nicht keimfrei, kleben an Messern, Instrumenten, den Tupfern oder Verbandgegenständen Kokken, so werden sie bei der Berührung der Wunde eingeimpft: Kontaktinfektion.

Oder die Hautoberfläche des Operationsgebietes ist unrein. Ist auch die Oberfläche abgewaschen, desinfiziert, so können doch in tiefen Schichten der Haut, z. B. in den Ausführungsgängen der Hautdrüsen Kokken sich befinden, die allmählich an die Oberfläche kommen. Ein durch die Wundränder gezogener rauher Seidenfaden streift aus dem Trichter die lockeren, verhornten mit Kokken besetzten Epithelien ab und zieht sie in die Tiefe hinein. Dort entfalten sie, in den Flüssigkeiten der Wunden wachsend, ihre verderblichen Eigenschaften.

Oder die Infektion kommt aus der Luft. Keime werden beim Sprechen, beim Husten, beim Niesen aus dem Munde des Arztes

direkt in die Wunde geschleudert. Oder sie fallen wegen ihrer spezifischen Leichtigkeit nicht sofort zu Boden, halten sich in der bewegten Luft eine Zeit lang schwebend und lassen sich, allmählich zu Boden sinkend, auf die Wunden nieder.

Eine Infektion ist auch von den, unsaubere Gegenstände enthaltenden Körperhöhlen aus möglich. So können von einer gangränösen Blase aus die Wände der benachbarten Venen infiziert werden. Dadurch entsteht Phlebitis, Thrombose und eitriger Zerfall der Thromben. Dasselbe ist vom Darm aus möglich, da die Darmwand schon bei venöser Stase für Kokken durchgängig ist. Zerfallen die Thromben in den Gefäßen, so entsteht Pyämie. Blutergüsse und Exsudate neben dem Darm liegend verjauchen, nachdem Kolibacillen aus dem Darm in sie eingewandert sind.

Dies ist dann Selbstinfektion.

Ja selbst in den Blutstrom gelangte Kokken bilden entfernte Entzündungen. Man hat bei Influenza, bei Tonsillitis, bei Vereiterung der Hihgmorshöhle „idiopathische“ Peritonitis entstehen sehen.

## C. Folgen der Wundinfektion.

Sowohl ganze Menschen als einzelne Teile des Menschen verhalten sich den Kokken gegenüber verschieden. Es gibt Menschen, deren Widerstandskraft eine individuell hohe ist. So haben wir früher beobachtet, daß selbst bei schwerer puerperaler Infektion eine Wöchnerin bald erlag, während ein anderer Organismus sich im Kampfe mit der Infektion siegreich durchkämpfte. Wir besitzen auch Mittel und Methoden, den Organismus im Kampfe mit der Wundinfektion zu unterstützen. Vielleicht erreichen wir einmal die Möglichkeit, Menschen gegen die Krankheiten der Wundinfektion durch ein wirklich sicheres Antistreptokokkenserum ebenso immun zu machen, wie gegen andere Infektionskrankheiten, z. B. die Variola.

Auch die verschiedenen Gewebe eines Körpers reagieren verschieden auf die Invasion der Kokken.

Das lebendige, sauerstoffreiche Blut ist ein Feind der Kokken. Auch das gesunde Peritonäum, das seine außerordentlich große physiologische Resorptionskraft behält, ist im stande, wenige Kokken zu vernichten, sie unschädlich zu machen, sie aufzusaugen, sie in das Blut zu befördern, wo sie zu Grunde gehen.

In schlecht ernährtem Gewebe aber, z. B. in dem puerperalen, verfettenden, mit arteriellem Blut wenig versorgten Uterus, in der Leber mit ihrem langsam fließenden venösen Blut, in ödematösem Gewebe, in toten Räumen, wo der Stoffwechsel zur Zeit kaum stattfindet, im Peritonäalraume, der durch langes Offensein bei einer eingreifenden

Operation, oder durch Stauung bei Ileus in seiner Vitalität schwer geschädigt ist, vermehren sich die Kokken rapide. Sie entfalten und vermehren ihre gefährliche, den Körper toxisch vernichtende Wirkung.

Wichtig ist auch, daß Kokken einen verschiedenen Grad von Lebenskraft — eine große oder geringe Virulenz besitzen. Eine Wöchnerin infiziert mit Kokken, die von einem frischen Puerperalfieberfalle stammen, ist fast rettungslos der Sepsis resp. dem Tode verfallen. Ältere, ausgetrocknete Kokken, aus aufgewirbeltem Staube herabgefallen, und solche, die wochenlang in abgekapselten Höhlen lagen, auch Kokken, die durch Desinfizientien abgeschwächt sind, zeigen keine oder eine geringe Gefährlichkeit für den Organismus. Und zuletzt kommt es auch auf die Quantität der Kokken an. Geringe Mengen werden vom Peritonäum vernichtet, während gegen große Massen die Schutzvorrichtungen des menschlichen Körpers bald versagen.

Da die Lehren der Hygiene und Bakteriologie mit dem Fortschritte der Erkenntnis auf bakteriologischem Gebiete wechseln, da neue Bedingungen für Gedeihen und Vernichtung der Kokken alljährlich entdeckt werden, so kann auch die Praxis nicht an einer antiseptischen Methode starr festhalten. Es ist deshalb nicht falsch, sondern im Gegenteil oft unerläßlich, die Methoden der Antisepsis zu ändern, um neue Errungenschaften der Theorie für die Praxis auszubeuten. Dabei wird man stets im Auge behalten, daß die einfachste Methode immer die sicherste ist.

Praktisch scheiden wir am besten in subjektive und objektive antiparasitäre Vorbereitung resp. Antisepsis.

## D. Antiparasitäre Vorbereitung des Arztes, subjektive Antisepsis.

Am wichtigsten ist die Vorbereitung der Hände. Die neueren fleißigen und gewissenhaften Untersuchungen vieler Forscher haben gezeigt, daß eine absolute Keimfreiheit der Hände mit einer Methode der Antisepsis kaum zu erzielen ist. Trotz dieser theoretischen Annahme wissen wir, daß unsere Vorbereitungen genügend sind, um den Erfolg der aseptischen Heilung zu garantieren. Jedenfalls aber wird man lieber zu viel als zu wenig tun.

Die Arme werden bis dicht an die Schulter entblößt.

Es ist hier eine gewisse Pedanterie notwendig:

1. Abreiben und Abseifen der Hand mit Schleichscher Marmorseife und möglichst heißem Wasser. Wasserwechsel oder Abspülung in fließendem heißem Wasser. 5 Minuten.
2. Beseitigung des jetzt erweichten Schmutzes unter den Nägeln, Ausschaben der Nagelfalze, Abschneiden der Nägel, Abspülen der Hände. Wasserwechsel.

3. Abreiben der Unterarme bis über den Ellbogen mit Marmorseife. Abspülen, Wasserwechsel.
4. Wiederholung der Reinigung der Hände und des Unterarmes mit Bürste und Sandseife. Der Reihe nach wird jede Fingerspitze, jeder Finger und jeder Zwischenraum zwischen den Fingern kräftig abgebürstet. Abspülen, Wasserwechsel.

   Gerade die Kombination von Marmorseife und Bürste ist ganz vorzüglich zur Reinigung geeignet. Sind die Bürsten gut ausgekocht und in Sublimatlösung aufbewahrt, so existieren keine Bedenken gegen die Bürsten. Drei reine Bürsten müssen für jeden Operateur zur Verfügung sein.

   Die Reinigung für die rechte Hand hat etwas länger zu dauern, da die linke Hand nicht so kräftig reibt als die rechte. Wasserwechsel.
5. Hierauf werden die Fingerspitzen und die Hände, sodann der Unterarm in Alkohol mit der zweiten Bürste kräftig abgebürstet, wobei namentlich Fingerspitzen und Nagelbetten zu berücksichtigen sind. Hatte man etwas Bedenkliches angefaßt, so tauche man die Fingerspitzen noch in Jodtinktur.
6. Mit der dritten Bürste, ohne Seife werden zuletzt die Hände mit Sublimatlösung 1 : 1000 nochmals kräftig und gründlich abgebürstet.

1

Gesichtsmaske umgelegt.

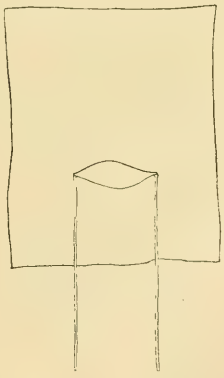

2

Gesichtsmaske. Am Schlitz 2 Bänder zum Festbinden.

7. Jetzt legt man die Gesichtsmaske an. Sie besteht aus doppelter Gaze, hat einen Schlitz für die Augen, so daß Mund und Nase bedeckt sind. Sie muß den ganzen Kopf einhüllen.

8. Der sterilisierte Operationsmantel wird angezogen und hinten von der Wärterin geschlossen. Eine Schürze aus Billrothbatist, triefend aus der Sublimatlösung genommen, bekleidet die Vorderfläche des Körpers. Bis man den ersten Schnitt macht, bleiben die Hände und Unterarme in heißer Sublimatlösung liegen. Zu dieser Desinfektion braucht man 15 bis 20 Minuten.

Während der Operation werden die Hände und Unterarme alle 3—5 Minuten wieder in einen tiefen Eimer mit Sublimatlösung eingetaucht und schnell mit einem im Eimer liegenden ausgekochten Loofahschwamme abgerieben. Ebenso schöpft man mit der Hand Sublimatlösung aus und lässt sie über die Schürze herablaufen, so daß auch von ihr jede Verunreinigung aus der Wunde oder aus der Luft wiederholt abgewaschen wird.

In der neueren Zeit wenden die Chirurgen nach dem Vorgange von Friedrich und Mikulicz eine Methode an, die auch einige Gynäkologen adoptiert haben. Es wird mit Gummihandschuhen operiert, so daß die Wunde mit der nackten Oberfläche der Finger überhaupt nicht in Berührung kommt.

Unter dem Gummihandschuh können tiefere Hautkeime mobil werden. Muß man in der Tiefe unter Kontrolle und Entgegendrücken mit den Fingern der linken Hand umstechen oder nähen, so verletzt die Nadel leicht den Gummihandschuh. Dann ist die Asepsis schlechter gewahrt, als bei häufigem Abspülen der Hand, wie ich es ausübe.

Für die Praxis ist zu fürchten, daß die Einführung immer neuer Apparate, die wir nicht selbst kontrollieren und die während der Operation schadhaft werden können, Gefahren bedingt. Je einfacher unsere Vorsichtsmaßregeln sind, um so besser. Ich stehe auf dem empirischen Standpunkte, daß bei guter Desinfektion die Hände, wenn auch nicht keimfrei, so doch ungefährlich sind. Bei Operateuren, die in großen allgemeinen Krankenhäusern arbeiten, die mit Unsauberkeiten ihrem Berufe nach mehr als wir Gynäkologen in Berührung kommen, oder die sich bewogen fühlen, Besserung ihrer schlechten Resultate zu erstreben, ist die Anwendung von Handschuhen gewiß erklärlich.

Notwendig aber ist es, daß der Gynäkologe die Gummihandschuhe bei jeder unsauberen Operation, z. B. Ausspülen eines puerperalen Uterus, Operation eines Exsudates etc. anwendet, um seine Hände vor Verunreinigung zu schützen.

Es ist ein Glück, daß fast alle Operateure verschiedener Ansicht sind. Dadurch wird der Fortschritt am besten garantiert. Die Erfolge sind im großen und ganzen überall gleich gut.

Ich bediene mich der Instrumente so wenig, wie möglich, fasse alles mit den Fingern an, um möglichst schonend zu verfahren. Bauchdeckeneiterungen sehe ich kaum jemals. Andere wieder halten die Finger für gefährlich und fassen alles nur mit Instrumenten an. Das muß Jeder machen, wie er es verantworten kann.

## E. Antiparasitäre Vorbereitung des Verbandmaterials und der Instrumente, objektive Antisepsis.

Um das „Verbandmaterial" aseptisch zu machen, oder, wie der Kunstausdruck ist, zu sterilisieren, wendet man Apparate an, in denen



3

Thursfieldscher Sterilisationsapparat zur Sterilisation der Wäsche und Verbandgegenstände.

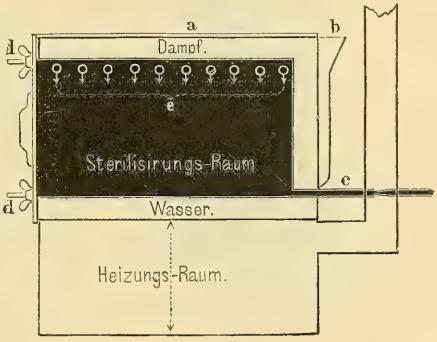


4

Durchschnitt durch den Apparat: a Hülle von Asbestpappe oder Filz, darunter der Dampfraum. Über dem Heizungsraum das Wasser, welches verdampfend in den Dampfraum und von hier aus den Öffnungen e in den Sterilisierungsraum einströmt. Bei c fließt das Kondenswasser aus. Bei b wird das Wasser nachgefüllt. d Schrauben, welche den Deckel dampfdicht befestigen.

strömender Dampf eine Zeit lang durch das Material zieht. Ich habe fast zwei Jahrzehnte lang den kleinen Thursfieldschen Apparat (Figur 3 und 4) benutzt. In ihm habe ich Seide, Operationsmäntel, Handtücher, Instrumente, früher selbst Schwämme etc. so genügend sterilisiert, daß ich sehr gute Erfolge hatte. Allein der Apparat ist bei täglichem mehrfachem Gebrauch nicht lange haltbar. Nach $^1/_2$ Jahr wurde er schadhaft. Für Privatärzte resp. den Kleinbetrieb ist er gewiß sehr zu empfehlen, da er Innenraum genug hat, um allen Operationsbedarf, ja auch die Sterilisation eines Tuchanzuges in ihm zu ermöglichen. In Krankenhäusern benutzt man besser die Lautenschlägerschen Apparate, die wie alle Sterilisationsapparate auf demselben Prinzip beruhen: Wasser zu verdampfen und den Dampf durch den Inhalt zu treiben.

Ich habe den Apparat etwas verbessert (Figur 5). Das Wassergefäß, in welches der Dampf geleitet wird, ist unter dem Apparat, mit ihm verbunden, angebracht, so daß der ganze Apparat wenig Raum wegnimmt und aus einem Zimmer in ein anderes leicht gefahren werden kann.

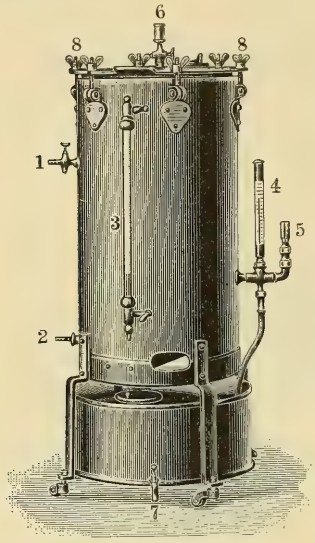


5

Fahrbarer Dampfsterilisator.

1. Rohr zum Füllen des Apparates mit Wasser,
2. zum Anstecken des Gasrohres, Heizrohr.
3. Wasserstandrohr.
4. Thermometer zum Ablesen des Hitzegrades im Apparat.
5. 6. Luftrohr, mit Watte gefüllt. Nach der Desinfektion werden die Hähne geöffnet, damit der Wasserdampf austreten kann; ohne dies würde der Wasserdampf beim Ersticken als Kondenswasser die desinfizierten Gegenstände naß machen.
7. Wassergefäß, in welches das Dampfrohr hineingeleitet ist. (Beim Lautenschlägerschen Apparat steht dies Gefäß lose daneben.)
8. Flügelschrauben zum Befestigen des Deckels.

In diesen Apparat legt man die Gegenstände nicht frei hinein, sondern man packt sie in vernickelte Trommeln (Figur 6) resp. Kapseln. Die Kapseln sind durchbrochen, so daß der Dampf durch den Inhalt streichen kann. Werden die Doppelwände verschoben, so werden die Löcher gedeckt. Es ist also möglich, Verbandmaterial zu sterilisieren und nach Schließen der Seitenlöcher der Kapseln sterilisiert aufzubewahren. Durch Scheidewände in den Kapseln kann man zwei Abteile, z. B. für Tupfer und für Servietten herstellen.

Die geschlossenen Kapseln werden in einem eisernen Gestelle neben den Operationstisch gestellt und erst unmittelbar vor dem ersten Schnitt geöffnet. Es gibt auch Vorrichtungen, durch welche die Öffnung durch einen Mechanismus bewirkt wird, den man durch Treten auf ein Pedal in Wirkung setzt.



6

Trommel zur Aufnahme f. Mäntel, Tücher, Tupfer etc.

Man muß darauf achten, daß alle Gegenstände in die Trommeln lose eingepackt werden. Preßt man sie fest an und in einander, so dringt der Dampf nicht genügend ein und durch. Die Sterilisation ist dann nicht vollständig.

Die moderne Industrie hat uns eine große Anzahl billiger und guter, kleiner und großer, für alle Bedürfnisse des ärztlichen Groß- und Kleinbetriebes passender Apparate geliefert. Kein Arzt kann heutzutage Praxis ausüben, ohne Apparate zu besitzen, mit denen er

Verbandmaterial und Instrumente sterilisiert. Die alte Zeit, wo der Arzt mit Rezeptschreiben und savoir faire auskam, ist gründlich vorüber. Wer sich heutzutage nicht alle Errungenschaften der modernen Antisepsis zu eigen macht, wird nicht nur schlechte Erfolge haben, sondern eventuell mit dem Strafgesetzbuch in Konflikt kommen.

Um die Tiefe einer frischgeschnittenen Wunde zu übersehen, ist es notwendig, das Blut zu entfernen. Man kann es mit der Hand wegwischen. Genügt dies nicht, so muß man die Wunde austupfen.

Man bedient sich dazu der Gazetupfer. Lose Gaze läßt sich gut sterilisieren und ist so billig, daß sie jedesmal nach einmaligem Gebrauch fortgeworfen werden kann.

Man besitzt bei Bauchoperationen zwei Sorten Gazetupfer, erstens Ballen aus einem ungefähr 40 cm langen und ebenso breiten Stück zusammengeballt. Sie können auch in Zangen befestigt werden zum Austupfen tiefer Höhlen. Eine solche Tupferzange (Figur 7) muß fest fassen, so daß der Tupfer nicht herausgleiten kann, sie darf nirgends eine scharfe Stelle besitzen, so daß sie nicht verletzen kann, und muß etwas gebogen sein, damit man in die Tiefe des Douglasschen Raumes gut gelangen kann.

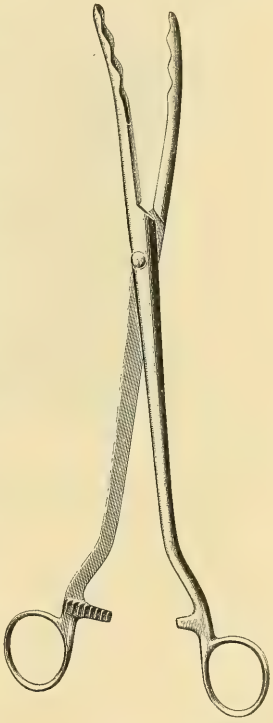

7
Tupferhalter: Stieltupfer.

Außerdem benutzt man „Servietten“, 66 cm lang, 40 cm breit, einmal zusammengelegt. Nur diese Servietten gelangen in die Bauchhöhle. An einem Ende befindet sich ein langer dicker, schwarzer Faden, der stets aus der Wunde heraushängt und sich demnach von Unterbindungsfäden durch die Farbe unterscheidet. Sollen die Servietten entfernt werden, so weiß man wegen der Farbe des Fadens sofort, wo man zu ziehen hat.

Entfernt man während der Operation eine Serviette, so wird sie an einen bestimmten Ort geworfen, wo sie sofort zu sehen ist.

Es ist wiederholt vorgekommen, daß Gaze im Abdomen zurückblieb. Um dies zu vermeiden, habe ich folgendes Verfahren angegeben. Die aufeinander liegenden Tupfer werden mit Blaustift numeriert. Der oberste trägt die Zahl 1. Man weiß also stets durch einen Blick in die Trommel, wie viel Tupfer verbraucht sind. Während man den Schluß der Bauchwunde vorbereitet, zählt ein dafür verantwortlicher Assistent

die Tupfer, vergleicht die Zahlen und ist nun im stande, sofort sicher zu wissen, ob alle Tupfer aus dem Bauche entfernt sind oder nicht. Der Bauch wird erst dann geschlossen, wenn ganz ohne Zweifel die Zahlen stimmen.

Die meisten Operateure wenden trockene Tupfer an. Es ist das das bequemste. Tupft man vorsichtig und reibt man nicht, so wird die Gefahr, Epithelien oder Endothelien abzuschilfern, nicht groß sein.

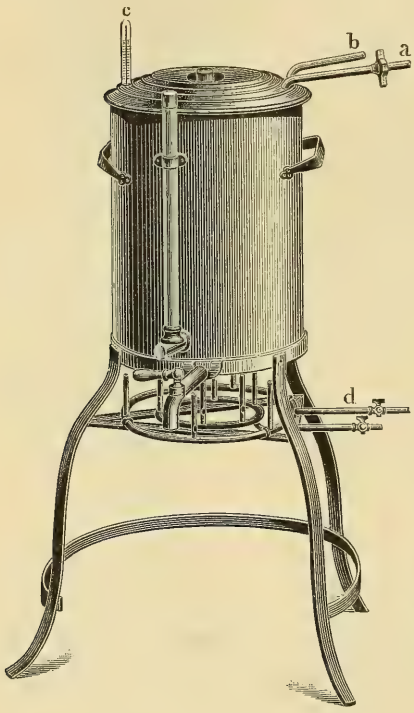


8

Sterilisationstopf für das Wasser. Bezeichnungen wie bei Fig. 7.

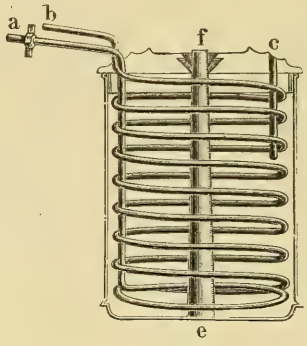


9

a Zuflußrohr des kalten Wassers,
b Ausflußrohr desselben.
c Thermometer.
d Gasrohre.
e-f Zentrales Heizrohr des Kessels.

Andere Operateure tauchen die Tupfer in sterilisiertes Wasser, dem durch 0,6 % Salzzusatz die Eigenschaft des Blutserums gegeben ist. In dieser Flüssigkeit liegen auch die Instrumente.

Das bei einer Operation z. B. zur Ausspülung einer Höhle notwendige Wasser muß sterilisiert, d. h. längere Zeit gekocht werden. Es ist natürlich möglich, gekochtes Wasser in Gefäßen herbeizuholen und in ihnen bereit zu halten. Um aber sicher zu sein, daß ein Fehler beim Herbeitragen nicht vorkommt, lasse ich das Wasser im Operationssaal selbst sterilisieren und benutze dazu den Sterilisationstopf (Figur 8 und 9).

Dieser Topf ist folgendermaßen konstruiert: Der Kupferkessel hat 30 oder 60 l Inhalt. Wer viel operiert, wird am besten 2 Kessel haben: für voraussichtlich glatte Operationen den kleinen, für komplizierte oder mehrere Operationen nach einander einen großen Kessel. Auch kann

ein Kessel mit kaltem, einer mit heißem Wasser zur Verfügung stehen, so daß man schnell jeden Wärmegrad erreicht. Der Kessel ist durchbohrt (Figur 9 e f), damit sich das Wasser schneller erhitzt. An der Seite befindet sich ein zu reinigendes dickes Wasserstandsrohr. Unten ist der Hahn angebracht. Der Deckel (Figur 8) liegt in einem Falze fest, der Falz wird mit Lysollösung gefüllt. Im Deckel sind 3 Löcher angebracht. Bei c ist ein Thermometer eingesteckt. Aus den anderen Löchern ragen die Enden (a u. b) einer Kühlschlange heraus.

Der Topf steht auf einem eisernen, leicht beweglichen Dreifuß, an dem ein System von Bunsenbrennern befestigt ist. Der Topf kann also in jedem Raume benutzt werden, wo Gas- und Wasserleitung vorhanden ist.

Da der Topf verschlossen ist und nichts hineinfallen kann, so ist es auch gestattet, das sterilisierte Wasser im voraus herzustellen. Ich bemerke, daß das Wasser, wenn es in meinem Topf am Abend 20 Minuten gekocht hat, am anderen Morgen bei gewöhnlicher Zimmertemperatur noch ca. 40° C. warm ist.

Muß man schneller sterilisiertes Wasser haben, so verfährt man folgendermaßen:

Man füllt ca. $^3/_4$ Stunde vor Beginn der Operation den Topf mit möglichst heißem Wasser, um nicht zu viel Gas bezw. Spiritus beim Kochen zu verbrauchen. Dann wird der Deckel aufgesetzt und das Gas angezündet. An den Enden der Kühlschlange a b werden 2 Gummischläuche befestigt, deren einer mit dem Kaltwasserhahn verbunden, deren anderer in einen Ausguß gelegt wird.

Das Wasser im Sterilisationstopf muß 10 Minuten kochen. Diese Zeit genügt zur Tötung der für den Chirurgen in Frage kommenden bezw. der für die Wunden gefährlichen Kokken vollkommen. Zeigt das Thermometer des Sterilisationstopfes 10 Minuten lang 100°, so wird jedes Porzellangefäß, das bei der Operation in Anwendung kommt, in einem großen Gefäß voll Sublimatlösung (1 : 1000) abgespült. Mit schon desinfizierten Händen und einem von Sublimatlösung nassen Handtuche werden alle Gefäße ausgewischt. Auch der Hahn am Topf wird abgerieben und abgewaschen; während der ganzen Operation bleibt er in nasse Sublimatgaze eingehüllt. Man läßt erst etwas Wasser abfließen, ehe es in das Gebrauchsgefäß einfließt.

Ich habe den 30l Wasser des Sterilisationstopfes 180 g Kochsalz zusetzen lassen, so daß also eine „physiologische“ Salzwasserlösung entsteht.

Die Instrumente werden in 1prozentiger Sodalösung gekocht. Man hob früher die in Drahtkörben liegenden Instrumente aus dem

Kocher und legte sie auf den mit einem sterilisierten Tuche bedeckten Tisch. Dabei ist eine Verunreinigung des Tuches und der Instrumente mit Luftkeimen möglich. Um diese Fehlerquelle auszuschalten, habe ich den Instrumententisch (Fig. 10) konstruiert. Der Deckel wird erst unmittelbar vor dem ersten Schnitt abgehoben.

Der Kocher, 63 cm lang, 44 cm breit, 15 cm im Lumen hoch, wird durch eine Heizschlange geheizt, die durch Gummischlauch mit dem

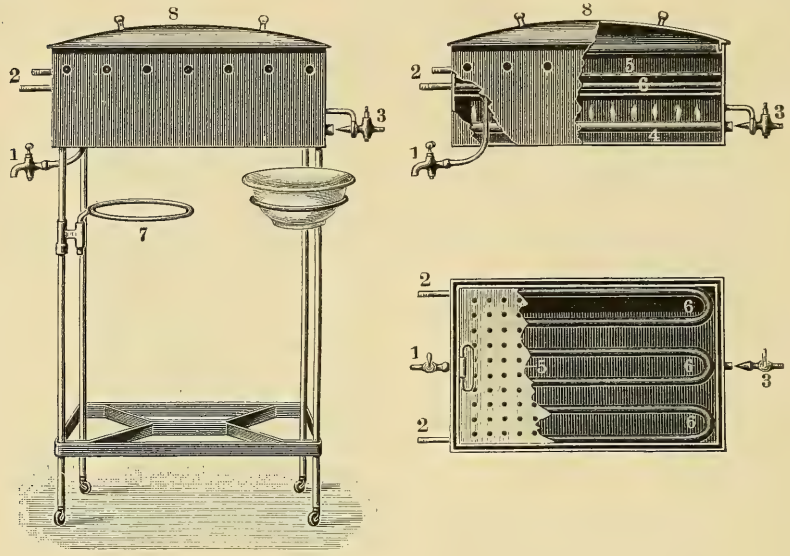


10

Kombinierter Instrumenten-Sterilisator und -Tisch nach Fritsch.

1. Ablaufhahn für die Sodalösung, in der die Instrumente liegen.
2, 2. Kühlschlange, an ein Ende wird der Gummischlauch für kaltes Wasser angesteckt.
3. Gashahn für die Heizschlange (Bunsenbrenner).
4. Heizschlange.
5. Durchlöcherte Blechplatte, auf der die Instrumente geordnet liegen.
6. Kühlschlange.
7. Ringe für Waschbecken. Ich setze in die Ringe Eimer, um die Arme bis an den Ellbogen eintauchen zu können.
8. Deckel mit 2 Knöpfen zum Abheben.

Gashahn verbunden ist. Selbstverständlich ist Heizung mit Spiritus möglich. Auch kann das Kochen ebensogut im Vorraum wie im Operationszimmer geschehen. Der geschlossene Tisch wird dann in das Zimmer hineingefahren.

Auf dem Boden des Kochers liegt eine Kühlschlange, auf ihr ruht ein vielfach gelochtes Blech mit 2 Handgriffen versehen. Auf das Blech werden die Instrumente so gelegt, wie es der Operateur wünscht, resp. so, daß sie ihm bequem zur Hand liegen. Denn prinzipiell nimmt der Operateur selbst jedes Instrument und läßt es

sich nicht zureichen. Der Deckel hat unten einen 1 cm hohen Rand, der in eine Rinne paßt, die den oberen Rand des Kochers bildet. Diese Rinne ist mit sterilem Wasser ausgefüllt, in ihm ruht der Rand, so daß ein sicherer Wasserabschluß existiert. Unmittelbar vor dem Hautschnitt wird der Deckel an den 2 Knöpfen abgehoben.

Der Apparat ruht auf 4 Füßen, deren Rollen die leichte Bewegung des Apparates von einem Ort zum andern gestatten.

An den Beinen sind 2 nach allen Richtungen hin bewegliche Ringe angebracht, in denen Eimer mit Sublimatlösung und sterilisiertem Wasser ruhen.

Das Wasser des Kochers kann aus einem Hahn (Figur 10, 1) abgelassen werden.

In dem Apparat können die Instrumente schon stundenlang vor der Operation geordnet, gekocht werden und sterilisiert liegen bleiben.

Gebraucht man die Instrumente mehrfach nach einander, so werden sie in fließendem Wasser sorgfältig gereinigt, wieder in den Kocher gelegt, geordnet und gekocht. Die Kühlschlange wird mit dem Kaltwasserhahn verbunden. In 10 Minuten ist die Kochflüssigkeit kühl, dann läßt man sie aus dem Hahn ab.

Mittlerweile ist die neue Patientin vorbereitet und der Operateur wieder desinfiziert. Eine Wärterin hebt den Deckel erst dann ab, wenn der erste Schnitt gemacht werden soll. Auch ist es möglich, durch einen Blechdeckel in einer Seite des Blecheinsatzes eine Anzahl anderer Instrumente liegen zu lassen, die unberührt und von der Luft abgeschlossen für die zweite Operation sauber bleiben. So lasse ich stets die Instrumente zur Bauchnaht abgesondert sterilisieren, so daß man also die Bauchnaht prinzipiell nicht mit den Instrumenten macht, die bis dahin benutzt wurden.

## F. Nahtmaterial.

Zum Nähen der Wunden und Abbinden der Gefäße besitzen wir 5 Materialien: Seide, Katgut, Metalldraht, Silkworm und Zwirn.

Auch hier muß man die Anforderungen, die der ärztliche Großbetrieb und der Kleinbetrieb stellt, trennen.

Seide hat den Vorteil, daß man sie sehr gut auf einfachste Weise sterilisieren kann. Ausgekocht und in Alkohol aufbewahrt, verliert sie nicht ihre Festigkeit und bleibt völlig keimfrei. Der Seidenfaden ist haltbar, knüpft sich leicht und dehnt sich nicht, wenn er festgezogen ist. Will man in sehr großer Tiefe nähen und knüpfen, will man etwas dickere Gewebspartien kräftig zusammenschnüren, so ist Seide das bequemste und sicherste Unterbindungsmaterial. Nach-

teile sind folgende: Seide wird nicht resorbiert, Jahre lang bleibt sie unverändert in der Tiefe liegen. Bakterien, die vielleicht mit dem Blutstrom an die Seide gelangen, oder in geringster, die Heilung zunächst nicht störender Menge in der Wunde oder im Seidenfaden vorhanden sind, wachsen allmählich aus und bilden noch nach Monaten tiefliegende Abszesse. Die zusammengeschnürten Gewebe atrophieren und verschwinden. Der Seidenfadenknoten aber bleibt eingebettet in wenig dicken Eiter erhalten. Er verändert seine Lage, er kann z. B. an den Darm ankleben und drücken. Oder der Faden liegt an der Blase, macht Atrophie der Wandung, perforiert sie, kriecht in die Blase hinein, so daß um ihn ein Stein sich bildet, der Harnbeschwerden bewirkt. Demnach ist das Versenken von Seide prinzipiell zu widerraten. Geradezu ein Fehler ist es, Seide bei eitrigen Prozessen, z. B. Pyosalpinxoperation, oder bei Drainage anzuwenden, wo der Trichter schließlich durch Eiterung heilt. Dann können sich Fisteln bilden, in der Tiefe mit einer umeiterten Seidenschlinge, die nicht zu fassen ist. Geht die Fistel in die Nähe des Darms, so können bei den Versuchen der Entfernung der Schlinge und auch durch die Eiterung allein Kotfisteln entstehen, die bei den vielen Verwachsungen kaum zu heilen sind.

Bei der Hautnaht streift die rauhe Seide von der Oberfläche Epithelien und mit ihnen Schmutz ab. Der rauhe in die Tiefe durch die Haut gezogene Faden bildet einen Trichter und das in ihm abgestreifte Material wird in die Tiefe gezogen. Dadurch gelangt Infektionsmaterial in die Tiefe. Trotz oberflächlicher Heilung etabliert sich in den Stichkanälen und in toten Räumen Eiterung.

Katgut ist resorptionsfähig, es verschwindet allmählich, so daß spätere Gefahren, Abszesse und Eiterungen in der Tiefe — ist es einmal resorbiert — nicht zu fürchten sind. Deshalb ist Katgut das beste Unterbindungsmaterial, wenn die Fäden in Körperhöhlen oder subkutan liegen bleiben sollen. Die Nachteile aber sind: die Zerreißlichkeit, die Dehnbarkeit, die Schlüpfrigkeit beim Knüpfen und die Unsicherheit der festen Kompression. Ein so festes und sicheres Abschnüren, wie mit Seide, ist mit dem dehnbaren Katgut kaum möglich. Dicke Gewebspartien kann man mit Katgut nicht sicher zusammenschnüren. Katgut gibt, in den Geweben schnell erweichend, nach. Revidiert man am Ende einer Operation Katgutligaturen, die man um eine Gewebspartie fest geschnürt meinte, so kann man oft nach einer halben Stunde schon eine deutliche Dehnung konstatieren.

Da sich dünne Fäden von Katgut besser und sicherer sterilisieren lassen als dicke Fäden, so rate ich nur dünne, eventuell doppelte oder dreifache Katgutfäden zu gebrauchen.

Nicht so gefährlich ist das Katgut im Peritonäum, dessen große Resorptionskraft sowohl organische als anorganisch wirkende allmählich frei werdende Infektionsstoffe fortschafft. Muß man aber sehr viel Katgut nebeneinander legen und zurücklassen, so beobachtet man nicht selten hohes, nur auf Katgutresorption zu beziehendes Fieber.

Bei Großbetrieb kauft man Rohkatgut, läßt es, locker auf Glasplatten aufgewickelt, 48 Stunden in reichlichem Äther liegen — zur Entfettung — und bewahrt es dann in Sublimatalkohol (5 : 1000) auf. Je länger das Katgut in dieser Lösung liegt, um so sicherer ist es. Wenigstens 4 Wochen muß das Katgut in Alkohol liegen.

Ganz vortrefflich ist das käufliche Kumolkatgut nach den Vorschriften Krönigs angefertigt. Auch das Katgut Dr. Voemels habe ich poliklinisch jahrelang gebraucht, ohne einmal einen Mißerfolg beobachtet zu haben. Es ist nur dadurch unbequem, daß es, auf Spulen gerollt, die Neigung zum Zusammenrollen beibehält und sich schwer einfädelt.

Das beste Katgut ist das Jodkatgut von Claudius. Es liegt lose aufgewickelt 8 Tage lang in einer Lösung von Kalijodat und Jodi puri ana 1.0 zu 100 Aqu. dest. Dies Katgut ist fest, knüpft sich leicht und vor allen Dingen ist es nicht schlüpfrig, so daß man sicher ist, fest geschnürt zu haben. Ja vielleicht wirkt auch das bei der Heilung resorbierte Jod desinfizierend auf die Umgebung.

Draht hat den Vorteil, daß er mit großer Sicherheit sterilisiert werden kann. Eisendraht rostet in der Wunde und wird rauh. Das Herausziehen des rauhen Drahtes macht Schmerzen. Silberdraht reißt leicht, wenn er nicht stark genommen wird. Aluminiumbronzedraht reißt, resp. bricht ebenfalls, wenn er dünn ist. Der Vorteil des Drahtes liegt darin, daß er nicht imbibitionsfähig und nicht dehnbar ist. Aber zu versenkten Nähten empfiehlt er sich nicht. Das Silber oxydiert und reizt. Ich habe wiederholt gesehen, daß Silberdraht nach Jahren noch eine eitrige Entzündung und Fistelbildung bewirkte, so daß man den Draht, z. B. nach Bauchbruchoperationen und Fasziennähten später entfernen mußte.

Will man unresorbierbares, dauernd haltbares Nahtmaterial versenken, so ist das beste Silkworm. Diese Fäden behalten Jahrzehnte lang subkutan liegend ihre gleiche Festigkeit. Sie reizen absolut nicht. Sie laßen sich durch Abreiben mit Alkohol gut sterilisieren, sie imbibieren sich niemals. Sie eignen sich deshalb ebensogut zum Versenken, wie zur Hautnaht. Sie sind so glatt, daß die Patientin das Herausziehen aus der Haut kaum empfindet.

Unangenehm ist, daß die Fäden durchsichtig sind und deshalb sich schlecht markieren. So kommt es vor, daß man sie in der Vagina oft besser fühlt als sieht. Deshalb muß man sie nicht kurz

abschneiden. Sie nehmen Methylenblaufärbung an. Man sieht sie dann gut, aber sie verlieren durch die Färbung etwas an Glätte.

Da Silkwormfäden sämtliche Vorteile des Drahtes besitzen und sich außerdem noch knüpfen lassen, so können sie überall den Draht ersetzen.

Der Zwirn hat den Vorteil der Billigkeit. Die dünnen Fäden sind fester als Seide. Durch Pagenstechers Zelluloidzusatz ist der Zwirn glatt und imbibitionsunfähig. Doch verliert der versenkte Zwirn nach einiger Zeit diese Eigenschaft und kann dann ebenso zu eiternden Fisteln Veranlassung geben wie Seide. Ich wende den Zwirn gern bei der Ventrofixation an. Hier hat er vor dem Katgut den Vorteil, daß er nicht resorbiert wird und somit dauernden Erfolg besser garantiert als das Katgut. Die Masse eines Zwirnfadens ist so außerordentlich gering, der Faden ist, obwohl genügend fest, so sehr dünn, daß eine nachträgliche Vereiterung wenig zu befürchten ist.

## G. Desinfektionsmittel.

Ein ideales Desinfektionsmittel muß folgende Eigenschaften haben: es darf nicht ätzen oder brennen, die Haut der Hände nicht verderben, es darf nicht stinken, es darf keine Flecken in die Wäsche machen und die Instrumente nicht angreifen, es darf nicht giftig sein bei Resorption, seine Lösung soll durchsichtig sein, es muß leicht herzustellen und billig sein, auch in großen Quantitäten, es muß haltbar sein, es muß in die Tiefe wirken, nicht adstringieren. Wenn es auch nicht auszuschließen ist, daß ein solches ideales Mittel einst gefunden wird, so haben wir doch augenblicklich dieses Mittel noch nicht.

Zu der Abschätzung des Wertes der einzelnen Mittel ist zu berücksichtigen, daß die Anpreisungen oft auf Veranlassung des Fabrikanten zu panegyrisch sind. Wir werden deshalb gezwungen sein, selbst Erfahrungen zu sammeln. Dabei kommt man zu dem Resultate, daß zu verschiedenen Zwecken verschiedene Mittel zu brauchen sind.

Für die Hände ist das beste Mittel Sublimat (1 : 1000). Diese Lösung ist von allen resorbierenden Gegenden, z. B. Peritonäum oder Darm, auch bei Dammrißoperationen, sorgfältigst fern zu halten. Ebenso darf Sublimat nicht in Höhlen stagnieren. Dagegen sah ich keinen Fall, in dem durch Scheidenspülungen Sublimatintoxikation entstand.

Manche Hände vertragen das Sublimat nicht. Dann empfiehlt sich das billige Lysol (10:1000), das zwar sehr billig ist, aber den Nachteil hat, daß es in Wunden brennt, daß es undurchsichtig ist und daß es stinkt. Am nächsten dem Ideal kommt die Borsäurelösung

(40:1000), die weder giftig ist, noch ätzt, die Instrumente nicht angreift und durchsichtig — aber nicht billig genug für den Massenverbrauch ist. Ferner der Liquor Alsoli (10 : 1000), ein Präparat gleich dem Liquor aluminii acetici. Die Karbolsäure ist so gut wie verlassen, dagegen wird Salizylsäure (3 : 1000) noch viel gebraucht. Mit Sublimat, Lysol, Borsäure und Alsol kommt man im allgemeinen aus.

## H. Antisepsis in der Sprechstunde.

Es ist gewiß übertriebene Vorsicht, wenn man verlangt, daß vor jeder gynäkologischen Sprechstundenuntersuchung eine Vorbereitung vorgenommen werden soll, wie vor einer großen Operation. Andererseits sind im Interesse der Hände des Arztes und der Genitalien der Kranken gewisse Vorsichtsmaßregeln geboten. Es ist eine Tatsache, daß Tripper, ja Lues durch unreine Hände und Instrumente, z. B. Sonden und Pessarien, übertragen sind. Ebenso stammen Infektionen der Finger des Arztes oft aus der Sprechstunde, ohne daß man Wunden am Finger hatte oder Patientinnen mit auffallenden Sekreten untersuchte. Deshalb ist es notwendig, in dem Sprechzimmer stets zwei Waschbecken im Gebrauch zu haben. Eins für die gewöhnliche Reinigung der Hände, eins für desinfizierende Waschung.

Zur subjektiven Desinfektion, d. h. für die Reinigung der Hände, wirft man eine Sublimatpastille von 1 g in das 1 $^1/_2$ bis 2 l haltende Waschbecken. Zwischen zwei Untersuchungen wäscht und desinfiziert man die Hände. Es ist doch fast widersinnig zu nennen, daß mancher Arzt aufs sorgfältigste seine Instrumente desinfiziert, während der Finger — das am häufigsten gebrauchte Instrument — undesinfiziert, sofort zur Untersuchung in die Vagina geführt wird. Die Desinfektion schützt nicht nur die Patientinnen vor Übertragung pathogener Kokken, sondern auch die Finger des Arztes vor Infektion unbewußt vorhandener kleiner Wunden. Wer prinzipiell in der Sprechstunde Sublimatlösung als Waschwasser gebraucht, wird selten an Panaritien, Furunkeln und Onychien leiden. Sicher wird man auch gegen Lues, die sich ja so leicht bei Fingerwunden überträgt, durch Sublimatwaschung den besten Schutz haben.

Ferner ist es notwendig, ein Gefäß zu besitzen, in das die Instrumente nach dem Gebrauch gelegt werden. Man soll stets so viel Spekula, Sonden, Uterusstäbchen besitzen, daß man niemals in einer Sprechstunde dasselbe Instrument 2 mal gebraucht. Ich lege jedes gebrauchte Instrument in ein Gefäß voll Wasser, in dem ein paar Stücke Soda geschmolzen sind. Verfügt man über fließendes Wasser, so läßt man das Wasser permanent über die gebrauchten Instrumente strömen.

Nach der Sprechstunde werden die gebrauchten Instrumente ausgekocht. Ein kleiner, handlicher, mit Spiritus oder Gas zu heizender Instrumentenkocher ist der in Figur 11 abgebildete, den ich seit mehr als 20 Jahren benutze. Nach Reinigung der Instrumente in fließendem Wasser werden sie in den Zylinder a gesteckt, es wird Wasser eingefüllt. Die Spirituslampe b wird angezündet, die Flamme umgibt von c aus den Zylinder, entweicht bei d, und binnen kurzem sind die Instrumente sicher von allem anhaftenden Schmutz durch Siedehitze befreit. 2 cm der Griffe sehen oben aus dem Kocher bezw. dem Wasser heraus. Die aufsteigenden heißen Dämpfe desinfizieren diesen hervorragenden Rest, an dem man sie dann heraushebt. Legt man sie heiß auf eine Schüssel, so trocknen sie von selbst. Alle Instrumente müssen vernickelt sein.

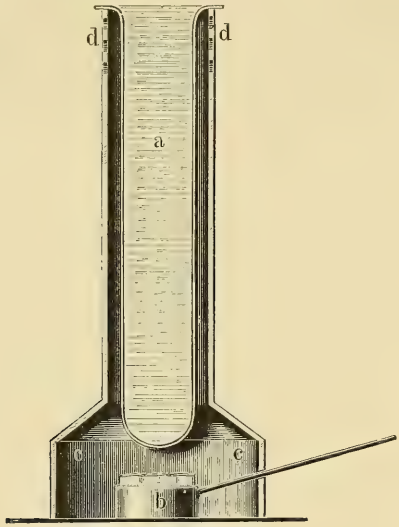


11

Instrumentenkocher.
a Zylinder mit Wasser gefüllt.
b Rapidspirituslampe. c Heizraum.
d Löcher im Schornstein.

Vor der Sondierung oder Stichelung wird die Sonde oder der Stichler in ein zylindrisches Glasgefäß voll Lysollösung eingetaucht und naß in die Vagina eingeführt.

Ebenso wird ein Pessar — wenn es nicht beim Biegen durch kochendes Wasser desinfiziert ist — vor dem Gebrauch in desinfizierender Lösung abgewaschen und eingefettet.

Zum Einfetten der Finger, der Instrumente und Pessarien gebraucht man am besten Byrolin, das man am reinlichsten und sparsamsten in Tuben bereithält.

Bei Untersuchungen unsauberer Fälle, z. B. von Karzinomen oder dem Mastdarm, zieht man einen Kondomfinger oder Kondomhandschuh über die Hand. Durch den dünnen Gummiüberzug fühlt man die Teile ebensogut als mit bloßem Finger. Ich kenne eine Anzahl Fälle von luetischen Infektionen am Knöchel bei Ärzten, die absolut nicht wußten, woher die Infektion stammte. Wird doch auch der Penis infiziert, ohne daß eine manifeste „Wunde“ als Infektionspforte bestand.

Muß man abwechselnd vom Anus und von der Vagina aus untersuchen, um die Befunde durch mehrfache Untersuchung zu kontrollieren, so ist es unbedingt notwendig, zwischen zwei Untersuchungen die Hände in Sublimatlösung zu waschen. Sonst könnte man die Mast-

darmschleimhaut mit Tripper, die Vagina mit Bacterium coli oder Eiterkokken infizieren.

Bei der Sondierung genügt in reinen Fällen die subjektive Desinfektion der Finger und der Sonde, deren desinfizierter uteriner Teil der Sicherheit halber noch mit Byrolin bestrichen wird.

Bei eitrigem Fluor, mag er nun von Erosionen stammen, oder mag der Verdacht auf Gonorrhoe vorliegen, unterläßt man prinzipiell eine Sondierung. Ist sie aber notwendig, so muß man vorher ein Röhrenspekulum einführen, in das Spekulum desinfizierende Lösung gießen und damit die Portio abwaschen. Auch der Cervikalkanal wird mit kleinen Wattebäuschen ausgewaschen und ausgetupft. Durch Senken des Spekulums läßt man die trübe Flüssigkeit ausfließen, erneuert sie nochmal, bis sie ganz klar und hell bleibt, und sondiert erst danach. Ebenso wird die Portio zur Stichelung oder Ätzung vorbereitet.

Zum Tupfen wird nur Wundwatte gebraucht, die unmittelbar nach der Sprechstunde im Ofen verbrannt wird, so daß diese beschmutzte Watte aus dem Sprechzimmer überhaupt nicht herauskommt.

Zur Tamponade benutzt man Jodoform- oder Sublimatgaze, die man in Streifen geschnitten vorrätig hält.

---

## Zweites Kapitel.

# Allgemeine Diagnostik.

---

### A. Anamnese.

Die Diagnose wird durch die Untersuchung gestellt. Der erste Teil der Untersuchung ist die Anamnese.

Da wir es mit der Erkrankung besonderer Körperteile zu tun haben, so muß beim Aufnehmen der Anamnese auf alles, was mit diesen Körperteilen im Zusammenhang steht, besonders geachtet werden.

Zwar würde man in manchen Fällen, z. B. einem vorgeschrittenen Karzinom, durch einen Griff die Diagnose stellen können. Dennoch wird der Praktiker niemals auf die Schilderung der subjektiven Wahrnehmungen der Kranken verzichten dürfen. Würde die Anamnese

auch nur deshalb aufgenommen, um durch das wohlwollende, teilnehmende Eingehen auf die Klagen der Patientin das für Arzt und Kranke gleich wertvolle Vertrauen zu gewinnen, so wäre schon damit viel gewonnen. Jede Patientin hält es für selbstverständlich, daß ihre Beschreibung der Leiden und krankhaften Empfindungen zum Erkennen der Krankheit nötig ist. Die Kranke wird den Arzt, der ihr das Wort abschneidet, nicht für sorgfältig, wenigstens nicht für teilnehmend halten. Sie wird es für eine Roheit halten, wenn der Arzt ohne weiteres mit der Untersuchung der Geschlechtsteile beginnt. Namentlich erregte Frauen wird man durch ruhiges Fragen beruhigen und zu allen ferneren Maßnahmen geneigt machen.

Schon das mehr oder weniger ängstliche, dreiste oder erregte Benehmen der Patientin, die Natürlichkeit oder Affektation, die Schnelligkeit in der Auffassung der ärztlichen Fragen, die Fähigkeit, bestimmte Empfindungen kurz und richtig zu schildern, zeigen dem Arzte, mit Wem er es zu tun hat, bezw. welchen Wert er der Selbstbeobachtung beimessen darf.

Die systematische klinische Methode, eine Anamnese aufzunehmen, hat für eine gebildete Dame oft etwas Verletzendes. So wird man nicht zuerst nach dem Alter fragen. Ob eine Frau — was uns wichtig — noch geschlechtstätig oder schon zu der klimakterischen Periode vorgeschritten ist, können wir ohne zu fragen auf den ersten Blick sehen. Andererseits würde man sich lächerlich machen, wollte man eine Greisin nach der Menstruation oder eine Karzinomatöse nach den Erlebnissen der Kindheit, Masern und Keuchhusten fragen. Man wird z. B. bei einer anämischen alten Frau nicht nach den Symptomen eines Abortes, bei einer üppigen jungen Frau nicht nach denen des Karzinoms forschen.

Am besten erkundigt man sich zunächst, welche Klagen und Beschwerden die Patientin zum Arzte führen. Auch bei dieser selbstverständlichen Frage muß man vorsichtig sein. So läßt sich manche Frau auf das genaueste ausforschen; der Arzt ist schließlich ganz verzweifelt, weil er nichts Pathologisches erfährt. Der einfache Wunsch nach Nachkommenschaft aber kam nicht über die Lippen! Lieber verläßt die Frau den Arzt, entrüstet, daß er nicht gemerkt hat, um was es sich handelt!

Besonders vorsichtig sei man beim Nachforschen nach den ehelichen Beziehungen. Es hat einen großen diagnostischen Wert zu wissen, ob der Coitus schmerzt, ob er häufig vollzogen wird, ob Geschlechtslust existiert, ob sie befriedigt wird, ob etwa der Mann impotent, oder ob die Sterilität nur fakultativ ist. Ungeschickte Fragen nach dieser Richtung hin können eine Patientin für immer verscheuchen.

Ist die Patientin, was ja leider so oft der Fall, sehr gesprächig, so läßt man sie reden, das aus dem Wortschwall sich merkend, was man wissen will. Dabei lenkt man das Gespräch geschickt auf die wichtigen Punkte, immer im Auge behaltend, daß sich für die Patientin die Notwendigkeit einer örtlichen Untersuchung aus der Unterhaltung ergeben muß. Über Angaben und die Ergebnisse der Untersuchung macht man sich Notizen. Kein Mensch hat ein so gutes Gedächtnis, daß er dergleichen Jahre lang im Gedächtnis behalten kann. Bei späteren Konsultationen, bei gerichtlichen Erkundigungen oder bei Nachfragen bezüglich der Lebensversicherung u. s. w. muß man bestimmte Journalnotizen aufweisen können.

Man fragt, ob die Patientin verheiratet ist, ob Kinder geboren sind, leicht oder schwer, ob mit oder ohne Kunsthilfe, wie viele, wie schnell nach einander, wann das letzte. Ob Aborte stattfanden, ob sich Fieber, andere Krankheiten, längeres Siechtum oder Krankenlager an die Geburten oder Aborte anschlossen, ob zwischen der jetzigen Krankheit und dem letzten Wochenbett ein Zeitraum völligen Wohlseins sich befand, oder ob das jetzige Leiden gleichsam eine Fortsetzung früherer Krankheiten ist.

Dann fragt man nach der Menstruation. Wann sie zuerst eingetreten ist, ob sie vom Beginn an bis jetzt in derselben Weise verlaufen sei, oder ob seit der Verheiratung, seit eventuellen Krankheiten, seit Geburten, Aborten oder ohne Grund die Menstruation sich quantitativ oder qualitativ verändert hat? Ob vor, während oder nach der Menstruation Schmerzen bestehen, ob diese an einem bestimmten Punkt empfunden werden oder nicht, ob sie einen bestimmten Charakter haben? Ob ähnliche Schmerzen oder Blutabgang auch in der Menstruationspause vorhanden, ob die Schmerzen kolikartig oder kontinuierlich sind? Ob sie — was natürlich nur Frauen wissen können, die geboren haben — wehenartig sind? Ob diese Schmerzen von Anbeginn der Menstruation vorhanden sind, ob sie jedesmal die Menstruation begleiten? Ob Schädlichkeiten bekannt sind, unter deren Einfluß die Menstruation besonders schmerzhaft wird, z. B. Anstrengungen, Obstruktion und dergl.? Ob flüssiges Blut oder Blutklumpen abgehen? Ob die Blutung in gleicher Stärke andaure oder aussetze und wiederkehre, welche Farbe das Blut habe, blaß, hellrot, rot, dunkel, ob das Blut auffallend schlechten Geruch habe, ob irgend etwas, z. B. Liegen oder Bewegung, auf die Blutung und die Schmerzen von Einfluß sei? Ob die Blutung reichlich sei oder nicht, ob sie Schwächegefühl hinterlasse oder nicht? Wie oft die Binden, wie oft die Wäsche gewechselt werden müsse? Ob die Menstruation lange daure, ob sie ganz regelmäßig wiederkehre und stets denselben Symptomenkomplex

mache? Für alle diese Fragen sind Ausdrücke zu gebrauchen, welche dem Bildungsgrade der Patientin angemessen sind.

An die Fragen nach dem Blutausfluß schließen sich die Fragen nach anderen Abgängen oder Ausflüssen an. Wie sind diese beschaffen, glasig, eitrig, blutig, mit Fetzen vermischt? Was machen sie für Flecke in die Wäsche, grünliche, gelbliche, blutige, oder gar keine? Riechen die Abgänge übel, ätzen sie die äußeren Geschlechtsteile an? Bestehen die Ausflüsse fortwährend, sind sie manchmal heftiger, z. B. vor oder nach der Periode, beim Stuhlgang, bei Anstrengungen etc.? Das Abgegangene muß eventuell mikroskopisch und bakteriologisch untersucht werden.

Hierauf geht man auf die anderweitigen Schmerzen über. Ob wirkliche Schmerzen bestehen, ob der Ort und die Art der Schmerzen angegeben werden können? Ob es sich mehr um unbestimmtes Druck- oder Senkungsgefühl handelt oder ob es wirklich stechende, bohrende, ziehende, pulsierende, brennende, krampf- oder wehenartige Schmerzen sind? Ob die Schmerzen immer vorhanden sind oder nur bei bestimmten Anlässen: bei hartem Stuhlgang, beim Urinlassen, beim Setzen auf harte Stühle, beim Gehen auf schlechtem Pflaster, beim schnellen Gehen, Treppensteigen, beim Heben oder Tragen schwerer Gegenstände, beim Bücken, Fahren, Tanzen, beim Coitus, ob die Kleidungsstücke fest oder nur lose getragen werden können? Als Kriterium für die Heftigkeit und das Anhalten der Schmerzen dienen die Fragen, ob die Patientin während der Schmerzen liegen muß, ob die Schmerzen den Coitus, das Arbeiten, die Geselligkeit unmöglich machen, ob sie den Schlaf rauben, ob sie die Laune verderben, verstimmt, verdrießlich machen?

Nach diesen Fragen auf die konsensuellen Erscheinungen übergehend, wird man nach Schmerzen in entfernten Organen, namentlich den Brüsten, dem Kopf, dem Rücken, den Extremitäten und dem Magen forschen. Auch der Appetit, die Verdauung, die Beschaffenheit des Stuhlgangs, die Empfindungen vor, beim und nach dem Stuhlgang, dem Urinieren etc. sind wichtig.

Gibt die Patientin ein bestimmtes Leiden, z. B. das Vorhandensein einer Geschwulst an, so forscht man genau, wann und von Wem sie zuerst entdeckt wurde, wie groß die Geschwulst nach Angabe des früheren Arztes zu einer bestimmten Zeit war? Ob sich die Geschwulst vergrößerte, ob z. B. die Kleider weiter gemacht werden mußten; welche Beschwerden die Geschwulst macht, welchen Einfluß sie auf das Allgemeinbefinden hat?

Bei einer Hysterischen wird man vorsichtig sein und nicht jede der angedeuteten Fragen sofort an die Patientin richten. Fragt man eine Hysterische nach Symptomen, so behauptet sie oft mit größter

Befriedigung, daß alle diese merkwürdigen, interessanten Empfindungen auch bei ihr sich fänden. In manche Patientin kann man jede Krankheit hineinexaminieren.

Zum Schluß fragt man nach der früheren Behandlung: nach den Bädern, die besucht sind, nach den Ärzten, die behandelt haben, nach den Kuren, die gebraucht sind. Hierbei vermeide jeder Arzt mit der allersorgfältigsten Vorsicht jede abfällige Bemerkung, namentlich die: dass Patientin hätte eher kommen müssen u. s. w. Nie vergesse der Arzt, daß durch jede abfällige Bemerkung nicht nur ein Kollege, sondern der ganze Stand herabgesetzt wird.

Leider glauben so viele Patientinnen, sich gerade dadurch gut einzuführen, daß sie von den vorher behandelnden Ärzten Schlechtes erzählen. Dabei habe man stets in Gedanken, daß viele Patientinnen den Arzt so schnell wechseln wie ein Kleid, und daß gerade die, welche die schönsten Lobsprüche im Munde führen, beim nächsten Arzt, der an die Reihe kommt, den Vorgänger am meisten verlästern.

Auch der Allgemeinzustand ist zu berücksichtigen, ob z. B. eine Patientin anämisch, chlorotisch oder plethorisch oder auffallend fett ist. Ob das Körpergewicht plötzlich oder allmählich ab- oder zugenommen hat. Ob regelmäßige Wägungen vorgenommen sind und welches Ergebnis sie hatten. Ob eine Patientin schwere Krankheiten durchmachte, ob Gemütserschütterungen, Todesfälle in der Familie, unglückliche Liebe zu psychischer Depression Veranlassungen gaben. Daß Unbefriedigtsein, das Gefühl, eigentlich zwecklos zu leben, auch das körperliche Befinden hochgradig schädigt, bedarf doch keiner Begründung. Man muß auch wissen, ob bezüglich der Tuberkulose, der Hysterie oder der Geschwulstbildung sich eine erbliche Belastung feststellen läßt. Daß es Familien gibt, in denen Tumoren häufig vorkommen, wird gerade der Gynäkologe oft feststellen. Ich habe wiederholt erlebt, daß Mutter und Töchter oder drei, ja vier Schwestern an Karzinomen zu Grunde gingen.

Immer muß der Frauenarzt mit Takt verfahren, z. B. nicht erst nach Kindern und dann nach der Verheiratung fragen, nicht etwa mit den Fragen nach dem Coitus beginnen. Inhuman, grausam und taktlos ist es, über die oft recht wunderlichen Klagen, Erzählungen und Beschreibungen von abnormen Empfindungen zu spotten oder zu lachen. Stets muß man gleichweit entfernt von der prinzipiellen, willfährigen Liebenswürdigkeit des Routiniers, wie von Roheit des „exakten Forschers“, der nur wissenschaftliche Ergebnisse erstrebt, seine Handlungsweise allein durch wahre Menschenliebe leiten lassen!

Oft wird man trotz charakteristischer Symptome die vermutete Affektion, ja überhaupt nichts Pathologisches finden.

Andererseits gibt es so typische Symptome, z. B. Genitalblutungen bei Greisinnen, daß man in der Lage ist, sofort eine Diagnose zu stellen, die dann der Befund bestätigt.

Manche Diagnose ist ohne Anamnese überhaupt nicht zu stellen. So gibt es alte parametritische Exsudate, die absolut dieselbe Form wie ein Myom oder ein infiltrierendes Ovarialkarzinom besitzen.

Bei der selbstverständlich in jedem Falle unerläßlichen Untersuchung denkt man stets zurück an alle Angaben der Kranken und sucht Anamnese und Befund zu dem Krankheitsbilde zu verschmelzen, resp. das eine durch das andere zu erklären, zu stützen und zu beweisen.

## B. Einrichtung des Sprechzimmers. Untersuchungsmethoden.

Der Frauenarzt muß ein helles Zimmer haben, so daß er bei Tageslicht mit dem Spekulum untersuchen kann. Wo dies in engen Straßen großer Städte unmöglich, wendet man eine elektrische oder eine mit einem Reflektor versehene Petroleumlampe an. Stellt man sie so auf, daß der Lichtkegel ziemlich horizontal auf die Vulva fällt, so ist künstliche Beleuchtung, namentlich für den Kurzsichtigen und Schwachsichtigen, oft besser als Tageslicht. Die Instrumente müssen in einem Schrank oder Kasten nahe am Untersuchungs-Sofa untergebracht werden, so daß der sitzende Arzt Spekula, Sonde, Tamponzange, Watte etc. leicht, schnell und geräuschlos ergreifen kann.

Man hat eine große Anzahl billiger und teuerer, einfacher und komplizierter Untersuchungs-Tische oder Sofas konstruiert. Dabei ist zu bedenken, daß alle die Stühle oder Tische, auf welche die Patientinnen wie auf ein Schafott steigen müssen, erschrecken und erregen. Ohne verkennen zu wollen, daß es rein individuell ist, was Jeder für gut und bequem hält, und daß gewiß Jeder das Recht hat, sich sein Handwerkszeug selbst zu erfinden, möchte ich das einfache, festgepolsterte, von beiden Seiten zugängliche Sofa ohne Seitenlehne für völlig genügend zu jeder Untersuchung und jeder Manipulation in der Sprechstunde erklären. Seit 30 Jahren habe ich nie etwas anderes benutzt; einen Untersuchungsstuhl habe ich niemals gebraucht und niemals entbehrt. Der Überzug des Sofas bestehe aus Wachstuch, damit er abzuwaschen ist. Der Arzt setzt sich auf einen niedrigen Stuhl ohne Lehne am Rande des Sofas. Die Patientin muß vollkommen gerade auf dem Rücken liegen, die Beine mäßig anziehen und spreizen, der Kopf muß fest aufliegen. Die untersuchende Hand gleitet zunächst

vom oberen Symphysenrande nach jeder Spina ilei anterior superior. Diese drei Punkte sind sicher nicht druckempfindlich. Dann sucht man sich den Nabel auf und kann nun, auch ohne den Leib zu entblößen, sich leicht orientieren.

Um bei der Beschreibung eines Falles, z. B. in einer Krankengeschichte, feste Anhaltspunkte zu haben, bezeichnen wir die einzelnen Gegenden mit Namen: Regio mamm., Regio epigastrica, R. hypochondr. dextra seu sinistra, R. epigastrica, R. inguinal. dextra seu sinistra, R. pubica, R. umbilic. (S. Fig. 11.)

Macht man sich im Krankenjournal Notizen über Tumoren oder druckempfindliche Stellen, so muß man sich genau notieren, in welcher Regio das Pathologische sich befindet.

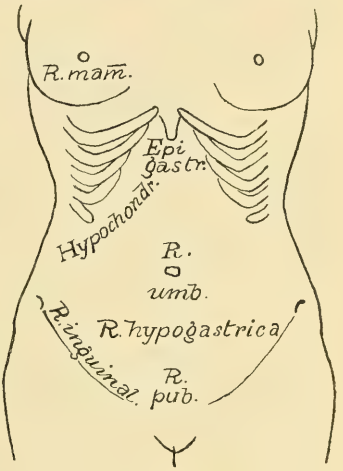

12

Kommt die Patientin wegen eines Unterleibstumors bezw. wegen des Verdachtes auf einen solchen zum Arzte oder findet man einen auffallend starken Leib, so müssen nach Ablegung des Korsetts die Röcke so gelockert werden, daß sie bis an den Mons Veneris hinabgeschoben werden können, daß also vom Rippenrande bis zur Symphyse der Leib unbedeckt frei liegt.

Man halte bei dieser, wie bei allen ärztlichen Untersuchungen pedantisch eine bestimmte Reihenfolge ein. Besichtigung (Inspektion), Tastung mit beiden Händen (Palpation), Prüfung auf Schwappung (Fluktuation), Perkussion, Messung (Mensuration), Touchieren, kombinierte Untersuchung, Mutterspiegel.

Man blickt der Patientin ins Gesicht, da sich eine Druckempfindlichkeit durch Zucken der Gesichtsmuskel verrät. Man sagt vor der Untersuchung, daß die Patientin angeben soll, ob und wo Schmerzen entstehen. Diese empfindliche Stelle sucht man abzugrenzen, um die Örtlichkeit festzustellen. Findet man einen empfindlichen Punkt, so berührt man ihn nach einiger Zeit wieder, um sicher zu sein, daß die Angaben stets gleich, also richtig sind. Man forscht durch tiefen Druck, ob an der Stelle der Schmerzen ein Tumor sich befindet, z. B. in der Gegend des Blinddarms.

Ist man über die von außen zu fühlenden Verhältnisse völlig im klaren, so geht man zur vaginalen Untersuchung vor, man touchiert. Die eine Hand liegt dabei flach, zunächst nicht drückend,

oberhalb der Symphyse, da jede Untersuchung prinzipiell eine kombinierte sein muß.

Das Touchieren wird in der Weise ausgeführt, daß der mit Borvaseline schlüpfrig gemachte Finger vom Damm aus in die Vagina eingeführt wird. Die empfindliche vordere Hälfte der Vulva, der Harnröhrenwulst, wird möglichst vermieden.

Macht man Schmerzen, so ziehe man den Finger ein wenig zurück und dringe sodann schonend langsam von neuem vor, um ganz genau die schmerzhafte Stelle abzugrenzen.

Man hat auf folgendes zu achten: Ist ein Frenulum noch vorhanden? Ist die Vulva weit, so daß ein Dammriß stattgefunden hat? Wie weit ist die Entfernung vom Anus bis zum Introitus vaginae? Befindet sich an der Vulva, z. B. am Damm, in einer großen Schamlippe eine Rauhigkeit oder ein Tumor? Ist das Eindringen schmerzhaft oder nicht? Kommt dem Finger die hintere oder vordere Vaginalwand oder sogar der Uterus entgegen (Prolapsus oder Descensus)? Macht man beim Drücken in der Vagina irgendwo, z. B. beim Drücken der Harnröhre gegen die hintere Wand der Symphyse, Schmerzen? Befindet sich der Uterus in richtiger Lage, ist die Portio weich oder hart, eben oder uneben, geöffnet oder geschlossen? Hängt aus der Portio ein Gegenstand, z. B. ein Polyp, ein Abort heraus? Ist der Uterus beweglich, läßt sich also die Portio nach vorn, hinten, rechts und links gleich leicht und schmerzfrei verschieben? Wie ist die Lage des Uterus? Befindet sich neben dem Uterus eine Resistenz, ein Strang, eine Geschwulst? Ist diese Geschwulst beweglich, was hat sie für Konsistenz, ist sie empfindlich, läßt sie sich deutlich abgrenzen, so daß man eine Form beschreiben kann? Wie verhält sich der Uterus zu der Geschwulst, ist er verdrängt, in sie aufgegangen, läßt sich Geschwulst und Uterus von einander abgrenzen, isoliert bewegen oder hängt beides fest zusammen? Liegt die Geschwulst den Beckenknochen an, läßt sie sich von ihnen durch eine Rinne abgrenzen, bewegt sie sich an den Knochen, oder sitzt sie ihnen fest an und auf.

Zur genauen gynäkologischen Diagnose bezw. Ab- und Austastung des ganzen Beckens mit den Ovarien ist es nötig, zwei Finger in die Scheide zu führen. Man bringt den zweiten (Mittelfinger) stets hinter dem ersten ein, selbst bei Nulliparis macht der Geschickte wenig Schmerzen; ist doch der Penis dicker als zwei Finger. Innerlich spreizt man beide Fingerspitzen und tastet die Uterusränder ab. Auf diese Weise fixiert man mit einer Fingerspitze den einen Uterusrand und streicht mit der anderen am anderen Rande hin und her. Zum Fühlen der Ovarien, kleiner parametritischer Tumoren, Resistenzen, bezw. Unnachgiebigkeiten in den Uterusligamenten

und vor allem der Fixation des Uterus bei der kombinierten Untersuchung sind zwei Finger nötig. Künstliche Lageveränderungen des Uterus, z. B. das Ziehen der Portio nach vorn, die Reposition des Fundus bei Retroflexion, lassen sich nur mit zwei Fingern ausführen. Abgesehen aber von allen Vorteilen kann man mit zwei Fingern höher hinaufreichen und mehr fühlen, als mit einem Finger.

Während der ganzen Dauer dieser Untersuchungen liegt die andere Hand auf dem Unterleibe. Die äußere Hand muß sich gleichsam mit der inneren verstehen. Die eine Hand drückt der anderen die Untersuchungsobjekte entgegen, so daß man sie zwischen den Händen fassend, von oben und unten abtasten und kombiniert drücken kann. Man sucht die Finger beider Hände aneinander zu bringen und dabei dasjenige, was zwischen den Fingern liegt, in seiner Form, Größe, Lage und Empfindlichkeit zu bestimmen. Durch die kombinierte Untersuchung will man feststellen: die Lage, Größe, Gestalt, Konsistenz, Beweglichkeit des Uterus und der Ovarien und wenn möglich der Tuben. Ob irgendwo im Becken ein Tumor sich befindet und wie er beschaffen ist? Ob dieser Tumor mit dem Uterus oder seinen Adnexen zusammenhängt, ob vielleicht ein schon bei der Palpation im Abdomen deutlich oder undeutlich gefühlter Tumor mit einem in der Vagina gefühlten Tumor sich gleichzeitig bewegt, also zusammenhängt, oder ob beide isoliert bewegt werden können, oder ob überhaupt Beweglichkeit existiert? Ob sich Fluktuation von einem Abschnitt des Tumors in den anderen fortsetzt? Von welchem Organ der Tumor seiner Lage nach ausgeht? Bei negativem Resultat wird das Fehlen irgend eines Tumors, das Fehlen eines oder beider Ovarien, des Uterus oder der ganzen inneren Geschlechtsorgane festgestellt.

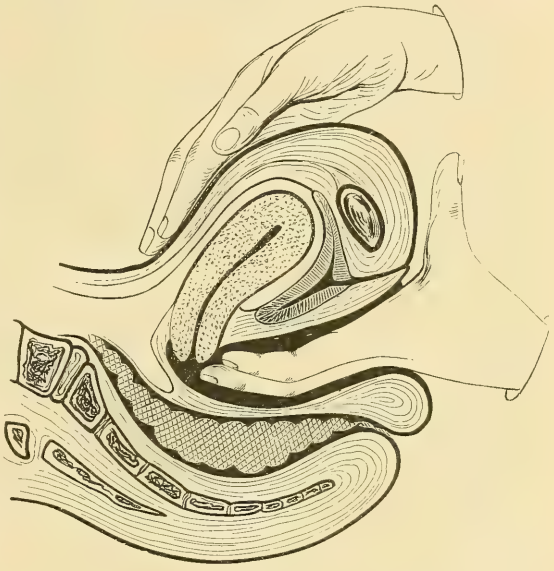

13
Lage der Hände bei der kombinierten Untersuchung.

Außer von Bauchdecken und Vagina aus kann man auch von Mastdarm und Vagina aus Tumoren untersuchen, welche zwischen Mastdarm und Vagina oder im Douglasschen Raume liegen. Dabei liegt der Daumen in der Vagina, der Zeigefinger in dem Mastdarm. Oder man führt, um die Rektovaginalwand abzutasten, den einen Zeigefinger in den Mastdarm, den der anderen Hand in die Scheide. Bei Fehlen der Vagina oder bei intaktem Hymen untersucht man vom Mastdarm aus.

### C. Untersuchung vom Mastdarm aus.

Die Untersuchung vom Mastdarm aus ist bei allen Tumoren am oder im Uterus unbedingt nötig. Ist er von festem Kot erfüllt, so verordnet man ein Abführmittel und bestellt die Patientin zum anderen Tage wieder. Bei klinischen Patientinnen ist der Darm durch Abführmittel leer zu machen. Prinzipiell muß der Finger oder die Hand mit Gummifinger oder Gummihandschuh vor der Untersuchung per anum gedeckt resp. geschützt werden. Vom Mastdarm aus kann man bei intaktem Hymen die Gegenwart, das Fehlen, die Lage und die Form des Uterus genügend durchfühlen. Bei einer Virgo wird man prinzipiell vom After aus untersuchen und das Hymen schonen. Auch beim Fehlen der Scheide und der inneren Genitalien fühlt der Finger vom Mastdarm aus, gegen die Symphyse drückend, ob ein als Scheide oder Uterus zu deutender Wulst, Strang oder Tumor vorhanden ist oder nicht. Ferner ist die Untersuchung per rectum bei allen Tumoren des Douglasschen Raumes als Kontrolle der Vaginalexploration nötig. Auch läßt sich vom Rectum aus feststellen, ob ein harter Tumor vom Knochen ausgeht oder vor dem Mastdarm im Douglasschen Raume liegt. Mastdarmkarzinome erscheinen von der Vagina aus oft als halbkugelige Tumoren des Douglasschen Raumes. Wegen der Geräumigkeit der Ampulla recti ist es nicht nötig, bis über den Sphincter internus, der oft nur nach längerem Suchen gefühlt wird, hinaus zu gehen.

Wichtig ist die Untersuchung per rectum, wenn ein den retroflektierten Uterus reponiert erhaltendes Pessar in einer engen Vagina liegt. Man stellt dabei fest, wie sich die Portio zum Pessar verhält, und ob oberhalb des Pessars nicht etwa der wieder zurückgefallene Uteruskörper liegt. Die Untersuchung vom Mastdarm aus wird in der Seitenlage oder Rückenlage vorgenommen. Beim Eindringen gelangt der Finger zuerst auf die vordere, untere Fläche des Uterus, dann muß der Finger hakenförmig nach hinten gekrümmt werden, um die Kreuzbeinkonkavität auszutasten.

Kommt man nicht mit einem Finger aus, so kann es vorteilhaft sein,

um etwas höher zu gelangen, zwei Finger in das Rectum einzuführen. Dagegen ist die Rektaluntersuchung mit der ganzen Hand (nach Simon) verlassen. Sie gibt unsichere Resultate und ist gefährlich.

### D. Die Narkose bei der kombinierten Untersuchung.

Bei dicken und harten Bauchdecken, bei enger empfindlicher Vulva und Vagina, bei Druckempfindlichkeit des Pelveoperitonäums und reflektorischer Anspannung der Bauchmuskeln, bei unvernünftigem Widerstand, überhaupt bei unsicherem Resultat jeder Untersuchung ist die Narkose notwendig. Oft reagieren die Recti so, daß bei der leisesten Berührung des Unterleibes die Muskeln wie eine Geschwulst sich anfühlen. Man kann einen tetanisch kontrahierten Teil des Rectus mit einer Wanderniere verwechseln.

Ebenso ist es bei kleinen durch die Tastung nicht zu isolierenden Tumoren oft ohne Narkose unmöglich, zu einem sicheren Resultate zu kommen. Will man aber oder muß man operieren, so macht man die Narkosenuntersuchung unmittelbar vor der Operation, da mehrere Narkosen bald nach einander namentlich bei schwachen, anämischen Kranken ihre großen Bedenken haben.

Sodann ist die Narkose notwendig, wenn es sich als unerläßlich herausstellt, eine Virgo zu untersuchen. Es ist sicher, daß die geistige Aufregung, die psychische Schädigung geringer ist bei einer Narkose, als wenn man viel Schmerzen machen, großen Widerstand gewaltsam überwinden, die Dezenz brutal verletzen muß. Eine gewissenhafte Untersuchung ist beim Widerstreben nicht möglich.

Man wende stets die Tropfmethode an. Dabei beruhigt sich ganz allmählich die Psyche. Diese Methode ist ungefährlicher und der Chloroformverbrauch ist geringer. Ich möchte namentlich für die Privatpraxis das Salizylid-Chloroform von Anschütz empfehlen. Seine bequeme Verpackung zu 30 und 50 g in Flaschen, die mit Gips verschlossen und in sicherer Pappumhüllung abgegeben werden, macht es für den Praktiker zur Verwendung außerhalb des Hauses sehr handlich.

Die Äthernarkose wird von vielen Operateuren bevorzugt. Nach meiner Erfahrung ist die Chloroformnarkose den Patientinnen weniger unangenehm, weil das Erstickungsgefühl nicht eintritt. Auch erlebte ich mehrere langdauernde fieberhafte, wohl auf Schleimaspiration während und nach der Äthernarkose beruhende Bronchitiden. Es scheint auch, daß die Respiration bei Chloroform ungestörter ist und somit das Herauspressen der Därme nicht eintritt.

Wird aber der Puls schlecht, so fährt man mit Äther fort, nachdem mit Chloroform angefangen war.

## E. Die Untersuchung mit Instrumenten.

### Die Spekula.

Die röhrenförmigen Spiegel sind aus Milchglas, Glas, Metall, Kautschuk, Holz oder Zelluloid gefertigt. Am äußeren Ende sind sie trichterförmig erweitert, so daß man sie anfassen kann, ohne das Lumen zu verdecken. Am inneren Ende sind sie abgeschrägt. Die Glas- und Milchglasspiegel sind die billigsten. Sie werden von Chemikalien nicht angegriffen und können durch Auskochen gereinigt werden. In der Form gleich sind die sogenannten Fergussonschen Spiegel. Sie sind aus Glas gefertigt, welches mit Spiegelmasse belegt ist, darüber befindet sich ein Kautschuküberzug. Selbst bei mäßiger Helligkeit sieht man im Fergussonschen Spiegel sehr gut die Portio bezw. Abnormitäten an ihr. Ein Fehler ist der teure Preis, die geringe Haltbarkeit und die Unmöglichkeit, sie durch Auskochen aseptisch zu machen. Sie vertragen nur mechanische Desinfektion durch Abwaschen und Abwischen. Trotz dessen wird man bei schlechter Beleuchtung diese Spiegel nicht entbehren können. Die Kautschuk- und Zelluloidspiegel haben den Vorteil der Unzerbrechlichkeit, den Nachteil, daß sie nur bei sehr heller Beleuchtung zu brauchen sind. Die hölzernen Spiegel wendet man beim Brennen der Portio mit Glüheisen an, weil bei der Hitze das Milchglas zerspringt, der Kautschuk schmilzt, das Zelluloid brennt und das Metall sich zu sehr erhitzt. Niemals gebrauche man ein Spekulum in einer Sprechstunde zweimal.



14
Milchglasspiegel.

Will man den Spiegel einführen, so stellt man durch Fingeruntersuchung die Länge und Weite der Vagina fest, danach wählt man die Größe des Spekulums aus.

Ferner erfährt man beim Touchieren, wo die Portio steht, und kann beim Einführen die Spitze des Spekulums nach der betreffenden Stelle hinschieben, um die Portio gleichsam zu fangen. Man klappt mit zwei Fingern der einen Hand die Vulva so auseinander, daß man möglichst die kleinen Schamlippen mit abzieht und den Introitus eröffnet. Bei klaffender Vulva Multiparer gelingt es auch, ohne die Vulva mit den Fingern zu berühren, den Spiegel einzuführen.

Man hält den Spiegel senkrecht, das vaginale Ende abwärts gerichtet, und deckt mit der Spitze des Spiegels den empfindlichen Harnröhrenwulst. Der Zeigefinger der anderen Hand hakt über die hintere

Scheidenwand und zieht die oft gesenkte Columna rugarum posterior nach abwärts. Dann beschreibt das mit den Fingern gefaßte weite Ende des Spiegels einen großen Kreis von oben nach unten, so daß die Spitze um den Schambogenwinkel herum nach oben gleitet. Gleichzeitig schiebt man das Spekulum vorwärts.

Gestattet die Lage der Patientin, z. B. bei stark erhöhtem Steiße auf dem Untersuchungsstuhl, ein Senken des Spiegels, so kann die Spitze, den Damm abdrückend, von unten und hinten eingeschoben werden. Der obere Rand der Spiegelöffnung darf nicht am Harnröhrenwulst hängen bleiben. Geschieht dies dennoch, so empfindet die Patientin Schmerzen, preßt, unwillkürlich widerstrebend, so daß man das Spekulum zurückziehen muß.

Während man das Spekulum drehend nach oben schiebt, betrachtet man durch das Lumen die sich entfaltenden Scheidenwände. Der Rand der Röhre streicht den Schleim der Scheide ab, so daß der Beobachter über die Sekrete ein Urteil bekommt und sich für bakteriologische Untersuchung Sekret verschafft. Unter Drehbewegungen, Rückwärtsziehen und wieder Vorwärtsschieben fängt man die Portio in der Öffnung der Röhre. Man muß den Muttermund deutlich zu Gesicht bekommen. Bei sehr fetten Personen braucht man lange Röhren. Bei fixierten Anteversionen mißlingt es mitunter, die untere Fläche der Portio im Röhrenspekulum sichtbar zu machen. Dann hakt man mit scharfem Häkchen die vordere Lippe an und hebt die Portio etwas nach oben.

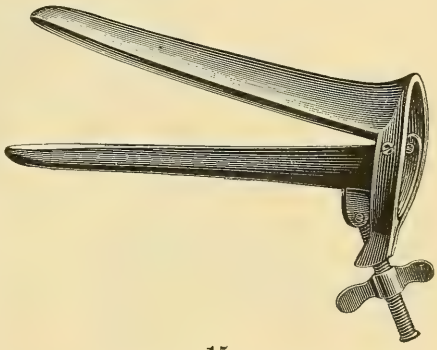

15
Spekulum von Cusco.

Will man beide Hände zur Behandlung frei haben, so ergreift man die Hand der Patientin und legt einen Finger ihrer Hand an den Rand des Spekulum, anbefehlend, daß der Finger so liegen bleiben müsse.

Eine andere Art Spiegel sind die aus zwei oder mehr Klappen bestehenden. Das beste derartige Spekulum ist das von Cusco. (Fig. 15.)

Das vorn konische, zusammengeklappte Cuscosche Spekulum führt sich auch in eine enge Vulva leicht ein. Aufgeschraubt hält es sich von selbst, so daß beide Hände frei sind. Man kann also Medikamente bezw. Instrumente zum therapeutischen Eingriff auswählen, herbeiholen und gebrauchen.

Dieses Spekulum wird zunächst so eingeschoben, daß der lange Durchmesser des oberen Endes senkrecht steht, dann dreht man es um und schiebt es nach der Gegend der Portio hin. Beim Aufschrauben drücke man etwas auf den oberen Rand nach unten, damit beim Drehen der Schraube das obere Blatt nicht gegen den Harnröhrenwulst gepreßt wird. Durch hebelnde Bewegungen mehr und mehr aufschraubend fängt man die Portio im Lumen; gelingt es nicht, so schiebt man durch Anhaken oder Druck mit der Sonde die Portio in das Lumen hinein. Man gebraucht helle Beleuchtung. Vor dem Entfernen des Spekulum muß man die Portio, während man zieht, aus dem Spekulum hinausschieben. Bei Unterlassung dieser Vorsichtsmaßregel zieht man mit dem Spekulum die Portio bezw. den Uterus herab und verursacht dabei Schmerzen. Das Spekulum, aus Metall gearbeitet, leidet durch Ätzmittel, wird blind und muß deshalb häufig von neuem vernickelt werden.

### F. Untersuchung in Seitenlage.

Der gerade Röhrenspiegel verändert die topographischen Verhältnisse, denn er macht die Scheide gerade, während ihr Rohr in natürlichem Zustand gebogen ist. Man sieht oft nur die untere Fläche der vorderen Muttermundslippe und entzieht den Cervikalkanal durch Aneinanderrücken der Lippen dem Auge. Oder das Spekulum drückt die klaffenden Muttermundslippen noch mehr auseinander, so daß man bei zerrissener Portio nicht die untere Fläche der Portio, sondern die Innenfläche des Cervikalkanals sieht. Außerdem ist es im Lumen eines, wenn auch noch so weiten Röhrenspiegels nicht möglich, an der Portio Operationen auszuführen, bei denen man beide Hände braucht. Bei Knieellenbogenlage sinken die Bauchdecken und die ganzen Eingeweide nach unten. Dieser Bewegung folgen wegen der Kohäsion Uterus und Scheide. Hält man bei klaffender Vulva die hintere Scheidenwand in der Kreuzbeinaushöhlung mit den Fingern oder mit einer Rinne fest, so folgt dem Zug der herabsinkenden Eingeweide des Bauches der Uterus und die vordere Scheidenwand, dabei bläht sich die Vagina auf und man erblickt die Portio in ihrer natürlichen anatomischen Beziehung zur Scheidenwand. Statt der Knieellenbogenlage wählt man die weniger indezente und den Patientinnen bequemere Lage: die sogenannte Simssche Seitenlage.

Dabei liegt die Frau am Rand des Bettes, Sofas oder Tisches auf der Seite, ob auf der linken oder rechten, ist gleichgültig. Wird nun der ganze Körper so zurecht gelegt, daß das Becken dicht am Rand, der Oberkörper etwas nach vorn gebogen ist, beide Kniee die Unterlage berühren, das untere Bein ausgestreckt, das obere in Hüfte

und Knie rechtwinklig flektiert ist (Fig. 16), so kommt die Vulva sehr bequem zu Gesicht. Nunmehr wird durch eine hinter der Patientin

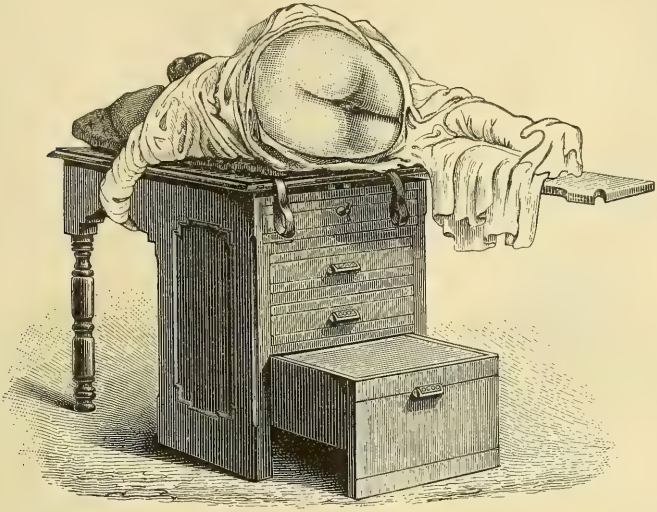

**16**

Patientin in Simsscher Seitenlage
auf Dr. Chadwicks gynäkologischem Untersuchungstisch.

**17**
Sims' Spekulum.

**18**
Simssche Rinne,
durchbrochen.

mit dem Gesicht nach den unteren Extremitäten zu stehende Wärterin die obere Analbacke nach oben gehalten. Man schiebt die Simssche Rinne (Figur 17 bis 20) ein. Ich benutze durchbrochene Rinnen, Fig. 18,

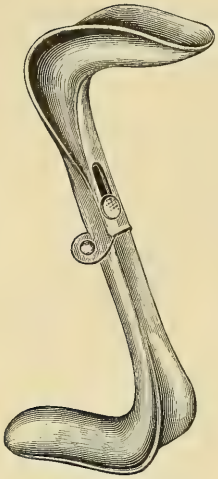

19

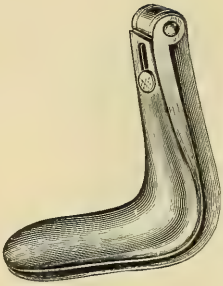

20

durch deren Löcher beim Auswaschen, bei leichten Drehbewegungen das Desinfiziens auf die Scheidenwand überall einwirkt.

Eine sehr bequeme Modifikation des Simsschen Spekulums ist das in Figur 19 und 20 abgebildete, leicht transportable zusammenklappbare Instrument. Eine Simssche Rinne ist nicht im Bett bei Steißrückenlage anzuwenden, weil die andere Rinne unten an das Bett anstößt. Das Spekulum Figur 19 aber läßt sich ebenso als Simonsches Spekulum in der Rückenlage, also auch bei Narkose, wie in

21

Muzeuxsche Zange.

22

Lampe zur Beleuchtung der inneren Genitalien in der Seitenlage.
Die Lampe kann in der Röhre des Stativs gehoben und in verschiedener Höhe fixiert werden.

Seitenlage gebrauchen. Für die Stadtpraxis ist also ein Instrument, das beiden Zwecken dient, gut geeignet.

Nach der Einführung in Seitenlage muß die Portio vor und unter der Spitze der Rinne liegen. Sodann zieht man die hintere Scheidenwand tief in die Kreuzbeinaushöhlung hinein und übergibt die Rinne dem Assistenten — wozu sich Jedermann eignet — zum

23

Ausführung kleiner gynäkologischer Eingriffe bei Seitenlage der Kranken. Die Lampe beleuchtet die Scheide und Portio. Ergreift die Wärterin mit der linken Hand das Spekulum, mit der rechten die Muzeuxsche, an der Portio angehakte Zange, so hat der Arzt beide Hände frei.

Halten. Liegt die Frau auf einem Tische, so steht der Arzt, liegt die Frau im Bett oder auf einem Sofa, so kniet der Arzt. Hierauf setzt man in die vordere Muttermundslippe eine Zange (Figur 21) ein und zieht sehr vorsichtig und langsam den Uterus herab. Die Untersuchung in Simsscher Seitenlage ist in jedem Zimmer ohne natürliche Beleuchtung möglich. Verfügt man nicht über Tageslicht, so

stellt man eine Petroleumlampe auf einen Stuhl in der Nähe resp. vis-à-vis der Vulva. Es ist vorteilhaft, alle Manipulationen so vorzunehmen, daß die Patientin im Bett liegen bleibt. Ich übe die ganze kleine Gynäkologie bei der im Bett liegenden Patientin aus. Will man in jedem Bett, wie und wo es auch stehen mag, behandeln, so ist künstliche Beleuchtung nötig. Ich benutze dazu die Lampe Figur 22. Der schwere Tubus wird durch ein Gegengewicht am Spiegel, das in der Figur fehlt, im Gleichgewicht gehalten, so daß ein Druck mit dem Ellenbogen den Tubus zugleich bewegt und fixiert. Die Art der Anwendung zeigt Figur 23. Das Licht fällt voll in die Vulva über die gesenkte Schulter des Arztes, wie Figur 23 zeigt.

Verfügt man über elektrisches Licht, so wird in das Stativ eine an einem biegsamen Stück befestigte elektrische Glühlampe mit Spiegelreflektor benutzt.

Will man in der Seitenlage den Uterus auswaschen, so führt man einen Katheter in den Uterus ein, preßt die Schale (Fig. 24) unter der Vulva an und beobachtet genau, wie aus dem Muttermunde die Spülflüssigkeit wieder abfließt. Aus der Schale läuft die Spülflüssigkeit durch den Schlauch in einen Eimer.



24

Dieselbe Lampe kann man auch bei Rückenlage der Patientin, z. B. zur Entfernung von Suturen aus der Vagina, benutzen, wenn sehr gute Beleuchtung nötig ist. Dann steht die Lampe hinter dem Arzt, wird sehr hoch gestellt und beleuchtet über die Schulter die Vulva.

Ist der Eingriff, z. B. die Auskratzung, fertig, so dreht sich die Patientin einfach in ihrem Bette herum, liegt auf dem Rücken und bleibt liegen. Daß dies ungefährlicher und den Patientinnen angenehmer ist, als unbekleidet das Bett zu verlassen, einen Operationsstuhl zu besteigen und dann den Weg zum Bett zu machen, ist selbstverständlich. Bei Schmerzensäußerungen der Patientin muß das Herabziehen der Portio unterbleiben. Es sind Fälle bekannt, wo eine schwere Peritonitis, ja der Tod auf das Herabziehen des Uterus folgte. Es kann bei Tubargravidität oder Pyosalpinx die Tube platzen, so daß der Inhalt in den Bauch fließt, oder die Tube kann losgezerrt werden, so daß der Eiter aus dem Fimbrienende ausströmt. Auch habe ich, ohne daß irgendwie stark gezerrt wurde, Rekrudeszierungen alter Entzündungen um den Uterus herum beobachtet. Keinen beschäftigten Gynäkologen wird es geben,

der nicht einmal beim Herabziehen ein Unglück erlebt hat. Es ist diese so häufig geübte Methode durchaus nicht „absolut gefahrlos“ zu nennen. Ist das Herabziehen schmerzhaft, so verzichte man auf weitere Manipulationen und begnüge sich damit, durch Abdrücken der vorderen Vaginalwand die Portio sichtbar zu machen. Bei sehr langer und enger Vagina, bei der die Portio nicht sichtbar wird, nimmt man zwei Zangen, faßt nach einander immer höhere Stellen der vorderen Scheidenwand und „klettert“ so mit den Zangen bis zur Portio hinauf.

Das zu kräftige und zu lange dauernde Herabziehen dehnt die Douglasschen Falten, so daß Retroversion eintritt. Ich habe mehrfach erlebt, daß der Uterus, herabgezogen, in dieser retrovertiert-deszendierten Stellung dauernd verblieb. Deshalb ist es nötig, nach Vollendung der Operation die Portio wieder nach hinten oben zu schieben; noch besser, den Uterus durch einen vor und unter der vorderen Muttermundslippe liegenden Tampon in normaler Lage zu erhalten.

25
Portio, herabgezogen, um in den Uterus einzudringen.

Prinzipiell mache man kleine Eingriffe, z. B. Auskratzungen, intrauterine Ätzungen, Einspritzungen in die Uterushöhle ohne Narkose. Gerade der Schmerz, der durch Anziehen der Portio entsteht, ist ein guter Fingerzeig, wie stark man ohne Gefahr ziehen kann.

Statt der Muzeuxschen Zange nehmen andere Gynäkologen amerikanische Kugelzangen oder Haken.

Bei der Simsschen Lagerung ist eine zweite Person zum Halten des Spekulums notwendig. Abgesehen davon, daß man in der Tat die Portio nur in der Seitenlage gut übersehen und viele Methoden

der „kleinen Gynäkologie“ nur in der Seitenlage ausführen kann, ist das Zugegensein einer zweiten Person gerade vorteilhaft.

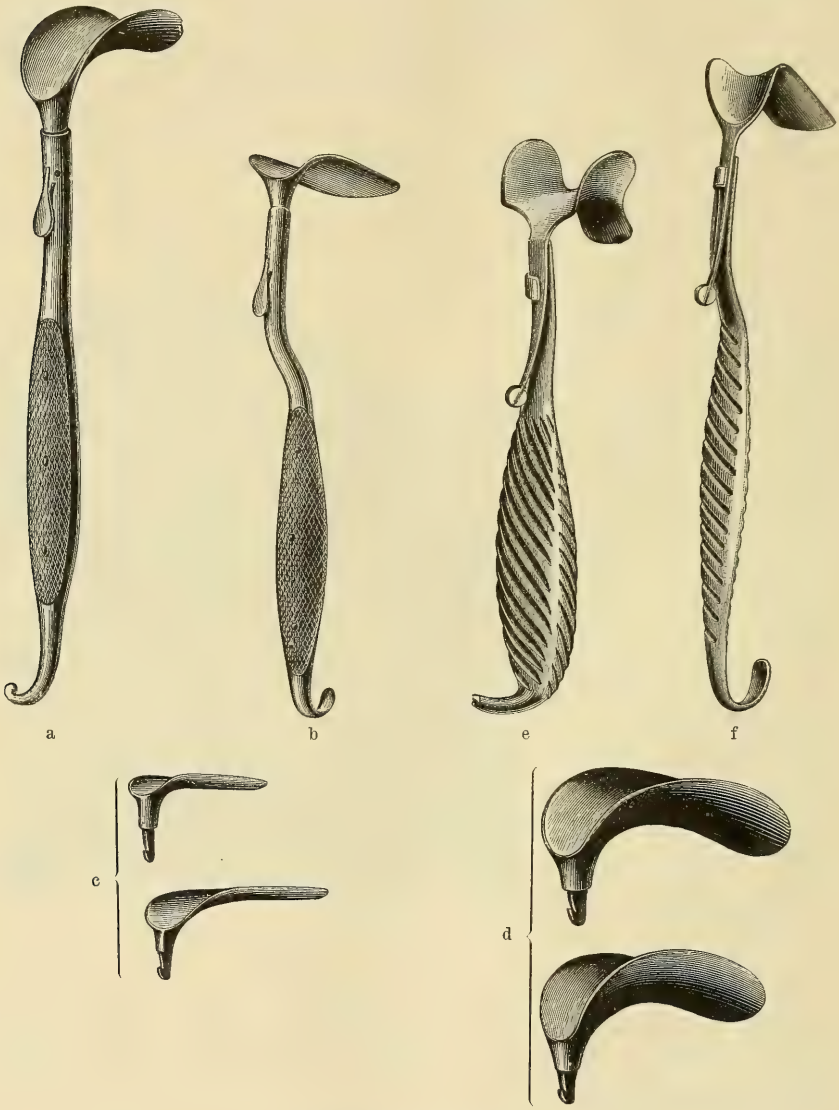


26

Simonsche Spekula.
a unterer Teil, b oberer Teil, c d kleinere und größere, obere und untere Ansätze, e und f die von mir bei Operationen in der Tiefe gebrauchte Form.

Eine Zeugin zu haben, die über das, was geschehen ist, Rechenschaft geben kann, ist oft recht wichtig.

## G. Die Simonschen Spekula.

Zu Operationen hat Simon Spekula angegeben (Figur 26). Die Lage, in welcher Simon operierte, nannte er Steißrückenlage. Die Rinnen sind mit dem Griffe nicht fest verbunden, so daß man je nach der Größe der Genitalien wechseln kann. Da in der Rückenlage die vordere Scheidenwand unten bleibt, so gab Simon einen besonderen Halter für diese Wand an, Figur 26 b und c. Durch Auseinanderziehen beider Griffe entfernt man die Scheidenwände von einander, und die Portio „stellt sich ein". Um auch auf beiden Seiten die Weichteile von einander zu entfernen, wurden dann bei Operationen in der Scheide noch besondere Seitenhalter angegeben. Von geschickten Händen gehalten, verdeckt das Simonsche Spekulum das Operationsfeld nicht. Durch schräges Halten oder Zurückziehen oder Vorschieben der einen Hälfte stellt man verschiedene Partien so ein, daß man bequem an ihnen operieren kann. Faßt man im Simonschen Spekulum die Portio und zieht nach vorn bezw. bei Steißrückenlage nach oben, so kann man ebenso gut, wie in der Simsschen Seitenlage, auf einem geraden Wege in die Uterushöhle gelangen und in ihr operieren. Diese Spekula schützen auch die Scheidenwände bei Kauterisationen, beim Schneiden und Nähen.

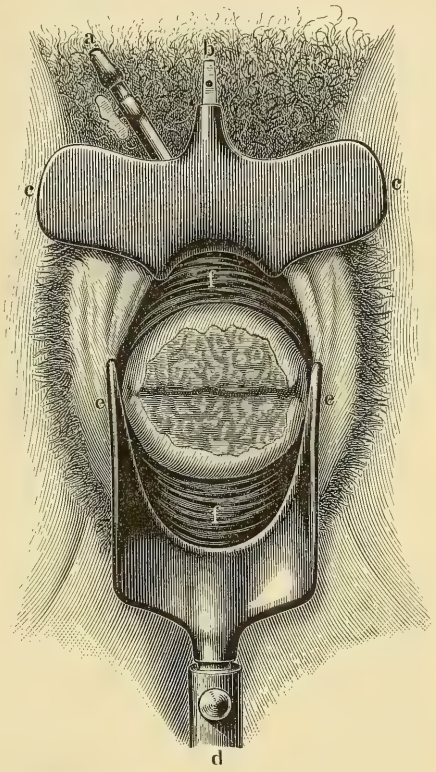


27

a, b, c Rieselspekulum: die Flügel c c haben den Zweck, die Schamhaare und Schamlippen möglichst aus dem Gesichtsfeld zu verdrängen. Bei b wird das Spekulum in den oberen Handgriff des Simonschen Spekulums eingefügt, a Rohr, an welchem der Irrigatorschlauch befestigt wird, e e große Schamlippen, f f Scheide, d unteres Spekulum, unten am Griffe d befestigt. Zwischen beiden Spekulis die Portio vaginalis, deren beide Lippen mit einer zerklüfteten, papillomatösen Erosion bedeckt sind.

Verschiedene Autoren haben kleine Modifikationen angegeben, so habe ich das obere Spekulum hohl arbeiten lassen (Rieselspekulum, Figur 27). Durch die Höhlung fließt desinfizierende Flüssigkeit, welche

die Wunde in der Tiefe berieselt, eine Methode, die bei mangelnder Assistenz eine Person, d. h. den tupfenden oder den Irrigatorstrom dirigierenden Assistenten völlig ersetzt. Das untere Spekulum (Figur 26e S. 38) habe ich viel kürzer und mehr gebogen arbeiten lassen. Es geschah dies wesentlich zum Zwecke der plastischen Operationen an der Portio und der Totalexstirpation des Uterus. Dabei wird der Uterus energisch herabgezogen. Diesem Herabziehen arbeitet die lange Simonsche Rinne, Figur 26a und d, gleichsam entgegen, deshalb konstruierte ich den in der Figur 26e und Figur 27 abgebildeten Ansatz, der nur den Zweck hat, die Vulva gut auseinander zu halten. Die seitlich etwas hohen Backen (Figur 27 e) sollen die Seitenhalter ersetzen, d. h. die Labia majora zurückhalten. Beim Nähen an und in der Nähe der Portio schützen diese Spekula die seitlichen Vaginalwände.

Wegen der Sterilisation der Instrumente durch Kochen haben alle Spekula Metallgriffe. Schrauben, die schwer zu reinigen sind, wurden abgeschafft. Das in Figur 26e abgebildete Schloß hat sich sehr bewährt.

---

## Literatur.

### Lehrbücher.

Abel, Die mikroskopische Technik und Diagnostik in der gynäkologischen Praxis. Berlin 1895, Hirschwald. — Amann, Kurzgefaßtes Lehrbuch der mikroskopisch-gynäkologischen Diagnostik. Wiesbaden 1897, Bergmann. — Auvard, Praktisches Handbuch der Gynäkologie, deutsch von Löwenhaupt. Leipzig 1897. Barsdorf. — R. Chrobak und A. v. Rosthorn, Die Erkrankungen der weiblichen Geschlechtsorgane. Wien 1896—1900, Hölder. — Duncan, Clinical lectures on the diseases of women. London 1883. — Fehling, Lehrbuch der Frauenkrankheiten. 2. Aufl. Stuttgart 1900, Enke — Gebhard, Pathologische Anatomie der weiblichen Sexualorgane. Leipzig 1899, Hirzel. — Handbuch der Frauenkrankheiten. Hrsg. von Billroth und Lücke. 2. Aufl. 3 Bände. Stuttgart 1885—1886, Enke. — Handbuch der Gynäkologie. In 3 Bänden. Hrsg. von J. Veit. Wiesbaden 1897—1899, Bergmann. — Hart and Barbour, Manual of gynecology. Edinburgh and London. VI. ed. 1904. — Hegar und Kaltenbach, Operative Gynäkologie. 4. Aufl. Stuttgart 1898, Enke. — Heitzmann, Kompendium der Gynäkologie. Wien 1891, Braumüller. — Hofmeier, Grundriß der gynäkologischen Operationen. 3. Aufl. Wien 1898, Deuticke. — Hofmeier, Schroeders Handbuch der Krankheiten der weiblichen Geschlechtsorgane. 12. Aufl. Leipzig 1898, Vogel. — Kelly, Operative gynecology. 2 Bände. London 1898. — Klob, Pathologische Anatomie der weiblichen Sexualorgane. Wien 1864, Braumüller. — Küstner, Bumm, Doederlein, v. Rosthorn: Kurzes Lehrbuch der Gynäkologie. 2. Aufl. Jena 1903. — H. Macnoughton-Jonas: Practical Manual of diseases of woman. IX. ed.

London 1904. — Martin, Pathologie und Therapie der Frauenkrankheiten. 3. Auflage. Wien 1893, Urban & Schwarzenberg. — Orthmann, Vademecum für Histopathologische Untersuchungen in der Gynäkologie. Berlin 1901, Karger. — Pozzi, Lehrbuch der klinischen und operativen Gynäkologie, deutsch von Ringier. Basel 1892, Sallmann. Französisch bei Masson in Paris. 3. Aufl. 1897. — Schauta, Lehrbuch der gesammten Gynäkologie, 2. Aufl. 2 Teile. Wien 1898, Deuticke. — Sims, Klinik der Gebärmutter-Chirurgie, deutsch von Beigel. 3. Aufl. Stuttgart 1873, Enke. — Stratz, Allgemeine gynäkologische Diagnostik. Bonn 1887, Cohen. — J. Veit, Gynäkologische Diagnostik. 3. Aufl. Stuttgart 1899, Enke. — Waldeyer, Das Becken. Bonn 1899, Cohen. — Winckel, Lehrbuch der Frauenkrankheiten. 2. Aufl. Leipzig 1890, Hirzel. — Winter, Lehrbuch der gynäkologischen Diagnostik. 2. Aufl. Leipzig 1897, Hirzel.

### Bildwerke.

Auvard, Gynäkologische Wandtafeln. Paris 1895. — Boivin et Dugés, Traité pratique des maladies des femmes. Avec atlas. Paris 1883. — Fritsch, Tabulae gynaecologicae mit erläuterndem Text. Braunschweig 1884, Wreden. — Hart, Atlas of female pelvic anatomy. Edinburgh 1884. — Martin, Handatlas der Gynäkologie und Geburtshilfe. Berlin 1878, Hirschwald. — Neisser, Stereoskopischer medizinischer Atlas. Kassel 1896—1899, Fischer & Co. — Savage, Illustrations of the surgery of the femal pelvic organs. London 1880. — Schaeffer, Atlas und Grundriß der Gynäkologie. München 1896, Lehmann. — Schauta u. Hitschmann: Tabulae gyn. Wien, Deuticke 1905. — v. Winckel, Die Pathologie der weiblichen Sexualorgane in Lichtdruckabbildungen. Leipzig 1880, Hirzel.

## Drittes Kapitel.

# Krankheiten der Vulva.

### A. Anatomie.

Das vordere untere Ende des Bauches bildet der über der knöchernen Symphyse des Beckens liegende Mons Veneris (Figur 28). Er stellt eine dem weiblichen Geschlecht eigentümliche Fettanhäufung unter der Haut dar. Hier sprießen bei der Pubertät Haare hervor.

Nach unten ist sagittal die Vulva gelagert (Figur 28), deren Eingang durch die auseinander liegenden großen Schamlippen verdeckt wird. Bei Multiparis und zerrissenem Damm klafft die Vulva, so daß man die gesenkte hintere und vordere Vaginalwand erblickt.

Nach hinten gehen die großen Schamlippen konvergierend unmerklich in die Umgebung über, verbunden durch eine Hautfalte, Frenulum labiorum, die beim Auseinanderziehen deutlich wird: die Commissura labiorum posterior. Unterhalb dieser befindet sich eine Vertiefung: die Fossa navicularis.

Je nach dem sehr verschieden großen Corpus adiposum labii majoris ist auch die Lippe sehr verschieden groß und verschieden gestaltet. Es gibt so dicke resp. fette Labia, daß sie stark halbkugelförmig hervorragend, fest aneinander liegend den Introitus völlig verdecken. Es gibt auch so fettlose Labien, daß die Labia minora, die Harnröhre, das Hymen, auch der Introitus zwischen den Labien zu sehen sind. Die Fettmasse hängt mit dem Fett des Leistenkanales zusammen. In die hintere Hälfte strahlen glatte Muskelfasern aus. Die Behaarung ist verschieden. Selbst bei gut entwickelten inneren Genitalien und normalen Zeugungsverhältnissen können die Haare fast fehlen, so daß dies Zeichen nicht als Zeichen des Infantilismus verwertet werden kann. Bei Exstirpation des Labium majus spritzt namentlich oben ein Ast der Art. obturatoria, unten spritzen die Arteriae perineales.

28

Äußere Genitalien.

Der behaarte Teil oben der Mons Veneris Darunter in der Mitte die Klitoris, nach unten in die Crura klitoridis übergehend. Über der Klitoris das Praeputium klitoridis, darunter das Orificium urethrae, zu beiden Seiten die Öffnungen der Skeneschen Drüsengänge, darunter der Harnröhrenwulst, darunter der Introitus vom Hymen begrenzt, darunter die Fossa navicularis und die hintere Kommissur, darunter das Perinaeum und der Anus. Auf den Seiten rechts und links die kleinen und nach außen die großen Schamlippen. Im unteren Drittel der kleinen Schamlippen sieht man die Ausführungsgänge der Bartholinschen Drüsen.

Median von den großen Schamlippen, ihnen mit der Außenfläche anliegend, befinden sich die unbehaarten kleinen Schamlippen Es sind dünne Hautfalten, bestehend in der Tiefe aus Bindegewebe mit viel elastischen Fasern und vielen Venen. Bei ge-

schlechtlicher Erregung sind sie hyperämisch etwas erektil. Viele kleine Talgdrüsen sind namentlich am Rande zu sehen und zu fühlen. Diese Drüsen sind beim Neugeborenen noch nicht vorhanden. Sie erscheinen erst zur Zeit der Pubertät und schwinden wieder im Greisenalter. Bei entzündlicher Reizung schwellen sie an und machen fast den Eindruck großer Komedonen. Bei Jungfrauen kann man die Labia minora durch Auseinanderziehen der großen Schamlippen sichtbar machen. Hinten verlieren sich die Labia minora in den medialen Flächen der Labia majora. Vorn teilen sich die kleinen Schamlippen in zwei Schenkelpaare, von denen das obere als Praeputium klitoridis gleichsam ein Dach über der Klitoris bildet. Die unteren oder inneren Schenkel ziehen als Crura klitoridis an die Klitoris heran. Die kleinen Labien sind angeboren oft auffallend groß, so daß sie zwischen den großen Schamlippen hervorragen. Dies ist namentlich bei den Hottentotten der Fall. Durch Masturbation, zu der vielleicht das Hervorragen Veranlassung gibt, d. h. durch Zupfen und Ziehen erreichen die kleinen Schamlippen eine Länge, resp. Breite bis 10 und mehr cm. Sie sind dann fast durchscheinend dünn und meist bräunlich pigmentiert, schlaff, runzelig, fettlos.

Die Klitoris, das Homologon des Penis, wird aus zwei vom Schambogen entspringenden, konvergierenden Schwellkörpern gebildet. Sie ist erektil, reich mit Gefäßen und Nerven versorgt und durch ein Ligamentum suspensorium an der Schamfuge befestigt. Die Eichel der Klitoris ist verschieden groß, so daß sie oft nicht zu sehen ist, in anderen Fällen wieder unbedeckt hervorragt. Zu jeder Seite des Introitus vaginae befindet sich je ein Schwellkörper: Bulbus oder Corpora cavernosa vestibuli, in welche beiderseitig eine Arteria bulbi vestibuli führt. Bei geschlechtlicher Erregung schwellen die Bulbi an und verengen den Introitus.

In das von der Klitoris, ihren Schenkeln, dem Introitus vaginae und den kleinen Schamlippen begrenzte Dreieck mündet in der etwas hervorragenden Harnröhrenpapille die Urethra. Die Mündung hat verschiedene Form, sie stellt einen sagittalen Schlitz dar, ist aber auch öfter rund, dreieckig, halbmondförmig, sternförmig oder querverlaufend. Wenn das Hymen ein Hymen annularis ist, so finden sich dicht unter, auch seitlich an der Harnröhrenmündung Reste des Hymens, die der Mündung eine unregelmäßige Form verleihen und die Verwechselung mit Polypen möglich machen.

Am hinteren Rande der Harnröhrenmündung, mitunter auch seitlich oder in der Harnröhre selbst liegend, finden sich zwei 0,5 bis 3 cm tiefe Gänge, ca. 1 mm weit. Diese Urethralgänge oder Ductus paraurethra-

les, auch Skenesche Drüsengänge stellen nach Waldeyer Ausführungsgänge größerer, schlauchförmiger Drüsenkomplexe dar. Sie sind deshalb wichtiger, weil sich in ihnen die gonorrhoische Infektion lokaliesiren kann.

Der Scheideneingang wird bei Jungfrauen durch eine meist nach vorn konkave Hautduplikatur, das Hymen[1], verengt. Die Dicke dieser Haut und die Form sind verschieden, sie kann unter Umständen den Introitus (Figur 28) ganz verschließen (H. imperforatus), rings herum angesetzt sein, oder auch mehrere, meist zwei neben einander liegende Öffnungen (H. cribriformis) haben. Der Coitus macht zwar mehrere Einrisse in das Hymen, doch bleibt die Form im ganzen erhalten. Die Geburt dagegen zerstört das Hymen, so daß nur kleine Reste — Carunculae myrtiformes — wie Hautwarzen beschaffen, die Stelle des Hymens bezeichnen. Obwohl dies als die Regel gilt, so ist bei Vorhandensein größerer Reste des Hymens oder sogar des ganzen, vielleicht individuell schmalen Hymens, die Möglichkeit einer stattgehabten Geburt nicht mit absoluter Sicherheit auszuschließen.

Der abwärts von der Harnröhrenmündung und dem Hymen liegende Raum wird als Vestibulum bezeichnet. In der hinteren Hälfte der Vestibularwand, vor bezw. unterhalb des Hymens, öffnen sich die Ausführungsgänge von zwei, hinten an der Vulva, nahe der hinteren Kommissur liegenden gelappten Drüsen, der Bartholinschen, auch Vulvovaginaldrüsen (Figur 28). Die Form ist unregelmäßig, ihre Länge beträgt 10 bis 15, ihre Breite 7 bis 10 mm. Der mit feiner Sonde sondierbare Ausführungsgang ist 10 bis 20 mm lang.

#### Entwickelungsgeschichte der äußeren Geschlechtsteile.

Ungefähr in der 14. Woche trennt sich die Kloakenöffnung in eine ventrale Öffnung, den Sinus urogenitalis, und eine dorsale Öffnung, den After. In den Sinus urogenitalis, das Vestibulum, mündet die Vagina und die Urethra. Urogenital- und Analöffnung liegen in einer seichten Grube — Geschlechtsfurche.

Der Geschlechtshöcker, die Klitoris, ist schon in der 10. Woche 1,5 mm lang, er ist und bleibt an seiner analen Seite gespalten (Urethralrinne). Die Ränder der Urethralrinne, die sich beim Manne zur Bildung des Penis vereinigen, bilden die kleinen Schamlippen. Schon im 3. Monat kann man die Geschlechter differenzieren. Die Urethralrinne erstreckt sich auf die Klitoris, so daß ihr Präputium analwärts gespalten ist.

---

[1] Dohrn, A. f. G. XIII.

Die großen Schamlippen entstehen aus den zu beiden Seiten des Geschlechtshöckers liegenden Geschlechtswülsten, die kleinen Schamlippen aus den Geschlechtsfalten.

Während der Bildung des Geschlechtshöckers, aber erst nach Bildung des Dammes, wird die Aftermembran dünner und verschwindet, so daß der After und Sinus urogenitalis sich öffnen. Der Damm entsteht durch Verschmelzung zweier von der Seite her zusammen wachsender Gewebsmassen, der Dammlippen.

## B. Mißbildungen.

Mißbildungen sind dadurch möglich, daß weder ein Damm sich bildet, noch die Geschlechtsfurche nach oben durchbricht (Figur 28): Atresia ani et vulvae completa. Oder die Geschlechtsfurche bricht nicht nach oben durch, aber der Damm trennt die Blase vom Mastdarm. Dann können sich in Blase und Mastdarm die Sekrete ansammeln. Derartige Mißbildungen fand man bisher nur bei nicht lebensfähigen Mißgeburten kompliziert mit noch anderweitigen Bildungshemmungen.

Dagegen kommt es nicht selten vor, daß der Damm fehlt, somit der Darm sich in den Sinus urogenitalis öffnet (Figur 29). Die hintere Begrenzung der Vulva ist die hintere Wand des Rectums, nicht etwa der vom Anus nicht perforierte Damm. Diese Fälle bezeichnete man als Atresia ani vaginalis. Doch fällt schon bei oberflächlicher Untersuchung auf, daß das Hymen fehlt, also der untere Teil nicht die Vagina, sondern der Sinus urogenitalis ist. Demnach ist meine jetzt überall eingeführte Bezeichnung richtiger: Atresia ani vestibularis oder Anus praeternaturalis vestibularis.

Bei der Atresia ani handelt es sich meist nicht allein um das Ausbleiben der Einschmelzung der Aftermembran, sondern auch um ein Fehlen eines verschieden großen Stückes des Mastdarms und des Sphincter.

Da derartige Früchte lebensfähig sind, so kommen sie auch in Behandlung des Arztes. Hier muß die erste Sorge sein, für die Kotentleerung einen vollkommen genügenden Weg herzustellen. Oft findet sich bei Atresia ani vestibularis eine bedeutende Kotansammlung bei älteren Kindern von 1 bis 2 Jahren. Eingedickte Faeces können aus der wandständigen engen Öffnung nicht austreten, der Darm dehnt sich stark aus, der Inhalt wird aus der zu kleinen Öffnung regenwurmartig unter großen Schmerzen ausgepreßt. Man muß die Gewebsmasse sagittal durchtrennen, so daß der

Kot einen geraden, bequemen Ausweg hat. Dies genügt vorläufig zum Wohlbefinden des Kindes. Von plastischen Operationen nimmt man zunächst Abstand, da die Nähte doch durchschneiden und die Teile zu klein zur rationellen Plastik sind. Auch ohne Sphincter ani

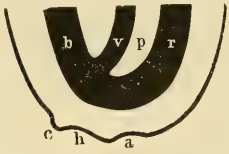


29

Primärer Zustand. Blase b und Rectum r kommunizieren noch. Die Müllerschen Gänge v münden in die Allantois b. Bei c bildet sich der Geschlechtshöcker (Klitoris), dahinter die Geschlechtsfurche h und dahinter der After a.

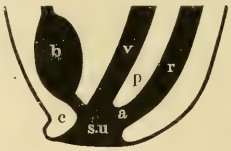


30

Blase b und Mastdarm r haben sich getrennt, das Perinäum p ist dazwischen gewachsen, davor der Sinus urogenitalis s u, in den oben die Urethra und die Müllerschen Gänge v (Vagina) münden.

31

Fertige Genitalien. b Blase v Vagina vom Sinus urogenitalis s u durch das Hymen h getrennt, p das Perinäum, a After, r Rectum, c Klitoris, x Urachus.




32

Atresia ani vestibularis, s u der lange Sinus urogenitalis, darüber v die Vagina, p das rudimentäre Perinäum, r das Rectum, in den Sinus urogenitalis a mündend.

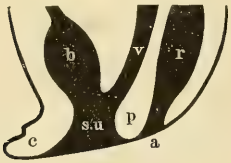


33

Weibliche Hypospadie, die Blase b mündet direkt, ohne Urethra in den Sinus urogenitalis s. u. Die Vagina v ist eng, p Perinäum und r Rectum normal. c Hypertrophische Klitoris.

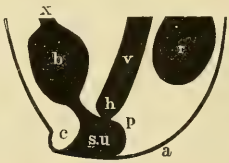


34

Atresia ani; alle Verhältnisse sind normal; nur endet das Rectum r in großer Entfernung von dem imperforierten Anus a blind. Die anderen Bezeichnungen wie in Figur 26.

tritt später normale Kotentleerung ein, da der obere Sphincter die Funktion des fehlenden Sphincter ani übernimmt. Ist dies nicht der Fall, so müssen im späteren Lebensalter plastische Operationen vorgenommen werden, zu denen sich aber die Patientinnen, die sich auch ohne das wohl befinden, selten verstehen.

Die Operation der einfachen Atresia ani gibt eine schlechte Prognose. Man wartet 4 bis 5 Tage, weil dann das Ende des Darms aufgebläht leichter zu finden ist. Darauf geht man präparatorisch in die Tiefe und sucht sich den Darm auf. Er ist, wenn ein großes Stück des Darms fehlt, schwer in der Tiefe zu finden. Hat man ihn erreicht, was man am Meconiumabgang zuerst bemerkt, so zieht man das untere, gelockerte Ende herab und sucht mit ihm, wenn es möglich ist, die künstliche Analöffnung zu umsäumen. Die Wunde ist nicht aseptisch zu erhalten, die Fäden schneiden durch. Dann kann man mit Laminaria den künstlichen Anus offen halten. Auch damit verlängert man das Leben nur um Wochen, da sich die künstliche Fistel immer wieder verengert. In einem Falle wurde das Kind $^1/_4$ Jahr alt, eine 6 cm lange Fistel ging zu der Cyste, die das von Kot ausgedehnte Darmende bildete.

#### Hypospadie und Epispadie.

Wächst die symmetrische bilaterale Anlage median unten nicht zusammen, so entsteht Hypospadie. Erfolgt die Verschmelzung oben nicht, so entsteht Epispadie. Im ersteren Falle öffnet sich die Blase direkt in die Scheide, oder ist wenigstens die Harnröhre unten auffallend weit. Die Klitoris ist groß und erektil. Ich habe eine Klitoris von 8 cm Länge abgeschnitten. Nicht selten fehlt der Damm, so daß zwar eine Vagina, selbst eine weite, den Coitus gestattende Vagina vorhanden, daß aber ihre hintere Begrenzung membranartig dünn ist. Überhaupt kommen so viel Spielarten vor, daß kaum ein Fall dem anderen völlig gleicht. Die Entscheidung, ob ein solches Mädchen heiraten kann, ist überaus schwierig, namentlich deshalb, weil man zu spät gefragt wird, und weil, wegen Normalität der inneren Genitalien, die Menstruation und die weiblichen Gefühle vollkommen vorhanden sind.

Oft besteht trotz Fehlens der Harnröhre bei Hypospadie Kontinenz des Urins, weil sich der Blasenhals genügend zusammenzieht. Auch ist mitunter der Sinus urogenitalis sehr lang. Am oberen Ende befindet sich die rudimentäre Harnröhre und von hinten her mündet exzentrisch die enge Vagina. Oder der Sinus endet blind. Die Genitalien fehlen, resp. sind stark verkümmert.

Die Epispadie ist selten. Bei ihr, selbst bei hochgradigen Fällen mit Spaltbecken, Ektopie der Blase, sind die inneren Genitalien vorhanden und völlig funktionsfähig. Geburten sind mehrfach beobachtet. Danach entsteht leicht Prolapsus uteri. Die Klitoris ist gespalten, über ihr geht der Weg in die Blase. Es muß also die Mißbildung sehr

zeitig entstehen. Die Öffnung kann klein sein, so daß sie als Urethra fungiert, sie kann auch groß sein, so daß selbst die vordere Blasenwand fehlt. Ist die Epispadie größer, so ist die Ektopie der Blase beim Spaltdecken das Charakteristische. Der Versuch der operativen Beseitigung gab schlechte Resultate.

#### Hermaphroditismus und Pseudohermaphroditismus.

Eine wirkliche Zwitterbildung in mythologischem Sinne, so daß ein Individuum die Geschlechtsfunktionen beider Geschlechter vollziehen könnte, gibt es nicht. Fälle von anatomischem Hermaphroditismus sind nur dann sicher, wenn das Mikroskop Hoden- und Ovarienbestandteile bei einem und demselben Individuum nachweist.

Man unterschied früher Hermaphroditismus transversus (äußere Geschlechtsteile männlich, innere weiblich oder umgekehrt); Hermaphroditismus lateralis (4 Geschlechtsdrüsen, 2 Ovarien und 2 Hoden); Hermaphroditismus unilateralis (rechts Hode und links Ovarium oder umgekehrt).

Es handelt sich aber meist um Pseudohermaphroditismus, und hier wiederum sowohl um männliche Individuen mit verkümmertem, hypospadiäischem Penis. Katharina Hohmann (Figur 35) zeigte entschieden weiblichen Typus der Brüste. „Sie“ hat aber später geheiratet und ein Kind gezeugt. Oder es handelt sich um weibliche Personen mit Defekt der inneren Genitalien, kurzer enger Scheide und stark hypertrophierter, penisartiger Klitoris.

Der Pseudohermaphroditismus gewinnt dadurch eine praktische Bedeutung, daß infolge eines „erreur de sexe“ von nicht Sachverständigen ein Individuum auf dem Standesamte falsch angemeldet wird. Neugebauer[1], dessen zahlreiche Publikationen den Gegenstand erschöpfend behandeln, hat sogar 40 Ehen zusammengestellt, bei denen später sich zeigte, daß die Geschlechter der Eheleute gleich waren.

Der Arzt muß also diese Verhältnisse kennen, da er sowohl bei Neugeborenen als vor oder nach der Verheiratung das Geschlecht festzustellen hat.

Derartige Fälle sind so häufig, daß ich in jedem Jahre einige sehe. Meist ist die Diagnose bei genauer Untersuchung in der Narkose, Exploration per anum etc. möglich.

Ich selbst kenne eine Person, die zweifellos weiblichen Geschlechts ist, aber als Mann lebt. Die Person verdient sich den Lebensunterhalt

---

[1] C. f. G. 1899, No. 19.

als „Krankenwärter“. Als ich ihr mitteilte, sie sei Frau, entgegnete sie, sie bliebe aber lieber „männlich“, weil es leichter sei, als Mann den Lebensunterhalt zu erwerben.

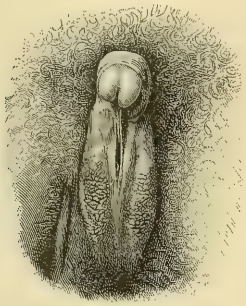

35

Männlicher Hypospadiäus, war als Frau verheiratet, benahm sich aber dem anderen Geschlecht gegenüber als Mann.

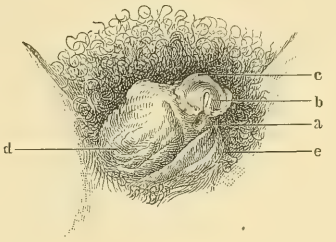


36

Äußere Geschlechtsteile der „Katharina Hohmann“

a Eingang in die „Scheide“ und Blase, b Rinne, welche vom rudimentären Penis oder der hypertrophierten Klitoris zum Eingang in die Scheide führt (hypospadiäische Rinne), c Praeputium Penis oder Klitoridis, e kleine linke Schamlippe oder Hodensack mit Kryptorchismus, d große rechte Schamlippe oder Hodensack, den rechten Hoden enthaltend.

Bei Sirenenbildung, bei der der Körper in eine oben dicke, meist sehr bald sich verjüngende, unten verkümmerte Extremität ausläuft, fehlen oft sämtliche äußere Genitalien. Das Becken ist dann rudimentär, der Anus geschlossen, Nieren sind nicht vorhanden, das Kind ist nicht lebensfähig, meist tot geboren.

## C. Hypertrophien.

Allgemeine oder teilweise Hypertrophie der Vulva kommt in Folge von Onanie vor. Die Onanie wird in den seltensten Fällen dadurch betrieben, daß der Finger oder ein anderer Gegenstand tief in die Scheide eingeführt wird. Meistens erzielt die Betreffende das Wolllustgefühl durch Kitzeln und Zupfen an den kleinen Schamlippen oder der Klitoris. Dazu wird nicht nur der Finger, sondern oft ein kleiner Gegenstand, z. B. eine Haarnadel, eine Federpose benutzt. Auf der Höhe des Orgasmus ist das Bewußtsein gestört, die Bewegungen mit dem Reizinstrument werden heftiger, so daß solche Gegenstände in die Harnröhre gelangen, in der Blase verschwinden und später unter den größten Schwierigkeiten als Fremdkörper aus der Blase entfernt werden müssen. Die Kranke weiß oft nicht oder will auch nicht wissen, wie der Fremdkörper nach innen gelangte.

Hymen und kleine Schamlippen werden durch Onanie nicht eigentlich hypertrophisch und verdickt, sondern verdünnt und langgezogen.

Sie hängen, runzlich bräunlich, fettlos, wie zwei lange schlaffe Hautfalten, herab. Faßt man sie an, so kann man sie nicht selten 6 bis 8 cm lang ausspannen wie zwei Fledermausflügel. In ihnen befinden sich oft massenhafte bis linsengroße, harte, nicht schmerzende, gelbliche, dilatierte Talgdrüsen, mit verschlossenem Ausführungsgang. Vielleicht führt die angeborene Größe der kleinen Schamlippen zur Reizung und zur Onanie. Seltener wird die Klitoris angegriffen. Bei dem geschlechtlichen Orgasmus kommt es zu Kontraktionsbewegungen des Sphincter cunni, wodurch eine reichliche Sekretion der Bartholinschen Drüsen eintritt. Diese wird als Fluor empfunden, so daß Onanistinnen oft über „Ausfluß" klagen. Die Reizungen durch die sich zersetzenden Sekrete und durch die onanistischen Berührungen führen zu Entzündungen der kleinen und großen Schamlippen. Sind sie chronisch entzündet und verdickt, bereiten sie Beschwerden, so werden sie am einfachsten in der Narkose mit dem Paquélin wie Hämorrhoidalknoten abgebrannt. Dadurch habe ich mehrere Onanistinnen geheilt. Daß auch in der Ehe noch, wie beim echten männlichen Onanisten, trotz reichlicher normaler Befriedigung des Geschlechtstriebes, die Onanie weiter getrieben wird, ist bekannt.

Ja es ist mir wahrscheinlich, daß Frauen, die beim Coitus absolut unempfindlich sind, die natürlichen Gefühle durch onanistische Übereizung in der Mädchenzeit verloren haben.

Ödem der Vulva ist oft bei Nierenerkrankungen das erste Symptom eines allgemein sich entwickelnden Hydrops. Die großen Labien können so anschwellen, daß die Oberschenkel weit gespreizt werden müssen. Nach tiefer Stichelung drückt man mit der Hand die geschwollenen Schamlippen wie einen Schwamm ohne Blutverlust aus. Auch schon durch Aneinanderpressen der Oberschenkel verschwindet nach der Punktion das Ödem, aus den Stichelungsöffnungen abfließend.

Bei paraurethralen und periproktitischen Abszessen, auch bei Bartholinitis entsteht Ödem als lokale Reaktions- und Demarkations-Erscheinung.

#### Hypertrophia vulvae lymphatica, Pseudo-Elephantiasis vulvae[1].

Es können sowohl eine Schamlippe allein als auch die Klitoris, die der häufigste Sitz ist, und sämtliche Geschlechtsteile schon bei

[1] Virchow, Vorlesungen über Geschwülste. I. Berlin 1863, Hirschwald. — L. Mayer: Berl. Beitr. z. Geb. I. — Martin: Berl. Beitr. z. Geb. 1874. — Kugelmann: Z. f. G. II. — Schröder: Z. f. G. III. — Fritsch: C. f. G. 1880, p. 198. — Veh: C. f. G. 1881, 173. — Rokitansky: Allg. Wiener med. Ztg. 1881, 48. — Rennert: C. f. G. 1882, 689. — Kelly: ibid. 1891, p. 479. — Lesser: ibid. 1891, p. 706.

BOSTON MED... JUL 23 1918

jungen Individuen elephantiasisch hypertrophiert sein. Die Klitoris ist in einen runden oder wurstartigen, walzenförmigen, glatten oder höckerigen, grobknolligen Körper umgewandelt. Bis zum Anus erstrecken sich mitunter die Schwarten, so daß der Anus von einem dicken Kranz rissiger Wulstungen umgeben ist. Die Form ist eine mannigfaltige, oft kann man noch die enorm vergrößerte Klitoris, Crura klitoridis und die kleinen Schamlippen erkennen, in anderen Fällen ist die Geschwulst ganz atypisch gestaltet, so daß bis 20 cm lange, dicke Wülste auf die Innenfläche der Oberschenkel herabhängen.

Die Hauptpapillen beteiligen sich in verschiedener Weise. Es kommt sowohl vor, daß die ganze Geschwulst papillomatös, blumenkohlartig, einem Klumpen spitzer Kondylome ähnelt, als daß nur an einzelnen Teilen die Geschwulst warzig, höckerig ist. In anderen Fällen fand die Hypertrophie nur in den tieferen Teilen statt, so daß die Oberfläche der Geschwulst glatt ist. Sekretion findet sich gewöhnlich. In der Tiefe reiben sich einzelne Partien der Tumoren aneinander, das Gewicht einer bedeutenden Geschwulst zerrt so an der Haut, daß sie einreißt, die Risse sezernieren Flüssigkeit. Oft stößt die Oberfläche der Tumoren in lebhafter Weise verhornte Epithelien ab. Sie mischen sich mit dem Sekret zu einer schmierigen Masse, die wie Vernix caseosa die Geschwulst bedeckt. In anderen Fällen entstehen durch traumatische Substanzverluste oberflächliche Nekrosen und Geschwüre mit eitrigen Abscheidungen.

Beim Durchschnitt zeigt die Geschwulst ein sulziges, gallertig-ödematöses Ansehen. Mikroskopisch erhält man bei Beteiligung der Papillen der Haut Bilder, welche die kolossale Papillenentwicklung und Verdickung der Cutis zeigen, während bei glatter Oberfläche das subkutane Bindegewebe in allen seinen Teilen hypertrophiert und von zahlreichen Lymphkörperchen durchsetzt ist.

Ätiologisch wichtig ist Onanie. Solche Fälle habe ich, namentlich mit Beschränkung auf die großen Schamlippen, mehrfach operiert. Diese Fälle erreichen nicht eine sehr bedeutende Größe. Bei großen Tumoren besteht der von Virchow beschriebene Zusammenhang dieser Pseudo-Elephantiasis mit Verlust der Leistendrüsen. Wiederholt habe ich bei großen Tumoren strahlende Narben in der Leistengegend — einen ausgeheilten Bubo — gefunden. Zum Busch sah Elephantiasis vulvae nach operativer Entfernung vereiterter Inguinaldrüsen entstehen. (Lancet 1902, 3). Auch Lues ist demnach ätiologisch wichtig. Die Lymphe kann aus den äußeren Geschlechtsteilen nicht abfließen und staut sich. So entsteht allmählich die Hypertrophie. Auch an Erysipele, bei denen die Lymphdrüsen zu Grunde gingen, schloß sich Elephantiasis an.

Man wird diese Geschwülste, die mit der echten Elephantiasis kaum die äußere Form gemeinsam haben, besser lymphatische Hypertrophie der Vulva nennen.

Die Symptome sind Schmerzen, welche durch die Fissuren an der Basis der Geschwulst, sowie durch die Zerrung, die das Gewicht einer großen Geschwulst ausübt, entstehen. Auch ist die Unbequemlichkeit bei einer größeren Geschwulst zwischen den Beinen oft sehr bedeutend. Der Coitus kann bei gutem Willen more bestiarum stattfinden und ist auch von Schwangerschaft gefolgt. Die Schwangerschaft und Menstruation hat auf die Vergrößerung der Geschwulst wenig Einfluß. Das Allgemeinbefinden leidet unter der Erkrankung nicht.

37

Große elephantiasische Geschwulst der linken Vulvahälfte. Starkes chronisches Ödem des linken Beines.

Der Verlauf ist ein verschiedener: kindskopfgroße Tumoren können in einem Jahr entstehen, und hühnereigroße in Jahrzehnten allmählich gewachsen sein. Die Abtragung eines Teiles der Geschwülste, z. B. der Labia minora, bei universeller Elephantiasis vulvae hat auf das Wachstum einen beschränkenden Einfluß.

Die Diagnose ist leicht. Auf den ersten Blick erkennt man die Hypertrophie der Vulva und fühlt die Härte der Geschwulst. Bei exulzerierter Elephantiasis kann Karzinom in Betracht kommen. Indessen befinden sich auf der zähe zusammenhängenden Elephantiasis mehr Borken und Krusten, auf dem abbröckelnden Karzinom mehr sezernierende und vor allen Dingen leicht blutende Geschwüre.

Die Behandlung besteht in der Entfernung der Geschwulst. Man beginnt unten, weil beim Schneiden am oberen Teile das Blut über das Operationsfeld laufend, den Überblick stört. Man schneidet keilförmig ein und näht sofort, so daß also die Geschwulst allmählich abgetragen und die entstehende Wunde vor völliger Entfernung successive genäht wird. Spritzende Gefäße sind sorgfältig zu unterbinden, damit nicht Blutungen, namentlich bei Ausbleiben der Prima intentio, eintreten. Es ist meist nicht möglich, die Gefäße zu fassen und hervorzuziehen. Man muß sie umstechen. Der auf sich angewiesene Praktiker kann die elastische Ligatur anlegen, vor ihr abschneiden

oder abtrennen. Sitzt die Geschwulst nur in der großen leicht abzuhebenden Schamlippe, so legt man auch im Gesunden unterhalb der Geschwulst eine Matratzennaht an und schneidet oberhalb, blutleer die Geschwulst ab. Heilung erfolgt ohne besondere Gefahren. Das Abtrennen mit dem Paquélin ohne Unterbindung ist deshalb nicht zu empfehlen, weil es vor arteriellen Blutungen nicht schützt.

Man darf nicht zu weit entfernt von der Geschwulst die Haut durchschneiden und muß aneinander passende Hautlappen bilden, weil die Geschwulst die Haut stark nachzog. Ist zu hoch abgeschnitten, so gleitet die Haut zurück, der Substanzverlust wird enorm groß und die Zerrung bei der Naht hindert die Prima intentio.

## D. Entzündungen der Vulva (Vulvitis).

### Ätiologie und pathologische Anatomie.

Die Entzündung der Vulva ist nicht selten die Folge eines Traumas. So entstehen bei der Defloration Einrisse. Bei Unreinlichkeit wird die Umgebung des Risses infiltriert, und die ganze Vulva entzündet sich. Namentlich bei stuprierten Kindern findet der Gerichtsarzt oft eine akute Vulvitis, besonders wenn Infektion mit Trippergift hinzukommt. Auch andere Traumen, zufällige Verletzungen, können Vulvitis bewirken.

Ferner entsteht eine Entzündung der Vulva durch die Einwirkung der von oben kommenden Flüssigkeiten. Sind sie an sich vielleicht auch unschädlicher Natur, wie z. B. das Menstrualblut, so kommen die Flüssigkeiten doch mit Staub und Luft in Berührung, faulen, nehmen einen üblen Geruch an und reizen, besonders zur Sommerzeit und bei korpulenten Frauen. Durch die Reizung sezernieren auch die Talgdrüsen Fett, es bilden sich Fettsäuren, welche zur Zersetzung beitragen und auf der Haut erythematöse Prozesse hervorrufen. Dies ist namentlich dann der Fall, wenn eine sehr fette Patientin unreinlich ist und die Vulva nicht wäscht. Sind die Ausflüsse reichlich, wie bei gonorrhoischer Scheidenentzündung, bei starkem Eiterausfluß infolge von schlechten Pessarien, bei Karzinomjauche, so wird die Entzündung besonders leicht eintreten. Es entstehen auch sehr empfindliche erosive Geschwüre, oder vielmehr kraterförmige Hautdefekte mit einer lokalen Abklatschinfektion auf der gegenüberliegenden Seite. Bei Urinfisteln findet man oft die Vulva bis zum After hin entzündet, geschwollen und ödematös. Die Haare sind mit harnsauren Salzen inkrustiert. Die Haut kann so hypertrophieren, daß hahnenkammähnliche Geschwülste und Schwarten in den Falten sich bilden.

Bei Schwangeren wird eine Entzündung durch die Hyperämie besonders begünstigt. Da hier physiologisch schon Feuchtigkeit abgesondert wird, an die Genitalien aber leicht Staub und Schmutz gelangt, so sieht man oft unsaubere Schwangere mit geschwollenen hochroten Vulven. Die Vulva klafft selbst bei Primiparis, da die geschwollene Scheide, durch den tiefstehenden Kopf herabgedrückt, keinen Platz mehr innerhalb der Beckenhöhle findet und somit die Vulva wie beim Prolaps auseinander drängt. Kleine oder große, viele oder wenige Furunkeln an den Schamlippen und der Innenfläche der Oberschenkel können die Folge der Hautreizung resp. der Infektion der Talgdrüsen sein. Dies beobachtet man auch bei Diabetes. Leiden Frauen lange an Vulvitis, jucken und kratzen sie viel an den Genitalien, so wird die Vulva und die Umgebung braun pigmentiert, und verliert späterhin ihre Geschmeidigkeit und Weichheit. Ja sie kann als Endresultat völlig atrophieren (Kraurosis).

Die syphilitischen Erkrankungen der Vulva sind die häufigsten luetischen Lokalerkrankungen beim Weibe. Die primären Ulcera sitzen vorn, seitlich, meist hinten über dem Frenulum. Der Primäraffekt mit seinen harten gewulsteten Rändern, wie eine Geschwulst über die Fläche hervorragend, ist kaum zu verkennen. Sekundäre Eruptionen, die zwischen den Schamlippen, auf ihnen und in der Rima ani massenhaft entstehen, sind die bekannten breiten Kondylome. Da, wo der Gegendruck stark ist, sind sie niedrig und haben namentlich bei Kindern oft den Charakter von Plaques mouqueuses. Charakteristisch ist, daß diesen Kondylomen Bildungen vis-à-vis entsprechen. Verläuft ein Fall längere Zeit ohne Behandlung, so verwandelt sich die ganze Innenfläche der Labia majora bis hinten an und um den After in eine konfluierende, sezernierende, höckerige, unebene, geschwürige Masse. An den Rändern der zerklüfteten Fläche befindet sich ein weißlicher, harter, unregelmäßiger Rand. Ekthymapusteln können mit diesen kondylomatösen Geschwüren so zusammenfließen, daß eine große Wundfläche bis auf den Bauch hinaufreicht. Mitten in diesen Massen findet sich mitunter auch eine große, weiße Vegetation spitzer Kondylome. Seltener bilden die breiten, dagegen oft die spitzen Kondylome größere hervorragende Geschwülste. Doch sind auch enorme Schwellungen der Vulva „Elephantiasis luetica“ beschrieben. Dauerndes Ödem der Vulva ist nach Lues nicht selten. Narbige Verengerungen, die selbst ein unüberwindliches Geburtshindernis abgeben, sind nach der Heilung beobachtet.

Bei sogenannter tertiärer Lues sieht man auch Verhärtungen zwischen Mastdarm und Scheide. Das Gewebe wird schwielig, anämisch, prall-ödematös, leicht vulnerabel, hat keine Tendenz zur Heilung. Es

bilden sich fistulöse, nicht geradlinige Verbindungen zwischen Vestibulum und Rectum. Der durchdringende Kot läßt diese Fisteln nicht heilen. Niemals sah ich solche Fisteln bei kräftigen Personen, meist handelte es sich um anämische, heruntergekommene Puellae publicae. Operative Heilung, selbst nach starken antiluetischen Kuren, ist wegen des kaum zu beseitigenden Ödems schwierig, doch machen diese Fisteln oft so wenig Symptome, daß Heilung nicht einmal begehrt wird.

Es finden sich an der Vulva auch eigentümlich schlaffe Geschwüre vor, welche blasse Granulationen, makroskopisch und mikroskopisch ohne irgend welche Eigentümlichkeiten, zeigen. Die Begrenzung ist eine scharfrandige, das unregelmäßige Geschwür liegt unter dem Niveau der Haut. In diesen Fällen muß an Tuberkulose oder an tertiäre Lues gedacht werden. Ähnliche, oder vielleicht dieselben Fälle werden auch unter dem Namen ulcus rodens beschrieben. Solche kraterförmige, erosive Geschwüre führen mitunter zu heftigen wiederholten Blutungen. Nur Exstirpation ließ Heilung erzielen.

38
Linksseitige Bartholinitis.

Eine Vulvitis gonorrhoica kommt bei Kindern vor, doch erzeugt auch bei Erwachsenen der über die Vulva fließende, ätzende Eiter Erythem, follikuläre und auch geschwürige Vulvitis. Dabei entzündet sich der Ausführungsgang, die Umgebung der Bartholinschen Drüse, und die Drüse selbst. Die große Schamlippe schwillt dann erheblich an, wird hochrot, ödematös, glasig oder empfindlich, so daß die Patientin nicht gehen und die Beine nicht zusammenlegen kann. Die Drüse zerfällt völlig und es entsteht bei hohen Fiebern ein großer Abszess. Die akute Entzündung geht auch einmal spontan zurück und es bleibt eine mit blutigem, eingedicktem Eiter gefüllte unempfindliche Cyste in der Schamlippe zurück. Bei Puellis publicis findet man oft solche Cysten auf einer Seite, ohne daß sie den Coitus stören.

Phagedänische Zerstörungen einer ganzen Schamlippe mit Vereiterung der Leistendrüsen einer oder beider Seiten sieht man als völlig vernachlässigte Fälle bei Prostituierten. Vielleicht auch als Folge einer Vereiterung der Bartholinschen Drüse.

Gangrän der Vulva kommt bei Typhus, Scharlach und Masern im kindlichen Alter vor, und zwar oft so symptomlos, daß man ganz zufällig bei Erwachsenen Vulva- beziehentlich Scheidenatresien und Stenosen fand, deren Entstehung wegen der atypischen, entwickelungsgeschichtlich nicht zu erklärenden Form nur in der angedeuteten Art zu erklären war.

Ferner kommt Diphtheritis an der Vulva vor. Bei Kindern als direkte Infektion von diphtheritischer Rachenerkrankung, oder auch bei der Mutter als Infektion von einem diphtheritischen Kinde. Man muß deshalb bei Diphtheritis kleiner Mädchen stets die Vulva kontrolieren. Ich erlebte eine tödliche Verblutung aus einer großen bis zuletzt übersehenen diphtheritischen Zerstörung der Vulva bei Scarlatina.

Ekzeme sieht man bei Schwangeren, aber auch bei Nicht-Schwangeren. Namentlich in der klimakterischen Periode werden höchst hartnäckige Ekzeme der Vulva beobachtet. Vielleicht sind viele Fälle als Infektion vom After aus aufzufassen, wenn nicht Ausflüsse aus der Scheide das Ekzem erzeugten. Meist besteht ein dünnflüssiger Ausfluß aus der Vagina, der quantitativ nur äußerst gering, aber doch wohl ätiologisch die Hauptursache bildet. Herpes und Acne (follikuläre Vulvitis) sind nicht selten, ebenso multiple Furunkel, die, weil sie in nachgiebigem, weichem Gewebe entstehen, oft auffallend wenig Schmerzen machen. Weder das Entstehen noch das Aufschneiden ist besonders schmerzhaft. Erysipele sind im Wochenbett öfter beobachtet, außerhalb des Puerperiums sind sie selten. Dagegen bildet die Vulva mitunter den Ausgangspunkt eines Erysipelas migrans neonatorum, das schließlich zum Tode führt.

Zu den Vulvaerkrankungen gehört auch der sogenannte Thrombus vulvae[1], d. h. der Blutaustritt in das Parenchym der großen Schamlippe. Ein Hämatom der Labien kann durch Trauma, z. B. Coitus, Tritt oder Stoß gegen die Vulva, entstehen. Bei der großen Nachgiebigkeit der äußeren Haut, die einer Anschwellung wenig Widerstand entgegensetzt, werden hier die Hämatome größer als an anderen Orten.

Ebenso als Folge von Trauma, durch subkutane Quetschung, entstehen bei der Geburt „Thromben der Vulva“, welche dann langsam in den ersten Tagen des Wochenbettes wachsen. Der Blutfarbstoff diffundiert in die Haut, die ganz schwarz gefärbt wird. Bis zur Kindskopfgrösse schwillt die große Schamlippe an, langsam wird der Blut-

[1] Ferber: Schmidts Jahrb. 1866, 130. — v. Franque: Memorab. 1876, I. — Weckbecker: Diss. München 1879. — Stocker: Korrbl. f. Schweizer Ärzte 1881, 13.

farbstoff resorbiert. Besteht oben in der Vagina eine Wunde, von der aus ein Loch in den „Thrombus“ führt, so tritt Verjauchung ein. In manchen Fällen ist auch Verjauchung ohne Kommunikation mit der äußeren Haut beobachtet.

Unter dem Namen Kraurosis vulvae[1] wird eine progressive Hautatrophie der Vulva beschrieben, meist bei Frauen über 40 Jahre, aber auch schon bei einem 18jährigen Mädchen. Die Ätiologie ist nicht einheitlich und dunkel. Um eine einfache präsenile Atrophie handelt es sich nicht, vielmehr haben Pruritus, Fluor, Jucken, Schmerzen, Entzündung und Schwellung oft lange Jahre vorher bestanden, so daß die Kraurosis als Endstadium entzündlicher Vorgänge aufgefaßt wird. Aber es ist auch eine „reine“ Kraurosis ohne vorhergehende Entzündung beschrieben. Komplikationen von Karzinom mit Kraurosis ist beobachtet.[2] Mit Lues, Tuberkulose und Gonorrhoe hängt Kraurosis nicht direkt zusammen. Die Epidermisschicht ist sklerosiert, dicht unter dem Rete Malpighi ist der meist verlängerte Papillarkörper kleinzellig infiltriert, die Gefäßwände sind verdickt, die Nerven fibrös degeneriert. Anatomisch handelt es sich um chronisch entzündliche Hyperplasie des Bindegewebes, die zu narbiger Atrophie führt. Fett-, Schweiß- und Talgdrüsen, Haare, Gefäße, Nerven schwinden. Die Vulva wird eng, hart, straff, strahlig, weißlich, narbenartig, pigmentarm, anämisch, geschrumpft, pachydermisch, rissig, die kleinen Schamlippen fehlen, die großen flachen sich ab. Der Introitus ist stark verengt, hart, unelastisch, empfindlich. Meist bestand oder besteht starkes Juckgefühl, oder wenigstens ein Gefühl fortwährender Spannung, namentlich bei der Urin- und Kotentleerung. Andere Fälle verlaufen symptomlos.[3]

Actinomycosis der Vulva ist beobachtet und durch Operation geheilt. (Deutsch. med. Wochschr. 1902. No. 41.)

## Symptome und Verlauf.

Die Symptome der Vulvitis bestehen in Sekretion, Rötung, Schwellung, Jucken, Schmerzen. Beteiligt sich bei der Bartholinitis die Umgebung in Form einer Phlegmone, so sind die Schmerzen groß. Auch hohes Fieber ist die Folge. Die Kranken müssen mit stark gespreizten Beinen still liegen. Ist die Vulvitis die Folge von Jucken und Kratzen, so sind die Patientinnen durch Juckreiz, der nur unter großen

---

[1] Breisky: Ztschr. f. Hkd. VI, 69. — Janowsky: M. f. prakt. Dermatol. 1888, VII, 951. — Ohmann-Dusmenil: ibid. 1890, X, 293. — Ohrtmann: Z. f. G. XIX, 2. — Fleischmann: Prager med. Woch. 1896, 341. — Darger: A. f. G. LXVI, 3. — Martin: Volkmanns Samml. klin. Vortr. 1895.

[2] Jung: M. f. G. XVII. — Kreis: Corrbl. f. Schweiz. A. XXXII, 1.

[3] v. Mars: M. f. G. 1898 VII. 6.

Schmerzen befriedigt werden kann, und durch Schlaflosigkeit aufs äußerste gequält.

Sowohl durch das Darüberfließen des Urins als durch die entzündliche Schwellung der Urethra ist das Urinieren schmerzhaft. Wird über Tenesmus vesicae spontan geklagt, entstehen Schmerzen, wenn man die Harnröhre gegen die Symphyse drückt, und sieht man bei Druck auf die verdickte Harnröhre Eiter aus dem Orificium urethrae herauskommen, so spricht dies für gonorrhoische Entzündung.

Den Verlauf kürzt die richtige Behandlung ab, die wegen der quälenden Symptome meist ziemlich zeitig verlangt wird. In manchen Fällen bleibt die Vulvitis, namentlich das Ekzem, dann chronisch, wenn es nicht gelingt, das ätiologische Moment, z. B. die Endometritis senilis atrophicans, zu beseitigen. Die Vulva und Umgebung werden dann dunkel pigmentiert, glänzend, rauh, faltig und schilfern ab, kleine Hämorrhagien im Schorfe deuten die Kratzeffekte an. Die dunkle Färbung und Trockenheit bleibt auch bestehen, wenn die Symptome verschwunden sind.

Ein Symptom der Vulvitis ist auch der sogenannte Vaginismus, welchen wir bei den Krankheiten der Vagina kennen lernen werden.

### Diagnose.

Die Diagnose wird aus den Angaben der Kranken und der Besichtigung gestellt. Höchstens könnte die Differentialdiagnose einer Geschwulstbildung im Labium majus Schwierigkeiten machen. Ob es sich um eine Bartholinitis, eine Neubildung oder Cyste dieser Drüse, eine Hernie oder ein disloziertes Ovarium handelt, wird die Lage, Form, Größe und Konsistenz der Anschwellung entscheiden.

### Behandlung.

Vorbedingung der Heilung einer Vulvitis ist die Beseitigung eines von oben kommenden Ausflusses. Die Behandlung der Vulvitis besteht vor allem in Reinlichkeit. Abseifen und Auswaschen, Berieselung und Baden der Vulva, Umschläge mit desinfizierender Lösung beseitigen bald den akuten Zustand. Man nimmt Sublimat 1:2000, Borsäure 40:1000, essigsaure Tonerde (Aluminium aceticum 2:1000 resp. Liquor Alsoli 10:1000). Bei starkem Brennen kühlt man die Lösung durch Einlegen eines Stückes Eis. Um die Sekrete zu lösen, setzt man dem Waschwasser etwas Soda zu. Eine 3prozentige Sodalösung wirkt desinfizierend, erzeugt aber manchmal brennende Schmerzen. Man lasse trockene Watte, namentlich nachts, in die Vulva und die Rima pudendi eingeschmiegt tragen. In gelinden Fällen, namentlich bei Erythem im Sommer, genügt die alle Feuchtigkeit aufsaugende

Watte allein zur Heilung. Am Tage, beim Gehen, wo es schwer ist, die Watte zu befestigen, nützt auch Streupulver wie beim Erythem Neugeborener. Magnesii carbonici, Talci, Lycopodii ⏜ aa 30,0. Auch Dermatol und Diachylonstreupulver tun gute Dienste. Die Hauptsache ist, daß die ganze Vulva nebst Umgebung trocken erhalten und vor der Benetzung mit Ausflüssen geschützt wird.

Salben, Unguentum Zinci, Hydrargyri albi, Acidi borici 10:100, werden zwar von den Patientinnen gern angewendet, sind aber nicht vorteilhaft, da sie die Haut mehr auflockern als fest machen.

Unbedingt nötig sind regelmäßige Waschungen, früh und abends im Bidet. Es wird durch das Sitzen auf dieser Schüssel die Rima ani et pudendi auseinander gepreßt, so daß sie gut bespült werden kann. Frauen, die im Sommer viel an Vulvitiden leiden, können durch regelmäßige Waschungen und Einlegen von Watte nachts sich vor Rezidiven schützen. Auch während der Menstruation sind Lokalbäder der Vulva nicht nur erlaubt, sondern auch sehr zu empfehlen. Die Temperatur sei 20 bis 30° R., je nach der Annehmlichkeit.

In schlimmen Fällen bleibt die Patientin am besten eine Woche lang mit permanenten kühlen, desinfizierenden Umschlägen liegen. Bei nässendem Ekzem, das oft lange Zeit jeder Behandlung trotzt, halte ich nach reichlicher Erfahrung jede nasse oder Salben-Behandlung für falsch. Meist sezerniert die Vagina und der Uterus, an der Vaginitis adhaesiva vetularum erkrankt, ganz dünnflüssigen Eiter in sehr geringen Mengen. Trotz der geringen Menge, die von der Kranken selbst gar nicht empfunden wird, hängt die Hartnäckigkeit des Übels mit dieser Sekretion zusammen. Deshalb beseitigt man zunächst mit Sublimatspülungen den Fluor. Ja ich habe auch mit gutem Erfolge wochenlang trockene, resorbierende Gazetampons zum Aufsaugen der Sekrete in die Vagina einlegen lassen.

Hierauf wird ein Pulver aus Zinkoxyd (Zinci oxyd crud. 10,0, Amyli 50,0) reichlich aufgestreut. Das Pulver wird fortwährend erneuert, und nur anfangs, wenn noch viel Feuchtigkeit vorhanden und sich Klumpen oder übler Geruch bilden, abgewaschen. Später, wenn die Vulva trocken ist, wird einfach auf das alte neues Pulver aufgestreut. Die Hauptsache ist, völlige Trockenheit zu erzielen.

Bei breiten Kondylomen hat man vorzügliche Erfolge durch die Behandlung mit Salzwasser und Kalomel. Nach Reinigung durch Abspülen werden die Kondylome zunächst mit Kochsalzlösung befeuchtet. Hierauf pudert man Kalomel auf und verwischt es mit dem Pinsel auf den Kondylomen zu einem Brei. Ist die Fläche nicht zu groß, oder handelt es sich sogar nur um einzeln stehende Kondylome, so verschwinden sie sicher schon nach 2- bis 3maliger Behandlung.

Die Prozedur wird einmal täglich vorgenommen. Das Brennen, welches sich einstellt, ist niemals besonders stark. Auch während der Menstruation habe ich diese Behandlungsmethode fortgesetzt. Die konstitutionelle Kur muß die lokale Behandlung unterstützen.

In der Schwangerschaft bei Hyperämie, Schwellung und starker Rötung der Vulva lasse man täglich kühle Vollbäder nehmen und nasse desinfizierende Umschläge machen. Gerade während der letzten Zeit der Gravidität bilden sich oft große, wenig schmerzhafte Furunkeln, die man ohne Narkose aufschneidet und mit desinfizierenden Umschlägen nachbehandelt.

Bei der Bartholinitis muß der Abszeß ausgiebig eröffnet werden. Man schneidet mit oder ohne Narkose auf der höchsten Stelle ein. Der Schnitt wird mit der Schere möglichst groß gemacht. Ist er klein, so kann die Wunde verkleben und der Eiter sich unter Fieberbewegungen wieder ansammeln. Nach der Entleerung und Ausspülung füllt man die Höhlung mit Jodoformgaze lose aus. Häufige, langdauernde, desinfizierende Sitzbäder, ja bei sehr starker Schwellung permanente Sitzbäder, beseitigen bald die Schmerzen und führen zu Abschwellung. Zur Nachbehandlung empfiehlt sich das Ausfüllen der Höhle mit Argentumsalbe 1:50, auch eine Kampferweinkompresse.

Man verschreibt die Argentumsalbe „in tuba“, um sie in die Höhle hinein drücken zu können. Die Zinntube wird bald angefressen, weshalb stets kleine Tuben und kleine Quantitäten verschrieben werden müssen.

Bei den oben geschilderten schlaffen chronischen Vulvageschwüren ist eine energische Therapie nötig. Man brennt mit dem ferrum candens das Geschwür völlig aus. Besser noch ist es, das ganze Geschwür in der Narkose auszuschneiden und den Defekt zusammenzunähen. Bei der großen Verschieblichkeit der Haut gelingt dies leicht.

Gegen die Kraurosis ist die milde Behandlung mit Salben meist erfolglos. Deshalb hat man die ganze Vulva „amputiert“, d. h. die geschrumpften, narbigen, harten Partien herausgeschnitten. Dadurch verschwindet das lästige Gefühl der Spannung. Genaueste plastische Vereinigung und Blutstillung ist notwendig, wenn man Prima intentio erzielen will. Man lege einen Permanentkatheter ein und bepudere die Wunde reichlich mit Vioform, um die Wunde ganz troken zu erhalten. Ist sie feucht, so heilt sie nicht. Es gibt auch Fälle, bei denen die Affektion so weit in die Nachbarschaft vorgedrungen ist, daß man von einer Operation Abstand nehmen muß, weil der Defekt nicht gedeckt werden kann.

## E. Pruritus.[1]

Der Pruritus vulvae, das Juckgefühl an der Vulva, ist zwar oft das Symptom einer Entzündung, aber es gibt auch viele Fälle, wo von Entzündung gar keine Rede ist.

Bei Diabetes z. B. besteht oft Pruritus, der erst sekundär durch das Kratzen zu Dermatitis führt. Läßt hier die lokale Therapie im Stich, so wird oft sofort Heilung durch eine Karlsbader Kur erzielt.

Wie man manchen Pruritus ani allein dadurch heilt, daß nach jeder Defäkation der After gut ausgewaschen und mit Borsalbe eingefettet wird, so beweist der Erfolg der Sauberkeit auch hier die ätiologische Bedeutung der Unsauberkeit, sei es, daß sie vom After, sei es, daß sie vom Uterus stammt.

Nicht selten findet man bei Pruritis kleine Hauthypertrophien im Vestibulum. Man sieht z. B. an der hinteren Kommissur, aber auch seitlich an der Innenfläche der kleinen Schamlippen und am Orificium urethrae kleine, weiche, rote oder blasse, feuchte flottierende Hautwärzchen, welche bei Berührung mit der Sonde schmerzen. Schon eine Ausdehnung auf $^1/_2$ bis 1 qcm ist von Pruritus begleitet. Von den spitzen Kondylomen sind diese Wärzchen dadurch zu unterscheiden, daß sie röter, weicher, nicht spitz sind und vereinzelt stehen. Man weist auch nicht selten hyperäthetische Zonen oder Punkte nach, ohne daß an der betreffenden Stelle etwas Pathologisches zu sehen ist.

Gewiß ist oft die Masturbation zu beschuldigen. Sie erzeugt Hyperämie und Sekretion. Daß bei dem geschlechtlichen Orgasmus sicher von den Bartholinschen Drüsen Flüssigkeit sezerniert wird, beweist das Feuchtwerden der Vulva. In einem Fall von blind endender Vagina und Uterusdefect wies die Kranke die Angabe, daß sie keine Gebärmutter habe, mit der Angabe zurück: sie habe bei der geschlechtlichen Erregung ganz sicher Abgänge und ohne Zweifel ein Feuchtwerden der Vulva beobachtet. Die durch Masturbation erzeugte Feuchtigkeit lockert im Verein mit der Hyperämie die Vulva auf, so daß die Reize zu Hauthypertrophien führen.

Bei älteren Frauen sieht man oft Gefäßektasien: dunkelrote bis braune Hautverfärbungen im Vestibulum, ungefähr wie subpleurale Ekchymosen auf der Lunge, nur nicht so scharf begrenzt. Sie sind bald kleiner, bald größer, auch konfluieren sie zu größeren Plaques. Sie sitzen um die Harnröhrenmündung herum, aber auch an allen

[1] Haussmann, Parasiten der weiblichen Geschlechtsorgane. Berlin 1870, Hirschwald. — Schröder: C. f. G. 1884, p. 805. — Küstner: C. f. G. 1885, p. 16. — Olshausen: Z. f. G. XXII, 428. — Sänger: C. f. G. 1894, 153. — Schultze: ibid. 273.

anderen Stellen der Hymenalgegend. Auch diese Ektasien fand ich bei Onanistinnen. Bei älteren Frauen, deren schrumpfende, nicht mehr elastische, etwas senil involvierte Genitalien dem Penis Schwierigkeiten beim Eindringen machen, entstehen die Ektasien durch den Coitus.

Aber es gibt auch ohne Zweifel einen rein nervösen Pruritus. So z. B. vor, bei oder nach der Menstruation, so in der zweiten Hälfte der Schwangerschaft, plötzlich mit dem Moment der Geburt verschwindend, so auch in der klimakterischen Periode.

Geistige Aufregung, Bettwärme, Trinken von Spirituosen, Berührung der Kleider ruft sofort das Jucken hervor. In anderen Fällen wird mehr über intensive Schmerzen von dem Charakter einer Neuralgie geklagt. Ich habe nicht wenig Fälle gesehen, wo eine Patientin einen durch nichts von der Umgebung verschiedenen Punkt angab, der juckte oder schmerzhaft war. Man konnte diesen Punkt sogar durch Tupfen mit der Sonde genau abgrenzen und feststellen, daß nur eine ganz kleine Stelle das Jucken hervorrief. Manchmal ist damit „irritable bladder", d. h. fortwährender Urindrang oder Schmerzen in der Harnröhre verbunden. Bei genauem Nachfragen zeigt es sich, daß der Pruritus ganz etwas anderes als Wollustgefühl ist. Freilich kommen „weibliche Pollutionen" ja auch vor. Patientinnen, welche die Kohabitation perhorreszieren, wachen des Nachts mit einem schmerzhaften Wollustgefühl auf oder haben diese Empfindung auch mehrmals am Tage ganz ohne äußere Veranlassung. Es kommt dies namentlich bei Aufhören der Menstruation vor. Ebenso klagen darüber Geisteskranke. Eine solche gab mir an, sie werde vom Teufel in jeder Nacht hundertmal genotzüchtigt.

Die Folge ist ein Circulus vitiosus. Der Pruritus reizt zum Jucken, das Jucken macht Entzündung, diese wieder Pruritus. Deshalb können bei allen Formen des Pruritus Entzündungen der Vulva entstehen. Der Arzt wird kaum einen Fall „frisch" sehen, vielmehr sieht er den Fall erst dann, wenn die Hautoberfläche verändert ist. In alten Fällen ist die Haut pigmentiert, trocken, runzelig, ja mit Schuppen wie bei Psoriasis und mit Kratzeffekten, zerstreuten, kleinen Blutschorfen bedeckt. Vielleicht ist mancher Fall von Kraurosis die Folge jahrelangen Pruritus und der senilen Atrophie. Die Angaben sind wegen der Schamhaftigkeit meist unklar.

### Behandlung.

Zur rationellen Behandlung ist es zuerst notwendig, nach dem ätiologischen Grunde, Ausflüssen etc. zu suchen, sie durch Sublimatspülungen zu beseitigen und die Vulva sauber zu erhalten. Findet man Zucker im Urin, so wird die Glykosurie behandelt (vergl. S. 61).

Sind Hautwärzchen oder Gefäßektasien vorhanden, so werden sie in der Narkose sorgfältig ab- und auspräpariert, oder, wenn, sie wenig Raum einnehmen, mit dem Paquélin in der Narkose sorgfältig ausgebrannt. Erstrecken sie sich über größere Partien, so muß man sie plastisch herauspräparieren und die Defekte durch die Naht schließen. Man scheue sich nicht, das unterste Ende der Harnröhre einfach abzuschneiden, denn gerade von diesem Punkte aus entstehen Reizungen. Ja es ist mitunter nötig, einen großen Ring, der den ganzen Introitus vaginae umfaßt, zu entfernen. Die Patientinnen, die so geheilt werden, gehören zu den dankbarsten!

Bei anderen Formen nützen auch große Dosen Bromkali, Eisbehandlung, lange kühle Sitzbäder, Umschläge und Berieselungen und die verschiedenen Narcotica und Schlafmittel. Einlegen eines kleinen in 10prozentige Cocaïnlösung getauchten Wattebäuschchens oder Cocaïnsalbe 1:10 schafft Linderung.

Die schlechtesten Resultate geben die Formen von schmerzhaftem Pruritus mit irritable bladder. Ich habe manche alte Frau jahrelang vergeblich behandelt (vergl. unten). Ohne ihre Klagen hätte man bei der Besichtigung und Untersuchung die Geschlechtsteile für ganz gesund erklärt.

Bei völliger Schlaflosigkeit infolge von Pruritus habe ich folgende Mischung lange Zeit mit gleich gutem Erfolge, namentlich ohne daß Appetitlosigkeit entstand, brauchen lassen: Ammonii, Natrii, Kalii bromati, Chloralhydrat ana 5,0, Morphii hydrochlorati 0,05, Atropini 0,005 f. cum aqua Solutio 200,0 S. abends 1 bis 2 Eßlöffel. Auch bei Pollutionen hilft Bromkali in großen Dosen 4 bis 6 Gramm pro Tag.

Andere Autoren empfehlen Elektrizität, Ichthyol., Bepinselungen mit 20prozentiger Lösung von Guajakolvasogen, Formalin oder Argentumsolution, vor der eine Sodawaschung die Vulva entfetten muß.

Tavel heilte einige Fälle durch Resektion des Nervus pudendus.

## F. Neubildungen der Vulva.

### Das Papillom.

Papillome, spitze Kondylome, Condylomata acuminata kommen im Vestibulum an den kleinen und großen Schamlippen, bis in die Umgegend des Afters herum sehr häufig vor. Man nahm früher an, daß sie eine Folge des Trippers seien, während man sie jetzt für eine allerdings häufige Begleiterscheinung hält. Die spitzen Kondylome entstehen auch bei Kindern unter einem Jahr am After, ohne daß an gonorrhoische Infektion zu denken ist. Ebenso sah ich eine Gruppe

von spitzen Kondylomen am Hinterhaupt eines Kindes, das wegen der Craniotabes fortwährend das Hinterhaupt am Bett rieb. Bei Hochschwangeren findet man an der hinteren Kommissur über dem Frenulum sehr oft einige wenige spitze Kondylome, ohne daß Tripper nachzuweisen wäre. Sie verschwinden nach der Geburt ohne Therapie.

Die spitzen Kondylome bilden mitunter eine bis apfelgroße, weiße, warzig-zottige, runde Geschwulst, welche, wenn auch nicht gestielt, doch deutlich abgrenzbar pilzförmig, an den kleinen oder großen Schamlippen sitzt. Sie scheidet dünnflüssige, oft übelriechende, in Borken antrocknende Sekrete ab. In anderen, den häufigeren Fällen, sprießen mehr oder weniger zahlreiche, ca. 2 bis 3 mm dicke und bis 1 cm lange, kleine Zotten überall zerstreut aus der Haut empor. In der Rima ani, auf den Analbacken, ja herab bis auf die Oberschenkel, findet man Exkreszenzen. Auch sieht man wenige Kondylome gerade über dem Frenulum, in der Fossa navicularis oder vorn an der Urethralmündung. Der Ausführungsgang der Bartholinschen Drüse kann sowohl an seinem Ende von Kondylomen umgeben, als auch innerhalb seines Lumens mit einigen Exkreszenzen besetzt sein. Ebenso wie die Kondylome nach abwärts, namentlich nach hinten gehen, findet man sie auch oberhalb in der Scheide, selbst auf der Portio. Ich habe mehrere derartige apfelgroße Geschwülste aus der Scheide Schwangerer heraus-, auch von der Portio abgeschnitten. Dabei blutet es ganz enorm, so daß man mit der Naht die Löcher in der Scheidenhaut schließen muß. Während die Kondylome der äußeren Haut mehr weißlich trocken sind, haben sie in der Vulva und Scheide Schwangerer eine hochrote Färbung, sind etwas gequollen ödematös, glasig und

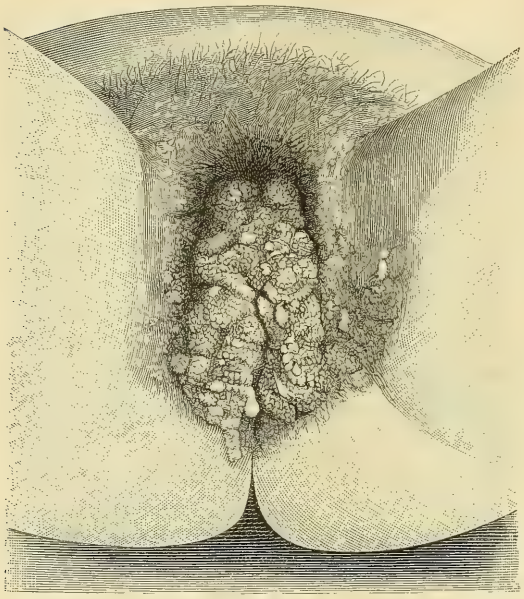

39

Spitze Kondylome beider großen Schamlippen, kleine Kondylome überall zwischen den Schamhaaren. Sämtliche Tumoren wurden in Narkose mit dem Messer entfernt.

bewirken eine starke eitrige Abscheidung. Sie können täuschend wie ein Blumenkohlgewächs aussehen, wenn auch klinisch eine Verwechslung kaum möglich ist. Das traubige Portiosarkom ist viel weicher, blutet leichter, läßt sich abbröckeln und geht mehr diffus in die Portio über.

Bei der Untersuchung von Puellis publicis fand ich bei ca. $^1/_4$ sämtlicher Personen, wenn auch oft sehr wenige, spitze Kondylome. Wenige Kondylome machen keinerlei Symptome.

Die Diagnose ist bei der Besichtigung klar, nur die größeren Geschwülste könnte man mit anderen Neubildungen, z. B. mit Karzinom, verwechseln. Jeden Zweifel hebt die mikroskopische Untersuchung, bei der der Zottendurchschnitt sehr charakteristische, vom Karzinom verschiedene Bilder gibt (siehe Figur 40 u. 42).

Die Therapie besteht in der operativen Abtragung.

40

Durchschnitt durch ein spitzes Kondylom.

Vor der Prozedur muß die Patientin ein Sitzbad nehmen, auch wird die ganze Operationsfläche desinfiziert. Die Patientin ist zu chloroformieren. Hierauf wird jedes einzelne Kondylom, auch das kleine, noch flache, kaum hervorragende, mit der Pinzette erhoben und mit der Cooperschen Schere so abgeschnitten, daß an ihm als Basis ein linsengroßes Stück Haut sitzt. Bei sehr vielen Exkreszenzen ist diese Prozedur langwierig, sie sichert aber vor Rezidiven und beseitigt auf einmal alle Exkreszenzen. Wird eine Narkose absolut verweigert, so kann man jede Exkreszenz mit einem Tropfen Acidum nitricum fumans betupfen, oder eine größere konfluierende Geschwulstmasse mit Unguentum Sabinae bedecken. Diese Salbe wirkt bei spitzen Kondylomen fast spezifisch.

Größere Tumoren sind oft nur so zu entfernen, daß ein Stück der Schamlippen verloren geht. Da aber fast immer der Tumor gestielt aufsitzt, so gelingt es, die Wunde plastisch zu vereinigen. Auch habe ich mit dem messerförmigen Paquélin große Tumoren abgetragen, doch ist auch dabei die Blutung nicht gering. Kleine

Arterien spritzen. Aufgefallen ist mir stets, daß gerade das Abbrennen gut vertragen wird. Ist die Patientin aus der Narkose erwacht, so hat sie viel weniger Schmerzen als nach Abtragung mit dem Messer.

41
Karzinom der rechten Schamlippe, große Metastase in der Leistendrüse.

**Karzinom.**

Das Karzinom der Vulva ist seltener als das des Uterus, aber häufiger als das der Vagina. Es bildet sowohl flächenartige Geschwüre als auch Knoten in der Tiefe, die, eine Schamlippe verdickend, bald aufbrechen, leicht bluten, bei Berührung empfindlich sind und schließlich Eiter und Krebsjauche sezernieren. Dabei ist nicht selten die äußere Haut lange Zeit erhalten. Mikroskopisch ist das Einwuchern der typischen Krebszapfen in das Binde- und Fettgewebe deutlich zu sehen (Fig 42). Das Bild ist so typisch, daß eine Verwechslung mit spitzen Kondylomen (siehe Figur 40) unmöglich ist. Ergreift das Karzinom die ganze Vulva, so wird sie so verengt, daß das Eindringen in die Vagina, selbst mit einem Spülrohr, unmöglich ist. Das Karzinom dehnt sich aus, umwuchert die Urethra, welche eine merkwürdige Resistenzfähigkeit gegen karzinomatöse Degeneration zu haben scheint. Oft ist die ganze Umgegend, selbst der Mons Veneris steinhart, karzinomatös, trotzdessen fungiert die Urethra normal. Auch nach oben wächst das Vulvakarzinom, so daß

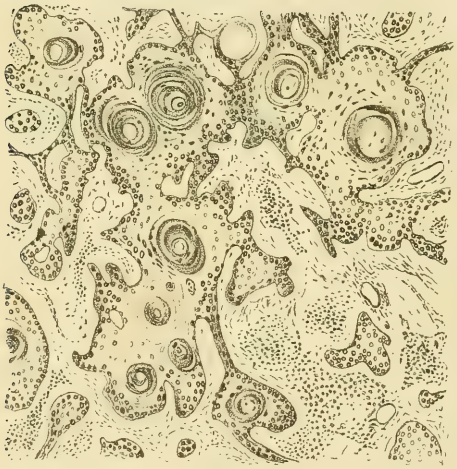

42
Durchschnitt durch das Vulvakarzinom.

sich die Vagina beteiligt. Bei Operationen habe ich schon rings um die Urethra bezw. den Blasenhals Krebsknoten enukleiert und die gesunde Urethra ganz isoliert. Trotz dessen blieb bei der Heilung die Funktion erhalten. In späteren Stadien wuchert das Karzinom in die Glutäen, selbst in die Beckenknochen hinein und neben der Vagina bis in das Parametrium hinauf. Die Leistendrüsen der Seite, wo das Karzinom sitzt, sind hart und geschwollen, und zwar nicht nur die fühlbaren Drüsen, sondern auch die, die auf der Beckeninnenfläche und über dem Foramen obturatorium liegen. Nach der Operation entstehen gewöhnlich bald Rezidive auch in Metastasenform in der benachbarten Haut des Mons Veneris. Schließlich beteiligt sich die Blase, die Cystitis steigt nach oben, Pyelonephritis und Nephritis führen zum Tode.

Vulvakarzinom kommt mehr im Alter vor, jedoch habe ich einen Fall bei einem 18jährigen Mädchen operiert, der als Lupus diagnostiziert war.

Die Symptome bestehen in Jucken, Schmerzen, Jauchung und Blutung. Namentlich wenn die Klitoris der primäre Sitz des Karzinoms ist, besteht Pruritus als Hauptsymptom. Die Prognose ist sehr ungünstig. Nur einen Fall sah ich nicht rezidivieren, er betraf eine Hebamme, die sehr zeitig zur Operation kam.

Die Behandlung besteht in der Exstirpation; sie hat nur dann Sinn, wenn das Karzinom verschieblich, und von der Umgebung bei der Tastung abzuheben und zu isolieren ist. Bei Geschwülsten, die mit dem Knochen zusammenhängen, beschränkt man sich auf Desinfektion und symptomatische Behandlung, z. B. mit antiseptischen Pulvern, Borsäure, Tannin, ana. Höchstens kann man bei starker Jauchung in Narkose mit dem Glüheisen ausbrennen.

Bei der Operation entferne ich zunächst die Leistendrüsen, eine oft recht schwierige Arbeit. Man schneide in der Nähe der Drüsen nicht dreist weiter, sondern unterbinde vor der Durchschneidung erst jedes durchschimmernde Gefäß doppelt. Auch jeder „Strang“ muß doppelt unterbunden werden, da oft die Venen dickwandig sind und mehr weißlich aussehen, weil die Zerrung das Blut auspreßt. Es darf überhaupt nicht bluten, da erstens bei den elenden Patientinnen das Blut gespart werden muß, zweitens die Operation bei Blutung viel länger dauert und drittens weil das viele Tupfen und die lange Dauer die prima intentio der Wunde nicht zu stande kommen läßt. Die Wundhöhle wird durch versenkte Nähte verkleinert, die Haut sorgfältig vereinigt. Ist die Höhle zu groß, so wird sie teilweise vereinigt und ein Jodoformstreifen wird eingeschoben.

Nunmehr trennt man das Vulvakarzinom von der Vulva ab. Man fängt unten an, da beim Beginn von oben das fließende Blut stört. Die Schnitte werden keilförmig rechts und links von der Geschwulst gelegt, die Geschwulst wird mit einer Muzeuxschen Zange nach oben gezogen. In den Schnittflächen wird jedes spritzende Gefäß sorgfältig unterbunden, denn Nachblutungen kommen vor und schwächen die heruntergekommenen Patientinnen außerordentlich. Auch sind die dann notwendigen großen Umstechungen sehr schmerzhaft und hindern die prima reunio. Erst nach sorgfältiger plastischer Vereinigung der Wunde schneidet man präparatorisch wieder nur 1—2 cm rechts und links weiter und vereinigt wieder die kleine Wunde. In dieser Weise ist ohne erhebliche Blutung die ganze Vulva rings herum zu amputieren. Nach dem letzten Schnitt folgt die letzte Naht. Da das Orificium urethrae sehr tief liegt, das Katheterisieren schmerzt, schwierig ist und man dabei die Wundränder zerrt, wird ein Permanentkatheter eingelegt. Leider gelingt es trotz bester Antisepsis nicht immer, die Vulvawunde zur primären Heilung zu bringen. Das Vioform hat sich bei solchen Operationen sehr bewährt. Es übt, reichlich aufgestreut, eine so austrocknende Wirkung aus, daß die primäre Schwellung nach der Operation nicht eintritt. Dadurch bleiben die Wundränder genau wie sie bei der Operation gelegt sind aneinander und die primäre Verheilung tritt leichter ein.

Faßt man die Aufgabe des Arztes so auf, daß der Arzt die Pflicht hat, das Leben einer Patientin möglichst lange zu erhalten, dann wird man gut tun, bei sehr alten Frauen Vulvakarzinome nicht zu operieren. Mir sind mehrere Operierte ohne starken Blutverlust und ohne jedes Fieber nur an Erschöpfung durch langes Liegen im Bett gestorben. Nicht Operierte aber leben oft wunderbar lange. Ich habe einen solchen Fall 8 Jahre lang verfolgt. Rezidive nach Operationen sind leider häufig.

#### Andere Neubildungen der Vulva.

An der Vulva kommen kleine und große, als Molluscum simplex beschriebene Geschwülste vor. Dies sind einfache, auch mehrfache, längliche, runde, weiche, nicht pigmentierte, von der großen Schamlippe ausgehende schlaffe Geschwülste bis zu Apfelgröße. Sie machen keine Symptome, sondern ängstigen nur durch ihre Gegenwart. Ich habe selbst in der Schwangerschaft ohne schädliche Folgen derartige Geschwülste abgetragen. Ist der Stiel dünn, so schneidet man ohne Narkose unterhalb eines fest um den Stiel geschlungenen Seidenfadens ab. Ist der Stiel dick, so wird chloroformiert, die Geschwulst

mit dem Messer entfernt und durch sorgfältige Naht die primäre Heilung der Wunde gesichert.

Auch Myome und Fibromyome[1] der Vulva sind beschrieben. Sie liegen verborgen oder hängen als Myoma pendulum an der Vulva. Lipome[2] können eine kolossale Größe erreichen. Ich habe ein über mannskopfgroßes, bis zum Knie herabhängendes Lipom abgeschnitten. Man muß große Hautlappen aus dem Überzuge der Geschwulst bilden, weil die Geschwulst die Haut nachzieht. Schneidet man an der Basis ab, so schnellt die Haut weit zurück und der Defekt ist schwer ohne Zerrung der Haut zu decken. Außerdem sind Fälle von Enchondrom[3], Neurom[4], Angiom[5] bekannt. Sarkom der Vulva kommt sowohl als ein Sarkom der Vagina und der Vulva, der Harnröhre und der Blase, aber auch isoliert an der Vulva, von der Klitoris ausgehend, vor. Melanotische Sarkome haben das Eigentümliche, daß sie jahrelang als kleine Tumoren bestehen und dann plötzlich mit hochgradiger Malignität weiter wachsen, ganz auffallend schnell in Drüsen und der Haut Metastasen bildend. Es handelt sich dann um allgemeine, prognostisch absolut ungünstige Sarkomatose.

Unter dem Namen Esthyomène und Lupus vulvae[6] wurden eine Anzahl Geschwülste rubriziert, die sehr verschieden von einander sind. So kommt ein Hautkarzinom, körnig warzig aussehend, schon im jugendlichen Alter an der Vulva vor. Dann gibt es Fälle, die man schwer von der Hypertrophia lymphatica oder Elephantiasis luetica trennen kann, bei denen die allgemeine Kachexie auch diesem örtlichen Leiden den Stempel der hochgradigen Anämie und geringen Neigung zum Heilen aufdrückt. Dann wieder kommt ein Lupus perforans vor. Es können vom Anus bis zum Mons Veneris die ganzen Weichteile in eine unförmige, feuchte, festödematöse, brüchige, zum Teil ulzerierte, eiternde, zerklüftete, fistulöse Geschwulstmasse verwandelt sein, ohne daß über Schmerzen und Beschwerden geklagt wird. Ich habe eine solche Frau gesehen, die jahrelang, ohne behindert zu sein, alle Arbeit verrichtete. Man war entsetzt, wenn man die enorme, von

---

[1] Duncan: Med. Times a. Gaz. 1880, p. 25. — Hoogeweg: Verh. d. Ges. f. Geb. Berlin 1857.

[2] Quenu: Bull. soc. chir. XVI, 1. — Bruntzel: C. f. G. 1882, p. 626.

[3] Bellamy: Transact. of path. sec. London XXI, 352. — Schneevogt: Verh. d. Genoot. v. Genees. Amsterdam 1855. II, p. 67.

[4] Simpson: Med. Times a. Gaz. 1859, Oktober. — Kenedy: Med. Press. a. Cire. 1874, 7. Juni.

[5] Sänger: C. f. G. 1882, p. 125.

[6] Huguier: Mém. de l'acad. de méd. 1849, 14. — Aubenas: Diss. Straßburg 1860. — Martin: M. f. G. XVIII. — Siredey: L'union méd. 1876, p. 503. — Häberlin: A. f. G. XXXVII, p. 16. — Viatte: Diss. Basel 1891.

Kot und Sekreten starrende fistulöse Geschwulst, die jeder Therapie getrotzt hatte, erblickte.

Die Therapie ist hoffnungslos. Käme das Leiden zeitig zur Beobachtung, so müßte die Geschwulst, bez. das Geschwür möglichst vollständig und sorgfältig entfernt werden. Bei Verdacht auf tertiäre Lues behandelt man energisch mit Jodkali.

Tuberkulose der Vulva ist in verschiedenen Formen beobachtet, als Hypertrophie der exulzerierten Klitoris und als Geschwürsbildung und auch als nichtulzerierte Hypertrophie der Schamlippen. Daß manches als Ulcus rodens geschilderte Geschwür als primäre Vulvatuberkulose aufgefaßt werden muß, bewies der Nachweis von Tuberkelbacillen und Riesenzellen.

Abgesehen von den bei Mehrgebärenden häufigen varikösen Ausdehnungen der Labien, kommen auch angeborene dunkelfarbige etwas über das Niveau der Haut hervorragende Teleangiektasien vor. Nehmen diese sehr an Größe zu, namentlich zur Zeit der Pubertät, so ist ihre Entfernung ratsam. Entdeckt man sie bei Neugeborenen, so sind sie ebenfalls zu entfernen, weil sie post partum oft sehr schnell wachsen. Einen Fall brachte ich durch häufiges Einstechen glühender Nadeln zur Heilung.

Kleine bis kirschengroße Cysten des Hymen, wohl aus versprengten Drüsen stammend, sind öfter bei Neugeborenen gefunden[1]. Cysten der Vulva können (höchst selten) Dermoidcysten oder, was recht häufig ist, Retentionscysten (Atherome) sein. Letztere, von 1 bis 8 cm Durchmesser, habe ich oft entfernt. Sie gehen mitunter paravaginal hoch nach oben, so daß man sie auch für Vaginalcysten, die nach unten gewachsen sind, ansprechen kann. Ferner findet man sogenannte Hydrocelen: Cysten einer abgeschnürten Partie des Canalis Nuckii. In einer solchen Cyste fand ich einmal ein Ovarium, das bei jeder Menstruation angeschwollen war und geschmerzt hatte. Cysten der Bartholinschen Drüsen sind wohl stets das Residuum alter Entzündungen mit Verschluß des Ausführungsganges. Sie enthalten dünne und dicke, helle und blutige, fast schwarze Flüssigkeit. Machen diese Cysten Beschwerden, so sucht man sie in toto herauszupräparieren, was freilich selten gelingt. Meist platzen sie. Dann reißt man die Cystenwand heraus, egalisiert die Wundfläche und die Ränder und verschließt durch die Naht.

Die Bartholinsche[2] Drüse kann sich zu einem Karzinom, bezw. bösartigen Adenom umwandeln. Solche Fälle sind sehr selten, ich

[1] Görl: A. f. G. XLII, 381.

[2] Mackenrodt: C. f. G. 1893, 4. — Kleinwächter: Z. f. G. XXXII, 191.

operierte nur einmal. Die Exstirpation macht keine Schwierigkeiten.

Honau (Diss. Berlin 1897) stellte 6 alte und einen eigenen Fall zusammen.

Metastasen eines Chorioepithelioms sind ebenfalls in der Vulva beobachtet.

Zuletzt will ich nicht unerwähnt lassen, daß periproktitische Abszesse ebenfalls an der Vulva erscheinen können. Sie sind wegen der Schmerzhaftigkeit und der infiltrierten, geröteten glatten Oberfläche leicht zu diagnostizieren. Die baldige Eröffnung sichert prophylaktisch vor Mastdarmfisteln. Der Eiter ist meist dünnflüssig, jauchig, blutig, übelriechend. Andererseits können Senkungsabszesse, von den Bartholinschen Drüsen stammend, bis in unmittelbare Nähe des Afters gelangen.

## G. Verletzungen der Vulva (Dammrisse)[1].

Verletzungen der Vulva kommen beim Coitus vor, sowohl an der hinteren Kommissur als auch am Frenulum klitoridis. Die starke Blutung muß durch Andrücken von in Liquor ferri sesquichl. getauchter Watte oder durch die Naht gestillt werden. Auch durch Fall auf eine Stuhllehne, durch Überfahren und Knochenzertrümmerung, durch zu starkes Anziehen eines Spekulums entstehen Zerreißungen des Damms.

Die häufigsten Verletzungen sind die Dammrisse. Man unterscheidet komplette Dammrisse, wo der Sphincter ani und die Mastdarmscheidenwand einen oder mehrere Zentimeter hoch zerrissen und der Sphincter zertrennt ist, und inkomplette, wo eine oft sehr dünne Haut die Scheide vom Mastdarm trennt. Fast immer ist ein Teil des primären Risses verheilt, so daß man vom oberen Ende des Risses noch einen weißen Strich — die Narbe — erblickt. Der Sphincter ist auch hier oft zerrissen, so daß die Rißenden weit von einander entfernt sind und die Schlußfähigkeit des Anus fehlt. Der Riß trennte die Scheidenwand meist seitlich von der Columna rugarum. Will man die früheren Verhält-

[1] G. Simon: M. f. G. XIII, 271. — G. Simon: Mitteilungen aus der Klinik. Rostock 1865, 241. — Küchler, Die Doppelnaht. Stuttgart 1863, Enke. — Freund: A. f. G. VI, 371. — L. Tait: Transact. obstetr. Soc. London 1879, 1292. — Lauenstein: C. f. G. 1886. — Max Sänger: Samml. klin. Vorträge 301. — C. f. G. 1888, p. 765. ibid 1889, No. 30. — Veit: Deutsche med. Woch. 1887, 38. — Zweifel: C. f. G. 1888, p. 417. — Lihotzky: Sitzungsber. d. geb.-gyn. Ges. Wien 1889, 8. — Martin: Berliner klin. Woch. 1889, 108. — Sonntag: Beitr. zur Geb. u. Gyn. Stuttgart 1889. C. f. G. 1889, No. 29. — Walcher: C. f. G. 1888, 1. — v. Winckel: Münchener med. Woch. 1891. 43.

nisse durch eine Operation wiederherstellen, so sind eo ipso die alten schematischen medianen Anfrischungs- und Nahtmethoden unrichtig.

Die Symptome bestehen bei Trennung des Sphincter ani in Incontinentia alvi; Blähungen und dünner Kot gehen unwillkürlich ab. Doch ist man oft erstaunt, zu sehen, daß bei Spaltung der Mastdarmscheidenwand in der Höhe von 3 bis 4 cm die Continentia alvi allmählich wieder entsteht. Dies ist sowohl durch die vikariierende Hypertrophie und Funktion des höheren Sphincter — des internus — als auch dadurch möglich, daß der untere Sphincter sich mit seinen beiden dicht aneinander liegenden Enden an die Narbe ansetzt und nun, nach der Narbe hin sich kontrahierend, den Anus genügend abschließt. Mitunter gerät der Mastdarm in einen Reizzustand, so daß dünner Kot fortwährend abfließt. Ein Dammriß ist auch mitunter Grund der Sterilität, da der Coitus nicht richtig ausgeübt und das Semen nicht zurückgehalten werden kann. Andererseits konzipieren und gebären Frauen mit kompletten Dammrissen sehr leicht. Ist die Scheidewand sehr dünn, narbig, hart, undehnbar, so entwickeln sich in ihr Fissuren, welche den Stuhlgang und den Coitus schmerzhaft machen. Inkompletter Dammriß begünstigt bei Obstruktion die Bildung einer Rectocele, da der Darm der Stütze an der Vagina entbehrt. Die Patientin hat bei der Defäkation ein unangenehmes Gefühl, wenn die Ampulla recti, stark gefüllt, sich vor die Vulva drängt. Sie muß mit den Fingern die Rectocele zurückbringen oder zurückhalten, um den Darm völlig zu entleeren.

Da der normal antevertiert liegende Uterus sich nicht auf den untersten Teil des Dammes stützt, so hat der Dammriß mit dem Uterusprolaps direkt nichts zu tun. Man findet meist bei kompletten Dammrissen, die jahrelang bestehen, den Uterus normal liegend. Dagegen kommt es bei inkompletten Dammrissen durch Vermittelung der Rectocele zu Senkungen der Vagina (vergl. das bezügliche Kapitel) und des Uterus. An der Portio finden sich in diesen Fällen oft Erosionen und Fluor, sei es durch verringerten Gegendruck der Vaginalwand, oder durch Einrisse und Eversion der Portio vaginalis.

Beim kompletten Dammrisse ist nicht selten die Mastdarmschleimhaut in die Scheide oder wenigstens in den Dammriß hinein ektropioniert. Diese Ektropien von hochroter Farbe heben sich von der blasseren Scheidenschleimhaut deutlich ab, machen den Eindruck frisch granulierter Flächen, und bluten leicht.

Jeder größere Dammriß muß operiert werden. Sobald die erste Periode dagewesen ist, bei stillenden Frauen, die noch nicht menstruierten 6 Wochen post partum, schreitet man zur Operation. Vorher ist die Haut zu weich, die Lappen reißen beim Anfassen ein, die Nähte schneiden durch. Später ist die Narbenverzerrung größer.

## H. „Vorbereitungskur".

Die Verhältnisse zum Erzielen der Asepsis in der Vagina liegen ungünstiger als an der äußeren Haut. Ungünstiger, weil die mechanische und chemische Desinfektion der Scheide und der Vulva, mit so viel Kraft und so scharfen Mitteln, nicht so vollkommen durchführbar ist wie an der äußeren Haut. An dem Introitus vaginae finden sich, wie überall an der äußeren Haut, vor allem wegen der Nähe des Afters, zahlreiche infizierende Keime. Es ist deshalb die Reinigung des Dammes, des Introitus und der ganzen Vagina geboten.

Zu der „Vorbereitungskur" gehört zunächst die gründliche Entleerung des Darms. Man traue niemals den Angaben, daß reichlicher Stuhl dagewesen, sondern lasse so lange abführen, bis die Farbe und Beschaffenheit des Kotes beweist, daß aller alter Kot gründlich entfernt ist. Soll eine Patientin 12 Tage lang im Bett liegen, so ist es gewiß gut, sie vorher von allem alten Kot zu befreien. Außerdem darf der erste Stuhl nach der Operation nicht zu hart und voluminös sein. Bei der Operation selbst würde der Kotabgang die Operation stören. Deshalb ist es gut, 36 Stunden vor der Operation mehrere Gläser Bitterwasser trinken zu lassen und nach guter Ausleerung einige Bismutpulver mit Morphium (0,5 Bismut mit 0,015 Morphium und 0,001 Atropin) abends vor der Operation zu verordnen. Unmittelbar vor der Operation läßt man mehrere Male hinter einander steriles laues Wasser in den Mastdarm laufen, und entfernt während des Ausfließens durch Druck, vom Abdomen und von der Vagina aus, mit den Fingern gegen die Kreuzbeinaushöhlung drückend alle Kotreste aus dem Mastdarm.

Man läßt die Kranke mehrmals langdauernde Sodasitzbäder nehmen (1 Pfund Soda zu 1 Sitzbad). Vor dem Bade wird das Gesäß, der Mons Veneris etc. abgeseift. Die Scheide wird 4 mal am Tage vor der Operation bei liegender Patientin ausgespült und dabei mit dem Finger etwas ausgerieben. In das letzte Sitzbad gießt man so viel Lysol, daß eine $^1/_2$prozentige Lösung entsteht. Giftige Desinfizientien sind bei klaffendem Mastdarm ausgeschlossen. Fließt auch nur ganz wenig Sublimatlösung über die ektropionierte Mastdarmschleimhaut, so erlebt man sehr schwere Intoxikationen. Deshalb wähle man Borsäure (40 : 1000), Lysol (5 : 1000), Kali permanganicum oder andere unschädliche, nicht giftige, nicht ätzende und nicht adstringierende Mittel. Reibt man die Vaginalwand vor der Operation kräftig mit den Fingern mit Marmorseife aus und desinfiziert man von neuem, so erreicht man eine praktisch genügende Keimfreiheit der Scheide. Auch der Cervikalkanal ist auszuwischen und auszuspülen. Kann man mit dem Uteruskatheter in den Uterus hinein, so wird auch dieser sorg-

fältig ausgespült. Unmittelbar vor der Operation, schon in der Narkose, seift und bürstet man die ganzen äußeren Genitalien ab. Die Haare werden abrasiert, die Genitalien werden mit Seifenspiritus abgewaschen. Während der Finger sorgfältig den Anus zuhält, spült man zuletzt mit Sublimatlösung Vagina, die Vulva und Umgebung ab.

## I. Beinhalter.

Bei allen plastischen Operationen an und in den weiblichen Genitalien verwendet man zur Fixierung der Beine die Beinhalter.



43

Meine Beinhalter. Aus der Figur ist ersichtlich, daß die Schienen in senkrechter und wagerechter Richtung frei verschieblich und fixierbar sind.

Seit ich die erste Form meiner Beinhalter in München 1876 demonstrierte, haben viele Gynäkologen dieselben geprüft, angewendet, modifiziert oder in ganz anderer Form und nach anderen Prinzipien konstruiert.

Die jetzt von mir gebrauchten Beinhalter zeigen die Figuren 43 und 44, S. 74 und 75.

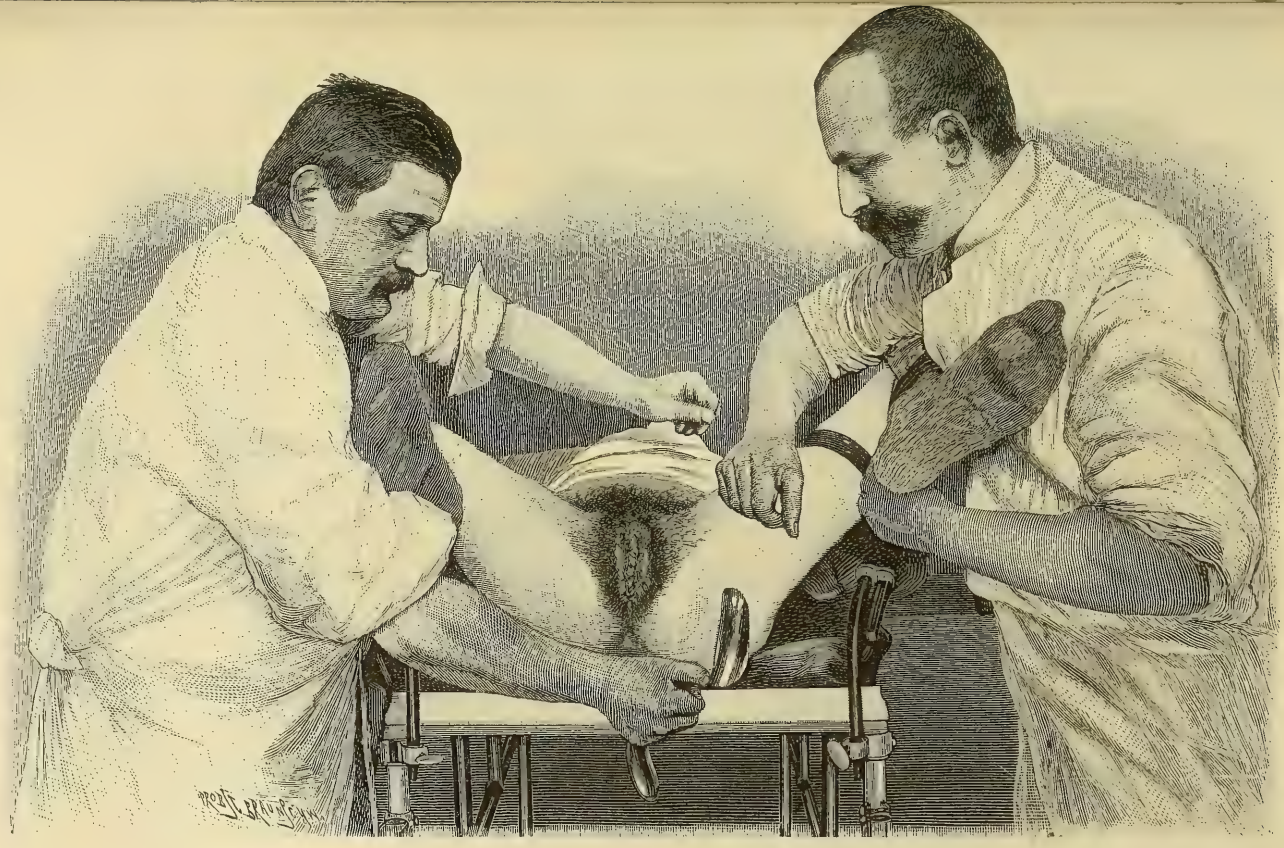

**44**

Stellung der Assistenten beim Assistieren.
Die Brust stützt sich auf die Schienen der Unterschenkel. Die Kranke wird nirgends gedrückt. Beide Hände der Assistenten sind völlig frei.

Diese Beinhalter haben den Vorteil, daß wegen der starken Beugung der Oberschenkel die Beckenneigung ganz aufgehoben und die Wirbelsäule kyphotisch wird. Dadurch liegt die Vulva dem Operateur gerade zu Gesicht. Die Beinhalter haben für den Unterschenkel eine Halbrinne, an welcher die Unterschenkel aufgehängt sind. Auf die Halbrinne stützt sich der Assistent mit der Brust (vergl. Figur 44) Dadurch gewinnt er einen sehr festen Stützpunkt und hat beide Hände völlig frei. Die gebeugte Haltung ist wegen der Stütze nicht ermüdend. Die Patientin selbst aber wird nirgends gedrückt. Die Oberschenkel, etwas seitlich abgebogen, drücken nicht auf den Leib. Die Atmung ist nicht behindert. Der Thorax kann vom Operateur übersehen werden. Mit Hilfe von Eisenklammern sind die Beinhalter an jedem beliebigen Tische anzubringen.

Ich habe viele der modernen Beinhalter probiert, muß aber deshalb meine Beinhalter für die besten erklären, weil sie das Becken völlig fixieren. Bei den Beinhaltern, die nur das Knie spreizen, kann das Becken sich hin und her bewegen. Die Oberschenkel können nach der Seite fallen, und das Becken wird dadurch aus der geraden Lage schräg gestellt.

#### Allgemeine Bemerkungen zu den plastischen Operationen.

Es ist eine Tatsache, daß jeder Operateur bei den plastischen Operationen allmählich immer bessere Erfolge hat. Nicht allein an der Methode, der Antisepsis, dem Nahtmaterial hängt der Erfolg, sondern an vielen Kleinigkeiten, die ich hier im Zusammenhang besprechen will.

Man soll zwar die Haut gut desinfizieren, dann aber in die Wunde, auf die blutende Fläche, Chemikalien nicht einwirken lassen. Am besten heilt das gesunde Gewebe aneinander. Gewebe, auf das chemische Desinfizientien, ja nur kaltes Wasser einwirkten, ist nicht mehr „gesund“, normal oder physiologisch. Will man eine gute primäre Heilung erzielen, so muß man die Wundflächen so wenig als möglich mechanisch, chemisch oder thermisch alterieren. Das Tupfen werde möglichst beschränkt, nur wenn man sich ohne Tupfen nicht orientieren kann, tupfe man lose, mit steriler Gaze. Sollte das Spülen nötig sein, so nehme man 0,6 prozentige Salzwasserlösung von 38° Wärme.

Man operiere, ohne die Sorgfalt zu vernachlässigen, so schnell als möglich. Je kürzere Zeit die Luft auf die Wunde einwirkt, um so besser heilt sie. Das Trockentupfen ist nicht nötig, am besten heilt das frisch blutende Gewebe zusammen. Frisches Blut ist nicht nur aseptisch, sondern auch antiseptisch. Gehen die Suturen unter der

ganzen Wundfläche durch, so wird das Blut beim Zusammenziehen genügend ausgedrückt und entfernt. Deshalb hat der Geübte gute Resultate, weil er schnell und sicher „gut“ operiert.

Bei der Naht achte man darauf, daß in der Tiefe die Wundflächen gut aneinander liegen, daß kein „toter“ Raum zurückbleibt. Nicht auf das Adaptieren der Wundränder kommt es vornehmlich an, sondern auf das gute Aneinanderliegen in der Tiefe. Heilt alles in der Tiefe gut, so ist es gleichgültig, ob die Wundränder oben etwas klaffen oder nicht ganz linear aneinander liegen.

Das beste Nahtmaterial für die Tiefe (versenkte Nähte) ist dünnes Katgut, das sicher zu sterilisieren ist.

Unresorbierbare Fäden, selbst der dünne Zwirn ist in der Tiefe gefährlich. Es können sich z. B. Eiterungen vom Darm aus bilden, die schließlich zwingen, die ganze Narbe wieder aufzuschneiden.

Für die äußere Haut wählt man Silkworm. Ein imbibitionsfähiger Faden leitet Infektionsmaterial in die Tiefe, während bei Silkworm die Naht trocken bleibt. Da man bei Draht nicht so sicher die Kraft des Zusammenschnürens berechnen kann, wie beim Knoten des Silkwormfadens, ist Silkworm ein besseres Nahtmaterial als Draht.

Auch die leichte, schmerzfreie Entfernung des glatten Silkworms ist für die Kranken angenehm. Draht reißt leicht den Stichkanal beim Herausziehen auseinander. Die äußere Haut mit Katgut fortlaufend zu nähen empfiehlt sich nicht. Teils ist die Adaption schwieriger, teils ist das häufige Durchführen desselben Fadens nicht streng aseptisch, teils gibt der Faden, weicher werdend, nach, teils zerweicht er in Wundflüssigkeiten, fault und macht sekundäre Entzündungen.

Die Nadeln seien so dünn, wie möglich, damit nicht große Löcher und viele Gefäßdurchschneidungen entstehen, die die Vitalität der Gewebe schädigen.

## K. Operationsverfahren: „Die Wiederherstellung des Damms“.

Bei den älteren Operationsmethoden wurde die Anatomie der Teile unberücksichtigt gelassen. Man frischte bei der alten Methode große Flächen an und nähte so zusammen, daß bei der Vereinigung die Wiederherstellung der früheren Verhältnisse nicht erzielt wurde. Trat primäre Heilung ein, so wurde die Vulva zu eng, so daß sie nicht nur bei späteren Geburten wieder zerriß, sondern sogar den Coitus mechanisch behinderte. Die Funktion des Sphincter wurde nicht sicher eine normale, da die Naht der Sphincterenden unberücksichtigt blieb.

Es ist auch prinzipiell falsch, einen Defekt dadurch zu heilen, daß man einen neuen Gewebsverlust bewirkt. Die Operation muß eine Wiederherstellung der normalen Verhältnisse sein. Kein Schnitt soll gemacht werden, der physiologisches Gewebe raubt. Die Narben sollen wieder durchtrennt und die durch die Narben verzerrten Weichteile wieder in ihr altes Verhältnis zu einander gebracht werden. Da beim Dammriß der Damm „zerreißt“, aber nicht verloren geht, so muß es unter allen Umständen möglich sein, durch geschickte Durchtrennung und Wiedervereinigung, durch Verständnis der „Narbenfigur“ (Küstner) die alten Verhältnisse wiederherzustellen. Durchtrennt man richtig, so schafft man ganz von selbst gut ohne Zerrung

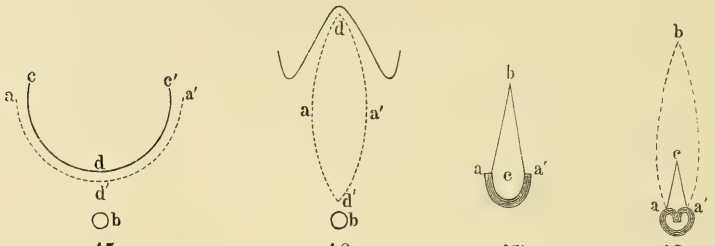


45 46 47 48

Operation des inkompletten Dammrisses. Operation des kompletten Dammrisses.

Figur 45. cc′ hintere Kommissur, aa′ halbmondförmiger Hautschnitt, von welchem aus man sich in die Tiefe präpariert, b After.

Figur 46. Durch Verzerrung des Punktes d nach oben und d′ nach unten ist aus der Querwunde eine senkrechte geworden, die Punkte aa′ Endpunkte des Querschnittes liegen in der Mitte der senkrechten Wunde bei a und a′.

Figur 47. aa′ Enden des durchrissenen Sphincter ani, c Mastdarmspalte, b oberes Ende der Mastdarmdurchtrennung, ab und ab′ narbige Ränder, wo Scheide und Mastdarmschleimhaut aneinander stoßen, und wo das Messer beide Gebilde trennt.

Figur 48. Verzerrung der Scheide nach oben, aca′ Mastdarmspalte, aba′ Scheidenwunde.

zu vereinigende Wundflächen. Nur dann, wenn schon eine oder mehrere verunglückte Operationen gemacht sind, hat man Schwierigkeiten bei der Rekonstruktion des Dammes. Ist noch nicht operiert, so mag der Damm noch so weit gerissen sein, er ist leicht in physiologischer Form wieder zu vereinigen.

Da man öfter zur Kontrolle der Schnitte in den Mastdarm eindringen muß, habe man ein Dutzend Gummifingerlinge in Sublimatlösung bereit. Jedesmal wird für die Mastdarmeinführung der Fingerling erneuert, der hervorgezogene Finger wird entkleidet und neu desinfiziert, resp. in Sublimat abgewaschen, der einmal gebrauchte Fingerling wird weggeworfen.

Beim kompletten Dammrisse wird gerade auf der Höhe, da, wo Scheide und Mastdarm in schmaler weißlicher Narbe zusammenstoßen,

die Scheide vom Darm abgetrennt. Diese Abtrennung, mit dem Messer begonnen, wird mit der Schere in der Tiefe beendet. Scheide und Mastdarm müssen völlig von einander getrennt sein. Ist doch auch physiologisch Scheide und Mastdarm lose verbunden und gegen einander beweglich. Danach wird durch den oberen Winkel der Scheidenwunde eine Sutur geführt, ebenso unten durch die beiden Endpunkte des Sphincter ani. Jetzt wird der After stark abwärts, die Scheide stark aufwärts gezogen. Schon dadurch verkürzt sich der Mastdarmriß und liegt gut aneinander. Man muß stets die Enden des Sphincter aufsuchen und zunächst als wichtigste Naht die beiden Sphincterenden vereinigen. Geschieht dies nicht, resp. heilt der Sphincter nicht zusammen, so kann der Erfolg beim Anblick nach der Heilung ein vorzüglicher sein, während die Funktion nach der Operation ebenso schlecht ist wie vorher. Dann wird der Dammriß mit sehr dicht liegenden feinen Katgutfäden, die die Mastdarmschleimhaut nicht mit fassen, vereinigt. Hierauf zieht man das seitliche Gewebe als zweite Etage über die erste Naht zusammen. Dabei ist es nicht selten möglich, die beiden Ränder des Levator ani fest zu vereinigen. Die Wunde in der Tiefe muß durch 4 bis 5 versenkte Nähte so gut aneinander gebracht werden, daß zuletzt die äußeren Wundränder leicht zusammengenäht werden können. Zur oberflächlichen Vereinigung in der Vagina nimmt man ebenfalls Katgut. Der Damm wird vom Damm aus mit Silkworm vereinigt. Der neue Anus stülpt sich meist etwas ein. Es entsteht ein neuer langer Damm. Ganz von selbst entstehen die alten Verhältnisse wieder, weil eben nichts weggeschnitten ist, sondern nur Narben getrennt und wieder vereinigt sind.

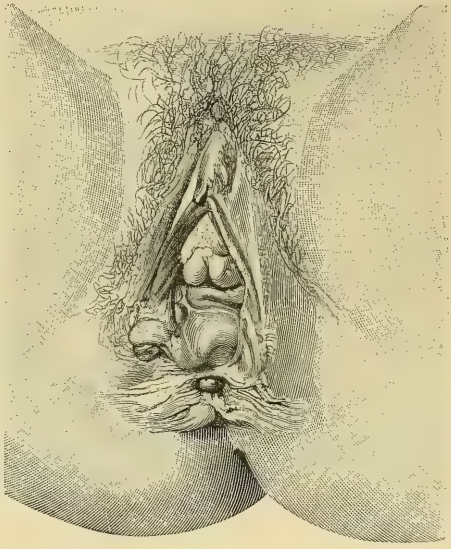

49
Kompletter Dammriß.

Ist die Operation fertig, so fühlt man mit den Fingern nach, ob der Sphincter gut geschlossen ist. Dabei bemerkt man oft, daß der Anus außerordentlich eng und rigide ist. Unter diesen Umständen ist es notwendig, entweder den Sphincter gerade nach der Steißbeinspitze hin sagittal zu durchschneiden, oder subkutan mit einem

Tenotom nach rechts und links zu durchtrennen. Das Tenotom wird tangential auswärts vom Sphincter eingestochen und nachdem der Finger in den Anus geführt ist, mit der Spitze nach dem Damm herum gedreht. Unter Kontrolle des Fingers und Gegendrücken des Sphincter wird der Schließmuskel so durchtrennt, daß der Anus ganz weit ist. Bei beiden Methoden der Durchtrennung ist die Blutung gering. Ein fingerdickes Gummirohr, mit Jodoformgaze umwickelt, wird 6 cm in den Anus geführt. Aus ihm gehen die Blähungen ab, so daß die Ampulla recti nicht gedehnt und die Wunde nicht gezerrt wird. Die Jodoformgaze stellt für die ersten Tage einen schützenden Verband der Mastdarmwunde vor und das Gummirohr komprimiert die Sphincterwunden, so daß sie bald aufhören zu bluten.

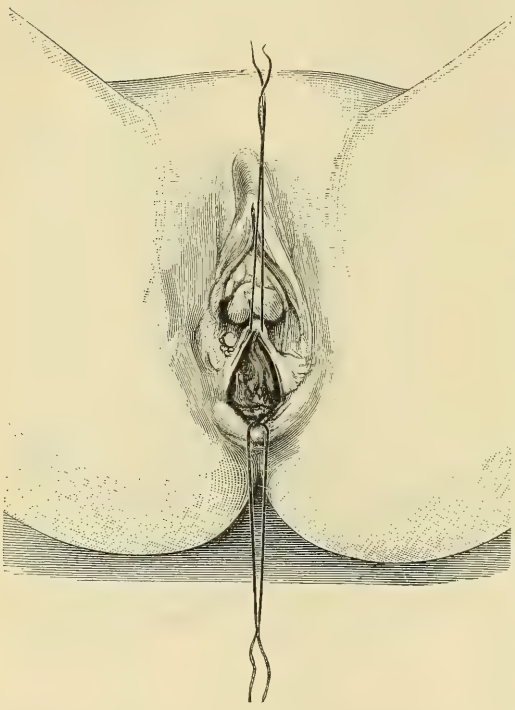

50

Verwandlung der Querwunde in eine Längswunde durch Zug an dem oberen und unteren Zügel.

Bei der Operation des inkompletten Dammrisses mache ich einen nach oben konkaven oder auch queren Schnitt, parallel der hinteren Kommissur. Von diesem Schnitt aus präpariere ich mich mindestens 5 cm tief mit Schere und Fingerdruck zwischen Mastdarm und Scheide hinein. Beide müssen völlig von einander getrennt sein. Wenn feste Narben Mastdarm und Scheide verbinden, ist große Vorsicht nötig, um nicht den Darm anzureißen. Schon das Einführen des Fingers und Hervorstülpen der Mastdarmwand kann zum Zerreißen führen. Nun wird die Mitte des unteren Wundrandes stark abwärts, die Mitte des oberen stark aufwärts gezogen. Die Endpunkte des queren Hautschnittes liegen, nachdem aus der queren Wunde durch Verzerrung eine sagittale geworden ist, gerade in der Mitte des vereinigten Dammes.

Dadurch wird ein 6 bis 8 cm breiter bezw. langer Damm und ein fester Wulst in der hinteren Vaginalwand hergestellt.

Figur 49 stellt zunächst den Dammriß dar; man sieht den After, die dünne Brücke vor dem After und darüber namentlich rechts die Grube, welche dem Ende des retrahierten Sphincter, der eine Halbrinne bildet, entspricht. Der kontrahierte Sphincter markiert sich auf der Haut durch radiäre, nach dem After zu konvergierende, strahlenförmige Falten,

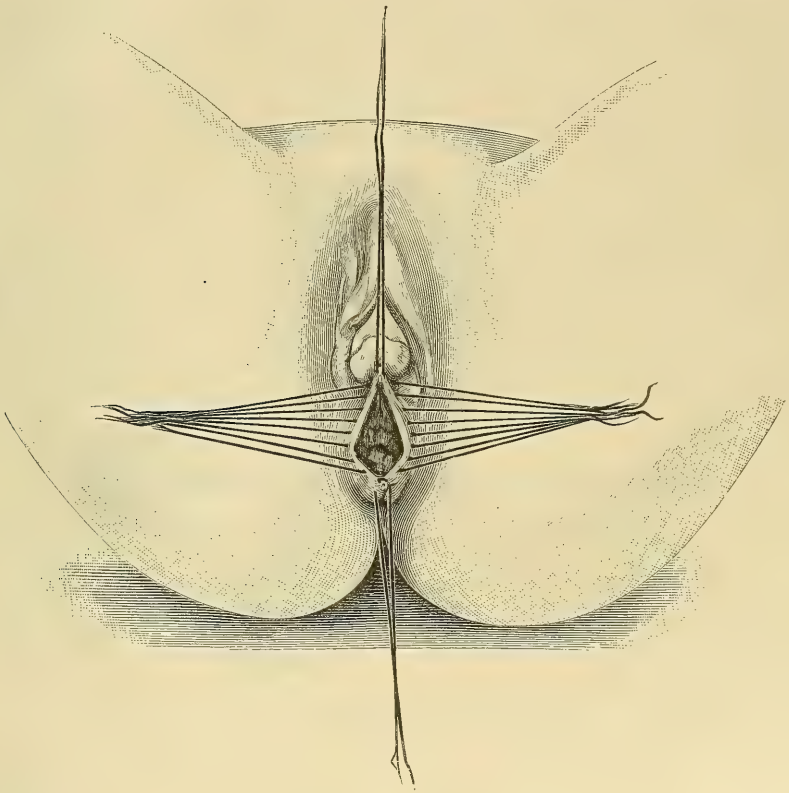

51

Operation des Dammrisses kurz vor Vereinigung der Wundränder.

die in Figur 49 S. 79 gut zu sehen sind. Die hintere Vaginalwand ist vorgewölbt (Rectocele). Bei Figur 50 ist die Vagina vom Mastdarm völlig abgetrennt. Ein Faden zieht den oberen Wundrand nach oben, ein Faden den unteren nach unten. Es ist also aus einer Querwunde eine Längswunde hergestellt. Doch sieht man noch die Enden der Querwunde sich als Winkel der Längswunde — hier eines Rhombus — markieren.

In Figur 51 sind in der Tiefe die Gewebe mit Katgut aneinander gebracht, nur die Haut klafft noch, die oberflächlichen Fäden sind durchgeführt, die Längsvereinigung wird sofort durch Adaptierung der Wundränder und Knüpfung der Fäden hergestellt.

Bei der Naht der Wundränder legt der Operateur mit 2 Hakenpinzetten die Ränder, sie vorsichtig anfassend, um sie nicht zu zerfetzen, gut aneinander. Ist der Wundrand sehr dünn, hat er Neigung sich einzukrempeln, so wird ein Längsstreifen mit der Schere kurz vor der Vereinigung abgeschnitten. Dadurch kommt ganz frisch blutendes, gut heilendes Gewebe aneinander. Die mit der Pinzette gehaltene, gut egalisierte Wunde schnürt der Assistent nicht zu fest zusammen. Zuletzt wird der Urin mit dem Katheter abgelassen.

## L. Nachbehandlung.

Die Nachbehandlung hat das Trockenhalten der Wunde zu erstreben. Ich lege auf die mit Vioform bedeckte Wunde Vioformgaze. Sie muß, sobald sie feucht ist, ersetzt werden, also täglich ungefähr 4 mal. Vor dem Eindrücken der Gaze tief in die Rima ani wird die Wunde frisch mit Vioform bepudert. Dazu ist das geeignetste Verfahren das Einblasen mit dem in Figur 52 abgebildeten Pulverbläser.



52
Pulverbläser.

Er verteilt gleichmäßig das Vioform auf die Wunde und in die Stichöffnungen der Suturen. Die Gaze wird mit einem Stäbchen fest in die Rima ani eingedrückt.

Das Vioform leistet gerade bei plastischen Operationen ausgezeichnete Dienste. Auf die Wunde und in die Stichöffnungen unmittelbar nach der Operation aufgestreut und eingerieben, klebt es an und verhindert die Schwellung der Wundränder.

Sezerniert der Uterus oder eine Erosion an der Portio, so legt man Vioformgaze in die Scheide. Doch muß sie fofort entfernt werden, wenn sie naß ist. Namentlich Urindurchfeuchtung ist zu verhindern. Deshalb lasse ich in den ersten 3 Tagen katheterisieren. Es hat dies

den Zweck, daß der Urin nicht auf die Wunde läuft und die Wunde trocken bleibt. Zum Katheterisieren nehme man eine dünne Nummer meines Glaskatheters, um ja nicht Fissuren in der Harnröhre zu erzeugen! Trotz aller Vorsicht ist dies der Fall, wenn man das Katheterisieren zu lange fortsetzt. Außerdem lasse ich auch die Beine am Knie zusammenbinden, selbstverständlich nicht, um dadurch auf die Wunde Einfluß zu gewinnen. Wohl aber wird durch das erzwungene Stillliegen der Verband, der in der Rima ani liegt, fixiert erhalten, wodurch wiederum die Infektion der Wunde verhütet wird. Die Gaze kann auch durch eine T-binde bei unruhigen Patientinnen fest anliegend erhalten werden.

Von der künstlichen Stuhlverlangsamung durch Opium ist man zwar zurückgekommen; wenn indessen in den ersten 24 Stunden Blähungen Beschwerden machen, so gebe ich Opium. Diese Blähungen treiben den Mastdarm dicht über dem Sphincter auf, erweitern den untersten Teil, pressen dadurch die inneren Wundränder auseinander und pressen bakterienhaltige Flüssigkeit zwischen die Wundränder. So entstehen die restierenden Mastdarmscheidenfisteln. Wenn nicht ein Mastdarmrohr liegt, so führe man bei Blähungsbeschwerden in der Seitenlage mehrere Male am Tage einen dünnen, gut geölten Katheter in den After ein, lasse die Luft entweichen und gebe 2stündlich 5 Tropfen Opiumtinktur.

Der Vorschlag, bald nach der Operation Abführmittel zu geben, ist nicht zu befolgen, da die Ruhigstellung und Vermeidung der Reizung an der frisch genähten Wunde vorteilhafter ist.

Wenn die Patientin trotz Opium dauernd über quälende Blähungen klagt, so ist dies oft so zu deuten, daß die Sphincternaht nicht mehr aseptisch ist. Die Infektion in diesem Fadenkanal reizt den Sphincter, und es entsteht das Gefühl des Tenesmus. Dann ist meist die Heilung wenigstens des Sphincter mißlungen. Gewöhnlich steigt dabei auch die Temperatur um einige Zehntel oder einen ganzen Grad. Die Prognose ist ungünstig, wenn die Wunde nach 24 Stunden noch schmerzt und wenn über Tenesmus geklagt wird.

Man gibt nur flüssige Nahrung und wartet, bis der Stuhldrang spontan am 7. oder 8. Tage sich einstellt. Ehe er erfolgt, lasse ich stets mit einer Spritze 50 g Olivenöl in den Mastdarm einspritzen. Tritt nach 8 Tagen Stuhlgang nicht ein, so gibt man einige Aloëpillen oder Sennesblättertee. Ist zwar der Damm geheilt, fließt aber das Klysma aus der Scheide ab, so ist die Heilung unvollständig, es besteht eine Fistula ani vaginalis. Nach dem ersten Stuhlgange entfernt man die Damm-Suturen, wobei man sehr vorsichtig sein muß, um nicht die geheilte Wunde wieder aufzureißen.

Auch wenn die Wunde nicht völlig geheilt ist, wenn z. B. eine Fistel zurückblieb, muß man auf einen vollen Erfolg nicht verzichten. Ist nur so viel geheilt, daß die granulierenden Flächen aneinander liegen bleiben und nicht klaffen, so tritt oft noch völlige Heilung, namentlich kleiner Fisteln, ein. Dann reinigt man nochmals am Tage mit Spülungen von der Scheide und dem Darm aus sehr sorgfältig und befördert reichlich Argentumsalbe 1:50 in den Fisteltrichter hinein, dadurch erzielt man gute Granulationen, Desinfektion der Wunde und Heilung.

Tritt die Menstruation sofort nach der Operation ein, so muß man in 24 Stunden 3 bis 4 mal mit leichten Desinfizientien, z. B. Borsäure (4:100), Kali permanganicum, Salizylsäure 0,3:100, Liquor Alumin. acet. 50:1000, spülen. Einigemal habe ich bei völligem Mißerfolg und Klaffen der Wunde, nachdem die Temperatur normal geworden, die Granulationen mit dem scharfen Löffel abgekratzt und mit gutem Erfolge zum zweiten Male ohne Narkose genäht.

Abführmittel resp. Ölklysmata sind noch weiter zu verordnen, denn trotz scheinbarer völliger Heilung kann der Sphincter noch nach Monaten von einander weichen. Dann ist der Erfolg zwar anatomisch, aber nicht funktionell erzielt.

---

Viertes Kapitel.

# Die Krankheiten der Scheide.

---

## A. Anatomie.

Von dem Hymen zum Uterus, zwischen Harnröhre resp. Blase und Rectum, liegt der muskulöse, von vorn nach hinten abgeplattete, dehnbare Schlauch der Scheide. Unten wegen des anliegenden Levator ani eng, umgibt sie oben weit und auch bei Jungfrauen sehr geräumig ringsumher als Scheidengewölbe (Fornix) den Scheidenteil des Uterus. Man unterscheidet ein hinteres und vorderes Scheidengewölbe — hinter und vor der Portio vaginalis des Uterus. Dicht über dem seitlichen Scheidengewölbe verlaufen schräg von hinten nach unten vorn die

von der Scheide aus öfter tastbaren Ureteren, hier Verletzungen, sowohl bei Geburten als bei gynäkologischen Operationen, ausgesetzt. Die vordere Wand ist kürzer als die hintere. Die letztere ist durch loses Bindegewebe vom Mastdarm getrennt. Sie ist hinten oben vom Bauchfell der Douglasschen Tasche überzogen, so daß man beim Schneiden und Nähen daselbst das Peritonäum verletzen kann. Macht man im unteren Drittel einen Querschnitt des Scheidenrohres, so sieht man, daß die Querfalten der vorderen und hinteren Wand zwischen den seitlichen, parallel liegenden Wänden hervorragen, daß also ungefähr die Figur eines **H** entsteht. Ist die Vulva zerrissen, so daß vordere und hintere Wand ohne die Stützen des Dammes herabhängen, so sieht man die Figur des **H** beim ersten Blick auf die Geschlechtsteile.

Die Wand der Scheide ist oben glatter und dünner als unten. Dagegen verdicken sich die Wandungen wieder da, wo sie in die Portio vaginalis übergehen. Im unteren Abschnitt befinden sich hinten und vorn die Columnae rugarum, Wülste von Querfalten, welche in das Lumen hineinragen und bei klaffender Vulva herabhängen und hervorragen, cfr. Figur 49 p. 79. Der Teil der Vagina, welcher oberhalb von den oft deutlich zu fühlenden Rändern des Levator ani liegt, stellt kein Rohr dar, sondern hat ungefähr Form und Lagerung der leeren Blase. Die Wand besteht aus der „Schleimhaut“ ohne Submucosa und der Muscularis, letztere enthält viel elastische und Muskelfasern, die am Introitus eine ringförmige Anhäufung: den Sphincter cunni bilden. Ein Muskel, der anatomisch nicht darzustellen, aber doch physiologisch vorhanden ist. In der äußeren Schicht verlaufen die glatten Längsmuskelfasern, in der inneren die Ringmuskelfasern. Zwischen Schleimhaut und Muskelnetz befindet sich ein reiches Gefäßnetz, wird es z. B. beim Coitus verletzt, so entstehen enorm starke Blutungen. Bei geschlechtlicher Erregung, mitunter auch beim Touchieren, kontrahiert sich die Scheide und preßt den Finger gegen den Harnröhrenwulst. Die oberflächliche Haut der Vagina ist anatomisch keine Schleimhaut, denn sie besitzt keine Drüsen und kein Zylinderepithel. Bei Inversion der Haut und Prolapsen der Scheide wird die Vagina trocken, lederartig, und nimmt vollständig den Charakter der äußeren Haut an. Ja, sie kann wie diese braun pigmentiert werden. Die Feuchtigkeit resp. Schlüpfrigkeit der Vagina stammt aber nicht allein vom Uterus, denn auch nach Totalexstirpation des Uterus bleibt die Scheide feucht, weich, schlüpfrig und glatt. Ja sogar ein mäßiger Fluor kann bestehen. Bei Kindern und Jungfrauen ist die schleimhautartige, feuchte Beschaffenheit der Scheide besonders deutlich. Sie besitzt dann so sehr den Charakter einer Schleimhaut, daß Gonokokken auch auf und in ihr wachsen.

Das Epithel der Scheide ist Plattenepithel, das aber in der Tiefe die Form der Zylinderepithelien hat.

Die Papillen sind namentlich beim Fötus oft sehr dünn und spitz (filiform), die breiteren haben dünne Ausläufer. Eine physiologische Verdickung und Verlängerung der Scheide findet in der Schwangerschaft statt, während der Blutreichtum zu vermehrter Sekretion und Ansiedelung von Mikroorganismen disponiert. Die Scheide ist oberhalb des unteren, engen Drittels sehr dehnbar. Aber es kommen auch Fälle vor, wo die Scheide um die Portio herum keine „Gewölbe" bildet, sondern eng ist, so daß ein „receptaculum seminis" nicht vorhanden ist. Damit ist oft geringe Retroversion, Tiefstand des kleinen, infantilen Uterus und Sterilität verbunden. Im höheren Alter werden die Papillen immer flacher; bei Greisinnen sind sie sogar völlig verschwunden. Sie sind dann nur noch durch einen schwach-wellenförmigen Verlauf der Epithelgrenze angedeutet. Die Epithelschicht, in der Jugend dick, wird ebenfalls allmählich immer dünner, atrophischer. Dasselbe gilt von den elastischen Fasern, die im Alter verschwinden und einem straffen Bindegewebe Platz machen. Die Scheide wird dann eng und dünnwandig. Sie büßt ihre Dehnbarkeit im Alter ein und wird leicht zerreißlich. Die Muskelschicht sowie die Gefäße in ihr sind in der Schwangerschaft sehr verdickt, so daß auch eine kleine Verletzung, z. B. das Abschneiden eines in der Scheide sitzenden spitzen Kondyloms zu lebensgefährlicher Blutung führt.

Die Scheide der Frau, in die beim Coitus Bakterien befördert werden, bei der Fluor vorhanden ist, der an den äußeren Geschlechtsteilen mit ubiquistischen Bakterien zusammenkommt, ist nicht keimfrei. Sowohl Streptokokken als Staphylokokken sind in vielen Fällen in der Scheide gefunden.

Die Arteria uterina sendet ein oder zwei Rami cervicovaginales zum Fornix vaginae. Im unteren Teil stammt das arterielle Blut aus der Arteria haemorrhoidalis media und aus der Arteria pudenda interna. Die Nerven der oberen Partie stammen von den Uterusnerven, die der unteren vom Nervus pudendus.

## B. Entzündung der Scheide (Kolpitis, Vaginitis).[1]

### Atiologie.

Die Entzündung der Scheide ist die Folge von Infektion. Ein faulender Tampon oder ein reibendes, drückendes Pessar führt zu

[1] Kölliker u. Scanzoni: Scanzonis Beiträge 1855, II, 128. — Ruge: Z. f. G. II u. IV. — Eppinger: Prager Ztschr. f. Hlk. I u. III. — Hildebrandt:

Desquamation, Blutung zu Zersetzung der Sekrete und zu Bakterienentwickelung in ihnen.

Gebrauchte Pessare sind höchst gefährlich. Ich habe mehrere mikroskopisch festgestellte Fälle gesehen, wo durch ein Pessarium Tripper übertragen war. Auch hölzerne, mit Leder und Lack überzogene Pessarien, Gummipessarien, deren Gummi zu sehr mit Schwefel versetzt ist (graue Gummiringe), rauhe und zu große Pessarien führen zu Vaginitis. Sie kann so heftig sein, daß blutig-jauchiger Eiter ausfließt und die Pessarien in Granulationen und Narben völlig einwachsen. Im Spekulum ist dann die Scheide hochrot, wie mit niedrigen Fleischwarzen, welche leicht bluten, besetzt.

Ebenso wie Pessarien machen andere in onanistischer Absicht eingeführte Fremdkörper Entzündung. Auch ein in der Scheide vergessener Schwamm oder ein vergessenes Okklusivpessar führt zu jauchigem Ausfluß, Granulationsbildung und stenosierender Entzündung, so daß in einem solchen Falle zuerst Karzinom diagnostiziert wurde. Starke Ätzmittel führen durch Zerstörung der Scheidenhaut zu Vaginitis. Ich sah einen Fall, wo ein Arzt Sublimatpulver statt Kalomel in die Scheide gepudert hatte. Massenhafter blutiger Eiter floß aus. Große Geschwüre blieben zurück und hinterließen bei der Heilung stenosierende Narben. Auch nach Bromalkohol-Tamponade und einer Irrigation mit reiner Karbolsäure beobachtete ich langdauernde, schlecht heilende Geschwüre. Bei Anwendung von starker Salizylsäure- oder Argentumlösungen schält sich die Epithelschicht in Fetzen völlig ab.

Bei Blasenscheidenfisteln und Cystitis entsteht Entzündung der Vulva und der Scheide. Unter dem Einfluß der Schwangerschaftshyperämie hypertrophiert die Scheidenauskleidung, wird sehr hyperämisch, einzelne Papillengruppen schwellen erheblich an, werden hart, schmerzhaft (granulierte Vagina), viele Epithelien werden abgestoßen und liegen als rahmähnliche Masse, oft als Schollen und Klumpen in der Vagina. Ohne daß Tripper besteht, fließt auch ein dicker, tripperartiger Eiter aus.

Eine eigentümliche Form ist die als Vaginitis adhaesiva vetularum oder senilis haemorrhagica beschriebene, mit geringen Blutungen und Epitheldefekten verbundene Scheidenentzündung alter Frauen. Sie ist meist auf das Scheidengewölbe beschränkt. Man sieht

---

M. f. G. XXXII, 128 (V. adhaes.) u. Volkmanns Sammlg. klin. Vortr. 32. — Winckel: A. f. G. II. (V. emphysem). — Zweifel: A. f. G. XII. — Marconnet: Virchows A. XXXIV (Periv. dissecans). — Tschernüschew: C. f. G. 1881. 141. — Minkiewitsch: Virchows A. XLI, 437. — Haussmann: Parasiten der weibl. Geschlechtsorg. Berlin 1870, Hirschwald. — Neumann: Verh. d. deutschen dermat. Ges. 1889, 127. — Ostermair: Diss. Erlangen 1889. — Menge u. Krönig, Bakteriologie des weiblichen Genitalkanals. Leipzig, 1897, Georgi.

mitunter im Fornix vaginae kleine blutigrot gefärbte Punkte und dünnen Eiter. In anderen Fällen verschwindet stellenweise das Epithel, es bilden sich im Scheidengewölbe flach granulierende Flächen, welche mit einander verwachsen. Dadurch kann die Portio mit dem Fornix der Vagina teilweise verwachsen, so daß man einzelne dünne, scharfbegrenzte Stränge fühlt, oder vollständig, so daß, wie bei der senilen Involution, eine Portio nicht gefühlt wird. Es geht dünner, seröser Eiter und namentlich beim Touchieren, beim Coitus oder dem Einführen eines Spekulums Blut in geringer Menge ab.

Diese Vaginitis steht im Zusammenhange mit der Endometritis atrophicans alter Frauen. Heilt man auch die Vaginitis, so rezidiviert sie eben deshalb immer wieder, weil das von oben kommende Uterussekret mazerierend einwirkt. Die Einwirkung ist deshalb eine intensive, weil die dünne atrophische Epithelschicht der schrumpfenden, schlecht ernährten Vagina alter Frauen keine Regenerationskraft besitzt, so daß nach Mazeration des Epithels kleine, erosive Geschwüre zurückbleiben. Diese epithelberaubten Stellen haben die Tendenz der Verklebung und Schrumpfung, welche da, wo das Sekret zunächst sich befindet und die Epitheldecke am dünnsten ist — im Scheidengewölbe — am meisten in die Erscheinung tritt.

Gangränöse Vulvitis hinter der Scheide im losen Bindegewebe nach oben sich verbreitend, kann der Scheide die Ernährung rauben, so daß der ganze Scheidenschlauch gangränös zu Grunde geht (Paravaginitis dissecans). Sie ist sowohl im Puerperium als bei zufälliger Infektion, z. B. bei Kindern infolge Scharlachdiphtherie der Vulva beobachtet. Dadurch kann die Vagina ganz zu Grunde gehen. Es entsteht eine narbige Atresie, und oberhalb bildet sich eine Retentionscyste: Haematokolpos und Haematometra. Das Menstruationsblut kann nicht ausfließen.

Oxyuris vermicularis, aus dem After in die Vulva gekrochen, führt ebenfalls zur Entzündung der Vulva und der Vagina.

Die Vulvovaginitis kleiner Mädchen, die früher vielfach als ein Symptom der Skrophulose angesehen wurde, ist eine Trippererkrankung. Bei Erwachsenen bewirkt der Trippereiter, aus der Cervix herabfließend, namentlich bei so eben Verheirateten, auch diese spezifische Vaginitis. In dem Eiter entwickeln sich auch andere Bakterien.

Abszesse in der Scheide kommen hinten und seitlich als perirektische Abszesse vor. Sie wölben sich in die Scheide hinein. Die fieberhafte, schmerzhafte, akute Entstehung, die Prallheit, Glätte und Rötung der Oberfläche, die ödematöse Schwellung der Umgebung lassen leicht die Diagnose stellen. Da die Mastdarmwand dünner als

die Scheidenwand ist, so brechen die Abszesse über dem Sphincter leicht nach hinten durch. Dann entsteht eine Fistula ani. Deshalb ist es gut, die Abszesse sofort nach der Vagina zu eröffnen. Ähnliche periurethrale Abszesse eröffnete ich auch vorn hinter der Harnröhre. Vielleicht sind sie, wie beim Manne, die Folge einer Urethritis.

Einige Male fand ich bei Frauen, die über Beckenschmerzen klagten, die Scheide ganz glattwandig. Alle Rugae waren ausgeglichen. Die Scheidenwand geschwollen, glatt, sammetartig, wie ödematös. Die Scheide war dadurch verengt und empfindlich. Es scheint dies die Folge von Onanie bei älteren Frauen (Witwen) zu sein.

## Anatomie.

Die Scheide selbst enthält keine Schleim sezernierenden Organe. Es sind nur sehr vereinzelt Drüsen in der Vagina nachgewiesen. Aus diesem Grunde ist auch ein Scheidenkatarrh „theoretisch" nicht denkbar. Denn katarrhalisches Sekret ist eine Masse, welche aus quantitativ vermehrtem, normalem Sekret einer Schleimhaut und aus Eiterkörperchen besteht. Da aber die Scheide feucht ist und in der Feuchtigkeit Bakterien wachsen können, so ist Bakterienentwicklung, resp. Eiterung in der Scheide möglich. Der „Fluor albus" ist meist nicht Folge der Kolpitis, sondern der Endometritis, resp. der Sekretion von Erosionen der Portio.

Bei einer akuten Kolpitis findet man die Scheide im Spekulum hochrot, an einzelnen Stellen ist sogar ein „diphtheritischer" Belag auf der Haut. Beim Vorschieben des Spekulums entstehen einzelne Hämorrhagien, das Spekulum streift gelblichen oder bräunlich-roten Eiter und abgelöste Fetzen ab. Man findet große Massen gelblich-grünlichen, oft übelriechenden Eiters. Auch die äußeren Geschlechtsteile sind von Eiter bespült und von ihm angeätzt.

Es kommt aber auch eine rein desquamative Vaginitis bei lange liegenden Pessarien vor. Man findet, ohne daß irgend welche Symptome bestanden, das ganze Pessar von einer eingedickten, Vernix caseosa-ähnlichen Masse umgeben. Doch ist dies nur der Fall, wenn die Scheide nicht zum Coitus benutzt wird, und wenn die Menstruation spärlich ist oder schon fehlt.

Unter dem Namen Vaginitis exfoliativa sind seltene Fälle beschrieben, bei denen während der Menstruation Hautfetzen aus der Vagina abgingen. Ich habe es nie gesehen.

Eine Kolpitis gummosa sah Winckel. Die ganze Scheide war bei einer luetischen Person von bröckligen Syphilommassen angefüllt.

Fast ausschließlich in der Schwangerschaft, oder wenigstens nach kurz vorhergegangener Schwangerschaft kommt eine eigentümliche Affektion der Scheide vor, die Kolpohyperplasia cystica (Winckel). Es handelt sich um Luftcysten in dem Bindegewebe, sowohl in den Papillen als tiefer sitzend. Vielleicht ist bei bestimmten Körperlagen die Luft in die Scheide gelangt und dann mechanisch in das Gewebe eingepreßt. Da diese Affektion weder Symptome macht noch zu gefährlichen Verschlimmerungen führt und post partum spontan verschwindet, so ist sie kein Gegenstand der Therapie.

### Symptome und Verlauf.

Die Symptome der Scheidenentzündung bestehen in brennenden Schmerzen, einem Gefühl von Schwere und Hitze im Becken und Sekretion. Bei Tripper kommt hinzu die Schmerzhaftigkeit bei dem Urinlassen infolge gonorrhoischer Urethritis. Der Trippereiter hat meist das Aussehen des Pus bonum, d. h. er ist dickflüssig und grünlich-gelb.

Das Touchieren oder das Einführen eines Spekulums kann wegen des Schmerzes und der Schwellung der Vaginalwand zunächst unmöglich sein. Selbst die Irrigation der Scheide ist anfangs so empfindlich, daß man dünne Mutterrohre und milde Mittel wählen muß. Der Beischlaf ist wegen Schmerzhaftigkeit unmöglich.

Auch bei Anätzungen der Vagina und Vulva durch jauchende Ausflüsse, z. B. bei Carcinoma uteri, ist die Empfindlichkeit des Introitus Vaginae mitunter so stark, daß jedes Touchieren die größten Schmerzen bereitet.

Bei akuten Entzündungen der Scheide wird auch Fieber beobachtet. Der ganze Leib, namentlich die Uterusbewegungen bei der kombinierten Untersuchung, sind empfindlich, ein Symptom, das auf Resorption, resp. auf Beteiligung des Uterus und Peritonäums hindeutet. Abort, Verjauchung des Uterusinhaltes und schwere Perimetritis schließt sich mitunter an eine Vaginitis an.

Bei Diphtherie und spontaner Gangrän der Scheide ist hohes Fieber und jauchiger, mit gangränösen Fetzen vermischter Ausfluß vorhanden. Man zieht mitunter bei diesen Fällen aus einer spontan entstandenen Durchbruchsstelle oder einem eröffneten paravaginalen Abszeß große Fetzen abgestorbenen, stinkenden Gewebes heraus. So entfernte ich durch Ziehen ein 10 cm im Quadrat großes Stück der Lamina subperitonaealis aus einem Loche im vorderen Fornix. Die lokalen Symptome scheinen oft nicht erheblich zu sein, denn bei späteren Gynatresien konnte mitunter die Anamnese keine frühere lokale

Affektion der Scheide nachträglich feststellen. Möglich, daß auch der allgemeine und schwere Verlauf der ursächlichen Krankheit, z. B. Typhus und Scarlatina, seinerzeit die Schmerzen verdeckt hatte.

Wenig Einfluß auf das Allgemeinbefinden haben die chronisch verlaufenden Formen der Kolpitis, z. B. die adhäsive. Es fließt nur etwas Blut aus, wodurch die Patientinnen aus Furcht vor Krebs sehr geängstigt sind.

Bei der granulösen Entzündung der Schwangeren fühlt sich die Vagina wie ein Reibeisen an. Das Touchieren ist schmerzhaft.

Wird die schädliche Ursache, z. B. ein verfaulter Tampon oder ein unzweckmäßiges Pessar, entfernt, so verschwindet die Vaginitis nach einigen reinigenden Spülungen sehr bald. Stammt der Ausfluß aus dem Uterus und gelingt es nicht, die Endometritis zu heilen, so bleibt auch die Vaginitis bestehen.

## Diagnose.

Zur Diagnose genügt nicht die Mitteilung der Patientin, daß „Ausfluß“ vorhanden sei. Die Besichtigung der Vagina im Spekulum ist nötig. Ist die Vagina auch überall mit Sekret bedeckt, ist sie aber blaßrot und nicht schmerzhaft, so ist die Vagina wohl der Aufenthaltsort, aber nicht der Entstehungsort der Sekrete. Zur Vaginitis gehören Schmerzen bei der Berührung, eine hochrote Färbung und Schwellung, oder der Befund der Schwellung einzelner Papillengruppen. Dagegen kann man die granulöse und adhäsive Vaginitis schon beim Touchieren diagnostizieren. Bei der ersteren fühlt man die harten gerstenkornartigen Granula, bei der zweiten die Stränge zwischen Portio und Scheide. Ja nicht selten fühlt man die Vaginitis adhaesiva, während im Spekulum die Stränge nicht zu sehen sind.

Die Kolpohyperplasia cystica wird durch Einstechen und Entleerung der hervorragenden, harten Blasen, somit durch den Nachweis der Luft unter der Haut diagnostiziert.

Für akute Tripperinfektion spricht der akute, sonst unerklärliche Beginn, eine eventuell komplizierende Bartholinitis, der massenhafte gelbe, etwas riechende Eiter, eine schmerzhafte Empfindung beim festen Andrücken der verdickten Urethra an die Symphyse, Harndrang und Brennen beim Urinlassen. Den Beweis liefert die mikroskopische Untersuchung auf Gonokokken.

Zum Erstaunen des Ehemannes kann man oft noch nach einem Jahrzehnt behaupten, daß im Beginne der Ehe eine Tripperansteckung vorhanden war, wenn die Frau sich noch jetzt an den „Blasenkatarrh und den ganz plötzlich eingetretenen eitrigen Ausfluß“ nach den ersten

Kohabitationen erinnert. Wäre die Erkrankung nicht heftig gewesen, so wäre sie längst vergessen.

Es ist nicht zu leugnen, daß stark eitrige Vaginitis auch in anderer Weise entstehen kann. Hat eine Frau eine klaffende Vulva und bedeutende Cervikalschleim-Produktion, so können zufällig z. B. vom After aus in die Vagina gelangende Saprophyten eine akute Vaginitis bewirken, die bei Ausspülungen schnell verschwindet. Nachdem eine plastische Operation die Vulva gut schließend hergestellt hatte, bleiben die Entzündungen der Vagina weg. Auch habe ich öfter langdauernde Eiterungen in der Vagina nach Auskratzungen des Uterus bei Virgines beobachtet.

Behandelt man Kinder an Scharlach-Diphtheritis, oder anderen schwer verlaufenden Infektionskrankheiten, so besichtige man täglich die Genitalien, um sich nicht plötzlich von einer schon vorgeschrittenen Zerstörung überraschen zu lassen. Ich habe als Hausarzt Fälle gesehen, wo bei schwerer Rachendiphtherie eine diphtheritische Ophthalmie und eine diphtheritische Vulvitis und Vaginitis fast gleichzeitig entstanden. Ja eine Verblutung aus einer bei Vaginaldiphtherie arrodierten Arterie habe ich bei einem Kinde von 12 Jahren beobachtet und vergeblich behandelt.

### Prognose.

Je frischer ein Fall zur Behandlung kommt, um so besser ist die Prognose. Wird bei akuter Tripperentzündung intrauterin behandelt, so besteht die Gefahr einer akuten Endometritis, Metritis und Perimetritis. Die Prognose ist dann schlecht, wenn es unmöglich ist, das ursächliche Moment, z. B. Krebsjauche und Uterusausflüsse, wegzuschaffen. Bei diphtheritischen, gangränösen Entzündungen gehen kleine Kinder fast immer zu Grunde. Aber auch wenn die augenblickliche Gefahr vorüber ist, wird die Prognose doch durch die Folgen, Verwachsungen und Atresien getrübt.

### Therapie.

Vaginitis infolge eines reizenden oder verletzenden Pessars oder Tampons verschwindet nach der Entfernung der causa peccans. Einige adstringierende Injektionen beschleunigen die Heilung. Täuscht eine Endometritis die Sekretion der Vagina vor, so wird die Endometritis behandelt.

Die Gonorrhoe der weiblichen Genitalorgane wird weiter unten im Zusammenhang besprochen werden. Hier sei nur bemerkt, daß die frische Vaginitis gonorrhoica am besten mit 1prozentiger Chlorzinklösung behandelt wird. Diese Spülungen gerben die Vagina und

machen sie ungeeignet für das Wachstum der Kokken. Sie beseitigen den Ausfluß überraschend schnell, schützen aber nicht vor Rezidiven.

Es sei mir gestattet, an dieser Stelle einige praktische Winke über die Methoden einzufügen, nach denen man Medikamente auf die Vagina einwirken läßt. Man kann ausspülen, auswischen, ausätzen, einpudern oder Salben einführen.

Als Instrument zur Applikation von Flüssigkeit in die Scheide wird der Irrigator mit Mutterrohr gebraucht, am besten beide aus Glas. In den Schlauch ist ein Hahn eingeschaltet, welcher aufgedreht wird, sobald das Mutterrohr in die Vagina gelangt ist.

#### Scheidenspülungen.

Zum Zweck der Entfernung von Schleim oder Blut setzt man dem Wasser 30 g Soda (Natron carbonicum) zu. Diese Lösung verflüssigt den Schleim, desinfiziert und desodorisiert. Mit Vorteil wird noch 20—50 g Spiritus oder Eau de Cologne zugefügt.

Die Temperatur des Wassers sei die der Patientin angenehme: 25 bis 30° R. Die Patientin muß die Spülung weder als „heiß", noch als „kalt" empfinden. Als Desinfizientien wendet man an: Salizylsäure 3 : 1000 (30 Acid. sal. : 300 Alkohol, davon 2 Eßlöffel zu 1000, beißt oft etwas!), Thymol 1 : 1000, Aqua chlorata ana mit Wasser (wirkt gut desodorisierend), Kalium permanganicum 5 : 1000, Sublimat 0,5 bis 1 : 1000, Creolin, Lysol 5 bis 10 : 1000, Chinosol 2 : 1000, Formalin 2 bis 3 Eßlöffel zu 1000 gleich einer 1- bis 2prozentigen Lösung von Formaldehyd, Borsäure 30 bis 40 : 1000. Ein sehr stark adstringierendes Mittel ist Wasserstoffsuperoxyd, das als 10prozentige Lösung in den Apotheken erhältlich ist. Man setzt es im Verhältnis 1 : 5 zum Wasser. Es desinfiziert gut, muß aber wegen leichter Zersetzung immer frisch bezogen werden als Hydrogenium hyperoxydatum solutum.

Als Adstringentien, welche auch gleichzeitig desinfizieren: Cuprum oder Zincum sulfuricum 10 bis 30 : 1000, Tannin 10 bis 30 : 1000, Plumbum aceticum 1 bis 5 : 1000, Ferrum sulfuricum 5 bis 20 : 1000, Argentum nitricum 1 bis 2 : 1000 (mit Aqua destillata!). Diese Mittel machen Flecke in die Wäsche. Alumen 10 bis 25 : 1000. Liquor Alsoli 20 : 1000, dies ist Aluminium acetico-tartaricum, gelöst in Aqua frigida ana 100, mit Acidi acetici 10,0. Ist das Wasser kalkhaltig, so trübt sich die Lösung ohne Essigsäurezusatz. Von dieser Lösung nimmt man 10 bis 30 g zu 1 l Wasser. Da der Scheidenschleim sauer reagiert, so ist diese saure Lösung besonders entsprechend den natürlichen Verhältnissen. Zincum sulfuricum und Zincum sulfocarbolicum 1 bis 5 : 1000. Zincum

aceticum 10 bis 30 : 1000, Hydrargyrum oxycyanatum als blaue Pastillen, 0,25, 0,5 bis 1 : 1000, Kresolum purum liquefactum 5 bis 10 : 1000.

Bei Karbolsäure kommen am leichtesten Verätzungen, Vergiftungen u. s. w. vor. Deshalb soll man sie überhaupt nicht mehr zu Irrigationen anwenden. Ihr Konzentrationsgrad war 3 : 100, sorgfältig gemischt!

Das handlichste Mittel ist gewiß das Sublimat und das Hydrargyrum oxycyanatum in Form der Pastillen. Werden die Pastillen naß, so verderben sie. Man muß ganz sicher sein, daß nicht etwa ein Teil der Lösung in den Darm fließen kann.

Prinzipiell wende man niemals Spülungen mit gewöhnlichem Wasser oder gar Kräutertee an. Dabei erweicht die Oberfläche, etwas Flüssigkeit bleibt zurück und wirkt weiter mazerierend. Man erreicht gerade das Gegenteil. Man unterhält den Ausfluß, er hört oft, sobald diese Spülungen sistiert werden, von selbst auf.

Der Sinn der Spülungen ist, ein Medikament mit der Scheidenhaut in Berührung zu bringen. Weilt das Medikament lange in der Scheide, so wird es mehr Wirkung haben, als wenn die Spülung nur kurze Zeit dauert. Es muß also das Wasser möglichst langsam fließen, der Irrigator muß niedrig, nur so hoch über den Genitalien stehen, daß der Druck eben nur zum Ausfließen genügt. Je langsamer, je besser! Dagegen fehlen die Patientinnen meist. Um Zeit zu sparen, wird der Irrigator hochgehängt und die Irrigation so schnell als möglich ausgeführt.

Man soll auch nicht zu wenig Flüssigkeit nehmen. Zwei Liter ist das wenigste. Soll eine gute Wirkung eintreten, so ist mit 5, ja bis 12 Litern nach einander zu irrigieren. Wird der Hahn nur wenig aufgedreht, so fließt die Flüssigkeit lange Zeit, wodurch die Wirkung besser wird. Da Bakterien circa in 8 Stunden wachsen, so ist bei heftiger infektiöser, akuter Vaginitis wenigstens alle 8 Stunden zu irrigieren.

Der zu große Druck ist gefährlich, namentlich in der Zeit der Menstruation! Ich habe es schon einige Male erlebt, daß während bezw. unmittelbar nach einer unter zu großem Drucke ausgeführten Irrigation plötzlich heftige Schmerzen entstanden. In einem Falle lag der Uterus retroflektiert, die Portio klaffte, so daß die Spitze des Mutterrohres wohl direkt in die Cervix gedrückt war. Es ist nicht zu bezweifeln, daß hier der zu große Wasserdruck das Wasser in den Uterus oder sogar durch die Tuben getrieben hatte. Im ersteren Falle entsteht Uteruskolik. Im letzteren ist Peritonitis als Folge konstatiert. Deshalb muß man den Patientinnen sagen: Je langsamer das Spülwasser fließt, um so wirkungsvoller ist die Spülung, starker Druck

nützt nichts, sondern schadet. Die Temperatur sei die des Körpers, also 37 bis 40°.

Außerdem soll die Patientin bei Scheidenspülungen stets liegen, dadurch gelangt das Wasser höher nach oben, die Vagina bläht sich auf, durch die Dehnung werden die Falten auseinander gedrückt, so daß die medikamentöse Flüssigkeit mit der ganzen Oberfläche gut in Berührung kommt. Auch in den unteren Teil der Cervix fließt auf diese Weise die Flüssigkeit ein. Erzählt eine Patientin, daß sie täglich spüle, und findet man den ganzen Fornix vaginae voll Schleim, so kann man sicher sein, daß die Spülung im Stehen oder Sitzen gemacht ist.

Liegt die Patientin auf einem der käuflichen Unterschieber oder Bettschüsseln, so fließt leicht Flüssigkeit über. Längere Spülungen mit 3 oder 4 l sind ohne Hilfe, d. h. ohne eine Person, die die Bettschüssel immer wieder ausschüttet, kaum möglich. Ich gebrauche deshalb seit Jahren in der Klinik einen Blechunterschieber (Figur 53), der sich außerordentlich bewährt hat.

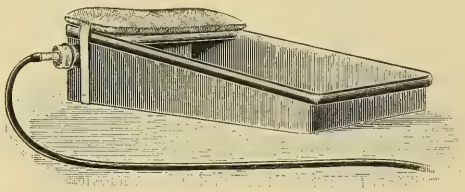

53
Blechunterschieber
mit Abflußvorrichtung und aufgebundenem Kissen.

Die Patientin ruht bequem auf dem oberen Stück, das mit einem Polster oder Gummi bedeckt wird. Der Unterschieber faßt 6 l und hat auch an der Seite ein Loch für ein eventuelles Abflußrohr. Es ist also permanente Irrigation ebenso leicht anzuwenden. Ich besitze auch sehr breite Unterschieber, die es gestatten, Bauchwunden zu berieseln, ohne das Bett zu befeuchten.

Nach der Spülung soll die Patientin noch einige Zeit — ca. 10 Minuten — in gleicher Lage liegen bleiben, damit nicht beim Erheben vom Lager die Flüssigkeit sofort bis auf den letzten Tropfen die Scheide verläßt. Oft fließt, wenn die Patientin sich erhebt, noch nach Stunden ein Wasserschwall aus der Scheide ab, so daß also die einige Zeit zurückgehaltene Flüssigkeit ihre Wirksamkeit auf die Scheide und die Portio gut entfalten konnte.

#### Tamponade.

Eine andere Methode, Arzneimittel auf die Scheide einwirken zu lassen, ist die Tamponade. In Knieellenbogenlage oder in Simsscher Seitenlage (vergl. S. 35 Figur 23) wird die Scheide durch ein Simssches Spekulum oder durch Einhaken mit einem resp. mit 2 Fingern

zum Aufblähen gebracht. Nunmehr stopft man die Scheide mit kleinen in ein Medikament getauchten Wattebäuschen oder Gazestreifen so aus, daß die „Tampons“ zunächst rings herum mit einer langen Zange zwischen Portio und Scheide in das Scheidengewölbe geschoben werden. Es liegt also ein Kranz von Watte im Scheidengewölbe. Zum Hochschieben der Tampons benutzt man gerade oder gebogene Zangen (Figur 54 bis 56). Liegt dieser Kranz von kleinen Tampons gleich

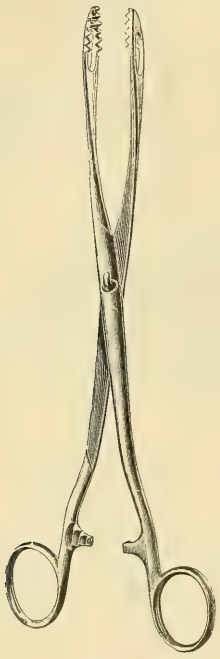

54

Tamponzange mit breitem Maul nur für die Vagina.



55

Kornzange mit schmalem Maul für Scheide und Cervix.



56

Dünne Tamponzange für Cervix und Uterus.

hoch mit der unteren Fläche der Portio, so kann nunmehr ein großer Tampon auf die Portio direkt aufgedrückt werden. Der übrigbleibende Teil der Scheide wird zuletzt, so daß er möglichst weit und entfaltet bleibt, ebenfalls ausgestopft. Legt sich die Patientin danach auf den Rücken, so drücken sich die Scheidenwände eng an den großen Gesamttampon an und drücken das Medikament aus ihm aus. Alle Falten, Tiefen und Buchten kommen mit dem Medikament in Berührung. Auch der Druck gegen die Vaginalwände wirkt antiphlogistisch.

Am besten wird abends tamponiert, damit der Tampon richtig liegen bleibt. Oder die Patientin muß mehrere Stunden liegen. Beim Stuhlgang wird aus weiter Vagina und Vulva der Tampon leicht ausgepreßt.

Da sich alle Salze in Glyzerin weit besser lösen als im Wasser, und da das Glyzerin an sich eine austrocknende Wirkung hat, so wählt man als Vehikel für die Medikamente Glyzerin.

So löst man z. B. 10 g Alaun und 20 g Borsäure in 200 g Glyzerin zur Durchtränkung der Tampons. Auch Ichthyol 20 oder 10 : 200 wird angewendet. Das Ichthyol trocknet gut aus und macht die Scheidenwände fest. Das „Glycerine tannique" hat vor dem Alaun-Glyzerin keine Vorzüge, ist aber wegen der Flecke, die in der Wäsche entstehen, weniger empfehlenswert. Ferner kann man Jodtinktur oder Jodkali in Glyzerin lösen oder eine Jodoform-Glyzerinemulsion anwenden. Wässerige Lösungen z. B. von Argentum nitricum, Protargol, Argonin lassen sich ebenso zur Tamponade verwenden. Auch Salben oder Pulver, in Gaze eingewickelt, z. B. Airolsalben, sind vor die Portio zu applizieren. Will man stark adstringierend resp. blutstillend wirken, so stellt man aus Tannin mit Borsäure oder Jodoform zu gleichen Teilen mit Glyzerin einen dicken Brei her, sättigt mit ihm Watte oder Gaze und schiebt sie, wie oben beschrieben, ein.

Die Tampons mit eigener Hand einzuführen gelingt der Patientin schwer. Man hat deshalb eine große Anzahl Tamponträger zur Selbstbehandlung konstruiert, von denen sich nicht einer bewährt hat. Ich habe folgende Methode als beste befunden: Ein Bausch Watte wird durch festes und enges Umwickeln von Zwirnfäden zu einem ungefähr 10 cm langen und 1 cm dicken festen „Stäbchen" geformt. Dies Stäbchen von der Form und Dicke eines Fingers kann bei weiter Vulva ebenso wie ein Mutterrohr von der Patientin in die Scheide eingeschoben werden. Die Patientin drückt nach dem Einschieben noch einmal kräftig auf das Ende des eingeführten Stabtampons, so daß er hinter der Vulva verschwindet. Ist der Tampon mit einem Medikament, z. B. Alaun-Bor-Glyzerin ana 10 : 100, getränkt, so wirkt das Mittel auf die ganze Scheide von der Portio bis zur Vulva ein.

Um der Patientin die Entfernung des Tampons zu ermöglichen, bindet man an jeden Tampon einen festen Faden. Geschieht dies nicht, so muß der Arzt den Tampon entfernen. Da das Herausdrücken mit dem Finger schmerzhaft ist, so führt man ein Spekulum ein und erfaßt in demselben den sich oben präsentierenden Tampon mit der Zange.

Man nimmt die Tamponade auch im Röhrenspekulum vor; doch kann man dabei die Tampons schwieriger an bestimmte Stellen befördern als in der Seitenlage.

**Trockene Behandlung.**

Vaginalkugeln. Salben. Pulver.

Man stellt aus Glyzerin, Gummi arabicum und verschiedenen Medikamenten Vaginalkugeln her. Diese Methode ist nicht praktisch, entweder fallen die Kugeln bald heraus, oder die schmelzenden Massen beschmutzen Vulva, Beine und Wäsche. Die Wirkung ist jedenfalls unsicher, es sei denn, daß man die in der Wärme der Vagina schmelzenden Kugeln abends einschiebt und nachts liegen läßt.

Auch Salben aus Vaselin, Lanolin und Adstringentien hergestellt, auf Tampons gestrichen, werden angewendet: so z. B. Bismuth. subnitrici 2 : 10 Lanolin, Acid. bor. 10 : 100, Argentum nitric. 1 : 50, Unguentum Hydrargyri albi Ichthyol 10 : Lanolin 100 etc. etc.

57
Salbenspritze für die Scheide.

Es ist nicht leicht, Fettsalben gut in der Scheide zu verteilen, weil sie fester an den Salbenträger als an der nassen Vagina haften. Deshalb nehme man zu den Vaginalsalben von Airol, Alaun, Dermatol, Argonin, Jodoform, Ichthyol, Borsäure etc. in Wasser lösliche Konstituentien, z. B. Pflanzenschleim, Gummi arabicum in Wasser und Glyzerin gelöst, oder Lanolin. Am besten befördert man die Salbe mit einer Salbenspritze (Figur 57) in die Scheide. Diese Methode hat den großen Vorzug, daß man ohne die geringsten Schmerzen, selbst bei enger oder kindlicher Vagina, die Salbe hoch oben im Fornix auspressen kann.

Es ist dies eine „Sprechstundenmethode“. Die Salbe hält sich 3 bis 4 Tage in der Scheide. Patientinnen, die sich nicht in eine Klinik legen können, werden auf diese Weise, wenn nicht in vollkommenster, so doch in guter Weise behandelt. Kleinen Mädchen mit Vulvovaginitis bringt man das Medikament ohne Schmerzen oder Verletzungen leicht in die Vagina hinein. Der obere Teil der Salbenspritze wird vom Glaszylinder abgeschraubt. Die in einer Tube dosierte Salbe wird in den Glaszylinder eingedrückt, der obere Teil wird angeschraubt, und nunmehr wird die Salbe in die Scheide eingedrückt.

Namentlich vor dem innerlichen Massieren habe ich oft den Scheidengrund mit Salbe ausgefüllt. Beim Massieren wird sie gleichsam in die Vaginalwand eingerieben.

Eine bequeme Methode, trockene Medikamente an die Portio zu befördern und hier zu erhalten, sind die „Pulverbeutel“. Man nimmt

ein Stück dünne Gaze von 20 cm Länge und 10 cm Breite. Auf das obere Ende schüttet man einen Eßlöffel voll Bortannin (1 : 1) oder Jodoformtannin (1 : 1), oder Salizylsäureamylum, oder Airol, oder Argonin oder Alaunzucker (1 : 20 gut gemischt). Der Gazestreifen wird zusammengelegt und der lose Pulverbeutel gegen die Portio gedrückt. Dadurch erzielt man, da der lockergefüllte Beutel sich anschmiegt und das Pulver leicht durch die Maschen dringt, eine gute Einwirkung auf die Portio, bezw. eine gute Blutstillung oder Austrocknung des Vaginalgewölbes.

Das lokale Bad der Portio und Scheide wird so ausgeführt, daß man ein möglichst weites Röhrenspekulum einführt, die Portio einstellt und Liquor Aluminii acetici, Holzessig, Protargol- oder Argentumlösung eingießt. Dann wischt man den Cervikalkanal aus und zieht das Spekulum, die Scheide abreibend, langsam heraus. Mit dem Reste der Flüssigkeit reinigt man die Falten der Vulva. Ein Wattebausch, in der Rima ani liegend, schützt die Umgebung und die Kleider vor Nässe und Flecken. Die Prozedur wird langsam und mehrere Male nach einander vorgenommen.

Bei der trockenen Behandlung führt man ein Röhrenspekulum ein, schüttelt in dasselbe das Pulver und schiebt es mit einem Wattebausch nach oben. Während man das Spekulum zurückzieht, wird das Pulver mit der ganzen Vaginalwand in Berührung gebracht. Von den oben erwähnten Pulvern ist namentlich das Bortannin blutstillend und nicht reizend. Zum Einführen des Pulvers kann man sich auch eines Simonschen Löffels bedienen, mit dessen Rückseite man das Pulver gegen die blutenden Stellen und in die blutenden Höhlen drückt.

Das Pulver wirkt stark adstringierend und behält 3 bis 4 Tage lang seine Wirkung. Nach dieser Zeit werden die oft mit Fetzen der abmazerierten Haut vermischten Reste ausgespült.

Stärkere flüssige Medikamente kann man aufpinseln, so reines Ichthyol oder Thiol, Jodtinktur, starke Alaunlösungen, Salizylspiritus, Jodoformäther. Letztere zwei Mittel machen oft große Schmerzen, während Jodtinktur nur schnell vorübergehendes Brennen erzeugt.

Aus Kalomel, Salz und Wasser stellt man einen Brei her, mit dem man bei Syphilis wie mit weißer Farbe die Vagina auspinselt.

Bei der gangränösen Vaginitis ist zunächst eine permanente Irrigation einzurichten, d. h. die Scheide wird 3—4 mal täglich mit 12 Liter Alsol- oder Lysol-Lösung in der S. 93 beschriebenen Weise ausgespült. Nach Abstoßung aller abgestorbenen Partien ist das Einlegen eines die Stenose verhindernden, gut eingefetteten Stabtampons zu empfehlen. Am besten wird ein in Öl getauchter 10prozentiger Jodoformgazetampon eingelegt, den man wenigstens 2mal in 24 Stunden erneuert.

Bei Fluor in der Schwangerschaft sind reinigende Irrigationen erlaubt. Adstringentien sind namentlich kurz vor der Geburt verboten, deshalb setze man nur Borsäure, Lysol oder Kali permanganicum zu. Liquor Alsoli 15 bis 30 zu 1000 ist ebenfalls zu gebrauchen.

## C. Cysten der Scheide[1].

Scheidencysten haben eine sehr verschiedene Größe, sie können nußgroß sein und auch so groß, daß sie die Geburt erschweren und die Funktionen der Beckenorgane behindern. Da sie selten Symptome machen, so werden sie meist zufällig gefunden.

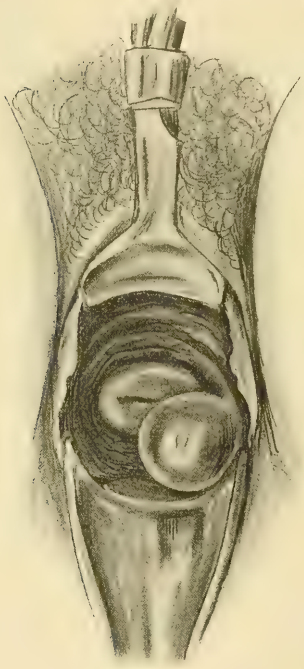

58
Vaginalcyste.

Bei kleinen Cysten handelt es sich um Retentionscysten der sporadischen Scheidencysten. Größere Cysten entstehen wohl aus dem Wolffschen Gang. Es ist auch möglich, daß nur ein Müllerscher Gang zur Ausbildung kam und das Rudiment des anderen als Cyste an dem ausgebildeten anliegt. Öfter handelt es sich auch um Vulvacysten, die bei größerem Innendruck sich weit nach oben hin ausbreiteten. Der Inhalt der Cysten ist meist dicke, schleimige, fast kolloide, helle Flüssigkeit. Die Cysten sind mit Zylinderepithel, das durch Innendruck kubisch werden kann, ausgekleidet. Auch Flimmerepithel, Plattenepithel und Papillenbildung ist gefunden. Selbst multilokuläre Cysten sind beschrieben. Es kommt auch vor, daß eine Cyste eine kleine Öffnung hat, aus welcher sich von Zeit zu Zeit der Inhalt ergießt.

---

[1] Huguier: Gaz. méd. de Paris 1846. — Kaltenbach: A. f. G. V. — Preuschen: Virchows A. LXX, 1877, p. 111. — Schröder: Z. f. G. III, p. 424. — Winckel: A. f. G. II, 383; Berliner klin. Woch. 1866, No. 23. — Lebedeff: Z. f. G. VII. — Graefe: Z. f. G. VIII. — Veit: Z. f. G. VIII. — Kleinwächter: Prager med. Woch. 1883, 9. — Veith: In.-Diss. Breslau 1889. — Thorn: C. f. G. 1889, 657.

Die Cysten liegen meist oberflächlich. Der Inhalt schimmert sogar an einer Stelle durch. Seltener ragen Cysten polypös in die Scheide hinein. Auch haben manche eine dicke Wand über sich. Die Diagnose ist leicht. Verwechslungen sind bei kombinierter Untersuchung von Rectum, Blase, Bauchdecken und Scheide aus nicht gut möglich.

Kann man eine Cyste aus ihrem Bette herauspräparieren, so ist dies natürlich die radikalste Methode der Heilung. Man vereinigt zum Zwecke der Blutstillung nach Resektion der zu großen Ränder die Höhle durch tiefe, versenkte und durch oberflächliche fortlaufende Katgutnähte. Oder die Höhle wird mit Jodoformgaze tamponiert. Bleibt die primäre Heilung aus, so schadet das nicht viel. Man behandelt mit Spülungen nach, bis die Heilung erfolgt ist.

Die einfache Punktion genügt jedenfalls nicht, da sich die Cysten bald wieder füllen. Gelingt das Herauslösen des ganzen Sackes nicht, so muß ein möglichst großes Stück der Wand exzidiert werden. Man sticht erst mit dem Messer hinein, so daß der Inhalt austritt, führt in das Loch ein Scherenblatt, hebt den schlaffen Sack mit einer Pinzette ab und schneidet möglichst viel von der Wand aus, bezw. ab. Dann sucht man die Cyste herauszureißen. Ist sie zu groß oder sitzt sie zu fest, so schneidet man die Kuppel der Cyste mit der Schere ab. Die zurückbleibende Krypte wird ausgekratzt und mit dem Paquélin oder einem Atzmittel, z. B. Liquor ferri sesqu., verschorft, im anderen Falle kann selbst ein kleiner Cystenrest einen sinuösen Raum bilden und jahrelang Schleim abscheiden.

## D. Neubildungen der Scheide[1].

Das Karzinom der Vagina ist als sekundäres vom Cervixkarzinom ausgehend häufig, als primäres selten. Es kommt als Tumor und als Geschwür vor. Im letzteren Falle kann es eine runde oder ovale oder ringförmige, harte, unregelmäßige, bröckelnde, leicht blutende, ulzerierte Fläche bilden. Meist sitzt es hinten, so daß man den Druck des Bügels eines Pessars ätiologisch beschuldigt hat. Man findet oft die Rektalwand fixiert und beteiligt. Ja, es gibt Fälle, wo erst bei der Operation die Abstammung vom Rectumkarzinom klar wird. Das Rektalkarzinom ist

[1] C. Mayer: Verh. d. Berl. geb. Ges. IV, 142. — E. Martin: M. f. G. XVII, 321. — Freund: Virchows A. LXIV. — Küstner: A. f. G. IX. — v. Grünewaldt: A. f. G. XI, 511. — Schröder: Z. f. G. III. 423. — Bruckner: Z. f. G. VI, 110. — Lymann: C. f. G. 1891, p. 780. — Hermann: ibid. 781. — Strassmann: ibid. 825. — Hecht: Diss. München 1891. — Fischer: Z. f. G. XXI, 1. — Decio: Annali di obst. Milano 1890, 107. — Zierold: Münch. med. Woch. XXXVI, 89, — Olshausen: C. f. G. 1895, 1.

ein Zylinderzellenkarzinom, weich, rot, zottig, das Vaginalkarzinom ein Plattenkarzinom, blasser, härter, mehr einer höckerigen Geschwürsfläche gleichend. Oft bildet es paravaginale Knollen, die tief in das Beckenzellgewebe hineinwachsen. Sitzt es hoch oben, so ist beim Auslösen dann der Ureter gefährdet. Ich habe ihn einmal verletzt und durch direkte Naht wieder aneinander geheilt. Nur einmal habe ich zufällig ein bohnengroßes, eben beginnendes symptomloses Vaginalkarzinom entdeckt, operiert und definitiv geheilt. Meist sieht man weit vorgeschrittene Fälle.

Die Symptome sind Schmerzen, Ausfluß und Blutung. Das Vaginalkarzinom[1] findet man meist bei Greisinnen; in der Jugend ist es selten, doch sah ich Komplikation mit einer Geburt resp. Geburtshindernis durch ein ringförmiges Karzinom.

Das maligne Deciduom oder Syncytiom führt fast stets zu Metastasen in der Vagina. Es sind dies meist mehrere durch gesunde Partien getrennte, überaus blutreiche, mit Hämorrhagien durchsetzte weiche dunkle, fast schwarze Geschwülste, die aber nicht diffus in die Umgebung übergehen, sondern auszuschälen sind.

Ist die Vagina weit und das Karzinom beweglich, so präpariert man es, von oben beginnend, auf die Gefahr hin, eventuell den Douglas zu eröffnen, heraus. Wenigstens zwei Zentimeter gesunden Gewebes sind mit zu entfernen. Der Defekt wird sofort durch die Naht geschlossen, oder, falls er zu groß ist, mit Jodoformgaze tamponiert. Den beweglichen Uterus zieht man herab und näht nach Entfernung der Geschwulst den oberen Rest der Vagina an den unteren. Ist schon senile Involution eingetreten, so sind diese Operationen zwar schwierig, aber doch immer dann möglich, wenn man die Vagina spaltet. Die Urethra scheint dem Karzinom lange zu widerstehen. Ich habe hinter der Urethra bis zum Blasenhals karzinomatöse Drüsen entfernt, so daß die Urethra fast ohne Zusammenhang frei verlief. Trotz dessen trat Heilung ohne Urinbeschwerden ein.

Ist die Blutung bedeutend, so muß man die Klemmpinzetten vorläufig liegen lassen und nach 3 Tagen entfernen.

Ist das Karzinom groß, so kann man auch vom Damm aus operieren. Es ist dies deshalb rationell, weil die Vagina bis zuletzt geschlossen bleibt und Karzinomzellen nicht in die frische Wunde gelangen und somit Impfmetastasen vermieden werden. Auch fühlt man von dem Querschnitt vor dem Sphincter ani aus, sich in die Tiefe arbeitend, gut die Grenze des festen Karzinoms, das mit dem Finger

[1] Weigert: Virchows A. LXVII, p. 264. — Frick: ibid. CXVII, 1889, p. 248.

von der Umgebung leicht zu isolieren ist. Die Verletzung des Rektums sucht man durch Kontrolle vom After aus zu vermeiden, doch habe ich auch absichtlich einen verdächtigen Streifen des Mastdarms reseziert. Hat man nach oben und den Seiten das Karzinom gut isoliert, so schneidet man es aus, sorgfältig die Zerreißung der Neubildung vermeidend.

Man kann bei dieser Methode, wenn das Karzinom den Uterus schon ergriffen hat, auch diesen exstirpieren. Wie bei Herzfelds sakraler Uterusexstirpation wird der Douglas eröffnet, der Uterus hinten herabgestülpt und successive abgebunden.

Große Vaginalkarzinome, die schon in der ganzen Vaginalwand Metastasen machten und die Vagina so verengen, daß an ein Operieren im Gesunden nicht zu denken ist, läßt man unberührt. Sie sezernieren oft wenig, so daß die Kranke leicht durch ärztlichen Zuspruch über die Schwere des Leidens hinwegzutäuschen ist. Selbst Spülungen können in solchen Fällen mehr schaden, als nützen.

Tuberkulose der Vagina kommt als Teilerscheinung allgemeiner Tuberkulose und auch als primäre Scheidentuberkulose sehr selten vor.[1]

Zahn und Beuttner[2] beschrieben das Ulcus rotundum simplex der Vagina, im hinteren Scheidengewölbe sitzend, bei einer Greisin als Folge mangelnder arterieller Ernährung.

Die oft schon angeborenen Vaginalsarkome der Kinder sind nicht immer reine Sarkome, sondern stehen den Teratomen näher. Sie enthielten mitunter quergestreifte Muskelfasern (Kolisko[3]), saßen der vorderen Wand als traubenförmige Gebilde auf und wucherten aus der Vulva heraus.

Bei Erwachsenen ist das von dem Sarkom bei Kindern zu trennende Sarkom ein knolliger, hervorragender, oft melanotischer, teilweise exulzerierter, blutreicher Tumor. Er ist von dem höckerigen, harten, in die Fläche sich ausdehnenden, blassen Karzinom durch größere Knollenbildung in der Tiefe zu unterscheiden. Metastasen in der Lunge, auf dem Perikard, in den Nieren und der Leber habe ich gesehen. Es handelt sich um Rund- und Spindelzellensarkome, mitunter von myxo-

---

[1] Bierfreund: Z. f. G. XV, 425. — C. Friedländer: Samml. klin. Vortr. 64. — Zweifel: Klinische Gynäkologie p. 338. Berlin 1892, Hirschwald.

[2] Zahn: Virchows A. CXV, p. 67. — Beuthner: M. f. G. III, 121.

[3] Kaschewarowa: Virchows A. LIV, 74. — Winter: C. f. G. 1887, p. 498. — Kolisko: Wien. klin. Woch. 1899, No. 6. — Sänger: A. f. G. XVI, p. 56. — Menzel: C. f. G. 1885, No. 16. — v. Rosthorn: Wiener klin. Woch. 1889, No. 38. — Ahlfeld: A. f. G. XVI, p. 135.

matöser Beschaffenheit. Frühzeitig operiert, können die Fälle rezidivfrei bleiben.

Auch ein Endotheliom der Vagina ist beschrieben.[1]

Myome der Scheide sind bei der entwicklungsgeschichtlichen Verwandtschaft der Scheidenmuskulatur mit der des Uterus nicht auffallend. Die Scheidenmyome können, ebenso wie die des Uterus, sowohl interstitiell in der Muskulatur sitzen, als auch polypös hervorragen. Sie erreichen Kindskopfgröße und machen dann auf den Druck zu beziehende Symptome. Auch schon vorher können Stuhl- und Urinbeschwerden, Ausflüsse verschiedener Art und Schmerzen beim Coitus auf eine Abnormität in der Vagina hindeuten. Ich habe einige Male Vaginalmyome, die von Anderen als Prolapsus vaginae gedeutet und mit Pessarien behandelt waren, leicht aus ihrem Bett über der Harnröhre enukleirt. Die Diagnose wird durch die Untersuchung gestellt, nur muß man wissen, daß auch Uteruspolypen sehr innig, ja zirkulär, völlig mit der Scheide verwachsen, so daß beim Fühlen eines Zusammenhanges der Geschwulst mit der Scheide, zunächst der Ursprung aus der Scheidenwand noch nicht hewiesen ist. Erst wenn der leere Muttermund oberhalb gefühlt wird, darf man sich für ein Vaginalmyom entscheiden. Ihre Entfernung ist oft recht blutig. Klein fand bei einem Kinde von $4^1/_2$ Monaten beide Wolffschen Gänge neben der Scheide bis zum Hymen. Er hält es für möglich, daß Adenomyome und Cysten in der Vagina oder Hymen aus dem Wolffschen Gange entstehen.

Papillome[2], große, von spitzen Kondylomen gebildete Tumoren, kommen ebenfalls in der Vagina, bis auf die Oberfläche der Portio in der Schwangerschaft vor. Ich habe apfelgroße Tumoren aus dem Scheidengewölbe exstirpiert. Hier ist die Blutung so erheblich, daß die Tamponade oder der Paquélin nicht genügen, man muß die Schnittfläche gut durch die Naht versorgen. In der Schnittfläche finden sich stark spritzende Arterien. Man muß narkotisieren, sorgfältig alle Gefäße unterbinden und gut nähen. Dann bleibt die Schwangerschaft bestehen. Wird mit wüster Kraft tamponiert, so erfolgt leicht Abort, der dann, namentlich wenn mit Liquor ferri die Blutung gestillt wurde, schwierig zu behandeln ist. Venektasien bilden ebenfalls in der Schwangerschaft variköse Polypen, die man nicht anrühren soll. Im Wochenbett verschwinden sie von selbst.

---

[1] Klien: Af. f. G. XLVI, 292. — Frank: Diss. Berlin 1898.

[2] Müllerklein: M. f. G. XII, p. 76. — Bumm: Münchener med. Woch. XXXIII, 494. — Kraus: Diss. Würzburg 1887.

## E. Hyperästhesie der Vagina und Vaginismus.[1])

Olshausen macht mit Recht darauf aufmerksam, daß Hyperästhesie der Vagina oft fälschlich Vaginismus genannt wird. Hyperästhesie namentlich als Hindernis der Einführung des Penis ist oft im Beginne der Ehe die Folge von Ungeschick, mangelnder Potenz oder Ängstlichkeit des Mannes. Um Vaginismus diagnostizieren zu können, muß vorhanden sein ein Krampf der Ringmuskulatur der Scheide selbst und des Beckenbodens, namentlich des Levator ani. Auch beteiligen sich außer dem Sphincter cunni und dem Levator ani die Adduktoren der Oberschenkel, ja selbst die Rückenmuskeln an dem Krampfe, so daß z. B. in der Seitenlage der Patientin der Rücken konkav und der Hintere eingezogen und zusammengekniffen wird. Dieser Krampf wird subjektiv als Schmerz empfunden. Das Einführen des Penis, des Fingers, eines Spekulums ist unmöglich. Schon das Anblasen der Vulva oder das Kitzeln mit einer Feder, selbst der Gedanke an den Coitus ruft den Reflexkrampf hervor.

Dieser Symptomenkomplex ist auf verschiedene Gründe zurückzuführen. Man muß zwischen symptomatischem, heilbarem und idiopathischem, unheilbarem Vaginismus unterscheiden. Den ersteren kann eine Wunde hervorrufen. Entsteht bei den ersten Coitusversuchen eine Verletzung am Introitus, so ist der Coitus nunmehr schmerzhaft. Die Frau, bei welcher das Wollustgefühl noch gar nicht vorhanden ist, hat Angst, auch direkt Ekel vor der „unanständigen“ Annäherung, sie widerstrebt, gerät in starke nervöse Aufregung, die Beine zittern und drücken sich krampfhaft aneinander. Sobald der Penis die Wunde berührt, bezw. aufreißt, entsteht der Krampf des Vaginismus.

Hyperästhesie kommt auch bei gonorrhoischer Entzündung mit oder ohne Bartholinitis zur Beobachtung. Trifft alles zusammen, infiziert der Mann bei dem eine Verletzung machenden Coitusversuche die Frau, hat sie Abneigung gegen den Coitus, so ist der Vaginismus leicht erklärlich. Daß nervöse, erethische, hysterische, mehr geistig als körperlich ausgebildete Personen leichter an Vaginismus leiden als phlegmatische, ruhige, vernünftige oder geschlechtlich normale Frauen, ist selbstverständlich.

So nannte man auch den Vaginismus eine lokale Hysteroneurose. Und in der Tat sieht man ganz wunderbare Fälle. Alle

---

[1] Simpson: M. f. G. XIV, p. 69. — Martin: Berl. klin. Woch. 1871, 14. — Hildebrand: A. f. G. III, p. 221. — Fritsch: A. f. G. X, p. 547. — Engström: C. f. G. 1882, p. 281. — Arndt: Berl. klin. Woch. 1870, No. 28. — Benicke: Z. f. G. II, 262. — Lomer: C. f. G. XIII, 369. — Olshausen: C. f. G. 1891, 577. — Z. f. G. XXII, 428.

klassischen Symptome des Vaginismus fand ich bei einer Frau, deren Ehe allerdings sehr unglücklich war, in ausgesprochener Weise. Sie ließ sich scheiden, heiratete wieder, der Vaginismus war verschwunden, die ehelichen Verhältnisse mit dem zweiten Manne waren normal.

Auch ein zu dickes Hymen kann den Grund zum Vaginismus abgeben. Abnorme Dicke ist oft so zu erklären, daß der nicht potente Mann mit dem zu schnell erschlaffenden oder weich bleibenden Penis die Perforation bezw. Zerreißung des Hymens nicht erzielt. Die fortwährenden Insulte führen zu Entzündung des Introitus vaginae und des Hymen. Ja ein fast tripperähnlicher Eiterfluß kann bei dieser Form des Vaginismus entstehen. Die Schuld liegt am Manne: einem kräftigen Penis widersteht kein Hymen!

In anderen, jahrelang andauernden Fällen fand man kleine, nicht entzündete Fissuren, welche bei der Berührung sofort Vaginismus hervorriefen, und nach deren Beseitigung Heilung eintrat. Der Zusammenhang war dadurch klar gelegt. Es erinnert der Zustand an Fissura ani.

Abgesehen von diesen symptomatischen Fällen kommt auch unheilbarer idiopathischer Vaginismus vor.

Dann ist Sterilität, Mißstimmung bei Mann und Frau die Folge. Ich habe schon 3 mal erlebt, daß der Vaginismus die Ehescheidung veranlaßte. In anderen Fällen beschieden sich beide Teile und begnügten sich mit platonischer Liebe.

Man ließ auch in der Äthernarkose den Coitus vollziehen. Marion Sims nannte dies eine ätherische Ehe! Die Frau wurde schwanger und gebar. Nach der Geburt aber kehrte der Vaginismus in alter Intensität wieder, obwohl doch jetzt von Enge oder Entzündung nicht mehr die Rede war. Könnte ich den Beweis nicht aus selbst beobachteten Fällen erbringen, so würde ich es nicht glauben!

Bei der Diagnose handelt es sich darum, den Grund des an sich klaren Symptomenkomplexes aufzufinden. Ist eine Entzündung vorhanden, so ist der Fall leicht zu verstehen. Fehlt aber jede entzündliche Erscheinung, so muß man in der Narkose mit Spekulum, Wundhäkchen u. s. w. die ganze Vulva und das Hymen aufs genaueste untersuchen, um eine Fissur zu entdecken.

Die Therapie ist bei temporärem Vaginismus im Beginn der Ehe eine psychische. Man empfiehlt, die Versuche des Coitus vorläufig ganz zu unterlassen, und spricht dadurch für beide Teile oft ein befreiendes Wort. Ut aliquid fiat verordnet man Waschungen, Bäder, Salben. Ich habe oft den Coitus für 2 Monate streng untersagt, und schon nach einem Monat war die Frau schwanger! Bei größerer Vertraulichkeit der Ehegatten findet sich später alles von selbst. Auch habe ich völlige Heilung durch Cocain erlebt. Man verschreibt Cocain-

salbe 1:15, die in den Introitus eingestrichen wird. Schon der Gedanke, daß nunmehr der Coitus schmerzlos sein wird, ermöglicht das Einführen des etwas eingeölten Gliedes.

Ist eine Entzündung vorhanden, so wird sie behandelt. Eine Fissur ist in der Narkose mit dem Paquélin tief auszubrennen, bei imperforiertem Hymen ist das einfachste eine Dehnung in der Narkose. Es wird erst ein, sodann ein zweiter Finger eingeschoben, und beide Finger ziehen die hintere Kommissur stark gegen den After an. Diese Dehnung allein nach hinten genügt. Entsteht zufällig bei sehr festem Hymen in der Nähe der Klitoris ein Riß, so kann er lebensgefährlich bluten. Ich mußte schon einmal deshalb eine Umstechung machen. Risse des Hymen allein, also im unteren Teil, bluten wenig. Jedenfalls ist Vorsicht nötig. Man darf den Eingriff nicht ambulatorisch machen. Ein dicker eingeölter Jodoformgazetampon hält die Vulva offen. Zur Nachbehandlung gibt man der Frau Dilatatoren von Holz, 2 bis 3 Stück von dünnster Fingerdicke an bis zu einer Größe die dem Volumen eines Penis entspricht. Die Patientin führt sich die Dilatatoren selbst ein und verliert dadurch die Angst vor dem Coitus. Man nehme die Prozedur, wenn möglich, im Beisein des Mannes vor und demonstriere ihm die nunmehr erzielte Weite der Vulva, um ihm den Beweis zu liefern, daß der Penis jetzt bequem Raum findet.

Operationen mit Messer und Naht sind unnötig und falsch. Ich habe nach „Exstirpation“ des Hymens Narben gefunden, die nunmehr ebenso empfindlich waren, als früher das Hymen, und dabei den Eingang nicht viel weiter erscheinen ließen, als früher. Rein hysterischen Vaginismus sah ich auch nur durch Suggestion verschwinden.

Bei unheilbarem Vaginismus muß man den Ehegatten die Wahrheit sagen, damit sie nach eigenem Ermessen ihre Beschlüsse für die Zukunft fassen.

Hildebrandt hat Fälle von heftigem Krampf des Levator ani beschrieben, die in geringem Maße wohl bei jedem Vaginismus vorhanden sind. Auch physiologisch preßt bei starkem Wollustgefühl der Levator ani den Penis, resp. den Finger beim Touchieren gegen den Harnröhrenwulst. Ja es gibt Frauen, die willkürlich den Penis zusammenpressen, quetschen, gleichsam ausdrücken können. Als Puellae publicae stehen sie hoch im Preise. Im Hildebrandtschen Falle wurde beim Coitus der Penis eine Zeit lang vollkommen festgehalten, daher „Penis captivus“. Ich sah einen Fall, wo ich die Frau chloroformieren mußte, um den dickgeschwollenen Penis nach gewaltsamem Einführen des Fingers aus dieser Gefangenschaft zu befreien. Der Coitus war im Stehen auf einem Hausflur ausgeübt und von Zuschauern gestört. Die Situation wurde für die Liebenden sehr unerquicklich.

## F. Darmscheidenfisteln.[1]

Entsteht bei der Geburt ein vollkommener Dammriß, so heilt mitunter der Damm äußerlich, oberhalb aber bleibt eine Mastdarmscheidenfistel zurück. Dasselbe ist auch nach Plastiken der Fall. cfr. pag. 80.

Die Symptome sind je nach der Größe der Fistel verschieden. Kleinere Fisteln können eine Art Klappenverschluß haben, so daß sie keine Beschwerden machen. In anderen Fällen gehen Winde und dünner Kot durch die Fistel, während dicker Kot vorbeistreicht. Dieser unwillkürliche Abgang von Blähungen ist den Patientinnen so unerträglich, daß sie Heilung wünschen, obwohl die Symptome ganz geringfügig sind. Ist unterhalb der Fistel nicht der Sphincter, sondern nur der Damm zusammengeheilt, so sind die Symptome eines kompletten Dammrisses vorhanden. Wenn die dünne Scheidewand mit Ulzerationen oder Fissuren bedeckt ist, so wird über Erscheinungen wie bei Fissura ani geklagt.

Auch durch Druck eines Zwanckschen Pessars, durch partielle Scheidengangrän im Puerperium oder durch ein Trauma, z. B. Versehen beim Anfrischen einer Retocelenoperation, beim Herausdrücken des Kopfes vom Mastdarm aus, können Fisteln entstehen.

Fisteln der Scheide mit dem Dünndarm sind auch beobachtet, z. B. nach schweren Geburtsverletzungen, oder nach Uterusexstirpation. Der abgehende Kot stinkt nicht. Läßt man Blaubeeren essen, und legt man vorher einen festen Tampon ein, so beweist die blaue Färbung des Tampons das Vorhandensein der Fistel. Wenn das unterhalb der Fistel befindliche Darmstück nicht mehr funktioniert, so geht aller Kot durch die Vagina. Geht die Hauptmasse des Kotes durch den Darm, so daß ausreichend Stuhlgang vorhanden, so heilen die Fisteln oft, wenn auch langsam, spontan. Man beeile sich deshalb nicht mit der Operation.

Die vaginale Operation ist sehr schwer. Es bleibt nichts übrig als Laparotomie, Ablösung des Darmes und Resektion.

Auch Dünndarmfisteln, die nach ausgedehnten puerperalen Vereiterungen entstehen, sind schwer zu heilen, wenn sich die Gegend der Fistel nicht herabziehen und zugänglich machen läßt. Dann wähle man den „parasakralen“ Weg, arbeite sich zwischen Mastdarm und Scheide bis an die Fistel. Es ist nunmehr nur notwendig, eine Röhre, am besten den Darm, operativ zu schließen. Heilt das Loch des Darms, so schließt sich das Scheidenloch von selbst.

---

[1] Mäurer: Deutsche med. Woch. VII, 26. — Fritsch: C. f. G. 1889, 804. — Sänger: ibid. 1891, p. 145. — Le Dentu: ibid. 1891, 294.

Etwas tiefer liegende Fisteln, die man herabziehen kann, heilt man so, daß man, wie bei einer Kolporrhaphie, ein Oval anfrischt. Es werden dann durch versenkte Katgutnähte zunächst der Mastdarm, dann die Wundflächen, dann die Wundränder der Vagina vereinigt.

Bei den tiefen, dicht über dem Anus sitzenden Fisteln krempeln sich bei sagittaler Anfrischung die Wundränder leicht ein. Deshalb verfahre ich folgendermaßen (Figur 59): Es wird ein Halbmond exzidiert, resp. angefrischt. Die Columna rugarum a wird gelockert und wie eine Klappe über den Defekt und die Fistel b, um die man sich weiter nicht kümmert, gezogen. Der konvexe Wundrand d e wird an den Konkaven c angenäht. Die Nähte gehen unter der ganzen Wundfläche hinweg. Bei dieser Methode kann man den oberen Wundrand: die leicht verschiebliche Columna rugarum direkt an die äußere Haut nähen, so daß sehr tief unten liegende Fisteln unter gleichzeitiger Verstärkung des Dammes heilen. Spätere Geburten gefährden den Damm bei meiner Methode nicht.

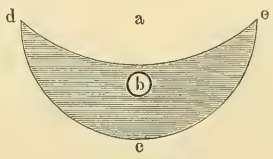

59

Ich habe in dieser Weise selbst ohne Narkose Fisteln geheilt. Auch kann man vom Damm aus sich zwischen Scheide und Mastdarm nach oben arbeiten, die Fistel des Darms und die der Vagina so verschieben, daß sie nicht mehr korrespondieren und nun beide schließen.

## G. Verletzungen der Scheide.

Durch Auffallen auf spitze Gegenstände, z. B. einen Schippenstiel, kam es zu Verletzungen der Scheide. Der Stiel bohrte sich tief bis an die Niere ein. Bei der Sektion wurden in einem paranephritischen Abszeß Heupartikel nachgewiesen. Ein Mädchen, das durch Überfahren mit einem Erntewagen eine totale Zertrümmerung des Beckens erlitt, hatte Zerreißungen des Mastdarms, der Vulva und der Scheide. Ich schloß erst die Blasenscheidenfistel, machte dann eine Harnröhre und stellte zum Schluß Damm und Mastdarm wieder her.

Coitusverletzungen sind beobachtet, wenn bald nach der Geburt der Coitus nimio impetu ausgeübt war. Den Grund dieser Verletzungen suchen andere darin, daß bei sehr starker Geschlechtslust die Frau mit heftigen wollüstigen Bewegungen dem Penis entgegenarbeitet.

Die Wunde befindet sich meist im hinteren Scheidengewölbe und blutet sehr stark. Der Tod durch Verblutung ist schon beobachtet.

Ich habe zweimal solche Wunden nähen müssen, da die Tamponade mit Liquor-ferri-Watte die Blutung nicht zum Stillstand brachte.

Bei Notzucht von Kindern ist schon der ganze Damm zerrissen, so daß eine blutige Kloake die Folge war.

Auch eine Verengerung der Vagina, z. B. eine halbmondartige horizontale Falte, beim ersten Coitus zersprengt, kann lebensgefährlich bluten. Eine wenig angenehme Überraschung in der Hochzeitsnacht!

Heilen Verletzungen im unteren Drittel der Vagina durch harte, unnachgiebige Narben, so verliert die Scheide ihren Schluß. Bei Lagewechsel dringt fauchend Luft ein und aus. Ein lästiges Symptom, das durch operative Ausschneidungen und plastische Richtiglegung der Narben beseitigt werden kann.

---

Fünftes Kapitel.

# Die Krankheiten der Blase und Urethra.

---

## A. Spaltbildungen und Lageveränderungen.

Die Harnblase entsteht[1] durch Erweiterung und Verlängerung des Allantoisganges. Schon im 2. Monat besteht die Spindelform. Der obere Teil der hohlen Spindel läuft in den Urachus (Ligamentum Vesicae medium) aus. Man sieht dies Band oft bei Köliotomien als weißlichen, runden Strang. Bleibt ein Lumen zurück, so sickert aus dem Nabel Urin: Urachusfistel, eine seltene Bildungshemmung, die leicht durch Ätzung oder Operation zu beseitigen ist.

Bei Epispadie ist oberhalb der Klitoris die Blase (vergl. S. 111), bei Hypospadie ist der untere vaginale Teil gespalten. Bei dem höchsten Grad der Epispadie fehlt die vordere Blasenwand, die hintere Wand, dem intraabdominellen Drucke folgend, wölbt sich über das Niveau des Bauches vor: Blasenexstrophie. Diese Mißbildung hat man so erklärt, daß bei Atresie der Urethra die volle Blase die Schließung der Bauchspalte hindere und später bei noch größerer

[1] Nagel: Z. f. G. XXIV, 152.

Füllung berste. Es ist aber wahrscheinlich, daß die Atresie der Harnröhre sekundär dadurch entsteht, daß sie nicht benutzt wird. Auch hat man Fälle beschrieben, bei denen die nicht geplatzte Blase in die Bauchspalte hineinragte[1]. Reichel erklärt deshalb die Blasenspalte als Hemmungsbildung bei Ausbleiben der Verschmelzung der Ränder

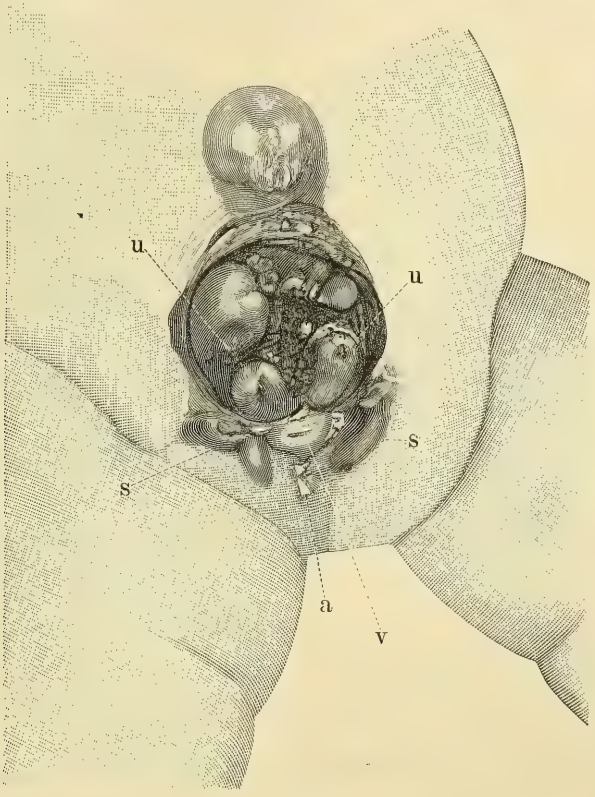


60

Bauchspalte mit Ektopie der Blase.
u Uretermündungen. a After. s Schamlippen. v Vagina.

der Primitivrinne. Eine sehr plausible Erklärung gibt Ahlfeld, nach ihm drängt ein Zug des Ductus omphalomesentericus indirekt den intrafötalen Teil des Urachus nach vorn. Die Blase kommt dadurch in die noch vorhandene Bauchspalte, hindert sie, sich zu schließen,

[1] Vrolik: Tab. ad embryogenesin. 1844. Tab. 29 bis 32. — Lichtheim: Langenbecks A. XV. — Reichel: A. f. klin. Chirur. XLVI, 4. — Beitr. z. klin. Chir. XIV. — Goldmann: eodem XIII, 21. — Rasch: Beitr. z. klin. Chir. XVIII, 557.

und platzt später, da sie der Stütze und des Gegendrucks entbehrt. Es ist dadurch auch bei stärkerer Dislokation der Blase die Entstehung des Spaltbeckens erklärt. Vielleicht hindert auch ein Simonartsches Band den Schluß der Bauchspalte.

Trotz der Ektopie und des Spaltbeckens waren in den von mir beobachteten Fällen die inneren Genitalien gut entwickelt. Eine ganze Reihe von Geburten bei Spaltbecken und Spaltblasen sind auch in der Literatur verzeichnet.

Der äußere Anblick der Blasenspalte ist ein verschiedener. Der Nabel liegt meist der Symphyse näher. In den schlimmsten Fällen ist von einer Stelle dicht unter dem Nabel an bis zur Klitoris inklusive der ganze Bauch gespalten. Urethra und Mons Veneris fehlen, die Schambeine sind weit von einander getrennt, die vordere Blasenwand ist nicht vorhanden, die hintere bildet eine hochrote, halbkugelige, pilzartig aufsitzende Geschwulst zwischen Introitus vaginae und Nabel. Die Blasenschleimhaut, welche diese Geschwulst bedeckt, befindet sich im Zustande chronischer Entzündung. Die Mündungen der Ureteren ragen hervor oder sind zwischen Schleimhautfalten verborgen, jedenfalls aber aufzufinden. Man muß eine Zeit lang beobachten und erkennt dann die Mündungen am hervorquellenden Urin. Die äußere Bauchwand endet an der Geschwulst scharfrandig, so daß man, wie unter den Rand eines sinuösen Geschwürs, mit der Sonde unter diesen Rand gelangen kann. Oder die Haut geht unregelmäßig auf die Blasenschleimhaut über, man sieht noch helle Epidermisinseln, beziehungsweise Hinüberwucherungen in der hochroten Blasenschleimhaut. Die Reste der gespaltenen Klitoris und der Labien sitzen seitlich wie geschrumpfte Narbenmassen, als ob eine Operation mit schlechter Heilung stattgefunden hätte.

Die Symptome bestehen in den Beschwerden, welche die leicht verletzliche Geschwulst macht, und in dem unwillkürlichen, permanenten Urinabfluß. Die Prognose ist ungünstig. Die Bildung einer funktionierenden Blase durch Lappenbildung ist vielfach vergeblich versucht. Leider fehlt auch meist die Urethra, so daß selbst, wenn eine Blase zu bilden wäre, der Urin weiter abträufelte. Ich habe die Blase völlig exstirpiert, nur um die Ureteröffnungen ließ ich ein Stück Blasenschleimhaut zurück. Nun inzidierte ich von der Laparotomiewunde aus die Vagina vor dem Muttermunde und implantierte die Ureter in die Vagina. Es trat ein totaler Uterusprolaps ein, deshalb exstirpierte ich den Uterus und heilte an der Stelle der Portio die Ureteren ein.

Da ich in einem früheren Falle nach Einpflanzen der Ureteren in das Rectum die Patientin an aufsteigender Ureteritis und Pyelonephritis verlor, entließ ich nunmehr die Patientin mit einem Urinar. Sie war

wenigstens arbeitsfähig. Vorher hatte die Kleidung an der ektropionierten Blase gerieben, wodurch Schmerzen und fortwährende Entzündungen bestanden.

Maidl, Eiselsberg und Andere raten, die Einpflanzung der Ureteren in das S. Romanum, nicht in das Rectum zu machen. Günstige Fälle werden berichtet, ob aber auf die Dauer jede Gefahr der aszendierenden Ureteritis und Pyelonephritis ausgeschlossen werden kann, muß sich erst herausstellen.

Außer den mit Spaltbildung verbundenen Ektopien, beziehungsweise Eversionen und Inversionen der Blase sind Blaseninversionen, Blasenumstülpungen der vollkommen ausgebildeten Blase durch die Urethra hindurch sehr selten. Divertikelbildungen der Blase kommen beim Manne (Narbenblasen) häufiger vor als bei der Frau. Als sehr seltene Neubildungen sind Querwände, doppelte Blase u. s. w. beschrieben.

## B. Entzündungen der Blase, Steinbildung[1].

Die Erkrankungen der weiblichen Blase zeigen manche Differenzen von denen der männlichen Blase. Das Fehlen der Prostata, deren Hypertrophie so viele schwere Folgen hat, schützt die Frauen vor einer Reihe von Blasenkrankheiten, da wegen der Kürze der Urethra die Folgen der Urinretention bei der Frau nicht so gefährlich sind, als beim Manne. Andererseits bringt die Häufigkeit benachbarter Entzündungen — Peritonitis, Parametritis und Metritis — mancherlei Gefahren. Das Ansammeln von Konkrementen ist in der weiblichen Blase deshalb selten, weil selbst kirschengroße Blasensteine, ohne erhebliche Schmerzen durch die Harnröhre abgehen. Zackige Blasensteine aber können so verborgen in Divertikeln liegen, daß man sie schwer findet.

Bei größeren Blasensteinen soll man nicht die Harnröhre gewaltsam dehnen. Man macht Fissuren und Wunden, die für lange Zeit sehr lästige Schmerzen bereiten. Inkontinenz bleibt leicht zurück. Ich habe prinzipiell einen Längsschnitt von der Portio bis in die Gegend der inneren Harnröhrenmündung gemacht und den Stein durch kom-

[1] Fischer und Traube: Berliner klin. Woch. 1864, 1. — Haussmann: M. f. G. XXXI. — Kaltenbach: A. f. G. III, 1. — Schwarz: Diss. Halle 1879. — Schmidt: Diss. Halle 1881 (Drainage). — Ultzmann: Wiener Klinik 1893. — Schatz: A. f. G. I, p. 469. — Küstner: A. f. G. XX (Apparat). — Moldenhauer: A. f. G. VI, p. 108. — Winckel: Berl. u. Stud. 1876, II, p. 76. — Rovsing: Die Blasenentzündung etc. Berlin 1890, Hirschwald. — Fürbringer: Die Krankheiten der Harn- und Geschlechtsorgane. Braunschweig 1890, Wreden. — Güterbock: Krankheiten der Harnblase: Deutsche Chirurgie 52, 1890. — Ultzmann: ibid. — Timmer: C. f. G. 1891, 55. — Barlow: A. f. Derm. u. Syph. 1893.

binierte Handgriffe herausgedrückt. Nach einer sorgfältigen Abtastung und Abspülung der Blase folgt sofort die Wiedervereinigung durch Naht. Alles muß schnell geschehen, da die Blutung eine recht starke ist. Auch durch hohen suprasymphysären Blasenschnitt habe ich Steine entfernt. Besteht aber eine infektiöse Cystitis, beschmutzt der Inhalt die Wunde, so heilt sie schwer. Die Dauer des Krankenhausaufenthaltes ist dann größer als beim Vaginalschnitt.

### Ätiologie der Blasenentzündungen.

Die Cystitis ist die Folge einer Infektion. Auch spontan kann Bacterium coli wegen der Kürze der Harnröhre und der Nähe des Afters in die Harnblase kommen. Namentlich bei Greisinnen gelangt während der Afterreinigung bei der fettlosen, klaffenden Vulva Kot leicht auf die Urethralmündung, um so mehr als oft die Harnröhrenmündung weit klafft und der hintere Teil wegen der senilen Involution der Scheide nach oben verzogen ist. Bacterium coli commune und Staphylokokken, Influenza- und Typhusbacillen, Streptokokken und Proteus, Bacillus lactis aërogenes, sind vorwiegend gefunden. Es gibt auch eine echte, rein gonorrhoische Cystitis.

Ätiologisch wichtig ist das Einführen von Fremdkörpern in die Blase, zunächst eines unsauberen Katheters resp. das Katheterisieren ohne Säuberung der Harnröhrenmündung. Intrauterinpessarien hat man schon aus Versehen, Haarnadeln, Stifte, Federn u. s. w. bei der Masturbation in die Harnröhre geschoben. Ein Glaskatheter kann abbrechen, so daß ein Stück in der Blase bleibt. Ferner entsteht Blasenentzündung durch Durchbruch eines Abszesses in die Blase. Auch kann ein Abszeß gleichzeitig in den Darm und die Blase durchbrechen, so daß der Kot mit Eiter vermischt in die Blase gelangt. In anderen Fällen tritt durch eine dünne, gewundene Fistel nur Gas aus dem Darm in die Blase und geht sprudelnd unter Tenesmus ab. Als Blasenschwangerschaft sind Fälle beschrieben, bei denen aus einem vereiterten ektopischen Fruchtsacke der Fötus oder Teile desselben in die Blase gelangt waren. Auch Haare und Zähne, aus einer Dermoidcyste stammend, sind aus der Blase entfernt.

Der Durchbruch benachbarter Abszesse erfolgt in der Gegend des Blasenhalses. Dann entstehen schon vor dem Durchbruch durch Kompression des oberen Teils der Harnröhre oft sehr stürmische Symptome: hohes, plötzlich ansteigendes Fieber, Schmerzen, Urinretention und Tenesmus. Entleert sich der Eiter, so lassen das Fieber und der Schmerz plötzlich nach, die Harnverhaltung hört auf, und man sieht im Urin ein großes Eiterdepot mit Blutfetzen vermischt. Der Eiter macht Cystitis, in anderen Fällen auch nicht. Dies ist so

zu erklären, daß bei einmaligem massenhaftem Eitereinfluß in die Blase der Eiter schnell per urethram abgeht, daß der gesunde Urin nachspült und damit das Stadium integritatis zurückkehrt. Kommen aber Nachschübe von Eiter in die Blase und besteht Urinstauung, so entwickelt sich Urinzersetzung und Cystitis.

Durch unsauberen Katheterismus entsteht, namentlich in der Schwangerschaft und im Wochenbett, Cystitis. Da in der Urethra in circa 50 % der Fälle Bakterien vorhanden sind, so ist selbst trotz Antisepsis eine Infektion möglich. Es geht aber doch wohl zu weit, wenn vorgeschlagen ist, jedem Katheterisieren eine desinfizierende Blasenauswaschung mit $^1/_4$ prozentiger Protargollösung folgen zu lassen. Besonders gefährlich ist das ungeschickte Katheterisieren bei leerer Blase. Bei voller Blase wird mechanisch durch den Urinstrom das am Katheter Haftende herausgeschwemmt.

Zweifellos entstehen auch mykotische Blasenkatarrhe nach Einlegen unreiner Pessarien in die Scheide. Der die ganze Vulva bedeckende Eiter fließt in die Urethra ein, wird mit dem Penis oder Finger eingedrückt und infiziert die Harnröhre und Blase. So entsteht bei jauchenden Karzinomen allmählich, und bei verjauchenden Myomen oft schnell eine Cystitis. In einer unkomplizierten Cystocele bildet sich deshalb kein Blasenkatarrh, weil der nachfließende Urin sich mit dem stagnierenden mischt und somit eine wirkliche absolute Stagnation nicht eintritt. Wohl aber kann bei absoluter Stagnation, z. B. bei Inkarzeration des retroflektierten Uterus der Urin sich zersetzen und die schlecht ernährte, überdehnte Schleimhaut so infizieren, daß sie sich teilweise oder völlig nekrotisch ablöst.

Daß Erkältung „Blasenkatarrh“ nicht machen kann, ist schon deshalb zu bezweifeln, weil Kinder, die sich doch leicht erkälten, nicht an Katarrhen der Blase leiden. Indessen entsteht nach eiskalten Einspritzungen in die Scheide oft ein vorübergehender Tenesmus vesicae. Auffallend ist, daß bei Tenesmus vesicae oft jedes Kühlwerden der Haut den Tenesmus sofort hervorruft. Deshalb packen sich Blasenleidende oft ganz in Wolle ein. Man nimmt auch an, daß es einen „absteigenden“ infektiösen Blasenkatarrh gibt, z. B. bei interstitieller eitriger Nephritis, bei Pyämie. Der Typus dieser absteigenden bakteriellen Cystitis ist die Blasentuberkulose, bei der meist eine oder beide Nieren und die Ureter tuberkulös erkrankt sind. Der knollige Ureter ist nicht selten zu palpieren.

## Anatomie.

Die weibliche Blase faßt im Mittel 300 Gramm und kann, ohne daß Schmerzen entstehen, auf 400 Gramm Inhalt ausgedehnt werden.

Bei Harnretention dehnt sich die Blase allmählich so aus, daß schon $4\,^1/_2$ Liter auf einmal mit dem Katheter entleert wurden.

Die normale Blasenschleimhaut sieht glatt, blaßrosa, samtartig aus. Bei Entzündung ist sie lebhaft gerötet, warzig, granuliert, leicht blutend. Von beiden Zuständen kann man sich bei Fisteloperationen überzeugen. Besteht der Katarrh längere Zeit, ist die Schleimhaut an dem Fistelrande umgekrempelt oder die ganze Blase in die Fistel prolabiert, so ist die Schleimhaut verdickt, gewulstet und bekommt polypöse flottierende Fortsätze, die mit der Curette zu entfernen sind. Auch kleine Cysten und Follikel am Trigonum sind beobachtet. Die Gefäße zeigen eine lebhafte Injektion und sind erweitert. Bei der Berührung blutet die Schleimhaut leicht. Typisch ist das bullöse Ödem der Blasenschleimhaut bei benachbartem Uteruskarzinom. Bei Tuberkulose finden sich kleine linsenartige, auch größere Geschwüre und Tuberkelknötchen, die man mit dem Kystoskop sehen kann. Der Urin bleibt, im Gegensatz zu allen anderen Blasenentzündungen, sauer.[1]

Beim Beginn einer Entzündung im akuten Stadium, z. B. bei Injektion von zu starken Desinfizientien, finden sich viele rote Blutkörperchen im Urin. Der Urin sieht zu Anfang braunrot aus, später setzt er eine mehr oder weniger dicke, weißliche Schicht ab: Schleim und Eiter mit Blasenepithelien, Bacterium coli commune, Hefepilzen, Kokken, Saprophyten gemischt. Auch nach völligem Schwinden aller anderen Symptome hat der Urin noch lange Zeit einen eitrigen Bodensatz, und ohne erklärliche Ursache nehmen die Symptome bei gleichzeitiger Zunahme der Bakterien von Zeit zu Zeit wieder zu. Ein chronischer Katarrh kann sehr lange ohne Beteiligung der Blasenmuskulatur bestehen. Bei Sektionen findet man oft die Schleimhaut nur stellenweise lebhaft injiziert, von kleinen Hämorrhagien oder geschwürigen Substanzverlusten durchsetzt, so daß die Annahme einer nur partiellen Erkrankung der Schleimhautoberfläche gerechtfertigt erscheint. Namentlich in der Nähe der inneren Harnröhrenmündung besteht häufig Gefäßektasie.

Bei stark zersetztem Urin wird der Urin alkalisch. Pyogene Kokken wandern in die Schleimhaut ein und bewirken Nekrose. Geschwüre finden sich am häufigsten in der Nähe des Trigonum Lieutaudii; wegen des Fehlens der submukösen Schicht ist die Schleimhaut hier weniger resistenzfähig. Die Geschwüre und ihre nekrotischen Fetzen liegen als Fremdkörper in der Blase und inkrustieren sich mit harnsauren Salzen. Bald beteiligt sich an der Infiltration beziehungsweise Entzündung die Muskulatur. Sie verdickt sich, quillt auf, wird infiltriert und paralytisch. Heilen auch die Geschwüre aus, so kann

[1] Stoeckel: Brauers Beitr. z. Klinik der Tuberkulose I, 2.

doch die Hypertrophie, Schrumpfung und Verkleinerung der ganzen Blase, noch jahrelang bestehen. Häufig ist es, daß dabei die Schleimhaut im chronisch-katarrhalischen Zustande verharrt. Dann fühlt man noch nach Jahren die verdickte Blase wie einen frisch entbundenen Uterus, und zu gleicher Zeit bleibt die Schleimhaut gewulstet, dick, leicht blutend; die Blase selbst faßt wenig Urin, der permanent abträufelt. Oder es besteht zur größten Qual der unglücklichen Patientin ein permanenter Urindrang. Ja der Urin kann völlig normal werden, die Schleimhaut kann gesunden, aber die konzentrische Hypertrophie der Wand bleibt zurück. Stets aber kommen die Patientinnen körperlich und geistig sehr herunter. Ich habe schon Reflexpsychosen und einen Selbstmord aus dieser Ursache erlebt.

Nimmt aber die Cystitis nicht die chronische Form an, geht der akute Zerfall mehr und mehr in die Tiefe, so wird das Peritonäum bloßgelegt und entzündet. Auch jetzt noch kann durch die Verdickung des Peritonäums der infektiöse Blaseninhalt von der Peritonäalhöhle ferngehalten werden. In seltenen Fällen, die wohl nur bei Retroflexio uteri gravidi incarcerati vorkommen, wird auch das Peritonäum durchbrochen, meist nicht schnell, gewaltsam durch Innendruck der Blase, sondern allmählich durch fortschreitendes Gangräneszieren, Malacie der Blasenwand. Es bilden sich dissezierende Abszesse der Blasenwand, die in die Bauchhöhle durchbrechen. Dann führen Peritonitis und Sepsis schnell den Exitus herbei.

Bei Retroflexio uteri gravidi wird die Harnröhre langgezerrt. Es besteht zwar zunächst Harnstauung, dann aber oft der Zustand der sogenannten Ischuria paradoxa, d. h. bei Überdehnung der Blase fließt fortwährend Urin ab, so daß trotz Inkontinenz die Blase sehr voll gefunden wird.

In schweren Fällen von mykotischer Cystitis bei Retroflexio uteri gravidi kommt es auch zu totaler Abstoßung der ganzen Schleimhaut. Es löst sich die nekrotisierte Blasenschleimhaut von ihrer Unterlage ab, so daß nunmehr in der Blase eine zweite Blase: die abgelöste Schleimhaut, liegt. Sie wird aus der Urethra spontan herausgepreßt oder herausgezogen. Trotz des vollkommenen Verlustes der Schleimhaut und vielleicht sogar der Muscularis bildet sich allmählich völlige Heilung mit Wiederherstellung der Funktion aus. Stoeckel hat durch genaue kystoskopische Beobachtungen nachgewiesen, daß der Zerstörungsprozeß bis in die mittlere Lage der Blasenmuskulatur vorzudringen pflegt und daß die Uretermündungen infolge des Zugrundegehens der sie umgebenden Ringmuskulatur in weite, klaffende Krater umgewandelt werden.[1]

[1] Stoeckel: Monatsber. f. Urologie VII, 4.

Pyelonephritis und Nephritis mit massenhaften pyämischen Abszessen kann erst nach Monaten und langer wechselvoller Krankheit den Tod herbeiführen.

Es gibt aber auch einen chronischen mykotischen Katarrh, bei dem man Leptothrixfäden von Stäbchenbakterien, Bacterium coli und Hefepilze findet. Der Urin zersetzt sich an der Luft sehr schnell und nimmt bald einen scheußlichen Gestank an. Dieser Zustand kann jahrelang bestehen, so daß nach monatelangem Wohlbefinden plötzlich einmal wieder eine Verschlimmerung eintritt.

Eine eigentümliche Form ist die Pericystitis fibrosa, die wohl stets aus dem Wochenbett stammt. Die Blase bildet einen fibromharten Beckentumor. Die Wand ist fingerdick oder noch dicker. Ich machte in einem Falle auf eine falsche Diagnose hin Laparotomie und inzidierte von oben die Blase. Nach Einlegen eines Permanentkatheters heilte die obere Fistel zu und die Infiltration verschwand.

Nach Vaginafixation des Uterus ist mitunter die Blase sehr verzerrt und unregelmäßig. Dabei bestehen sehr unangenehme Symptome, gegen die man machtlos ist, wenn es nicht gelingt, Fäden oder Steine nachzuweisen, nach deren Entfernung die Symptome schwinden.

## Symptome.

Die Symptome des Blasenkatarrhs bestehen in Druckgefühl und Schmerzen in der Blasengegend, häufigem, quälendem Urindrang, Brennen und Schmerzen beim Akt des Urinlassens. In den mildesten Formen ist die Nubecula im Urin nur etwas vergrößert. Bei einfachem Katarrh fehlt Fieber, der Urin sieht trübe aus, anfangs infolge von Blutbeimischung bräunlich, später mehr trübe schleimig. Im Spitzglas setzen sich die Eiter- und Schleimmassen zu Boden. Die Quantität des Bodensatzes ist verschieden, bis zur Hälfte der Gesamtmenge des Urins.

Beim chronischen Katarrh ist die Eiterquantität wechselnd. Sie nimmt zu nach Genuß von Bier und alkoholischen Getränken. Von diesen Rekrudeszierungen nehmen auch die Schmerzen und Beschwerden zu. Nicht wenig Kranke schleppen sich in dieser Weise jahrelang mit dem chronischen Katarrh hin. Immer aber, auch in guten Zeiten, findet man etwas Eiter im Urin.

Bei mykotischer Cystitis sind die Symptome, was das Allgemeinbefinden anbelangt, viel heftiger; bald tritt eine Parese und Paralyse der Blase ein. Diese beruht auf Beteiligung der Blasenmuskulatur. Jedoch kommen, wie oben erwähnt, auch chronische Formen mit geringem Tenesmus vor.

Bei membranöser Cystitis ist der Urin braunrot, dickflüssig, fast gallertartig, grünlich, graubraun, mit Fetzen, kleinen Coagulis und Blutklümpchen vermischt und hat einen aashaften Geruch. Der Urin, schon in der Blase zersetzt, riecht nach Schwefelammonium. Dann meint man auf den ersten Blick, es habe eine Perforation des Darms in die Blase stattgefunden, bis man mikroskopierend nur Eiter, Blut, Urinbestandteile und Bakterien nachweist. Lösen sich größere Blasenschleimhautpartien ab, so gelangen sie mitunter in die Harnröhre, dann kann ein kolikartiger Tenesmus die Fetzen ausstoßen, oder man sieht die Spitze der schwarzen nekrotischen Haut in der Harnröhrenmündung und entfernt durch Ziehen die Fetzen. Auch kann die innere Öffnung der Urethra verlegt sein, so daß selbst die volle Blase nur schwer durch den Katheter entleert wird, sei es, daß die Katheterspitze nicht in den Urin, sondern zwischen Muscularis und abgelöste Schleimhaut gelangt, sei es, daß das Fenster des Katheters durch Schleimhautfetzen verstopft ist.

Bei verkannter Retroflexio uteri gravidi oder schwerer ankatheterisierter puerperaler Cystitis entstehen schwere, typhusähnliche Symptome: hohes Fieber, beginnende Urämie, peritonitische Schmerzen, septische Erscheinungen.

Gerade im Wochenbett beteiligt sich das Nierenbecken häufig, so daß plötzlich heftige Schmerzen in einer Nierengegend auftreten. Der Vorgang ist so zu denken, daß, solange der Sphincter am Orificium des Ureters fungiert, der Ureter normal bleibt. Ist aber die Blasenentzündung so heftig, daß der Sphincter nicht fungiert, so fließt der infektiöse Urin nach oben. Da bei liegender Patientin die Blase höher steht als die Nieren, und da der Druck im Ureter gering ist, gelangen die Bakterien nach oben bis ins Nierenbecken.

Die tuberkulöse Blasenentzündung entsteht wohl meist durch Infektion von der Niere und dem Ureter aus. Typisch sind Geschwürsbildungen, die trotz Behandlung und Heilung immer wieder entstehen. Blasentuberkulose kann als lokale Tuberkulose jahrelang andauern.[1]

Bei septischer Pelveoperitonitis ist durch den septischen Prozeß die Blasenmuskulatur gelähmt. Es ist also prognostisch ungünstig, wenn bei einer Peritonitis resp. nach einer Laparotomie Harnverhaltung eintritt, und prognostisch günstig, wenn der Urin stets gut gelassen werden kann.

### Diagnose und Prognose.

Die Diagnose des Blasenkatarrhs wird aus den subjektiven und objektiven Symptomen gestellt. Der Tenesmus zeigt das Entstehen

[1] Schröder: Zeitschr. f. Gyn. u. G. XL, p. 1.

des akuten Katarrhs an. Die Urinuntersuchung ist entscheidend. Bei Tuberkulose ist der Urin sauer, während er bei allen anderen Mykosen alkalisch reagiert. Bei Darmdurchbruch findet man mit dem Mikroskop Pflanzenreste und quergestreifte Muskelfasern von genossenem Fleisch.

Der Urin muß zentrifugiert werden. Tuberkelbazillen sind am besten zu finden, wenn man dem zentrifugierten Bodensatze Alkohol zusetzt und nochmals zentrifugiert.

Im allgemeinen kann man annehmen: Tritt der Tenesmus vor dem Urinieren ein, so sitzt der Grund am Orificium internum, besteht der Schmerz während des Urinierens, so ist die Harnröhre beteiligt, und ist das Schmerzgefühl erst nach dem Urinieren entstanden, so ist das Pelveoperitonäum der Sitz des pathologischen Zustandes. Die Formveränderung bei der Entleerung der Blase verschiebt das Peritonäum und die benachbarten Organe, wodurch peritonäale Schmerzen entstehen. Nach dem Urinieren können also heftige Schmerzen vorhanden sein, ohne daß die Blase irgendwie pathologisch ist.

Auch bei schlecht sitzenden Pessarien, wenn z. B. der untere Bügel des Hodgepessars gegen die Harnröhre drückt, oder wenn bei Retroflexio die vordere Scheidenwand sehr kurz und durch ein langes Pessar gezerrt ist, entstehen tenesmusartige Schmerzen.

Oft ist dem Urin Blut beigemischt. Findet man unter dem Mikroskop keine Blutkörperchen, so handelt es sich um Hämoglobiurie, die z. B. nach Kalichloricumgebrauch oder beim Erfrieren, jedenfalls aus allgemeinen Ursachen, eintritt. Hämaturie mit Nierenschmerzen deutet auf Lithiasis oder Tuberkulose. Fehlen alle Schmerzen, so hat man an Karzinom oder Sarkom der Niere zu denken. Auch Blasenpapillome können jahrelang zu Blutung Veranlassung geben, ohne daß jemals Schmerzen oder Tenesmus zu beobachten waren.

Die Prognose ist bei der katarrhalischen Entzündung gut, bei den schweren Fällen von mykotischer Cystitis ist die Prognose davon abhängig, in welcher Zeit die richtige Behandlung eingeleitet wird. Doch bleibt Pyurie oft noch jahrelang zurück. Dann treten leicht bei irgendwelchen Exzessen neue Symptome ein.

### Behandlung.[1]

Bei Blasenaffektionen, bei denen nur eine größere Schleimwolke im Urin enthalten ist, Fieber und starker Tenesmus fehlen, so daß man eigentlich nur von Blasenreizung sprechen darf, beschränke man sich auf innere Verordnungen. Reichlicher Milchgenuß und Mineral-

[1] Wittzack: Deutsche med. Woch. 1892, 1086.

wasser (Vichy, Fachinger, Wildunger) sind zu empfehlen. Wird die Milch nicht gut vertragen, so setzt man ihr etwas Aqua calcis (auf 500 g Milch 25 g) zu. Macht die Milch Durchfall, so verabfolgt man Opium in kleinen Dosen.

Innerlich wirkt bei alkalischem Urin gut Urotropin 3 mal täglich, Aspirin, Salol 1,0 und mehr mit 0,02—0,03 Codeïn. Der Urin wird dadurch oft sehr schnell klar, ohne daß etwa die Cystitis definitiv geheilt wird. Solutio Natri salicylici, auch Kali chlorici 5 : 200, 3 stündlich 1 Eßlöffel, ist zu empfehlen. Nicht zu vergessen ist, daß bei Salol der Harn grünschwarz ist. Kamfersäure innerlich, täglich 2 g, wird gut vertragen und beseitigt überraschend schnell den schlechten Geruch resp. die Urinzersetzung in der Blase.

Gegen Tenesmus gibt man Morphium 0,5, Atropin 0,005 : 10,0 Aqua, 2 stündlich 5—20 gtts. oder Codeïn in doppelt so starker Dosis wie Morphium nach Bedarf. Beides kann auch der Natronsalicylicum-Lösung zugesetzt werden. Ebenso hat Extractum Belladonnae innerlich oder als Suppositorium 0,015 2—3 mal täglich Erfolg. Bei Kratzen im Halse ist es auszusetzen. Morphiumlösung in die Blase zu injizieren hat keinen Zweck: erstens wirkt das Morphium doch von dem Zentralorgan aus, zweitens ist die Blasenschleimhaut für Morphium nicht resorptionsfähig. Vom Cocaïn dagegen hat man Erfolg, es wirkt auch lokal auf die Schleimhaut.

In allen schweren Fällen, die nicht bald bei innerer Medikation heilen, wende man lokale Behandlung an. Die Technik der Blasenspülung ist folgende: Man nehme eine dünne Nummer meines Glaskatheters (vergl. Figur 61). Die Glätte des Glaskatheters schützt die Harnröhre am besten vor Verletzungen. Die Löcher am Glaskatheter sind nicht scharfrandig, sondern glatt und klein, so daß sich die Schleimhaut nicht fangen kann.

61
Glaskatheter.

Metallkatheter sind zu vermeiden. Die oft scharfen und großen Fenster reißen Fissuren in die geschwollene, außerordentlich leicht verletzliche Urethralschleimhaut. Elastische und Nelatonkatheter sind nicht glatt, schilfern deshalb die Epithelien ab, machen Wunden und bei häufiger Anwendung Fissuren. Das Katheterisieren wird dann so schmerzhaft, daß es ganz unmöglich ist, einer Patientin oft die Qual zu bereiten. Ist der Fall nicht frisch und sind schon Fissuren vorhanden, so lege man einen Permanentkatheter ein. Der handlichste ist der von Skene von der Form eines Pferdefußes. Er wird aus Glas hergestellt, läßt sich leicht einschieben, herausziehen und reinigen.

Nachdem der Glaskatheter eingeführt ist, spült man zunächst die Blase 2 oder 3 mal mit Borsäurelösung 40:1000 von 38° Temperatur aus. Man läßt so lange einlaufen, bis die Patientin über Harndrang klagt. Die Blase soll entfaltet werden, so daß jede Stelle der Innenfläche mit der Lösung in Berührung kommt. Hat die ausfließende Lösung eine klare Farbe, nicht mehr die des Urins, so wird nunmehr erwärmte Solutio argenti nitrici, 1:1000—2000, eingespült. Da sie mit Aq. destillata angefertigt werden muß, ist sie aus der Apotheke zu beziehen. Selbst diese schwachen Lösungen rufen oft Schmerzen hervor, so daß man noch schwächere Lösungen anwenden muß. Andere Mittel habe ich vielfach ausprobiert, aber sicher beobachtet, daß Borsäure und Argentum nitricum vor allen den Vorrang verdienen.

Nicht selten genügt eine einzige Spülung mit Argentum nitricum, um alle Symptome prompt zum Verschwinden zu bringen.

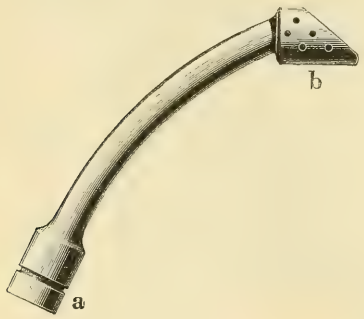


62

Permanentkatheter von Skene. b liegt in der Blase, bei a wird der Ableitungsschlauch angeschoben.

Ist hohes Fieber vorhanden, so hat man 3—4 mal täglich zu spülen. Die oben erwähnten inneren Mittel sind gleichzeitig zu gebrauchen, auch läßt man, um die Blase von oben auszuspülen, reichlich Mineralwasser trinken. Oft sieht man Fälle, bei denen schon viel ungeschickt katheterisiert und die Harnröhre zerschunden ist. Dann gewährt der Patientin die Drainage der Blase, der permanente Katheter eine sehr große Erleichterung. Der übelriechende Urin fließt ab, der nachfolgende ebenfalls. Dadurch ist Stagnation und Zersetzung unmöglich. Durch die Röhre kann man, ohne Schmerzen zu bereiten, oft ausspülen. Die Kranke fühlt sich schon nach kurzer Zeit sehr erleichtert.

Sobald das Fieber abnimmt, macht man die Blasenausspülungen seltener. Riecht der Urin nicht mehr schlecht, setzt er nur noch wenig Eiter ab, so läßt man am besten die Blase ganz in Ruhe. Injektionen von Adstringentien beschleunigen nach meinen Erfahrungen die Heilung nicht wesentlich, nur Argent. nitr. wirkt gut. Es kommt auf die Bakterientötung mehr als auf die adstringierende Wirkung an.

Wenn trotz reichlicher Borsäurespülung der aashafte Geruch des Urins nicht bald verschwindet, wenn überhaupt wenig dickflüssiger, graubräunlicher Urin abgeht, wenn auch dabei der Abfluß manchmal völlig stockt, so befinden sich gewiß gangränöse Fetzen der nekrotischen Blasenschleimhaut in der Blase. Die Fetzen erscheinen nicht selten im Orificium externum der Urethra, oder man entfernt mit einer die

Urethra zunächst dilatierenden Kornzange sorgfältig, vorsichtig, kombiniert operierend aus der Harnröhre die oberhalb gefaßten Massen. Gelingt es nicht, obwohl es meist der Fall ist, die nekrotischen Massen in dieser Weise herauszuziehen, so ist eine Dilatation gerechtfertigt. Ich möchte aber vor zu ausgiebiger Dehnung warnen. Ich sah einige Fälle, wo nach starker Dilatation die unglücklichen Kranken an unheilbarem Urinträufeln noch nach Jahren litten.

Ob die gesamte Muskulatur verloren ging und ein von peritonäalen Narbenmassen mit hinüberwucherndem Epithel ausgekleideter Raum als neue Blase sich bildet, ist auch durch mikroskopische Untersuchung der Abgänge, die gänzlich verfault sind, nicht festzustellen. Die neue Blase nimmt allmählich an Kapazität zu. Nach 5—6 Monaten ist die Funktion so, daß der Urin 2—3 Stunden gehalten werden kann.

Bleibt dauernd die Kapazität gering, so habe ich durch Injektion von warmer Borsäurelösung die Blase gedehnt. Sobald der Harndrang zu stark ist, unterbricht man die Injektion und notiert, wie viel Flüssigkeit es gelang, in die Blase zu injizieren. Täglich macht man 1—2 mal eine derartige Blasendehnung und beobachtet bald, daß die Blase fähig wird, allmählich größere Quantitäten zu fassen. Man treibt geradezu Heilgymnastik, man turnt mit der Blasenmuskulatur. Die Blase muß, wenn man den Fall für geheilt erklären will, 350—450 g Flüssigkeit ohne Tenesmus halten. Geduld freilich gehört sowohl seitens des Arztes als der Patientin zu einer derartigen Behandlung, denn es kommen Fälle vor, wo man sehr langsame Fortschritte macht.

Gelingt es nicht, die Cystitis zu heilen, ist namentlich der quälende Tenesmus dauernd vorhanden, ist auch das Einlegen eines Permanentkatheters erfolglos, so bleibt nichts übrig, als eine künstliche Blasenscheidenfistel gerade in der Mitte durch vertikalen Schnitt anzulegen. Man tastet die Blase ab, entfernt Konkremente, reinigt und spült sie reichlich ab und aus. Die Erleichterung für die Patientin ist eine ganz außerordentliche. Sie fühlt sich wohl, kann schlafen und ist endlich alle Beschwerden los. Die Fistel heilt spontan oder wird später operativ geschlossen.

Bei Blasentuberkulose spritzt man eine 5prozentige Jodoform-Vaselin-Öl-Emulsion ein, da Jodoform spezifisch gegen Tuberkulose wirken soll. Leider sind die Resultate nicht gut. Heilen auch die erosiven Ulzerationen, so findet man nach Wochen oder Monaten wieder neue Geschwüre. Wichtig ist auch kräftige Ernährung und Kreosot innerlich. Dagegen sah ich bei subkutanen Injektionen von Tuberkulin, auch lange fortgesetzt, keinen Erfolg. Die völlige Exstirpation der tuberkulösen Blase mit Einnähung der Ureteren in den Darm ist ebenfalls vorgeschlagen und ausgeführt.

## C. Neubildungen der Blase. Kystoskopie.

Die Zottengeschwulst, auch Zottenkrebs genannt, sitzt meist im Trigonum Lieutaudii, unten in der Blase. Sie hat eine papillomatöse Struktur; die einzelnen gefäßtragenden Papillen sind mit Zylinderepithel bedeckt. Dies Epithel bedeckt entweder nur die einzelnen Papillen, so daß wirklich Zotten vorhanden sind, oder das Epithel füllt alle Vertiefungen so aus, daß eine anscheinend nicht zerklüftete weiche Masse als kugelrunde, am Stiel hängende, solide Geschwulst entsteht. Der Gefäßreichtum bewirkt, daß die Zottengeschwulst leicht blutet. Die Symptome einer derartigen Neubildung bestehen selten in der Behinderung beim Urinlassen. Die im Urin flottierenden Zotten können sich aber vor die Urethralöffnung lagern, so daß der Urinstrahl ganz plötzlich unterbrochen wird. Blutungen aber sind das regelmäßige Symptom. Sie bestehen oft viele Jahre lang, sistieren auch Monate, um dann so stark wiederzukehren, daß die höchsten Grade der Anämie resp. Kachexie erreicht werden. Oft bleibt der Urin in der von Blutungen freien Zeit lange klar, wird erst allmählich trübe; Zylinderepithelien, von der Oberfläche der Geschwulst abgestoßen, sind mikroskopisch nachzuweisen. Größere Geschwülste kann man bei kombinierter Untersuchung gut fühlen, da es sich meist um alte, abgemagerte Frauen handelt. Die Harnröhrendilatation bis zur Einführung des kleinen Fingers ist zwar ungefährlich, aber seit Einführung der Kystoskopie überflüssig.

63

Blasenpapillom im kystoskopischen Bild.

Es gibt auch infiltrierende Blasenkarzinome, bei denen die Blasenwand stark verdickt, konzentrisch hypertrophiert ist.

Die[1] souveräne Methode, welche ohne Dilatation der Urethra an

[1] Senftleben. Langenbecks A. I, p. 81. (Sarkom). — Freund: Virchows A. LXIV. — Heilborn: Diss. Berlin 1869 (Krebs). — Brennecke: C. f. G. 1879, 8. (Fibromyom). — Spiegelberg: Berliner klin. Woch. 1875, p. 202. — Schatz: A. f. G., X. — Simon: Volkmanns Vortr. 88 u. Berl. Beitr. zur Geb. 1872, I. — Hein-Vögtlin: Corrbl. f. Schweizer Ärzte 1879, 73. — Gussenbauer: Langenbecks A. XVIII (Myom.). — Nitze: Lehrbuch der Kystoskopie. Wiesbaden 1899, Bergmann. — Ernst Küster: Über Harnblasengeschwülste. Samml. klin.

Stelle des tastenden Fingers dem höchsten der Sinne, dem Auge, Zutritt in das unverletzte Blaseninnere gestattet, ist die Kystoskopie.

Bei der Frau sind zu ihrem Gelingen vier Grundbedingungen zu erfüllen: die Harnröhre muß zunächst durchgängig für das Instrument sein, der Blaseninhalt klar, die Blasenhöhle auf 100 bis 150 cbcm flüssigen Inhalts anfüllbar[1], der Schließmuskel intakt sein, damit nicht während der Untersuchung der Inhalt ausgepreßt wird.

Im Falle der Lähmung des Schließmuskels ist die Patientin nach Kelly mit dem Becken hochzulagern, so daß die durch einen per urethram eingeführten Tubus einströmende Luft die Blase entfaltet. Man untersucht dann bei von außen hineinreflektiertem Licht. Lagerung,

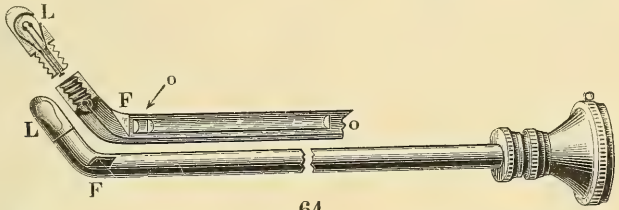


64

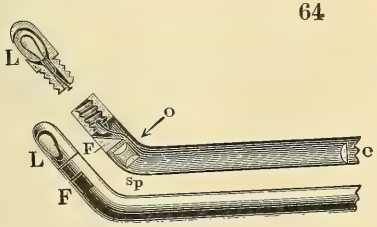


65

Kystoskopie I und II nach Nitze.
Im Durchschnitte und perspektivisch. L Glühlampe. F Fensterfläche des Prismas. o optischer, bilderweiternder Apparat. sp Spiegel.

sowie vorangehende Dilatation der Urethra machen diese Methode viel umständlicher für die Kranke. Dabei ist das Gesichtsfeld naturgemäß kleiner. Auch kommt die Bildvergrößerung, wie sie bei der Nitzeschen Methode durch besondere Zusammenstellung von Linsen erzielt wird, beim Kellyschen Verfahren in Wegfall. Für Kinder wird sie wohl kaum verwendbar sein. Man kann durch den Tubus hindurch zur lokalen Therapie und zur Sondierung der Ureteren Instrumente einführen.

Während die Sonde die Blasenwände notgedrungen berühren muß, um dem Untersucher Aufschluß über die Beschaffenheit derselben geben

---

Vortr. 267, 268. — Albarran: Les tumeurs de la vessie. Paris 1891, Steinheil. — Stoeckel: Die Kystoskopie des Gynäkologen. Leipzig 1903.

[1] Im Notfalle kann man mit 75 bis 80 cbcm auskommen.

zu können, vermeidet das Kystoskop im Gegenteil jede Berührung und somit jede Läsion der Blasenwandungen.

Dieses so leistungsfähige Instrument ist wesentlich auf zwei Momente basiert.

Zunächst wird das Licht nicht von außen hineinreflektiert, sondern an Ort und Stelle der Untersuchung von einem elektrischen Glühlämpchen gespendet (s. Figur 65).

Sodann wird durch den optischen, bilderweiternden Apparat (O) im Innern des Rohres das Gesichtsfeld, das sonst an Größe auf den Querschnitt des Rohres reduziert wäre, auf den Umfang eines silbernen Fünfmarkstückes erweitert.

Das Lämpchen beleuchtet intensiv eine Partie des Blaseninnern; durch das Fenster F, das durch die Katheterfläche eines im Rohre befindlichen Glasprismas gebildet wird, wird das Bild aufgenommen, von der Hypotenusenfläche desselben Prismas in den optischen, bilderweiternden Apparat hineinreflektiert und durch letzteren an das Okularende des Instrumentes gebracht, wo es durch eine eingefügte Lupe vergrößert wird.

Man sieht alsdann bei diesem Instrumente (Kystoskop I Fig. 64) die Gegenstände im Spiegelbilde. Alle dem Fenster ganz nahe befindlichen Gegenstände erscheinen außerdem sehr vergrößert, was man sich immer gegenwärtig halten muß, um nicht in schwerwiegende Irrtümer zu verfallen.

Bei Kystoskop II (Figur 65) wirft das Lämpchen — wie eine die vorliegende Schienenstrecke erleuchtende Lokomotivlaterne — das Licht in der Richtung der Längsachse des Kystoskops und man erblickt die Gegenstände aufrecht.

Außer diesen beiden Kystoskopen sind von Nitze noch mehrere andere konstruiert, von denen wir nur das Irrigationskystoskop, das eine Spülung der Blase während der Untersuchung ermöglicht (sehr wichtig bei Blutungen), sowie das Operationskystoskop, zu intravesikalen Eingriffen, erwähnen; außerdem ist von Nitze das Blaseninnere photographisch aufgenommen worden mittels des von ihm konstruierten Photokystoskops.

Zur Sondierung der Ureteren beim Weibe ist das Nitzesche Kystoskop II von Leiter nach v. Brenners Angaben so modifiziert, daß unter Leitung des Auges ein Katheter oder Sonde in die Ureteren gebracht werden kann. Wenn das Trigonum so lang ist, daß das Licht der Lampe noch auf der Ureteröffnung ruht, während das Fenster schon den Sphincter ves. passiert hat, ist es oft recht leicht, mit demselben die Sondierung der Ureteren auszuführen.

Sehr gut ist von Jedem, der mit dem Kystoskop die Ureteröffnungen schnell zu finden gelernt hat, mit dem Nitzeschen Ureterenkystoskop die Sondierung der Harnleiter auszuführen.

Casper hat gleichfalls ein Ureterenkystoskop angegeben, bei welchem durch Verschiebung des die Katheterrinne abschließenden Deckels der Katheter in einen nach Erfordern bald steileren, bald flacheren Winkel zum Kystoskop gestellt werden kann.

Albarran hat den gleichen Zweck durch eine kleine, am vesikalen Ausgange der Katheterführung angebrachte, bewegliche Platte erreicht.

Dies Instrument ist von Nitze modifiziert und kann als Irrigations-, gewöhnliches und Ureterenkystoskop gebraucht werden.

Daß mit all' diesen Instrumenten eine bis jetzt unerreichbar gewesene genaue und schonende Untersuchung der Blase möglich geworden, liegt auf der Hand.

Fremdkörper, Krankheiten der Blasenwand, Geschwüre, Tumoren, Steine[1], alles dieses zeigt das Kystoskop in voller Klarheit.

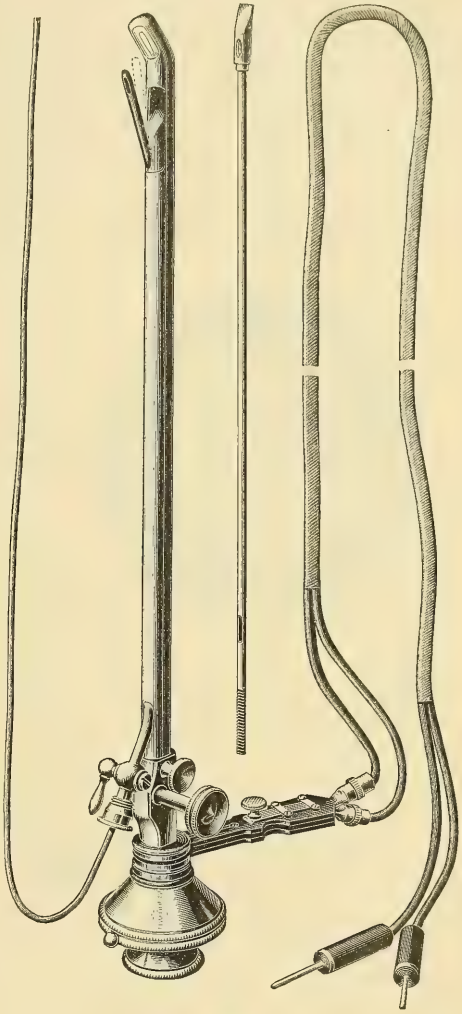

66
Kystoskop
mit daranhängender elektrischer Beleuchtungsleitung. Links der Ureterenkatheter, vorn etwas vorgeschoben.

Gerade aber die Frühdiagnose, die hierdurch ermöglicht ist, hat die Prognose so unendlich verbessert. Ist erst ein Blasentumor z. B. ohne Kystoskop von der Symphyse oder Vagina

[1] Steine liegen nicht nur auf dem Blasenboden, sondern hängen bisweilen an Fäden, die durchgewandert sind, an Orten, die der Sonde nicht zugängig sind. (Viertel: Deutsche med. Woch. 14. 93.) „Hängende" oder „fliegende" Steine.

her palpierbar, so ist die Operation viel schwieriger oder überhaupt, weil zu spät, nutzlos.

Indes auch über die Blase hinaus gibt die Methode genauen Aufschluß. Sie zeigt, ob 1 oder 2 Ureteren da sind, ferner, ob dieselben klaren, eitrigen oder blutigen Harn absondern, ob sie überhaupt agieren, sie gestattet uns eventuell, das Sekret jeder Niere gesondert aufzufangen, und ermöglicht es so, den „Befähigungsnachweis" einer Niere zu erbringen, ob sie also für die andere zu entfernende ausreichend eintreten kann. Ohne vorangegangene kystoskopische Untersuchung eine Nephrektomie zu machen ist ein Kunstfehler.

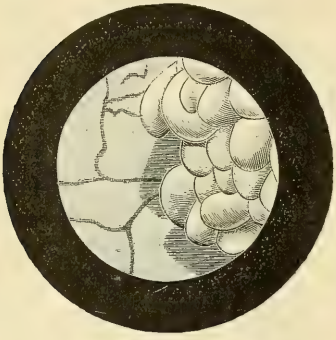

67

Carcinoma vesicae, Karzinomrezidiv des Uterus auf die Blase überwuchernd, auf die Blasenwand einen scharfen Schlagschatten werfend im Hintergrunde normale Venen.

68

Endoskopisches Bild eines sondierten Ureters.

Die Methode wird derart geübt, daß man zunächst die Blase mit 4prozentigem Borwasser klar spült; alsdann werden 50 g einer 2prozentigen Cocaïnlösung in die Blase injiziert, welche nach 5 Minuten wieder abgelassen werden, schließlich die Blase mit 100 bis 150 cbcm Borwasser gefüllt. Die Patientin ruht, wenn keine andere Vorrichtung vorhanden, auf dem Querbrett mit erhöhtem Steiß. Die Lampe des Kystoskops wird vor der Einführung geprüft; sie muß so hell leuchten, daß man die beiden Schenkel des Kohlenbügels nicht mehr isoliert sieht; sodann wird der Strom wieder geöffnet und das mit Bor-Glyzerin bestrichene Instrument eingeführt.

Die Bewegungen, die man mit dem Instrument ausführt, um sich methodisch nach und nach das ganze Blaseninnere zur Anschauung zu bringen, geschehen in drei Richtungen: in der Längsrichtung des Instrumentes, kreisförmig um dieselbe und schließlich um eine Achse, die senkrecht auf der Längsachse steht. Hilfs- und Merkpunkte sind

das Orificium internum, eine meist ungewünscht eingeschlüpfte Luftblase am Blasenscheitel, ferner die Ureterenwülste und Ureteröffnungen.

Will man sich die Ureteren noch besser markieren, so verabreicht man einige Stunden vor der Untersuchung 1 bis 2 Dosen Methylenblau (0,1 p. d.) per os. Das Sekret ist dann mehr oder weniger tief blaugrün und hebt sich scharf von dem durchsichtig klaren Borwasser als intermittierend vorspritzender farbiger Strahl ab. Allerdings muß man dabei auf die Schätzung der Qualität verzichten. Absolut sicher ist diese Methode jedoch nicht. In manchen hydronephrotischen Säcken z. B. wird das Methylenblau in die farblose Leukobase verwandelt.

Fernerhin ist es ratsam, die Untersuchung in einem dunklen Raume vorzunehmen, so daß kein helleres Licht, als das aus dem Kystoskop kommende, die Netzhaut trifft; sehr leicht ist dies bei Abend zu erreichen, oder, sobald das Zimmer künstlich verdunkelt worden ist dadurch, daß nach Einführung des Kystoskops in die Blase die Lampen niedriger geschraubt werden. Natürlich soll das Zimmer nicht absolut dunkel sein. Die Figuren 63 S. 124 und 67 u. 68 S. 128 zeigen „kystoskopische Bilder".

### Behandlung.

Kleine Blasentumoren, kystoskopisch diagnostiziert, werden mit der Glühschlinge entfernt. Größere Blasengeschwülste müssen, wenn es der Kräftezustand erlaubt, durch Eröffnung der Blase exstirpiert werden. Der Vaginalschnitt empfiehlt sich nicht. Die Blutung ist sehr störend und gestattet nicht eine so genaue Übersicht, daß man sicher operieren resp. exstirpieren könnte. Allgemein wird jetzt der hohe Blasenschnitt vorgezogen. Er kann als Längs- oder Querschnitt angelegt werden; ich ziehe den letzteren vor. Man macht ihn dicht über der Symphyse und geht nach Durchtrennung der Fascien durch das Fett in die Tiefe. Der Schnitt darf niemals die Recti abtrennen, weil sonst eine Hernie nach der Heilung zurückbleibt. Die spätere Operation einer solchen Hernie ist sehr schwierig, da die Recti sich handbreit nach oben retrahieren und man sie nur mit großer Kraft wieder vereinigen kann. Ja, es scheint durch die Funktionslosigkeit des unteren abgeschnittenen Rectusteiles eine Atrophie und fettige Degeneration des Muskels einzutreten. Der Schnitt sei nur 7 bis 8 cm lang. Ein Katheter schiebt die Blase in die Wunde, die Blase wird ebenfalls quer aufgeschnitten. Die Blasenwundränder werden mit mehreren Spencer-Wellsschen Arterienpinzetten oder mit Suturen, die als Zügel dienen, gefaßt, emporgezogen und fixiert erhalten. Dann liegt das Innere der Blase zu Tage, man sieht oder fühlt die Geschwulst. Vorsichtig, damit der Stiel nicht reißt, wird der Tumor

nach oben mit dem Finger luxiert. Die Geschwulst wird abgeschnitten oder mit der Glühschlinge abgetragen. Die Blutung stillt Eiswasser, da sich die Blasenmuskulatur, auf die Kälte reagierend, schnell zusammenzieht. Schlimmsten Falls wird die Blase zunächst austamponiert. Die Naht zur Blutstillung ist untunlich, weil die Ureteren vermieden werden müssen und die oberflächlichen Nähte ausreißen. Nach Stillung der Blutung wird die Blase mit der Lembertschen Naht geschlossen. Man nimmt Katgut und legt 2 oder 3 Suturreihen übereinander. Der Hautschnitt wird fast völlig vereinigt, so daß nur ein Jodoformstreifen bis auf die Blasennaht reicht. Ein in die Harnröhre gelegter Permanentkatheter leitet den Urin unten ab. Die Drainage nach oben sichert vor Urininfiltration, wenn der Katheter aus der Harnröhre unbemerkt in der Nacht herausgleiten sollte und der Urin durch die Wunde nach oben drängt. Auch wenn dies einigemal eintritt, heilt schließlich bei Drainage der obere Wundtrichter spontan. Dauert es auch längere Zeit, so ist doch der Erfolg sicher. Oft kann man auch die Heilung durch Plastik oder Naht des Trichters beschleunigen. Man scheue sich nicht, ein Stück, z. B. tuberkulöser Blasenwand zu resezieren, da auch eine kleine Blase nach der Heilung sich dehnt und normal funktioniert.

Findet man einen die Blase infiltrierenden weitverbreiteten dickwandigen Krebs, so muß man leider auf Heilung verzichten; aber selbst dann heilt die Blasenwunde, wenn auch nicht direkt, doch dadurch, daß die tiefe Wunde von den Bauchdecken aus „zugranuliert".

Besteht nach der Operation Pyurie, so wird von Zeit zu Zeit mit Borsäure- oder Argentumlösung ausgewaschen.

### D. Die Verletzungen der Blase. Fisteln[1].

Wenn der Kopf des Kindes einen Teil der Vagina bezw. des Cervix uteri so lange gegen die Beckenwand drückt, daß dieser Teil

[1] Dieffenbach, Operative Chirurgie I, 546, etc. — Jobert de Lamballe: Traité des Fistules. Paris 1859. — Simon, Heilung der Blasenscheidenfisteln. Rostock 1862, Stiller. Wiener med. Woch. 1876, 27. — Freund: Klin. Beiträge von Betschler und Freund. Breslau 1862, Morgenstern. — Ulrich: Zeitschr. d. Wiener Ärzte 1863. M. f. G. XXII u. XXIV. — Emmet: Amer. Journal of med. sciences 1867, IV. — Bozeman: Transact. amer. obstetr. Soc. VII, p. 139. — Bandl: Wiener med. Presse 1881, ibid. 1876 u. 1882. Die Bozemansche Methode usw. Wien 1883, Deuticke; A. f. G. XVIII. — Bongué: Du traitement des Fistules. Paris 1875. — Bröse: Z. f. G. 1884. — Billroth: A. f. klin. Chir. 1869. — Fritsch: C. f. G. 1879, No. 17. — Hahn: Berliner klin. Woch. 1879, 27. — Kroner: A. f. G. XIX. — Pawlik: Z. f. G. VIII. — Hempel: A. f. G. X. — Menzel: A. f. G. XXI. — Kaltenbach: M. f. G. XXXI. C. f. G. 1883, p. 761. — Schede: Ureterfistel: C. f. G. 1881. — Zweifel: A. f. G. XV. — Baumm:

dauernd ischämisch wird, so wird er nekrotisch und stößt sich später gangränös ab. Liegt die gangränöse Stelle gerade in der Blasenscheidenwand, so entsteht hier ein Substanzverlust, eine offene Verbindung zwischen Scheide und Blase, eine Blasenscheidenfistel.

Ferner wird bei gewaltsamen geburtshilflichen Operationen bei engem Becken die Blasenscheidenwand durch den Kindskopf zerquetscht. Die hohen Blasencervixfisteln entstehen meist bei Anwendung von Instrumenten. Auch kann bei Cystocele die Zange den Kopf so gegen die Symphyse pressen, daß die Cystocele platzt und ein Querriß entsteht. Die Harnröhre reißt direkt von der Blase ab. Diese seltenen Fisteln sind quer-spaltförmig. Häufiger sind die Fisteln Folgen zu langer Geburtsdauer bei Mißverhältnis zwischen Kopf und Becken. Mit Recht kann man behaupten, daß viel mehr Fisteln entstehen, weil zu spät, als weil zu früh operiert wurde.

Auch ein falsch eingesetzter, scharfer oder stumpfer Haken oder ein scharfer, zerbrochener aus einer Perforationsöffnung des Kopfes hervorragender Knochen reißt eine Fistel in die Blasenscheidenwand. Derartige Fisteln gehen von oben nach unten und sind, wenn auch teilweise geheilt doch so groß, daß z. B. die Fistel in der Cervix beginnt und sich bis in die Harnröhre fortsetzt.

Durch ein zufälliges Trauma sind ebenfalls Fisteln entstanden, so z. B. beim Auffallen auf einen spitzen Gegenstand, bei Beckenfrakturen oder ungeschicktem Tamponieren mit spitzer Kornzange. Ferner sind Fisteln zur Beobachtung gekommen, welche auf ein Zwanck sches Pessar zurückzuführen sind. Das Flügelpessar verdreht sich und kann Blase und Mastdarmscheidenwand allmählich symptomlos perforieren. Auch Fremdkörper in der Blase, z. B. eine Haarnadel, kann so gelagert sein, daß die Blasenscheidenwand vereiternd perforiert wird. Ferner entstehen Fisteln bei gynäkologischen Operationen, z. B. Vaginafixation. Bei der vaginalen Myomotomie kann die Blase dadurch reißen, daß sie bei der Entwickelung einer großen Geschwulst zu sehr in die Quere gedehnt wird. Ebenso habe ich einige Mal nach sehr schweren Totalexstirpationen bei Karzinom Fisteln gesehen. Sie waren erst nach Tagen, vielleicht durch den Druck massenhaften Ligaturmaterials, eitriger Erweichung in der Umgebung des Ureters und Urinstauung zu stande gekommen.

---

A. f. G. XXXIX, 492. — Heyder: C. f. G. 1890, p. 344. — Klein: Münch. med. Woch. 1890, 171. — Martin: Z. f. G. XIX, 394. — Neugebauer: A. f. G. XXXIII bis XXXIX, 509. — Wyder: C. f. G. 1891, 29. — Coe: C. f. G. 1891, 298. — Mackenrodt: C. f. G. 1894, p. 180. — Freund: Samml. klin. Vortr. N. F. 118. — Stoeckel, Ureterfisteln und Ureterverletzungen. Leipzig 1900, Breitkopf & Härtel.

Bei einer Urinfistel kommuniziert die Blase mit der Scheide. Viele Fisteln liegen in der Mitte zwischen Portio und der Gegend des Orificium internum urethrae. Oft aber fehlt auch ein kleines oder großes Stück der Portio, so daß die Gebärmutter oben die Fistel begrenzt. Oder die Vagina ist intakt und die Kommunikation besteht zwischen Blase und Cervix: Blasencervixfistel resp. Uterusblasenfistel.

Ist die Blase intakt, öffnet sich aber ein Ureter in das seitliche Scheidengewölbe, so handelt es sich um eine Ureterfistel, die durch tiefe seitliche Einrisse und Vereiterung des Risses nach schweren Geburtsverletzungen bei instrumentell beendigten Geburten und engem Becken entsteht.

Die meisten Ureterfisteln sind die Folge von Totalexstirpation des Uterus bei Karzinom oder cervikalen Myomen. Hier kann primär der Ureter zerschnitten sein, oder es kann sekundär durch Abbindung, Knickung und Stauung des Urins die Fistel erst während der Heilung der Operationswunde eintreten.

Das obere Ende des Ureters zieht sich zurück und liegt oft hoch oben in einem narbigen, fixierten Trichter. Das untere Ende liegt in der Blasenwand.

Es können zwei, ja drei Fisteln neben einander bestehen. Dann sind große Zerstörungen dagewesen und die zusammengeheilten Fetzen bildeten Brücken über den ursprünglich großen Defekt. Die Größe der Fisteln ist sehr verschieden. Minimal kleine, kaum sondierbare Fisteln und enorme Defekte bis 8 cm Durchmesser kommen zur Beobachtung.

In der Umgebung der Fistel sieht man oft eine Anzahl Narben in der Scheide, welche beweisen, daß noch anderweitige Verletzungen bestanden. Bei teilweiser gangränöser Abstoßung der Vagina, bei Zerreißungen und Substanzverlusten der Vulva kann der Zugang so erschwert sein, daß Spekula nicht einzuführen sind und somit die Fistel ohne weiteres nicht zu sehen ist. Die Fortdauer der Symptome nach Heilung einer Fistel beweist das Vorhandensein einer zweiten Fistel weiter oben. Es besteht auch eine vollkommene Atresie im Scheidengewölbe oberhalb der Fistel. So groß ist mitunter der Substanzverlust, daß von der Vagina wenig übrig blieb und auch der unterste Teil des Uterus fehlt. Er ist unter Umständen überhaupt von der Vagina aus nicht aufzufinden, sei es nun, daß er in narbigen Exsudatresten eingebettet liegt, oder daß er wegen der Enge der Scheide nur vom Mastdarm aus nachgewiesen werden kann.

Größere Fisteln befinden sich meist in der Mittellinie. Sind sie sehr groß, so hat die obere Blasenwand keine Stütze mehr, sie pro-

labiert in und durch das Loch, ja aus der Vulva heraus; dann ist die Blasenschleimhaut entzündet, hochrot oder sogar gewuchert. Auch kann die Blasenschleimhaut mit der Vagina verwachsen, so daß man sie vor der Reposition abtrennen muß. Selbst von der vorderen Blasenwand an der Symphyse kann ein Stück Blase fehlen. Man erblickt bei fast totalem Mangel der Blasenscheidenwand vorn das metallisch glänzende Periost der Symphyse. Meist sind die Löcher rund und ihre Ränder dünn, doch kommen auch kallöse, narbige Ränder und ovale, viereckige oder ganz unregelmäßige Fisteln vor. Bei allen Blasenscheidenfisteln, welche den Urin vollkommen entleeren, wird allmählich der obere Teil der Harnröhre eng. Dann kommt es nicht selten zu einer vollkommenen, gerade am oberen Ende sitzenden Atresie der Urethra. Diese Atresie ist nur scheinbar, sie läßt sich mit einiger Kraft mit dem Katheter zerdrücken.

Gehen bei größeren Verletzungen auch Teile der Harnröhre verloren, so kann der Rest, verzerrt, fest an den Knochen angewachsen, in Narbenmassen blind enden. Sehr ungünstig sind die Fälle, bei denen die Urethra so völlig verschwunden ist, daß man sie nicht aus den Resten zusammennähen, sondern plastisch aus der Umgebung bilden muß.

Ist der Uterus total exstirpiert, so ist mitunter das obere Ende des Ureters atypisch gelagert. Man hat Mühe, es aufzufinden und zu sondieren.

Die Symptome bestehen in unwillkürlichem Harnabfluß: bei großen Verletzungen tritt unmittelbar post partum, bei Druckgangrän erst nach Harnverhaltung und Abstoßung des gangränösen Stückes, der unwillkürliche Abfluß ein. Manchmal wird eine große Quantität Urin in der Scheide zurückgehalten, wenn die Patientin streng die Rückenlage einhält und die Vulva geschwollen ist. Bei der Seitenlage oder Erheben der Oberschenkel schwappt der Urin heraus.

Bei der Harnleiterscheidenfistel fließt der Urin der einen Niere spontan ab, der der anderen wird aus der intakten Blase entleert.

Fehlt Reinlichkeit, so entsteht Vulvitis und Vaginitis. Namentlich in der Rima pudendi und um den After herum bilden sich Exkoriationen und kleine, oft kondylomartige Geschwüre. Bei jahrelangem Bestehen können in den Hautfalten fingerdicke, hornartige, wie aus zusammengebackenen spitzen Kondylomen bestehende Hauthypertrophien sich bilden.

Der unwillkürliche Urinabgang, die fortwährend nach Urin riechende Atmosphäre, die permanente Nässe der Geschlechtsteile und Oberschenkel, die Unmöglichkeit, irgend welche Pflichten zu erfüllen und Freuden zu genießen, peinigen die Patientinnen so, daß sie körperlich herunterkommen und ein elendes Dasein fristen. Die Menstruation

fehlt deshalb oft monatelang. Als man die Fisteln noch nicht heilen konnte, ging manche dieser Patientinnen infolge der körperlichen und seelischen Leiden frühzeitig zu Grunde.

### Die Diagnose.

Die Diagnose ist meist schon durch die Anamnese klar.

Bei der Untersuchung fühlt man große Fisteln leicht und bringt sie durch ein Simonsches Spekulum zu Gesicht. Kleinere Fisteln, die man zunächst nicht sehen kann, findet man durch Hervordrücken der Blasenscheidenwand mittels einer Sonde oder eines Katheters. Oder man spritzt warmes sterilisiertes mit blauer Farbe gefärbtes Wasser in die Blase und beobachtet im Spekulum, wo dasselbe in der Vagina erscheint. Stopft man die Scheide mit reiner Watte fest aus und wird die Watte bei Blasenspülung blau, so beweist dies die Blasenscheidenfistel. Wird die Watte zwar naß vom Urin, bleibt sie aber farblos, so besteht eine Ureterfistel, die man dann durch Sondieren aussucht. Der Ureterkatheter (Fig. 69) wird in der Gegend des vermuteten Vaginal-Ureters eingeführt. Erst wenn kontinuierlich aus ihm Urin abfließt, ist man sicher, in den Ureter einpassiert zu sein, denn bei einigem Druck kann auch die Sonde die Narbe durchbohren und in die Bauchhöhle gleiten. Auch die seitliche Ablenkung und der Widerstand an der Linea innominata, die der intraureteral liegende Katheter erfährt, zeigt, daß man mit dem Ureterkatheter sich in dem Ureter befindet. Die Harnröhrenfisteln erkennt man ebenfalls durch Sondieren. Führt man einen Katheter in die Blase und eine Sonde in das Loch, das man für die Fistel hält, so sucht man beide metallischen Gegenstände zur Berührung zu bringen.

69 Ureterkatheter von Pawlik.

Bei Cervixblasenfisteln beobachtet man genau die Portio bei starker Blasenfüllung.

Die exakteste Methode ist die Kystoskopie. Man stellt beide Ureteröffnungen nach einander ein, der normale Ureter macht Bewegungen ähnlich wie ein lebender Echinokokkus unter dem Mikroskop. Deutlich nimmt man wahr, wie der Urin aus der sich öffnenden Ureteröffnung ausfließt. Der andere Ureter, aus dem nichts fließt, macht keine Bewegungen, sondern ist „tot“.

Auch ist es möglich, mit Hilfe des Kystoskops einen Ureter nach dem anderen von der Blase aus zu sondieren. Es ist dies dann ungefährlich, wenn man aseptisch verfahren kann, d. h. wenn die Blase kokkenfrei, nicht entzündet ist. Vorsicht ist notwendig, da bei Anwen-

dung von Gewalt, namentlich wenn der Ureter in Narben fixiert und verlagert ist, die Sonde den Ureter perforiert oder neben ihm nach oben gleitet und dann ohne irgend welche Kraftanwendung neben dem Ureter im losen Bindegewebe, ohne Widerstand zu finden, nach oben gleitet.

Oft ist die nähere Diagnose der Beschaffenheit einer Fistel deshalb sehr schwierig, weil es zunächst unmöglich ist, wegen der stenosierenden Scheidennarben Spekula anzuwenden. Dann bereitet man die Operation vor, inzidiert die Narben, öffnet sich den Weg und schreitet sofort zur Operation. Schon bei der Diagnose muß die Durchgängigkeit der Harnröhre geprüft werden.

### Prognose.

Wenn die Harnröhre wenigstens teilweise erhalten ist, kann man stets in irgend einer Weise Heilung erzielen. Trotz Narben und anderer Schwierigkeiten, trotz geringer Substanz zur Bildung der Blasenscheidenwand ist doch Heilung möglich. Ist die Fistel einmal geheilt, so öffnet sie sich meist spontan nicht wieder. Da bei Geburten die vordere Vaginalwand eher zusammengeschoben als gedehnt wird, so reißen geheilte Fisteln auch bei der Geburt nicht. Selbst wenn der Defekt sehr groß war, können die Patientinnen, auch wenn die Harnröhre nur 1 oder 2 cm lang ist, den Urin halten. Ja, trotz völligen Verlustes der Harnröhre kann die kleine Mündung in die Blase durch Narbenspannung ihre Ränder so aneinander legen, daß nur bei Anstrengung der Bauchpresse der Urin abfließt. Unbeabsichtigt und beabsichtigt habe ich so Heilung erzielt.

Daß bei Verletzungen des Peritonäums Peritonitis, bei Infektion der Wunde Zerfall der genähten Wunde, Fieber und Cystitis, bei Unterbindung eines Ureters akute Hydronephrose vorkommt, hat mit der Prognose der Fisteloperation an sich nichts zu tun.

### Behandlung.

Eine nicht zu große Fistel heilt in vielen Fällen bei geeigneter Behandlung spontan. Man muß die übelriechenden Lochien durch häufige Irrigationen entfernen. Ferner wird die Blase drainiert, d. h. es wird der Skenesche Pferdefuß (vergl. Figur 62, S. 122) in die Urethra eingelegt. Oder man legt ein Gummirohr ein, das nur soweit eingeschoben wird, daß es das obere Ende der Urethra erreicht. Außen wird es an die Harnröhrenmündung angenäht. Das untere Ende des Rohres hängt in ein Receptaculum urinae. Das Gummirohr ist nach 48 Stunden von ankristallisierten Salzen zu reinigen. Durch eben dieses Gummirohr wird auch die Blase ausge-

spült (vergl. S. 120). In frischen Fällen ist die Hoffnung, auf diese Weise spontane Heilung zu erzielen, durchaus nicht gering. Auch Ureterfisteln nach gynäkologischer Operation heilen oft spontan.

Falsch ist bei diesen Fällen die Tamponade. Bei Ausdehnung der Vagina durch den Tampon, bei Erweiterung ihres Lumens wird die Fistel größer, ihre Ränder werden von einander entfernt. Die Sekrete und der Urin stagnieren hinter dem Tampon; oft rapide entsteht selbst bei Jodoformgazetampons Urinzersetzung und Blasenkatarrh. Dann tritt Fieber ein, und von einer spontanen Heilung der Fistel ist nicht die Rede.

Zerreißt bei einer Totalexstirpation, bei der Entwickelung eines zu großen Tumors die Blase, so merkt man dies an dem Erguß des Urins, resp. bei dem Katheterisieren am Schlusse der Operation. Das Unglück ist nicht groß und, wenn nur sofort bemerkt, leicht zu reparieren. Man schließt das Loch in der Blase durch eine Tabaksbeutelnaht ab und zieht das Peritonäum vorsichtig herab, es überall sorgfältig mit der vorderen Vaginalwand vereinigend. Wird dann die Blase drainiert, hat sie also kein Lumen, kann der Urin sich nicht stauen und liegen demnach die Wundränder dicht aneinander, so heilt die Fistel fast jedesmal primär.

Wenn die Fistel alt, d. h. wenn die Ränder vollkommen überhäutet sind, so muß die blutige Fisteloperation vorgenommen werden. Allerdings werden auch heute noch Ätzungen kleiner Fisteln empfohlen, jedoch sehr mit Unrecht. Es ist dringend anzuraten, prinzipiell nur blutig zu operieren und die Ätzungen selbst bei ganz kleinen Fisteln aufzugeben. Denn heilt die Fistel, was wohl meist der Fall ist, nicht, so hat man durch die Ätznarbe sich sehr schlechte Wundränder für die Anfrischung geschaffen.

Bei dem Blutreichtum der Blasenscheidenwand ist aprioristisch anzunehmen, daß hier eine Wunde leicht heilt. Die genähte Wunde befindet sich an einem geschützten Orte, der normale Urin schadet einer Wunde nichts. Zerrung der Wunde findet beim Liegen eines Permanentkatheters nicht statt. Somit heilen gut angefrischte und gut genähte Fisteln regelmäßig.

Aber das Schwierige liegt eben in dem „gut“ Anfrischen und „gut“ Vereinigen, was wegen der tiefen Lage der Fistel oft schwierig ist. Alle Operateure haben deshalb erstrebt, die Fistel so zugängig zu machen, daß sie vollkommen übersehen werden kann.

Nachdem die S. 73 geschilderten Vorbereitungen getroffen sind, liegt die Kranke in meinen Beinhaltern (Figuren 43 und 44, S. 74 und 75) auf einem Tisch, dem Fenster gegenüber.

Hierauf geht man an die Eröffnung der Scheide. Stößt diese auf Hindernisse infolge von Narben, so inzidiert man die Narben und drückt mit Finger oder Spekulum die Wunden auseinander.

Bozeman und Bandl empfahlen eine Vorbereitungskur, deren Zweck wesentlich eine allmählich durch Dilatatorien zu erzielende Erweiterung der Vagina war. Ich halte dies für unnötig und falsch. Nachdem ich über 200 Fisteln mit Glück operiert habe, ist es mir wohl erlaubt, darüber ein Urteil abzugeben.

Wenn Narbenstränge und Verengungen vorhanden sind, so werden diese unmittelbar vor bezw. bei dem Operieren mit dem Messer zertrennt. Warum soll man dies früher tun? Jedenfalls würde doch wenigstens etwas wieder zusammenheilen. Unmittelbar nach Anlegung des Schnittes verfügt man sicher über den größten Raum. Die Blutung ist nicht stark; sollte dies doch der Fall sein, so wird sie durch Umstechungen der spritzenden Gefäße leicht gestillt. Auch steht die Blutung dadurch, daß die Spekula direkt auf die Wundfläche drücken, und nach der Fisteloperation kann man die Wunden wieder durch die Naht schließen. Die Vorbereitungskur ist unmöglich aseptisch zu machen, denn hinter den Kugeln oder Tampons sammelt sich Urin an, es kommt zu Zersetzung, Entzündung, Bildung von Wundsekret.

Ich gebrauche die Simonschen Spiegel (Figur 26, S. 38). Dagegen habe ich eigene Seitenhalter, Figur 70, welche das Operationsfeld gut anspannen, wenig Raum wegnehmen und nicht leicht abgleiten.

Es ist notwendig, die Fistel so zu Gesicht zu bringen, daß man wenigstens den zunächst anzufrischenden Teil gut übersehen kann. Dazu muß das Spekulum oft gedreht, tiefer geschoben, herausgezogen, oder es muß mit ihm gehebelt werden. Auch erfaßt man mit einer Zange die Portio, um die ganze Partie nach unten zu bekommen. Oder man legt einen Zügel durch die Portio, zieht den Uterus herab und bindet den Zügel an dem Spekulum fest. Gute Instrumente sind auch die Plattenhaken (Figur 71), deren Platte die Vaginalwände zurückhält, so daß das Operationsfeld frei liegt.

Nunmehr nähert man mit scharfen Häkchen (Figur 72 und 73) oder Pinzetten die Ränder, um zu erfahren, wie sich die Wundränder am besten zusammenbringen lassen. Davon macht man die Richtung der Anfrischung abhängig. Es ist zu berücksichtigen, daß die künstliche Auseinanderzerrung durch die Spekula unnatürliche Verhältnisse schafft, und daß also beim Nähern der Wundränder die Spekula nachgeben müssen.

Es kommen auch Fälle vor, bei denen man die Knieellbogen- oder Simssche Seitenlage mit Vorteil anwendet. Erstere z. B. bei kleinen in der Nähe der vorderen Muttermundslippe liegenden Fisteln, die sich nicht herabziehen lassen, letztere bei seitlichen Cervixfisteln.

Sehr günstig wirkt in solchen schwierigen Fällen auch das Entgegendrücken der Fistel mit einem dicken Katheter von der Blase aus.

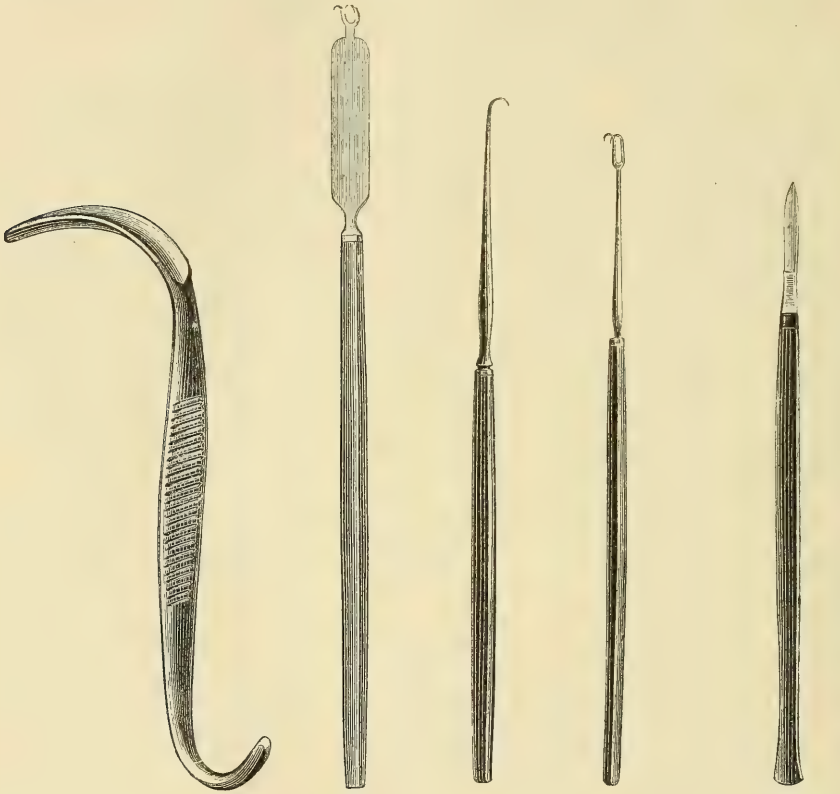

70 Seitenhalter. 71 Plattenhaken. 72 Scharfes Häkchen. 73 Scharfes Doppelhäkchen. 74 Fistelmesser.

Ist die Einstellung fertig, so geht man an die Anfrischung. Hierzu gebraucht man lange spitze, sehr scharfe Messer (Figur 74). Man muß die Anfrischung dem Falle anpassen. Flach oder trichterförmig — dies ist gleichgültig, wenn nur breite Wundflächen ohne Zerrung gut aneinander liegen. Ektropien der Blasenschleimhaut werden als Fistellumen behandelt, d. h. man frischt an ihrer Peripherie an. Ektropien der Scheide in die Blase dagegen sucht man als Lappen

nach außen zu klappen, bezw. bei der Anfrischung mit zu verwerten. Ist es leicht möglich, die Ränder einander zu nähern, so frischt man um das Loch einen Gürtel von 1 cm Breite an. Ist aber die Fistel so groß, daß bei dieser Methode sehr stark gezerrt werden müßte, um überhaupt die Wundflächen aneinander zu bringen, so frischt man mehr trichterförmig an. Es muß unter Umständen bei einer Fistel die eine Hälfte breit, die andere flach angefrischt werden. Ist es schwer, die Ränder aneinander zu bekommen, so wird seitlich über die Fistel hinaus angefrischt. Die Anfrischung reicht dann auf die hintere Vaginalwand hinüber. Ja, man kann geradezu in die Vagina einen sie verkürzenden Ring nähen. Knüpft man dann zuerst die Nähte über dem seitlichen Teil der Anfrischungsfläche, wohin die Fistel nicht reicht, so kommen allmählich die Fistelränder leicht aneinander. Die Figur 75 zeigt diese Verhältnisse schematisch.

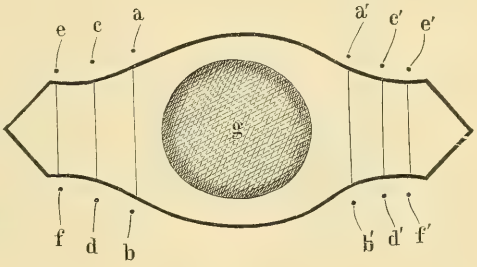


75

Anfrischungsfläche bei schwerer Vereinigung der Fistelränder. Es wird, um die Ränder der Fistel g einander zu nähern, zu „entspannen", zuerst e an f, e' an f', dann c an d, c' an d' und a an b, a' an b', genäht. Dadurch legen sich die Fistelränder leicht aneinander.

Gelingt es nicht, die Wundränder aneinander zu bringen, so lockert man den beweglichen Wundrand, stellt einen Lappen her und zieht ihn an den an den Knochen angewachsenen unbeweglichen Wundrand. Von der Lappenbildung mache ich den ausgiebigsten Gebrauch, um das Gewebe zu schonen. Bei kleinen Fisteln schneide ich quer über das Fistelloch, lockere unterminierend, ohne etwas wegzuschneiden, von dem Schnitt aus die Wundränder und nähe dieselben zusammen (vergl. Zentralblatt für Gynäkologie 1888, S. 804).

Die Schnitte der Anfrischungsfläche müssen sehr glatt sein, die Fläche überall gleich tief. Die Anfrischungsfläche um die Fistel muß groß sein, mindestens $1^1/_2$ cm breit, besser 2 cm. Man bedenke, daß die Wundfläche durch Zusammenschnüren auf den vierten Teil oder mehr reduziert wird; frischt man also nur 1 cm an, so liegen vielleicht in der Sutur wenige Millimeter Fläche aneinander. Dies ist zur sicheren Heilung zu wenig. Lappen dürfen nicht zu dünn genommen werden. Vor dem Nähen muß man die weißliche, harte, schlecht ernährte narbige Partie wegschneiden. Die Wundränder müssen ohne jede Zerrung aneinander zu bringen sein. Kann man die Verletzung der Blasenschleimhaut vermeiden, so soll man es lieber tun. Auch

die Suturen sollen dicht oberhalb der Blasenschleimhaut und nicht durch diese geführt werden. Ist die Schleimhaut mitgefaßt, so entstehen neben dem Faden kleine Gänge, erweitert und gereizt durch die am Faden sitzenden Harninkrustationen; diese wachsen gleichsam am Faden entlang. Er bildet das Zentrum eines kleinen Blasensteines. Auf diese Weise entsteht in der Narbe, in der geheilten Fistel, eine kleine Fistel im Nahtgang. Wenn es irgend möglich ist, nähe man in der Tiefe die Blasenwand zunächst mit dünnem Katgut zusammen, und erst darüber die Vaginalwand mit oberflächlichen Suturen. Zu dem Zwecke mobilisiert man die Scheidenwandung, so daß ein Stück Blasenwand darunter zusammengezogen werden kann. Ist die Fistel sehr groß, oder liegt sie in der Nähe des Trigonum Lieutaudii, so betrachte man, die Blasenfläche nach außen umklappend, eine Zeit lang die Schleimhaut, ob nicht in ihr eine Uretermündung sich befindet. Man erlebt sonst, daß der Ureter eingebunden oder verletzt wird, ein Unglück, das nicht nur die direkte Heilung hindert, sondern für fernerhin viel ungünstigere Verhältnisse schafft, als vorher existierten.

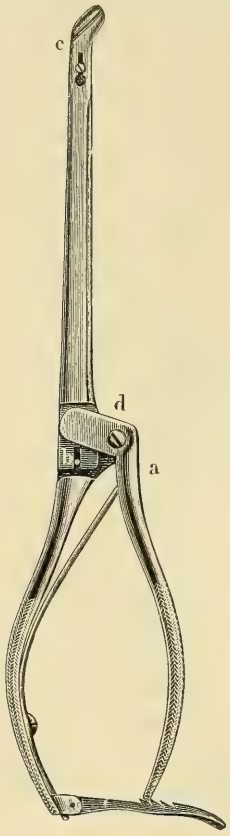


76

Hagedorns Nadelhalter.
a beweglicher, beim Reinigen abzunehmender Arm, d Schraube, welche zu dem Zwecke entfernt wird, b c verschieblicher Stab, der durch Öffnen herabgleitet, so daß bei c die Nadel eingelegt wird.

Als Nadelhalter wende ich den Hagedornschen (Figur 76) an.

Ich kann den Gynäkologen nicht dringend genug diesen Nadelhalter empfehlen, der ein ganz vorzügliches Instrument zu Höhlennähten im beschränkten Raume ist. Es gehören dazu eigene Nadeln.

Man hat lange und kurze Hagedornsche Nadelhalter, erstere zu Fistel-, letztere zu Damm- und Vaginaloperationen. Das Maul c ist schräg und rechtwinkelig gebogen. Der Vorteil ist, daß die Nadel unbeweglich fest liegt, daß ein leichter Druck sofort die Nadel befreit, und daß man also durch Loslassen und Zufassen die Nadel allmählich vorwärts schieben kann. Außerdem verdeckt dieser Nadelhalter in der Tiefe nicht das Operationsfeld, da er nur eine lange und dünne Stange bildet.

Als Nahtmaterial gebrauche ich Katgut. Doch wird auch Seide, Zwirn, Draht und Silkworm angewendet.

Bei der Naht hat man folgendes zu beachten: Es darf nicht zu wenig Gewebe in der Fadenschlinge liegen, sonst wird das gefaßte Gewebe nekrotisch und der Faden schneidet durch. Man lege nicht zu viel Nähte, damit dem gefaßten Gewebe nicht das Ernährungsmaterial entzogen wird. Die Suturen liegen $^3/_4$ bis höchstens $^1/_2$ cm nahe. Ferner überlege man sich vor dem Einstechen der Nadel genau, wo und wie sie liegen soll, damit man nicht durch häufiges Durchstechen und Zerstechen zu viel Kapillaren verletzt. Niemals schnüre man die Suturen zu fest, sonst wird das gefaßte Gewebe ganz außer Ernährung gesetzt und stirbt ab.

Ob die Wundränder der Vagina ganz genau lineär aneinander liegen, ist dann gleichgültig, wenn die Anfrischungsfläche groß gemacht wurde. Beim Anfassen der Wundränder mit der Pinzette sei man sehr vorsichtig, damit man nicht die Lappen zerreißt oder zerquetscht. Desinfizientien sind nicht zum Spülen zu gebrauchen, sie töten das Gewebe ab und hindern die Heilung.

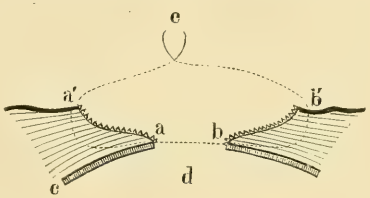


77

a b Einstichtspunkt der Nadel, a' b' Ausstichtpunkt, c Blasenschleimhaut, d Blase, e Vagina.

Eine genaue Naht (Figur 77) wird am besten so gemacht, daß man zunächst a und b mit einigen versenkten, sehr dünnen Katgutfäden vereinigt. Dann sticht man vor der tiefsten Stelle der Wundfläche oberhalb der Blasenschleimhaut bei a und b ein und führt die Nadel möglichst weit nach außen so herum, daß möglichst viel Gewebe gefaßt wird und die Nadel dicht am Wundrande bei a' wieder herauskommt. Dadurch erzielt man, daß die Wundflächen in der Tiefe gut aneinander liegen und die Wundränder sich nicht einkrempeln. Haben sie dazu Neigung, so schneidet man die betreffenden Streifen vom Wundrande vor der Knüpfung ab.

Erst wenn alle Suturen gelegt sind, geht man an das Knüpfen. Liegt danach die Scheidenhaut nicht gut aneinander, so kann man noch eine Anzahl feinerer Nähte dazwischen legen. Die fortlaufende Naht ist nicht vorteilhaft, weil man eine so genaue Adaption und überall gleiche Festigkeit wie mit einzeln geknüpften Fäden nicht erreicht.

Nicht immer ist die Operation so einfach. Ist die obere Blasenwand durch die Fistel hindurch prolabiert, so muß sie während der Operation mit einem festen Katheter oder durch Einlegen eines

Schwammes in die Blase zurückgehalten werden. Der Schwamm darf freilich nicht vergessen werden, sondern ist vor dem Knüpfen der Fäden zu entfernen. Gerade in diesen Fällen erleichtert das Nähen der Blasenschleimhaut mit Katgut in der Tiefe, den Schluß der Vaginalwunde. Ist die Fistel unregelmäßig, und ist eine gradlinige Vereinigung unmöglich, so müssen einzelne Lappen gebildet und aneinander geheilt werden. Auch habe ich schon mit Vorteil eine Fistel, deren Ränder teilweise sich gar nicht nähern ließen, erst zur Hälfte vereinigt. Nach der Heilung war es dann später möglich, bei einer zweiten Operation den Rest zu heilen. Bei großem Materialmangel kann man abgelöste Stücke der hinteren Scheidenwand oder selbst der großen Schamlippen plastisch einheilen.

W. A. Freund hat bei sehr großen Fisteln den Uterus in die Scheide herab geklappt und auf den Defekt genäht. Diese Methode ist mit Glück mehrfach ausgeführt.

Bei Striktur der Urethra ist der Verschluß durch gewaltsames Durchpressen eines festen Katheters zu heben. Bei Verlust eines Teiles der Urethra ist der obere Fistelrand an den Rest der Urethra anzunähen. Selbst nur wenige Fasern des Sphincter gewinnen bald an Kraft und funktionieren als Sphincter. Ist auch nur 1 cm Harnröhre vorhanden, so hat man doch Aussicht auf vollen Erfolg. Oben kann die Anfrischung in die vordere Muttermundslippe hinein gehen, das Uterusgewebe heilt leicht an. Ist der Uterus verschieblich und beweglich, so ist eine Vereinigung der vorderen Lippe mit dem Harnröhrenwulst möglich. Spritzt eine Arterie während der Anfrischung, so wird sie mit sehr feinem Katgutfaden isoliert unterbunden, damit man nicht durch die Blutung in der Übersicht gestört wird.

Es ist auch schon vorgekommen, daß bei der Operation ein Ureter angeschnitten wurde. Simon hielt ihn wegen des herausspritzenden blutigen Urins für eine Arterie. Oder die Naht faßte zufällig den Ureter und verschloß sein Lumen. Auch kann der Ureter von der Nadel angestochen oder von der Sutur beim Zuschnüren so verzerrt werden, daß er sich knickt und den Urin nicht mehr passieren läßt. Im letzten Falle tritt oft hohes Fieber, urämischer Kopfschmerz und beängstigendes Übelbefinden und Schmerz in den Nierengegenden ein. Dann bleibt nichts anderes übrig, als die Nähte, die an der fraglichen Stelle liegen, ja sogar alle Nähte zu öffnen. Aber es kommen auch Fälle vor, wo der Verschluß des Ureters fast symptomlos verläuft. Erst der größere Druck preßt den Urin durch und bewirkt eine Ureterfistel.

Vor der Operation der Blasencervixfistel muß die Cervix seitlich gespalten werden, um die Fistel nach Umklappen der vorderen Mutter-

mundslippe zu Gesicht zu bekommen. Cervixfisteln sind deshalb leicht zu heilen, weil sie meist klein sind, man tief trichterförmig anfrischen kann und die Nähte durch die Cervix gut festzulegen sind. Ist die Cervixfistel aber sehr groß und kann man die Blase nicht so mobilisieren, daß sie direkt zu schließen ist, so wird der Muttermund zusammengenäht. Dann fließt das Menstrualblut durch die Fistel in die Blase. Nach beiden Methoden habe ich Heilung erzielt.

Bei völligem Fehlen der vorderen Muttermundslippe habe ich öfter die hintere Lippe zum Schluß der Fistel verwendet, wonach ebenfalls Sterilität und Abfluß des Menstrualblutes durch die Blase erfolgt.

Als man früher in der Technik noch nicht weit vorgeschritten war, hielt man viele Fisteln für unheilbar. Dann wurde eine Art Heilung in der Weise ermöglicht, daß unter der Fistel ein Ring der Scheide angefrischt und die Scheide verschlossen wurde. Somit hatte man durch diese „quere Obliteration“ einen aus oberer Hälfte der Scheide und Blase gebildeten Raum geschaffen, in welchen sich der Urin, Menstruationsblut und Uterussekrete ergossen, resp. aufhielten. Diese Methode ist zu verwerfen.

Man bringt durch diese „Heilung“ die Kranken in Lebensgefahr. Die Scheide hat keinen Detrusor und kann deshalb den Urin nur durch abdominellen Druck entleeren. Fast immer kommt es zur Harnsteinbildung in der Vagina. Nimmt der Stein an Größe zu, so entsteht eine neue Fistel oder wenigstens Harnträufeln und oft starke Cystitis. Deshalb führt die quere Obliteration fast nie zu dauerndem völligem Wohlbefinden. Die Patientin geht an aufsteigender Ureteritis, Pyelonephritis, interstitieller Nephritis und Nierenabszessen zu Grunde. Bleibt in verzweifelten Fällen nur diese Operation übrig, so muß man die Barriere so hoch als möglich, unmittelbar unter dem unteren Fistelrande, anlegen. Ich kenne eine Frau, die sich Jahre lang danach wohl befindet.

Bei Fisteln oder Zerreißungen der Harnröhre ist es zwar oft leicht, die Harnröhre wiederherzustellen, aber die Heilung wird deshalb sehr leicht gestört, weil bei Entleerung des Urins die frische Naht nicht in Ruhe gelassen werden kann. Sowohl durch Katheterisieren, als durch den Verweilkatheter wird die Naht gezerrt, gedehnt, auseinander gedrückt oder gerissen. Stoeckel hat oberhalb der Harnröhre, dicht unter dem unteren Symphysenende in die Blase durchgestoßen, durch dies Loch den Verweilkatheter geführt, — intrasymphysäre Blasendrainage —, die Kranke auf die Seite gelegt und so den Urin abgeleitet. Die Harnröhre blieb also ganz in Ruhe. Die künstliche Fistel schließt sich von selbst. Ebenso habe ich sogar über der Symphyse durch hohen Blasenschnitt und vaginal oberhalb des Orificium

internum eine Fistel geschnitten, um nur die Heilung der Harnröhrenplastik sicher zu erzielen. Denn heilt sie nicht, muß man wieder anfrischen; so opfert man zu viel von dem wenigen Material, das zur Plastik noch vorhanden ist.[1]

Ist die Harnröhre aber völlig verloren gegangen und ist auch kein Material vorhanden, eine neue zu bilden, so wird die Vulva verschlossen und der Urin durch eine vorher angelegte Mastdarmscheidenfistel in den Mastdarm geleitet. Der Sphincter ani ist im stande, den Urin und diarrhoischen Kot zurückzuhalten. Die künstliche Fistel muß quer verlaufen und ganz dicht über dem Sphincter ani sitzen. Dann läuft der Urin in den Mastdarm und staut sich nicht in der Vagina. Ich habe nun 3 solche Frauen operiert, die viele Jahre in diesem Zustande der „Heilung" sich sehr wohl befinden. Aber ich habe auch Fälle gesehen, wo dasselbe gemacht war, und der Mastdarm in einen so unerträglichen Reizzustand geriet, daß ich schließlich die Mastdarmfistel wieder schloß. Auch Ureteritis und interstitielle Nephritis kann dabei eintreten. Jedenfalls ist also diese Methode keine ideale oder sichere!

Die Plastik der Urethra aus seitlichen Lappen ist nicht schwierig, doch kann natürlich ein Sphincter nicht künstlich gemacht werden. Man kann eine 5, ja 10 cm lange Röhre bis auf den Mons Veneris herstellen, dennoch träufelt der Urin ab. Zunächst vielleicht nicht, weil die Lappen noch dick sind, später aber sicher, wenn die Lappen allmählich atrophisch werden. Ich habe aber in einigen Fällen auch bei völligem Fehlen eines Sphincter urethrae durch die Gersunysche Methode Heilung erzielt. Es wird eine Paraffinsalbe, die einen höheren Schmelzpunkt als die Körpertemperatur hat, neben der Urethra subkutan eingespritzt. Die Technik muß erlernt werden. Das Paraffin wird mit einer Spritze eingespritzt, die eine doppelte Wand, in der sich heißes Wasser befindet, besitzt. Man spritzt langsam ein, um nicht das Paraffin in Venen zu drücken. Die Nadel geht parallel der Urethralwand nach oben. Sorgfältige Desinfektion ist nötig. Pfannenstiel warnt vor dieser Methode, weil er danach eine Embolie beobachtete. Man vermeidet dies vielleicht durch sehr langsames Ausspritzen. Bei nachuntersuchten Fällen fand ich das Paraffin resorbiert, aber trotz dessen die Heilung andauernd.

Trendelenburg empfahl, bei Beckenhochlagerung den hohen Blasenschnitt über der Symphyse zu machen und nun von der Blase aus die Fistel zu schließen. Ich glaube, daß, wenn die Schwierigkeit der Operation in der Fixierung des Blasenrestes an den Becken-

[1] Stoeckel, M. f. G. u. G. XVII. Ergänzungsheft.

knochen besteht, der Weg von unten immer noch besser als der von oben ist. Es gelang mir, durch die „Ventrovaginale Fisteloperation“ nach der Sectio alta von oben die Blase vom Knochen loszulösen, herabzudrücken und dann die Fistel von unten zu schließen. Dabei entsteht leicht ein neues Loch, wenn die Blase am Knochen festsitzt. Dies Loch heilt spontan, wenn durch einen Verweilkatheter der Urinabfluß nach unten gesichert war.

Ist es möglich, so wird nach der Methode von Schauta[1] die Blase nicht einfach herabgedrückt, sondern von dem Knochen mit einem Raspatorium abgelöst.

78
Uretersonde.

Harnleiterscheidenfisteln hat man durch vaginale Operation geheilt. Fehlte das untere Ende ganz und öffnete sich das obere in die Scheide, so schnitt man erst in der Nähe der vaginalen Ureteröffnung eine Fistel in die Blase. Dann präparierte man einen Lappen ab, in dem die Ureteröffnung sich befindet. Diesen Lappen — also auch die Ureteröffnung — zieht man mit einem durchgeführten Faden in die Blase hinein und schließt darüber die geschnittene Fistel. Auch habe ich nach der Zerschneidung des Ureters diesen selbst mit Glück wieder direkt zusammengenäht.

Oft ist aber das obere Ureterende so hoch gezogen, daß ein Stück Ureter völlig fehlt, auch nicht beweglich gemacht oder herabgezogen werden kann. Dann ist die sicherste und leichteste, aber allerdings „verstümmelnde“ Operation die Exstirpation der betreffenden Niere, die selbstverständlich erst dann ausgeführt werden darf, wenn das Kystoskop die normale Funktion der anderen Niere sicher gestellt hat. Eine normale Niere ist sehr leicht zu entfernen. Ich habe diese Operation früher sehr oft ohne Mißerfolg gemacht. Ich beobachtete die Patientinnen längere Zeit. Sie erfreuen sich einer vortrefflichen Gesundheit. Zwei Frauen haben geboren und sind seit 12 Jahren gesund.

Ohne Zweifel ist es aber falsch, ein gesundes Organ zu opfern, wenn es einen anderen Weg zur Heilung gibt. Deshalb zieht man jetzt die Ureterimplantation in die Blase vor. Man führt meine Uretersonde (Figur 78) in den Ureter von der Vagina aus ein. Nach Eröffnung der Bauchhöhle sucht man durch Nachfühlen nach den zwei Knöpfen der Uretersonde den Ureter durch das Gefühl auf. Man spaltet das Peritonäum, mobilisiert den Ureter aus den Narben oder mit den Narben. Er muß 6 cm lang völlig frei beweglich sein. Nun-

[1] Schauta: M. f. G. 1895, I.

mehr drückt man mit der Uterussonde die Blase nach dem Ureter hin und fixiert die Blase durch feine Katgutnähte seitlich in der Gegend des Ureterendes. Dazu darf man Seide oder Zwirn nicht nehmen, weil die Nähte in die Blase einwachsen und Steine machen können. Darauf wird ein Schlitz in die Blase möglichst nahe dem Ureter geschnitten. In das Ende des Ureters führt man einen Faden durch einen Rand des Ureters, ungeknüpft, damit er später leicht herausgezogen werden kann. Dann bindet man diesen Faden zwischen die Knöpfe der Ureter-sonde und zieht mit ihr den Ureter in die Blase hinein. Über dem Ureter wird die Blasenwunde so geschlossen, daß der Ureter in einer Längsrinne liegt.[1] Nicht der Ureter wird nach der Blase gezerrt, sondern die Blase nach dem Ureter. Man berechnet es so, daß der Ureter ca. 1 cm weit in die Blase hineinragt. Der Faden, der aus der Urethra herausragt, wird mit Heftpflaster an der Innenfläche des Oberschenkels fixiert. Hierauf völliger Schluß der Bauchdecken. Permanentkatheter.

Mackenrodt schnitt über dem Poupartschen Bande ein und machte die ganze Operation extraperitonäal. Doch ist bei gutem Einnähen des Ureters wirklich die Gefahr bei intraperitonäaler Operation und sofortigem Schluß der Bauchdecken nicht groß.

Bei Fehlen der Blase, z. B. bei Exstirpation eines ektopischen Blasenrudimentes, oder einer tuberkulösen geschwürigen Blase hat man auch den Ureter in den Darm genäht. Nach einem Mißerfolg — die Kranke starb sehr bald an eitriger Pyelonephritis — fehlt mir der Mut zu diesem Verfahren.

**Nachbehandlung.**

Nach der Operation einer Blasenscheidenfistel wird die Scheide gut ausgetrocknet. Vioform wird auf die Wunde gepulvert und lose Gaze in die Vagina gelegt, um die Sekrete aufzusaugen.

Ich empfehle prinzipiell, die Blase mit einem Skeneschen Glaskatheter zu drainieren. Er hat den großen Vorteil, daß man weiß: solange die Kranke trocken liegt und der Urin in das Uringlas fließt, ist die Fistel geschlossen. Außerdem ist die Wunde beim Drainieren der Blase in Ruhe. Befindet sich die Fistel oberhalb des Trigonum Lieutaudii, so kommt beim Drainieren kein Urin in die Nähe der Wunde, welche ungestört heilt.

Beim Gangränöswerden der Wundränder tritt Fieber ein. Selten wird der Verlauf der Heilung durch Blasenblutungen gestört, die dann eintreten, wenn man die kleinen spritzenden Arterien nicht unterbindet.

[1] Stoeckel: Ureterfisteln u. Ureterverletzungen, Leipzig 1900. — Idem: Z. f. G. LI 3, Arch. f. G. 67.

Sobald der Urin braunrot wird und sich Tenesmus einstellt, befindet sich meist schon ein Blutcoagulum in der Blase. Wird der Tenesmus stark, so platzt auch die Fistel wieder auf und das Coagulum wird ausgestoßen. Wurde die Blutung vorher bemerkt, so habe ich die Blase ausgesaugt und ausgespült, indem ich eine Spritze durch die Urethra einschob und so allmählich die Coagula entfernte. Eine Eisblase und eine starke Belastung der Blasengegend mit einem Schrotsack führt nicht selten zur Stillung der Blutung. Ebenso günstig wirkt Eiswasserblasenspülung, da die stark reagierende, sich kontrahierende Blase das blutende Gefäß zusammendrückt.

Ist eine kleine Fistel z. B. bei einer durchgeeiterten Naht zurückgeblieben, so schließen sich diese kleinen Fisteln nach Entfernung aller Nahtfäden oft spontan. Ist dies nicht der Fall, so lege man die zweite Anfrischung senkrecht oder wenigstens schräg zur ersten, damit man mit Schnitt und Naht nicht in die Narbe der verheilten Fistel kommt.

#### Blasendarmfisteln.

Viel seltener als mit der Scheide finden sich Kommunikationen der Blase nach anderen Gegenden hin. Meist handelte es sich um benachbarte Eiterungen und entzündlichen Durchbruch von außen in die Blase nach schweren Geburten und Zerreißungen in der Tiefe.

Ist der Eiter auch in den Darm durchgebrochen, so tritt der unter höherem Drucke stehende Darminhalt in die Blase und nicht der Urin in den Darm. Bei einer Kommunikation mit dem Dünndarme tritt dünner Speisebrei in die Blase über. Dies ist nicht besonders gefährlich für die Blase. Ich habe einen solchen Fall lange beobachtet, die Blase war nicht besonders alteriert. Handelt es sich aber um eine Kommunikation mit dem Mastdarme, so bewirken die Bakterien des Kotes eine starke Cystitis. Legt man eine Öffnung zwischen den zwei Fisteln nach der Haut hin an, gelangt der Kot nicht mehr in die Blase, so schließt sich die Blase von selbst, nicht aber der Darm, dessen Fistel noch besonders behandelt werden muß.

Ich habe einen solchen Fall dadurch geheilt, daß ich ein Stück narbigen Darms resezierte und die Blasenwunde direkt schloß[1].

## E. Krankheiten der Urethra[2].

Die Urethra verläuft senkrecht, bei liegender Frau horizontal. Am Orificium externum biegt sich die Harnröhre etwas nach vorn

[1] Dahlmann: A. f. G. XV, 122. — Petit: Annales de Gyn. XVIII, 401. XIX und XX.

[2] Simon: M. f. G. XXIII, p. 245, u. Charité-Annalen 1850, I. — Schröder: Charité-Annalen IV. — Mundé: American Journ. of obst. 1883, p. 526. — Fissiaux: Traitement de l'urétrite. Paris 1882. — Winckel: Atlas p. 98. Leipzig 1878, Hirzel.

um. Oben ist die Urethra weit, trichterförmig. Die engste Stelle ist das Orificium externum, das deshalb bei künstlicher Dilatation unten meist eingeschnitten werden muß. Das Epithel ist ein polymorphes, geschichtetes, in der Tiefe zylindrisches. Längsfalten ragen in ihr Lumen hinein, das dadurch sternförmig wird. Der obere Teil des quergestreiften Sphincters ist ein Ring, der unten hufeisenförmig, nach hinten offen ist. Oberhalb der Harnröhrenmündung liegt in der Vagina der Harnröhrenwulst, das untere Ende der Columna rugarum.

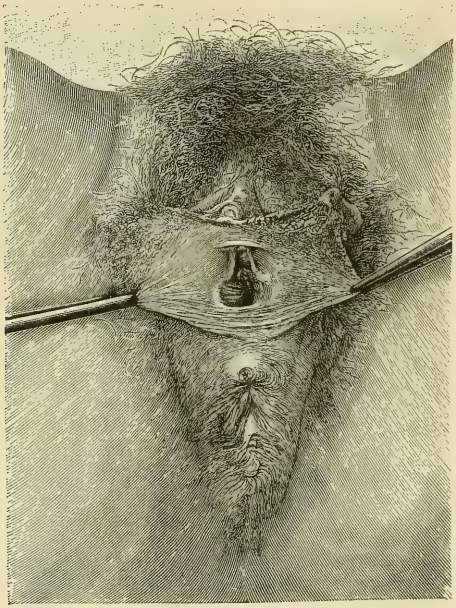

79

Vollkommener Defekt der Scheide. Die große Öffnung ist die Harnröhrenmündung.

Angeborene, abnorme Weite der Harnröhrenmündung kommt beim Defekt der Vagina vor. Wird der Coitus forciert, so kann die Urethra so erweitert werden, daß der Coitus in die Blase stattfindet. Trotzdessen bleibt die Funktion ungestört. Figur 79 zeigt solch einen Fall, wo weder Frau noch Ehemann wußten, daß die Urethra als Vagina benützt war. In diesem Falle wurde per Laparotomiam eine Hämatometra mit Adnexen exstirpiert.

Das Orificium urethrae ist verschieden gestaltet. Manchmal erscheint es unregelmäßig, als ob einzelne Hymenalfetzen das Orificium bildeten, auch ist die Öffnung ein sagittaler oder dreieckiger Schlitz oder nur ein kleines Grübchen. Bei alten Frauen schrumpft die Vagina, wodurch der untere Rand der Urethra nach aufwärts gezogen und in die Urethralöffnung klafft. Dann hängt die Schleimhaut etwas aus der Harnröhre heraus und sieht lebhaft gerötet aus.

Die Urethra entzündet sich infolge einer gonorrhoischen Infektion, aber auch infolge Hineinfließens von Eiter aus der Vulva, z. B. bei Karzinom oder schlechten Pessarien. Strikturen[1] sind äußerst selten, aber doch konstatiert. Sie sind allmählich mit Dilatatorien zu erweitern. Betreffs der Gonorrhoe vergl. das betr. Kapitel.

— Müller: C. f. G. 1891, 271. — Ziemssen: Deutsche med. Woch. 1890. 879. — Fritsch: C. f. G. 1890, p. 157. — Heyder: Urethrocele: A. f. G. XXXVIII, 313.

[1] Kleinwächter: Z. f. G. XXVIII, 1894. — Fischer: C. f. G. 1895, No. 39.

Schmerzhafter sind die auf Traumen, namentlich auf das Katheterisieren zurückzuführenden Urethritiden. Selbst bei der allergrößten Vorsicht macht man mitunter kleine Schleimhautverletzungen, namentlich wenn die Harnröhre hyperämisch gelockert ist, z. B. im Wochenbett, oder wenn man täglich einige Male den Katheter gebrauchen muß. Die Fissuren machen ähnliche Symptome wie eine Fissura ani. Beim Urinieren und beim Katheterisieren entstehen Harndrang und große Schmerzen. Ja, man kann auch ohne Urethroskopie die Lokalität der Fissur ganz genau diagnostizieren. Drückt man mit der Uterussonde in der Harnröhre herum, so findet man die schmerzhafte Stelle.

Ich möchte hier einschieben, daß nach meiner Ansicht die weibliche Harnröhre meist mit zu dicken Kathetern katheterisiert wird. Mag es beim Manne richtiger sein, um falsche Wege zu vermeiden, dicke Katheter anzuwenden, bei der Frau ist es sicher falsch. Wer prinzipiell sehr dünne Katheter, am besten gläserne gebraucht, wird Schmerzen vermeiden und keine Verletzungen machen.

Es scheint, daß auch bei Geburten der Druck des Kopfes in der hyperämischen Urethra eine Fissur bewirken kann, wenigstens stammen manche Fälle aus dem Wochenbett, ohne daß katheterisiert ist.

Solche Fälle werden oft als Neurosen aufgefaßt und behandelt.

Ich rate, zunächst die Blase zu drainieren und dadurch der Fissur Zeit zum Heilen zu lassen. Danach verschwinden die quälenden Symptome oft schnell. In schlimmsten Fällen habe ich auch eine künstliche Fistel geschnitten, so daß die Harnröhre außer Kurs gesetzt war. Nicht selten heilt allmählich die künstliche Fistel spontan, und gleichzeitig verschwinden die Symptome der Fissur. Heilt die Fistel nicht spontan, so ist sie leicht operativ zu schließen.

Ein Reizzustand kann auch von Venektasien abhängen. Man sieht die Umgebung der Harnröhre dunkelrot und erblickt beim Auseinanderziehen der Harnröhrenmündung oft dicke, ektasische Venen dicht unter der Schleimhaut. Dann behandele man allgemein mit Abführmitteln, mache in die Venen kleine Inzisionen mit der Schere oder dem Messer und lasse die Vene ausbluten. Auch kühle Umschläge mit Bleiwasser und Cocaïnbepinselungen und dergleichen sind nützlich.

Als eine Folge von Varicen oder Strikturen wird auch die partielle Harnröhrenerweiterung aufgefaßt. Urethrocelen, Divertikel der Harnröhre, auch Cysten neben der Harnröhre und mit ihr kommunizierend sind beobachtet[1]. Bei diesen seltenen Fällen konnte man durch direkten Druck die dilatierte, cystisch erweiterte, mit Urin angefüllte

[1] Josephson: Nord. med. arkiv XXX, No. 23.

Harnröhre ausdrücken und durch die Sonde fühlen. Auch Steinbildung in einem Harnröhrendivertikel ist beobachtet.

Strikturen können die Folge abgelaufener intensiver Entzündung oder paraurethraler Abszesse sein.

Ebenfalls selten ist der Prolaps der Urethralschleimhaut[2]. Seine Ätiologie ist unbekannt. Ich sah solche Fälle nur bei Kindern und Greisinnen. Der Prolaps der Urethra ist wohl stets die Folge übermäßiger Anstrengung der Bauchpresse. Es liegt eine ulzerierte, geschwürige, dunkelbraunrote, schmerzhafte, teilweise nekrotische, belegte Geschwulst von 2 bis 5 cm Durchmesser vor der Harnröhre. Vor allem kommt es darauf an, die Harnröhre zu finden. Dies ist nicht immer leicht. Ist die Schleimhaut frisch, so sucht man zu reponieren. Ist aber schon Gangrän vorhanden, so führt man einen dünnen Katheter in die Harnröhre ein, legt eine Ligatur um den Stiel der Geschwulst, möglichst dicht über der äußeren Harnröhrenmündung, und trägt dicht über der Ligatur, gegen den Katheter schneidend, die Geschwulst ab. Der Katheter bleibt mit der Ligatur einige Tage liegen. Meist geht der Katheter von selbst ab, wenn der Faden durchgeschnitten. Danach ist das Kind gesund. Schneidende Methoden mit Naht sind sicher überflüssig.

Zu den Erkrankungen der Urethralschleimhaut gehören auch die sogenannten Harnröhrenkarunkeln. Es sind dies kleine, stark vaskularisierte Geschwülste, welche von Plattenepithel bedeckt sind. Sie entspringen verschieden hoch in der Urethra, haben deshalb verschieden lange Stiele und sind meist gleichmäßig rund oder oval. Auch gelappte himbeerartige Karunkeln und größere Polypen kommen vor. Es gibt auch partielle Prolapse der Schleimhaut bei weiter Urethralöffnung, die wie Karunkeln aussehen. Nur selten findet man mehrere Karunkeln.

Sie sind bei alten Frauen häufiger als bei jungen. Man darf sie nicht verwechseln mit den kleinen Zotten, welche, zum Hymen gehörig, mitunter die äußere Urethralöffnung bilden. Bei der Karunkel reicht ein Stiel, den man mit der Sonde umkreisen kann, in die Urethra hinein.

Die Symptome sind wunderbar verschieden. Es kommt häufig vor, daß man rein zufällig eine Karunkel erblickt, die nie Symptome machte. In anderen Fällen sind die Karunkeln der Grund vieler Qualen. Fortwährender Harndrang, Schmerzen beim Urinlassen und

[1] Benicke: Z. f. G. XIX, 301. — Räther: C. f. G. 1890, 616. — Kleinwächter: Z. f. G. XXII, 4. — Graefe: C. f. G. 1892, 220. — Tritschler: Diss. Tübingen 1891. — Ewald: C. f. G. 1897, No. 6. — Scholtz: Mitt. a. d. Hamburger Staatskrankenh. I, 2. — Wohlgemuth: Deutsche med. Woch. 1897, p. 717.

beim Hervordrängen der Karunkel aus der Urethra peinigen die Patientinnen. Ja, ich habe es erlebt, daß eine Patientin glaubte, sie habe einen Uterusprolaps, der stets beim Urinieren entstände.

Die Behandlung besteht im Abtragen. Dazu ist Assistenz nötig. Sehr gut ist es, die ganze Partie vor der kleinen Operation zu cocaïnisieren. Man muß mit einer Hand die Schere, mit der anderen die Pinzette führen, also ist eine helfende Person nötig, welche die Oberschenkel auseinander hält und die Vulva auseinander klappt. Da nicht selten schon die Berührung mit der Pinzette schmerzhaft ist, so sei man schnell mit der Schere zur Hand. Sonst kneift die Patientin die Beine zusammen, die Pinzette reißt aus, Blut verdeckt das Operationsfeld, es ist vorläufig nichts zu machen und die Patientin duldet den zweiten Operationsversuch viel schwerer als den ersten. Kauterisation nach dem Abschneiden ist unnötig. Die Blutung steht von selbst.

Es kommen auch Fälle vor, wo die Urethralmündung unregelmäßig gezackt erscheint, dabei ist nicht der vaginale Rand des Orificium, sondern die Schleimhaut hypertrophiert und multipel polypös prolabiert. Vom Karzinom unterscheidet sich die Affektion durch die Weichheit. Die einzelnen Zotten sind gequollen beerenartig. Man kommt mit Kauterisieren nicht aus, sondern muß die ganze Portio, d. h. einen ca. 1 cm großen Ring und die Urethralmündung abtragen.

Myxome und Sarkome[1] der Urethra sind beschrieben; 7 mal sah ich ein Karzinom[2], das, am Orificium urethrae sitzend, diesem eine ganz unregelmäßige höckerige Form gab. Die eigentümliche körnige, warzige Härte, der, dünnen Eiter abscheidenden Exulzeration, der trichterförmige Defekt am Orificium ließ die Diagnose leicht stellen. Man trägt das Karzinom im Gesunden schneidend ab und stillt die Blutung durch die Naht. Ist das Karzinom groß, so könnte man im Zweifel sein, was der Patientin unangenehmere Symptome macht: das Karzinom oder das Harnträufeln nach Exstirpation der Urethra. Ich rate, dreist selbst ein Stück Blase mit zu entfernen, um das Rezidiv möglichst zu vermeiden. Die Narbenverengung bewirkt, daß auch bei großen Substanzverlusten der Urin gehalten wird. Auch kann man mit der Gersunyschen Paraffineinspritzung eine große Öffnung klein machen. Ist das Karzinom sehr groß, so reseziert man das gesamte Karzinom und näht die Vulva zusammen, nachdem für den Abfluß des Urins durch eine Rektalfistel gesorgt ist. Oder, man schließt die Blase unten, legt über der Symphyse eine Bauchblasenfistel an, die

[1] Ehrendorfer: C. f. G. 1892, 321.
[2] C. f. G. 1892, 236.

als Schrägfistel (nach Witzel) mit einem Katheter versehen wird, an dessen Ende sich ein Quetschhahn befindet. So kann der Urin nach oben abgeleitet werden. Handelt es sich aber um eine alte dekrepide Frau, bei der das Karzinom voraussichtlich nicht völlig entfernt werden kann, so operiert man besser nicht, und behandelt symptomatisch.

Außerdem kommen noch papillomatöse und Adenokarzinome in der Harnröhre vor, diese sitzen im oberen Drittel und gehen auf den Blasenhals über.

Bei alter Lues ist mitunter die Umgebung der äußeren Urethralmündung durch syphilitische Prozesse exulzeriert. Liegt die Vulva sehr dicht unter der Symphyse, so reißt beim Coitus der Penis die Urethra von der Unterlage los. Ein Wiederanheilen wird durch den syphilitischen Prozeß, auch durch häufigen Coitus, verhindert. Bei der Komplikation von Lues, häufigem Trauma und — für den Coitus ungünstige — Lage des Introitus vaginae hoch im Schambogen kann die ganze äußere Harnröhrenmündung in ein Geschwür verwandelt sein. Auch die Harnröhre exulzeriert bis oben hinauf, und bei teilweiser Vernarbung entstehen Strikturen. Man muß den Coitus verbieten, eine antisyphilitische Allgemeinkur machen und die Geschwüre ausbrennen, dann ist die Prognose nicht schlecht.

Auch die Harnröhre kann man der Okularinspektion unterwerfen. Die Kranke wird in dieselbe Lage wie zur Kystoskopie gebracht, die Urethra mit 1 ccm eingeträufelter 5- bis 10prozentiger Cocaïnlösung anästhesiert und die Blase völlig entleert. Man führt den mit Obturator geschlossenen, gut mit Borglyzerin schlüpfrig gemachten Tubus in die Urethra, deren Ostium externum man vorher gleichfalls reichlich mit Borglyzerin bestreicht, bis an den Sphincter der Blase, entfernt den Obturator und tupft die Urethra mit kleinen Wattetampons rein, und kann nun mit Hilfe von elektrischem Lichte, langsam herausgehend, allmählich die ganze Harnröhre übersehen.

Über die Harnröhrenplastik siehe oben.

## F. Funktionsstörungen und Neurosen der Urethra.

Beim beginnenden Uterusprolaps, bei Retroversion, bei enorm fetten Frauen mit starkem intraabdominellem Drucke besteht manchmal „Blasenschwäche“, beim Husten, Pressen, Lachen, beim Bücken, bei allen Anstrengungen fließt Urin ab. Hier ist der Grund ein mechanischer: durch die Senkung der vorderen Vaginalwand wird die nach der Scheide zu liegende Hälfte der oberen Harnröhre trichterförmig erweitert. Dann ist faktisch die Harnröhre kürzer als normal, nur ein Teil des Sphincters fungiert und kann bei plötzlicher Zunahme des

Drucks den Urin nicht zurückhalten. Auch löst sich bei Geburten durch den Druck beim Herabsteigen des Kopfes die Harnröhre von der Symphyse ab.

In diesen Fällen wende man zunächst starke Adstringentien in Vaginalspülungen an, z. B. Acidi salicylici 20,0, Alkohol 200 S., 30 g zu 1 l Wasser. Ferner eine Tamponade mit einem in eine starke Alaun-Glyzerin-Lösung (1 : 10) getauchten fingerförmigen „Stabtampon". Derselbe wird abends eingelegt und früh entfernt. Nützt dies nichts, so beseitigt oft ein Pessar — runder harter Ring von 7 bis 9 cm Durchmesser — das Harnträufeln. Der Ring drückt mechanisch die Harnröhre gegen den Knochen.

Auch ohne Therapie verliert sich oft diese Schwäche, wenn Uterus und Scheide sich gut involviert haben. Deshalb warte man wenigstens bis 6 Monate nach der Geburt, ehe man operativ eingreift.

Abgesehen von diesen aus dem Wochenbett stammenden Fällen gibt es auch solche, deren Grund eine Verletzung ist. So bleibt Harnträufeln nach gewaltsamen Dilatationen zurück. Ich habe einen Fall gesehen, wo ein Zangenlöffel in die Urethra gepreßt war. Seltener sind zufällige Verletzungen durch Knochensplitter bei Beckenfrakturen oder Zerreißungen durch den Penis bei Atresia oder Defekt der Vaginae.

Bei Onanistinnen ist manchmal die Urethra erweitert. Ferner bei Hysterie. Es gibt eine gar nicht seltene, rein hysterische Harnverhaltung, gegen die man wenig machen kann. Dabei kommt ein isolierter Krampf der Urethra vor. Der Katheter wird geradezu von der Urethra festgehalten. Die Kranke empfindet deutlich diesen Krampf. Auch Blasenkrampf kommt dabei vor, so daß die Blase mit einem als Schmerz empfundenen Ruck auf die Katheteröffnung schnappt, sie für einen Augenblick völlig abschließend. Ich sah Fälle, wo die Kranken sich selbst jahrelang katheterisiert hatten. Schließlich war nicht mehr Harnverhaltung, sondern Harnträufeln eingetreten.

Wie beim Klysma aus Ungeschicklichkeit der Mastdarm durchstoßen ist, kann auch die Harnröhre schwer verletzt werden. Bei Retroflexio uteri gravidi zieht die Harnröhre, dicht der Symphyse anliegend steil nach oben. Führt die Hebamme den Katheter „schulgerecht" ein, so macht sie Verletzungen, falsche Wege, ja Durchbohrungen der Urethra nach der Vagina hin. Selbst eine große Scheidenharnröhrenfistel, in der Mitte der hinteren Urethralwand entstanden, durch fortgesetztes Katheterisieren von Laienhand, habe ich bei einem Mädchen beobachtet.

In allen diesen Fällen läßt man den frisch entzündlichen Zustand vorübergehen, reinigt und wartet ab, was oder wieviel von den Ver-

letzungen per granulationes heilt. Danach wird genau untersucht, der Befund festgestellt und der Heilungsplan beschlossen.

Eine Erweiterung muß man nicht zu schnell diagnostizieren. Wenn der kleine Finger noch auf erheblichen Widerstand trifft, so entspricht das dem Normalzustand. Inkontinenz deckt sich sicher nicht eo ipso mit Erweiterungen. Deshalb sind auch die Inkontinenzoperationen, namentlich wenn nur aus der Vaginalwand ein Stück ausgeschnitten wird, erfolglos.

Mit gutem Erfolge haben v. Dittel und Gersuny die Urethra isoliert, um ihre Achse gedreht und nun fixiert. Erzielt man nicht mit einem Male Erfolg, so kann man die Operation wiederholen und die Drehung verstärken. Vielleicht habe ich diese Operation schlecht gemacht. Daran lag es, daß der Erfolg allmählich durch spontanes Zurückdrehen, trotz primärer Heilung zu nichte wurde.

80
Urethralkanüle.

Manche Fälle sind durch eine einmalige Paraffininjektion leicht definitiv zu heilen. Bei Kindern kommt ebenfalls unwillkürlicher Urinabgang und zwar Enuresis diurna et nocturna als lokale hysterische Erscheinung vor. Wiederholt habe ich solche Fälle durch Suggestion bezw. durch eine Ausätzung der Harnröhre mit Argentumlösung 1 : 10 definitiv geheilt.

Bei langjähriger Enuresis nocturna junger Mädchen oder Kinder findet man oft schmerzhafte Druckpunkte am Rückgrat, Dysmenorrhoe, langdauernde Menorrhagie, Coccygodynie oder Ovarie. Ich fasse diese Fälle als nervös resp. als Teilerscheinung der Hysterie auf. Man behandle allgemein und lokal, mit Kaltwassertherapie, Elektrizität, bipolarer Faradisation der Urethra, konstanten Strömen etc. Oft kehrt nach seelischen, deprimierenden Erregungen die Enuresis im späteren Leben wieder. Ich sah auch Fälle, wo stets vor oder nach dem Coitus Bettnässen eintrat.

Viel günstiger sind Reizzustände der Urethra. Abgesehen von ankatheterisierten Fissuren beobachtet man — im Alter häufiger als in der Jugend — einen eigentümlichen Reizzustand der Urethra. Manchmal weist man mit dem Urethroskop Wulstung und Rötung nach. Dies sind noch die günstigsten Fälle, weil man mit kleinen Blutentziehungen durch Stichlung, Einspritzen oder Einpinseln von Argentumlösung 1 : 50 bis 1 : 10 Erfolg hat. Oft aber ist die Urethra objektiv ganz normal und doch besteht, auch als Teilerscheinung des Pruritus, der quälende Reiz in der Harnröhre trotz aller Therapie weiter. Ich habe in solchen Fällen alles versucht — Atzung, Drai-

nage der Blase, gewaltsame Dilatation, selbst Anlegen einer künstlichen Fistel, ohne Heilung zu erzielen! Als nach 6 Wochen die Fistel wieder geschlossen wurde, kehrte der eigentümliche tenesmusartige Schmerz zurück! Schließlich tritt noch Schrumpfung der Blase ein.

Oft besteht in diesen Fällen eine Tuberkulose der Blasenschleimhaut. Es ist deshalb der Urin genau zu untersuchen (s. S. 118). Bei der Kystoskopie findet man die lentikulären Geschwüre oder größere erosive Substanzverluste in der Schleimhaut. Ohne Zweifel kommen aber auch Fälle vor, bei denen sich ganz klarer „Urina spastica“ findet. Es handelt sich dann um „irritable bladder“ oder vielmehr um „irritable urethra“. Ist der Urin stark sauer, und kann man Tuberkelbazillen, bezw. Tuberkulose der Blase nicht nachweisen, so helfen manchmal Spülungen der Blase mit Borsäure und Argentumlösungen (s. S. 122).

Diese Fälle kann man wenigstens zeitweise „heilen“ durch Cocaïneinwirkung. Das Pinseln ist schmerzhaft, man macht auch leicht mit dem scharfen Pinselstiel Verletzungen. Ich habe deshalb zu diesem Zwecke eine Kanüle konstruiert, die an jede Pravazsche Spritze anzustecken ist (Figur 80).

Sie hat die Dicke eines dünnen Katheters und ist aus Zelluloid gearbeitet, um auch Argentum-Lösungen anwenden zu können. Die Röhre ist siebförmig durchbohrt und trägt oben einen Knopf. Sie wird mit 10prozentiger frisch bereiteter Cocaïnlösung gefüllt, in die Harnröhre eingeführt und dann etwas zurückgezogen, so daß der Knopf die Harnröhre oben einigermaßen abschließt. Die Lösung wird möglichst langsam ausgespritzt. Auch Urethralbacilli kann man anwenden: Jodoform 0,1, Cocaïn 0,02 bis 0,04, Olei Cacao 1,2, Lanolin 0,1, M. f. Bac.

In nicht wenigen Fällen von völliger Insomnie infolge des Tenesmus erzielte ich durch lokale Cocaïnbehandlung wenigstens, daß die Patientin ruhig schlafen konnte.

Wenn die Kystoskopie nachweist, daß der Blasenhals bei irritable bladder hyperämisch ist, oder daß sich Venektasien über dem Orificium internum finden, so habe ich mit Erfolg gestichelt und Argentum-Lösung 1 : 50 instilliert. Oft handelt es sich um alte Frauen, bei denen sich lokale, schmerzhafte Behandlung schwer durchführen läßt. Die Qualen sind groß, wenn eine schwache Greisin in jeder Nacht 10 bis 12 Mal, um zu urinieren, das Bett verlassen muß. Dann bleibt nichts übrig, als zu Morphium die Zuflucht zu nehmen.

Sechstes Kapitel.

# Die Uterusmißbildungen, Bildungshemmungen und die Gynatresien.

## A. Mißbildungen.

Wie alle Mißbildungen, lassen sich auch die der weiblichen Geschlechtsorgane nur an der Hand der Entwicklungsgeschichte verstehen. Wir geben deshalb zuerst in Kürze eine Beschreibung der Genese der weiblichen Generationsorgane nach Henle (vergl. Figur 81).

Von der 4. bis 5. Woche des Fötus an findet man zu beiden Seiten der Wirbelsäule zwei Körper: die Primordial-, Ur- oder provisorischen Nieren, die Wolffschen Körper (w). Wegen der Gefäßanordnung, des Harnsäuregehalts ihres Sekrets und der Kommunikation des Ausführungsganges mit der Harnblase hat man ihnen den Namen Urnieren gegeben. Der Ausführungsgang (q) hat beim Weibe keine Bedeutung. Vaginalcysten hängen vielleicht mit einem teilweisen Fortbestehen dieses Kanals zusammen. Bei einigen Tieren bleibt der Ausführungsgang sicher bestehen (Gartnerscher Kanal). Vom unteren Winkel des Wolffschen Körpers geht ein Band nach der Leistengegend, das beim Weibe das Ligamentum rotundum des Uterus wird. Am medianen Rande des Wolffschen Körpers findet sich schon bei Embryonen von 11 bis 13 mm ein Wulst: die Keimdrüse (k), später das Ovarium oder der Hoden. Schon jetzt ist das männliche und weibliche Geschlecht zu unterscheiden. Auf der vorderen Fläche entsteht ein, zunächst solider Strang, der Müllersche Faden (m), der beim Weibe die höchste Bedeutung erhält. Beide Ausführungsgänge des Wolffschen Körpers, sowie die beiden, jedoch unter sich verbundenen Müllerschen Fäden, inserieren sich am unteren Ende der Harnblase (p, p, o), da wo oberhalb die Urethra (d), unten der Sinus urogenitalis (v) sich befindet.

Reste des Urnierenteils des Wolffschen Körpers findet man beim geborenen Kinde ausnahmsweise. Im späten Lebensalter entstehen Geschwülste (Adenomyome) im Uterus oder neben dem Uterus und in Nachbarschaft der Scheide aus diesen Resten. Der Sexualteil, das Paroophoron, ist ein beständiges Anhängsel des Ovariums.

Während nun der Wolffsche[1] Körper nicht weiter wächst, die Wolffschen Gänge (Gartnerschen Kanäle) vom Collum abwärts verschwinden und die Funktion der Harnausscheidung von den Nieren, wenn der Fötus 4 bis 5 cm lang ist, übernommen wird, gelangen die Müllerschen Fäden zur weiteren Ausbildung. An ihnen kann man von der Zeit an, wo die letzteren röhrenförmig sind, zwei Abschnitte, einen oberen mit Zylinderepithel und einen unteren soliden mit kubischem Epithel ausgekleideten, unterscheiden. An der Grenze dieser beiden Abschnitte ist schon ein Knickungswinkel vorhanden, er entspricht dem äußeren Muttermunde. Die Müllerschen Fäden verwachsen, die Zwischenwand zwischen ihnen schwindet, so daß ein gemeinsamer Kanal entsteht. Dagegen bleiben die oberen Enden der Müllerschen Fäden getrennt, divergierend. Das obere Ende wird ausgefranzt: die Fimbrien; dann folgen die Tuben, welche, an den Wolffschen Gängen abwärts wachsend, eine spiralige Drehung schon jetzt machen. Die nächst unteren Stücke bilden verwachsend den Uterus. Dieser nimmt so bedeutend an Größe zu, daß nicht nur die Andeutung von lateralen Hörnern verschwindet, sondern sich sogar ein Fundus konvex hervorwölbt. Unter dem Uterus bilden die Müllerschen Fäden die Vagina. Das oben erwähnte Leistenband des Wolffschen Körpers rückt als Lig. rot. an die oberen Ecken des Uterus. Die Keimdrüsen bezw. Ovarien sinken von oben nach unten, so daß sie neben dem

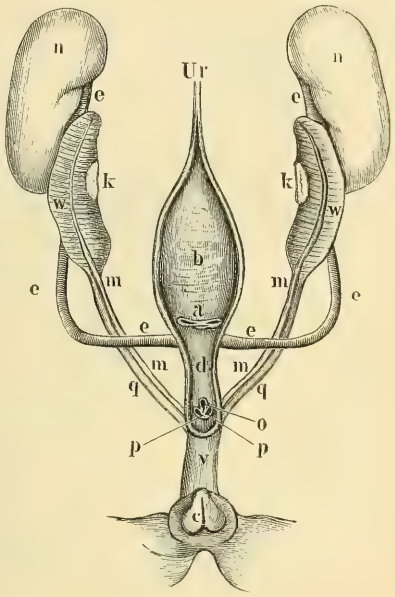


81

n n Nieren, e e Ureter, bei a in die Blase b mündend, ww Wolffsche Körper, Primordialniere (Nebeneierstock), ihre Ausführungsgänge q q bei p p in die Urethra d einmündend, k k Keimdrüse (Ovarium), m m Müllersche Fäden, dem Wolffschen Körper anliegend, münden vereinigt bei o, v Sinus urogenitalis, U r Urachus, c Klitoris, resp. Geschlechtshöcker.

[1] J. Müller, Bildungsgeschichte der Genitalien. Düsseldorf 1830. — His, Unsere Körperform. Leipzig 1875, Vogel. — Henle, Handbuch der syst. Anatomie. Braunschweig 1873, Vieweg & Sohn. — L. Fürst, M. f. G. XXX. — Winckel, Atlas. Leipzig 1881, Hirzel. — Ahlfeld, Mißbildungen etc. 1882. — Heppner: Petersb. med. Zeitschr. 1870, I. — Bierfreund: Z. f. G. XVII, 1. — Nagel: A. f. mikrosk. Anat. XXXIV. A. f. G. XLV, 3.

Uterus liegen. Da, wo Vagina und Sinus urogenitalis zusammenstoßen, sproßt eine Falte empor: das Hymen.

Die Mißbildungen des Uterus[1] sind an der Hand der gegebenen Verhältnisse leicht zu erklären. Nehmen wir zuerst an, beide Müllerschen Fäden sind vollkommen vorhanden, so entstehen Doppelbildungen:

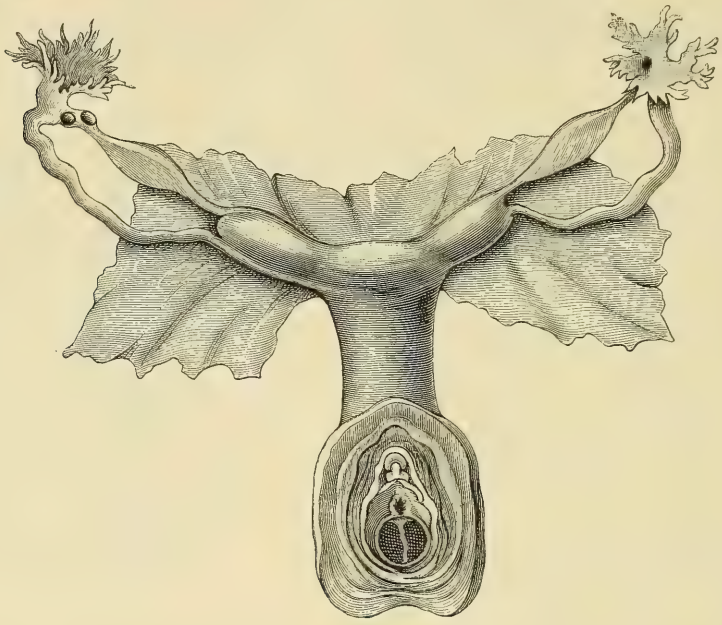

82

Uterus bicornis duplex, vagina duplex, nach Böhmer.
Stellen wir uns vor, daß der Uterus äußerlich vollkommen normal wäre, daß aber innerlich eine Scheidewand bestände, so handelte es sich um Uterus bilocularis.

1. wenn sich die Müllerschen Fäden überhaupt nicht vereinigen (Bikornität);

2. wenn sich die Müllerschen Fäden äußerlich zwar vereinigen, wenn aber innerlich die Scheidenwand nicht einschmilzt (Bilokularität).

[1] Kussmaul, Von dem Mangel, der Verkümmerung und Verdoppelung der Gebärmutter. Würzburg 1859, Stahel. — P. Müller. Handbuch der Frauenkrankheiten. Stuttgart 1885, Enke, A. f. G. V. — Nagel: Handbuch der Gynäkologie von Veit. Wiesbaden 1897, Bergmann. — Le Fort, Vices de conformation de l'utérus et du vagin. Paris 1863. — Schröder, Kritische Untersuchungen. Bonn 1866, Cohen. — Olshausen: A. f. G. I. — W. A. Freund: Berliner Beitr. z. Geb. u. Gyn. II. — Schatz: A. f. G. I, 12. — Hegar: Berliner Beitr. z. Geb. u. Gyn. III. — Moldenhauer: A. f. G. VII. — Werth: A. f. G. XVII. — Pfannenstiel: Festschr. d. deutschen Ges. f. Gyn. Wien 1894.

Zu 1 kommen verschiedene Formen vor, und zwar zuerst eine isolierte Entwickelung der völlig getrennten Müllerschen Fäden: Uterus bicornis duplex separatus s. Uterus didelphys. Diese Doppelbildung kommt sowohl im Verein mit anderen Mißbildungen bei nicht lebensfähigen Früchten als auch bei sonst normalen Frauen vor. Man fand öfter zwischen den beiden Hälften des Uterus ein von hinten nach vorn ziehendes Band: Ligamentum vesicorectale, das, vielleicht von der Allantois stammend, die Vereinigung hinderte. Vielleicht aber blieb dieses Band wegen des Ausbleibens der Verwachsung erhalten. Nach Thiersch ist eine zu große Distanz zwischen den Wolffschen Körpern wichtig. Auch hindern vielleicht (Paltauf) die in der Niere bleibenden Tubenenden oder eine Überdrehung der Müllerschen Fäden (R. Meyer) die Verwachsung.

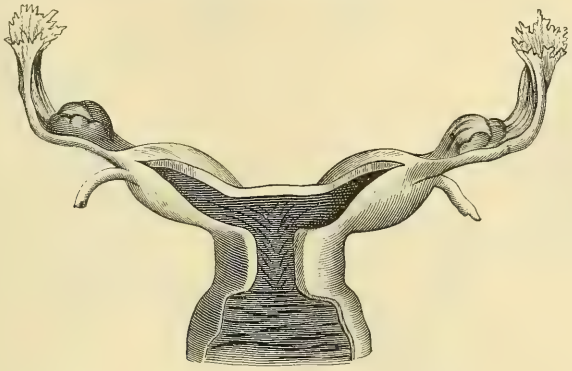

83
Uterus bicornis unicollis.

Ist zwar der Uterus vollkommen doppelt, so daß beide keulenförmige Fundus bedeutend divergieren, daß aber unten die Cervices — wenn auch doppelt — so doch eng aneinander liegen, so handelt es sich um Uterus bicornis duplex (Figur 82). Dabei kann die Scheide einfach oder doppelt sein. Ein noch geringerer Grad der Duplizität besteht dann, wenn zwar der Uterus 2 Hörner hat, aber unterhalb von Cervix und Vagina einfach normal ist. Uterus bicornis unicollis (Figur 83). Dazu gehören die Fälle, bei denen die Bicornität nur durch Konkavität der oberen Contour angezeigt ist: Uterus bicornis seu arcuatus, oder bei denen der Fundus auffallend breit ist: Uterus incudiformis.

Zu 2 ist zu bemerken, daß die Scheidewand vollkommen vorhanden sein kann; Uterus septus oder Uterus bilocularis duplex. Die Scheidewand in der Vagina erstreckt sich dabei entweder bis nach

unten oder fehlt völlig, so daß die Trennung nur bis zur Cervix geht (vergl. Figur 83).

Ist der Uterus nicht völlig getrennt, so daß die Scheidewand nur rudimentär besteht, so nennt man diese Form Uterus subseptus. Häufiger hängt nur eine, verschieden lange Falte vom Fundus uteri herab. Als große Seltenheit findet man dagegen zwei Orificia uteri — Uterus biforis — und eine einzige Uterushöhle. Bedeutung haben diese Mißbildungen mehr für den Geburtshelfer als für den Gynäkologen.

3. Außerdem entstehen noch Mißbildungen dadurch, daß der eine Müllersche Faden überhaupt nicht (Unikornität), oder daß er nur teilweise entwickelt ist. Im

84

Uterus unicornis dexter.

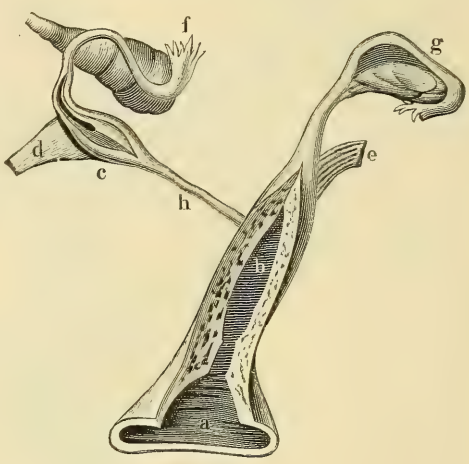


85

Uterus unicornis sinister, mit rudimentärem rechtem Nebenhorn. (Vergl. unten die Figuren bei den Gynatresien.)

a Scheide, b Uterus unicornis, c rudimentäres rechtes Nebenhorn, einen kleinen, durch einen soliden, muskulösen Strang h mit dem Uterus b verbundenen Hohlkörper darstellend, d rechtes, e linkes Ligamentum rotundum, f rechte Tube und Ovarium, g linke Tube und Ovarium.

ersten Falle entsteht ein Uterus unicornis (Figur 84). Derselbe ist meist etwas mangelhaft, mit überwiegender Cervix ausgebildet und von der Seite abgebogen, wo der Mangel sich findet. Auf der letzteren Seite fehlen auch Ovarien, Tube und Ligament. rot. Der Uterus unicornis fungiert übrigens völlig normal, ja selbst die Geburt verläuft unter guter Wehentätigkeit ohne abnorme Symptome.

Ist das eine Horn zwar entwickelt, das andere aber nur rudimentär, so kann das letztere dicht am Uterus anliegen, aber auch weit abgezerrt sein. Das rudimentäre Nebenhorn wird sowohl durch eine bandartige, solide Anschwellung von Muskelfasern, als auch durch einen kleinen Hohlkörper gebildet. Mag letzterer dicht am

Uterus liegen oder in gewisser Entfernung, so wird er stets dadurch erkannt, daß von ihm das Ligamentum rotundum (Figur 85 d) nach unten ausgeht. Die Tube der defekten Seite kann ein solider Strang oder völlig normal sein, auch das Ovarium kann fehlen oder vorhanden sein. Im letzten Falle ist es sowohl normal als in der Beziehung anormal, daß keine Follikel sich in ihm nachweisen lassen.

Da also ein rudimentäres Nebenhorn mit Schleimhaut ausgekleidet sein und eine normale Tube und Ovarium besitzen kann, so sind auch alle Funktionen möglich. Die Scheimhaut menstruiert, das Blut sammelt sich an, es entsteht eine Retentionscyste: eine Haematometra im rudimentären Nebenhorn. Die Tube kann ein befruchtetes Ei aufnehmen, das Ei kann sich im rudimentären Horn entwickeln und dieses infolge der ungenügenden Muskulatur platzen, so daß Blutung und Tod, wie bei extrauteriner Gravidität, eintritt. Auf diese Fälle kommen wir bei den Gynatresien und der Extrauteringravidität nochmals zurück.

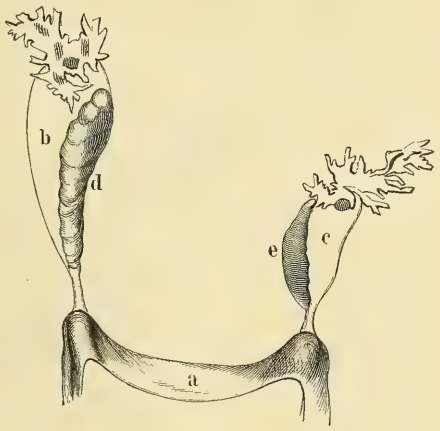


86

Rudimentärer solider Uterus. (Kußmaul.)

a muskulöse Partie, den rudimentären Uterus darstellend, b rechte, c linke Tube, d rechtes, e linkes Ovarium.

4. haben wir eine Reihe von Mißbildungen, welche so entstehen, daß die Müllerschen Fäden sich zwar aneinanderlegen, daß auch die Scheidewand einschmilzt, und daß beide Müllerschen Fäden völlig gleichartig entwickelt sind, daß aber ein Stück der Müllerschen Fäden rechts und links gleicher Weise rudimentär entwickelt ist, während oberhalb und unterhalb alles normal ist. So kann also untere, obere Hälfte der Vagina oder des Uterus fehlen oder rudimentär entwickelt sein.

Meistenteils ist das Stück der Müllerschen Fäden rudimentär entwickelt, welches in der Mitte den Uterus bildet. Also, es kann zunächst beiderseitig Tube und Ovarium und Vagina vorhanden sein, während der Uterus fehlt: Defectus uteri. Ein völliger Uterusdefekt ist kaum jemals mit absoluter Sicherheit nachgewiesen. Lagen auch Mastdarm und Blase innig aneinander, so fand man doch bei allergenauester Untersuchung eine geringe Muskelfaseranhäufung, welche als rudimentärer Uterus zu deuten war. Fehlt der Uterus völlig oder fast völlig, so fehlen auch meist Ovarien und Tube.

Ein rudimentärer solider Uterus aber ist durchaus nicht selten, er kann ein kleines Organ von der Form des Uterus darstellen, oder als eine Muskelfasermasse quer von einer Tube zur anderen ziehen (Figur 86). Dann muß der Defekt hauptsächlich auf die unteren zwei Drittel des Uterus bezogen werden. Noch häufiger sind die zwei Hörner gleichmäßig ausgebildet, so daß seitlich zwei kleine, weit auseinander liegende, runde und ovale Hohlorgane vorhanden sind, während Mittelstück und Cervix fehlen (Uterus bipartitus, Figur 87). Die Ovarien und Tuben fehlen hierbei nicht immer. Ja bei ganz kleinem, solidem, rudimentärem Uterus und Fehlen der Vagina exstirpierte ich ein vergrößertes Ovarium. Es ist aber auch umgekehrt, bei Mangel der zwei seitlichen Hörner, ein in der Mitte liegendes Uterusrudiment vorgekommen. Daran schließen sich dann diejenigen Fälle, bei denen der Uterus mit immer größerer Hinneigung zur Normalität nicht mehr rudimentär, sondern nur mangelhaft, schlecht entwickelt ist. Da der Uterus hier im Wachstum zurückbleibt, fötale oder wenigstens kindliche Form zeigt, so nennt man diese Bildungshemmung Uterus foetalis und infantilis. Ein Uterus infantilis ist dünnwandig, so daß er stark anteflektiert und zu anderen Zeiten zufällig retroflektiert gefunden wird. Dieser wechselnde Befund ist typisch. Gravidität ist nicht ausgeschlossen. Das normale Wachstum zur Zeit der Pubertät ist nicht eingetreten. Als geringsten Grad einer Bildungshemmung betrachtet man eine auffallende Enge — Stenose — der Orificia des Uterus bezw. des Cavum uteri.

### B. Uterusdefekt[1] und Uterus rudimentarius, fötaler und infantiler Uterus[2].

Die Formen der unter 4 zusammengefaßten Fälle erlangen auch klinische Wichtigkeit. Wie wir sahen, ist der völlige Defekt selbst anatomisch schwierig nachzuweisen. Klinisch werden alle Fälle von Uterusdefekt, rudimentärem und funktionsunfähigem Uterus gleichwertig sein. Es kommen hier graduelle Unterschiede vor.

Beim Uterusdefekt können Scheide, Portio und Ovarien normal sein. Ich habe wegen menstrueller Kolik bei blind endender kurzer

---

[1] Heyfelder: Deutsche Klinik 1854, p. 579. — Holst, Beitr. z. Geb. u. Gyn. Tübingen 1865. — P. Müller: Scanzonis Beiträge V. — Leopold: A. f. G. XIV, 3. — Tauffer, Z. f. G. IX, 1. — Kleinwächter: A. f. G. XVII. — Veit: Z. f. G. I, p. 118. — Warnek: Z. f. G. XVII, p. 299. — Frommel: Münchener med. Woch. 1890, 263. — Schäffer: A. f. G. XXXVII, 199.

[2] Tiedemann: Diss. Würzburg 1842. — Schröder: Scanzonis Beiträge V. — Virchow: Berliner Beitr. z. Gyn. u. Geb. I. — E. Fraenkel: A. f. G. VII.

Scheide die Kastration gemacht und den Uterus ebenfalls entfernt. Derselbe war ein kleiner, solider, an der Portio pendelnder Körper.

In anderen Fällen fehlt die Scheide oder ist kurz und endet blind, handelt es sich um verheiratete Frauen, so wird die Scheide durch den Coitus so erweitert, daß sie ganz normal erscheint. Die äußeren Genitalien sind meist mit wenig Haaren bedeckt.

Andererseits kann auch die Scheide völlig fehlen, so daß die Raphe vom Anus bis zu der abnorm weiten Harnröhrenmündung (vergl. Figur 79, S. 148) als glatte Linie zieht. Ist das Vestibulum vorhanden, fehlt aber die Scheide, so wird sich die Spitze des Penis bei den Coitusversuchen gegen die Harnröhrenmündung richten, sie zerreißen oder erweitern und in die Blase eindringen.

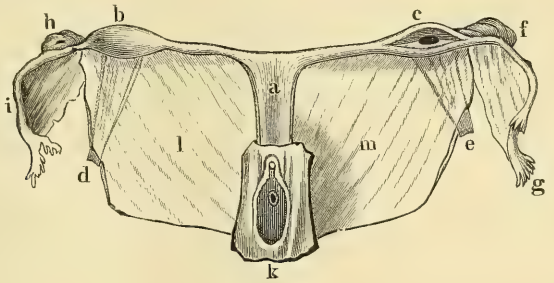


87

Rudimentärer Uterus. Uterus bipartitus. (Rokitansky.)
a das rudimentäre Mittelstück, b rechtes Uterushorn, c linkes, aufgeschnitten, um die kleine Höhle zu zeigen, d rechtes, e linkes Ligamentum rotundum, f linkes Ovarium, g linke Tube, h i dasselbe rechts, k Scheide, l m Ligamentum latum.

Der Uterus infantilis wird bei der Lebenden durch den bimanuellen Nachweis der geringen Größe des Uterus, sowie durch die Ausmessung mit der Sonde, die eine Länge von 4 bis 5 cm ergibt, diagnostiziert. Die Menstruation, somit auch Ovulation und Befruchtung fehlen. Gegen die Berichte verheirateter Frauen, daß früher die Menstruation dagewesen sei, muß man in solchen Fällen mißtrauisch sein. Oft wird, um das Eingehen der Ehe nicht als unehrlich erscheinen zu lassen, behauptet, daß einigemale die Menstruation dagewesen sei.

Während in diesen Fällen der Uterus schon im Fötalleben auf früherer Entwickelungsstufe zurückblieb, kann er auch in der Größe des ausgetragenen Fötus im ganzen Leben verharren: dies nennt man Uterus foetalis. Am Ende der Vagina, deren Länge und Weite infolge des Coitus normal ist, befindet sich die minimale Portio: ein Knöpfchen, meist mit einem verhältnismäßig großen, quergeschlitzten Orificium, wie das überhaupt beim weiblichen Fötus der Fall ist. Der

Uterus läßt sich sondieren und ist 2 bis 4 cm lang. War nie die Menstruation vorhanden und fehlen Beschwerden, so hat eine Therapie keinen Sinn.

Wächst der fötale Uterus zur Pubertätszeit nicht zur normalen virginellen Größe heran, so handelt es sich um einen Uterus infantilis. Er hat eine vollkommene Höhle, die Palmae plicatae reichen hoch hinauf, während sie beim ausgewachsenen Uterus nur bis zum inneren Muttermunde gehen. Wichtig ist, daß mehrere Forscher einen exquisit infantilen Uterus, eine Hypoplasie des Uterus, bei allgemeiner Hypoplasie des Gefäßsystems (zu kleines Herz, zu enge Aorta u. dergl.) fanden[1].

Einige Autoren unterscheiden noch einen Uterus pubescens[2]. Es ist ein Uterus, der zwar in der Pubertätszeit gewachsen, aber nicht die normale Größe erreicht hat. Dieses Zurückbleiben des Uterus kann Grund zur Dysmenorrhoe und Sterilität sein. Andererseits sieht man Fälle, wo in der Ehe nach häufigem Coitus der Uterus das Wachstum nachholt und dann die Dysmenorrhoe verschwindet. Es hat nichts Auffallendes, daß die Kongestion und der Nervenreiz, welche die geschlechtliche Erregung begleitet, die völlige Ausbildung des Organs veranlaßt.

Somit kann man in gewisser Beziehung von Heilbarkeit eines Entwickelungsfehlers sprechen und vielleicht die Natur durch künstliche Kongestion: warme Sitzbäder, warme Ausspülungen, Eisenpräparate, gute Nahrung unterstützen.

Meist kommen diese Fälle erst nach der Verheiratung zum Arzte wegen Sterilität, Dysmenorrhoe oder Amenorrhoe. Da die sichere Diagnose oft eine große soziale bezw. gerichtsärztliche Bedeutung hat, so tut man gut, die Untersuchung vollständig in der Narkose vorzunehmen. Dann wird es leicht sein, zu einem abschließenden Urteil zu kommen.

Es muß erstens von der Vagina und den Bauchdecken aus, zweitens von Vagina und Rectum aus kombiniert untersucht werden. Namentlich das systematische Abtasten der ganzen zwischen Blase und Rectum liegenden Scheidewand führt zum Ziele. Ausmessung mit der Sonde ist notwendig. Dabei ist kombiniert festzustellen, ob auch die Sonde bis zum Fundus vorgedrungen[1], und nicht am Winkel festgefahren ist.

Untersuchung von der Blase aus halte ich für unnötig und gefährlich.

Daß ein gefühlter kleiner Tumor das Ovarium ist, vermutet man dann, wenn der Tumor die Form und Konsistenz des Ovarium hat

---

[1] Virchow: Beitr. z. Geb. u. Gyn. I, p. 323.
[2] Puech: Annales de gyn. 1874, 465.

und wenn der Körper sonst weibliche Eigentümlichkeiten: Schamhaare, gut gebildete Schamlippen, Brüste und normales Becken aufweist. Dabei bestehen mitunter katameniale Beschwerden, wegen deren man sich veranlaßt fühlen kann, das Ovarium zu exstirpieren.

## C. Die Gynatresien[1].

Es kann aus verschiedenen Gründen der Abfluß des menstruellen Blutes gehindert sein, so daß sich im Genitalschlauch das Blut ansammelt und entweder den ganzen Genitalschlauch oder einen Teil desselben ausdehnt.

Folgende Arten von Gynatresien sind beobachtet:

1. Atresia hymenalis. Die Hymenklappe ist nicht perforiert, sondern schließt den Eingang der Vagina völlig ab. Dieser pathologische Zustand bei Kindern ist angeboren, dabei ist das Hymen meist verdickt, es erscheint nach der Operation 3 bis 4 mm dick. In anderen Fällen wird es allmählich bei größerem Inhaltsdruck dünn, so daß das schwarze Blut durchschimmert und sich bei spontanem Platzen ergießt. Daß auch durch Ätzung, Entzündung und Vernarbung Verschlüsse entstehen können, beweisen die Fälle von Geburtskomplikation mit imperforiertem Hymen.

2. Atresia vaginalis. Sie ist sowohl angeboren als erworben. Fehlt ein Teil der Vagina, so sammelt sich Menstruationsblut oberhalb an. Wölbt das Blut die Querwand vor, so legt sie sich an das Hymen an. Dieselbe kann sogar mit der Querwand verwachsen. Die Atresia vaginalis scheint eine hymenalis zu sein.

Viele Autoren, namentlich Veit, behaupten, daß es angeborene Verengerungen der Vagina nicht gäbe. Veit sieht namentlich die Haematosalpinx als Beweise für eine nach oben steigende Entzündung an. Daß eine Entzündung in der Kindheit infolge von Masern, Scharlach etc. später ganz unbekannt sein kann, ist wohl sicher, aber gewiß gibt es auch ohne jede Entzündung in der Kindheit sowohl Atresien als Stenosen der Scheide. Namentlich letztere haben einen völlig

---

[1] P. Müller: Scanzonis Beitr. V, 67 (Uterovaginale A). — Haussmann: Z. f. G. II, 1877. — Simon: Beitr. z. klin. Chir. IV, 1889, p. 561. — Heppner: St. Petersburger med. Woch. 1872, p. 552. — Simon: Berliner klin. Woch. 1875, 20 (Therapie). — Rose: M. f. G. XXIX, 6 (Therapie). — Freund: Berliner Beitr. z. Geb. u. Gyn. II, 26; Z. f. G. I, 231. — Breisky: A. f. G. II. I u. IV, 1; Prager. med. Woch. 1876. — Hegar: Berliner Beitr. z. Geb. u. Gyn. III, 141. — Olshausen: A. f. G. I, 41. — Simon: M. f. G. XXIV, 292. — Neugebauer: A. f. G. II, 246. — Jaquet: Z. f. Gen. u. Fr., p. 130. — Rheinstädter: C. f. G. 1890, 142. — Wyder: Annales de gyn. 1890, p. 466.

typischen Sitz als halbmondähnliche, klappenartige Hervorragung dicht unter dem Scheidengewölbe. Ich sah eine enorme Blutung bei der ersten Kohabitation aus einer solchen angerissenen, halbmondförmigen Striktur. Sie verschwinden spurlos nach einer Geburt. Andererseits entstehen auch nach gangränösen Prozessen im Wochenbette narbige Verwachsungen im Scheidengewölbe, die nur einen kleinen Kanal für das Menstruationsblut übrig lassen. Tritt Schwangerschaft ein, so fehlt mitunter jede Auflockerung. Es muß Kaiserschnitt wegen „Narbenstenose" gemacht werden. Es kann auch ein Teil der abgerissenen Portio tiefer unten in der Scheide einheilen, so daß man eine Art Henkel an der Portio findet.

3. Atresia uterina bei völligem Mangel der Scheide. Kongenitale Atresien des Orificium uteri sind sehr selten, häufiger sind akquirierte. Bei zu häufig wiederholten Ätzungen des Cervikalkanals kann der Muttermund oder auch die unterhalb gelegene Scheidenpartie samt der Portio verwachsen. Auch nach Amputation der Portio kommt es viel häufiger, als gewöhnlich angenommen wird, zu Atresien. Ferner sind bei Atmokausis, die zu lange und zu energisch oder wiederholt gemacht ist, teilweise Verwachsungen des Uterus vorgekommen. Ja, es mußte schon der Uterus wegen dysmenorrhoischer Beschwerden, bei Atresie in der Cervix und Haematometra exstirpiert werden.

Bei alten Frauen entsteht nicht selten am inneren Muttermund Atresie. Da aber hier die Menstruation längst vorüber ist, so sammelt sich hinter der Atresia nur etwas Schleim und Eiter (Pyometra senilis) an.

In ähnlicher Weise entsteht bei Prolapsen des Uterus in der langgezogenen Cervix eine Verwachsung.

4. Die Gynatresie kann eine einseitige sein. Wenn, wie oben (S. 161) auseinander gesetzt, ein rudimentärer, aber mit Schleimhaut ausgekleideter Uterus (Figur 85) vorhanden ist, so wird durch das Menstrualblut dieses hohle Uterusrudiment ausgedehnt. Figur 90 u. 91, pag. 169 gibt die Abbildung eines Falles, bei dem eine kleine Ovarialcyste rechts diagnostiziert war. Es fand sich ein rudimentäres Uterushorn, durch eine solide Brücke mit dem wohlausgebildeten linken verbunden. Aus dem rechten, demnach atretischen Horn, war das Blut in die Tube gelaufen. Da die Tube am Fimbrienende verschlossen war, so entstand eine Blutretentionscyste: eine Haematosalpinx.

Ist die Tube nicht verschlossen, so wird das wenige aus der kleinen Uterushöhle stammende Menstruationsblut vom Peritonäum resorbiert. Aber durch äußere Überwanderung des Semen oder des am anderen Eierstock befruchteten Eies gelangt mitunter das Ei durch

die Tube in das rudimentäre Nebenhorn. Es bildet sich „Nebenhornschwangerschaft“, über welche bei der Extrauteringravidität gesprochen wird.

Oder es befindet sich an dem vollkommenen doppelten Uterus eine rudimentäre Scheide, welche nur in geringer Längsausdehnung der ausgebildeten Scheide anliegt und blind endet. Auch in diesem Falle sammelt sich das Blut an, so daß also hier die Blutretentionscyste Uterus und Scheidenrudiment einer Seite betrifft. Das Blut dickt sich zu einer höchst charakteristischen, teerartigen, schokoladenfarbigen, oft fast schwarzen Flüssigkeit ein. In seltenen Fällen fand man statt des Blutes Eiter, beziehungsweise Schleim. Man müßte hier annehmen, daß konstitutionelle Amenorrhoe und Uteruskatarrh bestand. Oder man bezieht diese Pyometra lateralis auf sekundäre Eiterungen.

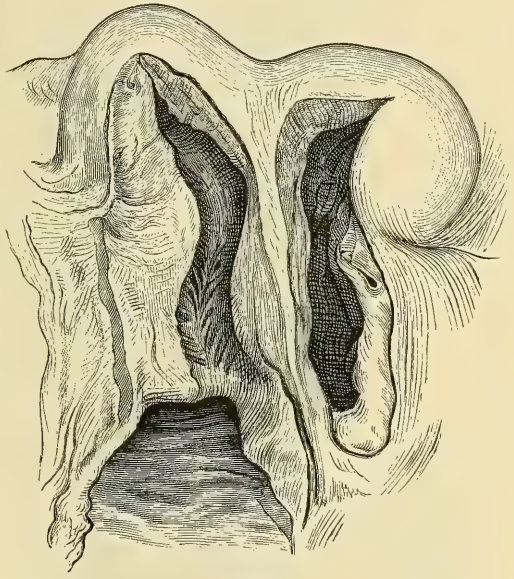

88

Uterus bicornis, Atresie des Orificium uteri sinistri, Haematometra sinistra.

In sämtlichen Fällen sammelt sich oberhalb des Verschlusses das Menstruationsblut an.

Bei Atresia hymenalis dehnt sich die Scheide sehr bedeutend aus (Haematokolpos). Der Uterus sitzt als Appendix oben auf dem Blutsack und ist leicht zu diagnostizieren. Fehlt aber ein Teil der Scheide, so entfaltet der bedeutende Innendruck auch allmählich den Uterus, so daß seine stark verdünnten Wände einen Teil der Blutcystenwand ausmachen. Dies ist um so eher der Fall, je höher die Atresia vaginalis liegt.

Bei einer Atresie im äußeren Muttermund, oder, wie häufiger, in der Portio nebst Laquear vaginae, bildet der Uterus allein die Blutcyste (Haematometra). Auch bei doppeltem Uterus, Uterus bicornis duplex, kann das eine Horn atretisch sein, so daß in ihm das Blut sich ansammelt. Diesen Fall bildet Rokitansky ab, Figur 88 (Haematometra lateralis).

In nicht wenigen Fällen beteiligen sich auch die Tuben (Hae-

matosalpinx[1], Figur 89 d, 90 u. 91 T). Da man den interstitiellen Teil nicht ebenfalls erweitert, sondern meist verlegt fand, so darf man sich das Entstehen der Haematosalpinx nicht allein durch Rückstauung erklären.

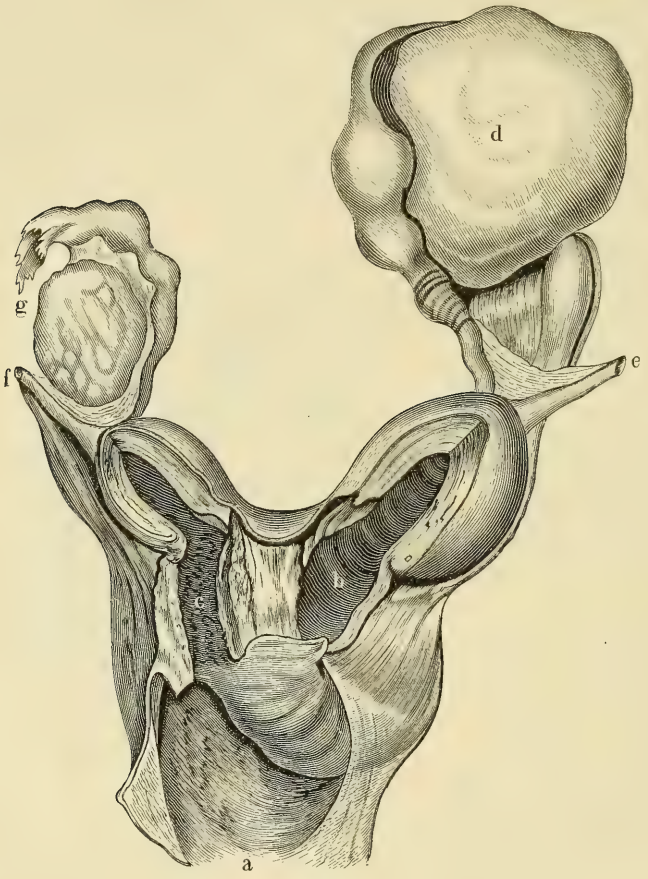


89

Haematometra et Haematosalpinx (Nach Bandl).
a Scheide, c die sich in die Scheide öffnende Uterushälfte, b die nach der Scheide zu geschlossene Uterushälfte, Haematometra sinistra, d die Haematosalpinx sinistra, e linkes, f rechtes Ligamentum rot., g rechte Tube und Ovarium.

Vielmehr scheint nach Anfüllung des Uterus der zentrifugale Druck auf die Uterusschleimhaut so bedeutend zu sein, daß bei der Menstruation nicht sie, sondern vikariierend die Tubenschleimhaut blutet.

[1] Näcke: A. f. G. IV. — Steiner: Wiener med. Woch. 1871, 29 u. 30. — Keller: Diss. Kiel 1874. — Fuld: A. f. G. XXXIV, 191. — Leopold: A. f. G. XXXIV, 371. — Walter: Diss. Gießen 1890. — Veit: C. f. G. 1891. 444.

Allerdings kann dieses Blut aus dem abdominalen Ende ausfließen. Ist aber eine perimetritische Verklebung der Tuben vorhanden, so bilden sich große, dünn-, aber auch dickwandige, wurstförmige Blutcysten.

Einen solchen von mir operierten Fall stellen die Figuren 90 und 91 dar. Nach Eröffnung des Abdomens war der Fall klar. Der linke

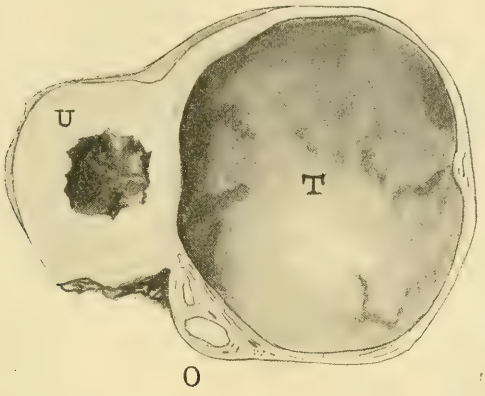


90

Exstirpiertes rudimentäres Uterushorn mit Haematosalpinx.




91

Der Fall vor der Exstirpation in situ.
U Dilatiertes rudimentäres Uterushorn. T Dilatierte Tube — Haematosalpinx. O Ovarium. F Fimbrienende.

Uterus hatte normale Adnexe. Das rechte Horn war durch eine solide Brücke mit dem supravaginalen Teil des Uterus verbunden. An diesem durch Blut dilatierten Horn hing ein größeres Hämatom und die durch gestautes Blut stark dilatierte Tube.

Auch ein Hämatom des Ovarium findet sich bei solchen Fällen nicht selten.

Bei Blutansammlung in einem rudimentären Uterus und Vagina (Haematometra et Haematokolpos unilateralis) gelangt die Blutcyste bei starker Ausdehnung nach der Mitte der Abdominalhöhle hin. Die sich herabwölbende, rudimentäre Scheide kann so gegen das Hymen der ausgebildeten Seite drängen, daß zunächst eine einfache

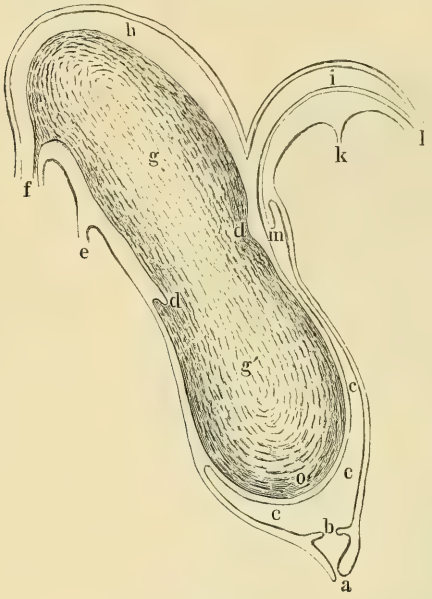


92

Uterus bicornis, vagina subsepta.

a Vulva, b Hymen, c c der Zwischenraum zwischen der Blutretentionscyste und dem Hymen, bei starker Blutansammlung verschwindend, d d Orificium uteri dextri externum, e rechtes Lig. rot., f Tube, g Haematometra, g Haematokolpos, von der offenen Scheide c c durch eine von der Portio entspringende vaginale Zwischenwand getrennt, h rechter Uterus, i linker Uterus, bei m sich in die Scheide c öffnend, k linkes Lig. rot., l linke Tube, o Stelle, wo die Inzision gemacht wurde, aus welcher das Retentionsblut abfloß.

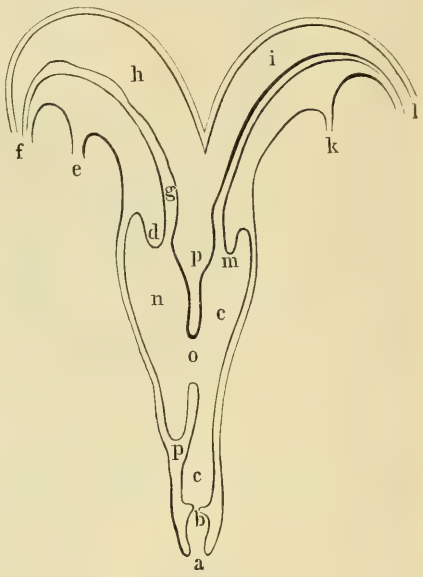


93

Derselbe Fall nach der Operation.

a Vulva. b Hymen, c c Vagina, p p Zwischenwand in der Vagina, bei o die künstliche Öffnung, aus welcher das Blut abfloß, n rechte Vagina, früher Haematokolpos (g' in Figur 92), d Muttermund, g Uterushöhle, e Lig. rot., f Tube, h rechter Uterus, i linker Uterus, k linkes Lig. rot., l linke Tube, m linker Muttermund, sich in die Scheide c öffnend.

Atresia hymenalis vorzuliegen scheint. Auch diese rudimentäre Scheidenwand halten manche Autoren für ein Residuum von Entzündung.

Diesen Fall bilden wir nach einer schematischen Figur Freunds (Figur 92 und 93) ab.

## Symptome und Ausgänge.

Das Charakteristische aller Gynatresien ist, daß sie Symptome erst beim Menstruationsbeginn machen. Das sich ansammelnde Blut ver-

ursacht, den Genitalschlauch ausdehnend, Schmerzen. Diese Schmerzen sind zunächst gering, so daß sie als Menstruationsmolimina gedeutet werden. Allmählich nehmen die Schmerzen zu, sie können einen so hohen Grad erreichen, daß die Gesundheit untergraben wird. Ja wenn erst perimetritische Auflagerungen sich gebildet haben, dauern die Schmerzen ununterbrochen an. Während der Menstruationszeit verstärken sie sich zu den heftigsten Uteruskoliken. Ein solches Mädchen kann völlig kachektisch werden.

Ohne Symptome verläuft die Pyometra bei alten Frauen, die man häufig ganz zufällig bei Obduktionen findet. Der Uterus ist hier nicht stärker ausgedehnt als bis zu einem Durchmesser von 6 bis 8 cm. Ganz vereinzelt wird über eine mannskopfgroße Ausdehnung berichtet. In seltenen Fällen überwindet der Innendruck die Verklebung oder Verwachsung in der Cervix und es ergießt sich von Zeit zu Zeit Eiter. Dann steigt auch Fäulnis nach oben und es kommt zu jauchigem Ausfluß, ohne daß ein Karzinom vorliegt.

Bei Atresia hymenalis platzt das Hymen, sowohl ganz spontan, als auch infolge eines zufälligen Traumas. So z. B. bei den Coitusversuchen, beim Touchieren, bei einem Sprung oder Fall.

Ist der Uterus ausgedehnt (Haematometra), so kann es zum Durchbruch in Blase und Rectum kommen. Der obere Teil des Uterus platzt nicht spontan, wohl aber kann ein ungünstiger Ausgang durch Platzen der Haematosalpinx eintreten. Infolge eines zufälligen Traumas reißt die dünne Tubenwand ein und das Blut ergießt sich in die Peritonäalhöhle, wonach nicht selten eine schwere Peritonitis beobachtet ist.

Wenn durch langes Siechtum die Patientin sehr herunterkommt, so ist es möglich, daß Amenorrhoe durch Anämie entsteht. In diesen Fällen hört das Wachstum des Tumors auf, und es tritt eine Art Naturheilung ein. Namentlich kann dies der Fall sein bei Haematometra lateralis im rudimentären Horn, das nur wenig und wegen des Innendruckes allmählich immer weniger Blut liefert. Auch übernimmt wohl das normale Horn vikariierend die Funktion des rudimentären.

Meistenteils aber nehmen die Symptome allmählich so an Schwere zu, daß ärztliche Hilfe nötig ist.

## Diagnose und Prognose.

Die Anamnese ergibt das Fehlen der Menstruation trotz vorhandener Molimina und die unter Schmerzen entstandene Geschwulst, ohne daß die Anamnese eine fieberhafte Krankheit nachwies. Auch der Bericht von Operationen, Ätzungen, schweren Entbindungen mit

langdauerndem Eiterausfluß oder Infektionskrankheiten im Kindesalter sind für die Diagnose einer Atresie wichtig.

Bei der digitalen Untersuchung ist die Diagnose der Hymenalatresie leicht. Oft schimmert das schwarze Blut durch das verdünnte Hymen durch. Bei Vaginalatresien weist die kombinierte Untersuchung von den Bauchdecken und dem Rectum aus den prallelastischen Tumor im Becken nach.

Sehr vorsichtig ist die Palpation auszuführen, ein starker Druck kann die Tube zum Platzen bringen.

Da es sich, ausgenommen die wenigen Fälle im Wochenbett erworbener Atresien, um Individuen handelt, welche noch nicht geboren haben, so sind die Bauchdecken resistent und erschweren die Palpation. In derartigen Fällen verzichte man lieber darauf, einen undeutlichen Tumor, der an der Cyste sitzt, genau zu palpieren.

Sehr wichtig ist die Exploration vom Mastdarm aus. Sie gibt die besten Resultate. Jeder Tumor, der das Becken überdacht, dagegen das kleine Becken unterhalb der Linea innominata völlig frei läßt, gehört dem Uterus an. Die Ausdehnungen der Scheide dagegen füllen das Becken aus und lassen sich nicht nach oben verschieben. Dabei ist mitunter der Uterus als harter Körper auf dem Tumor im Leibe zu fühlen. Demnach beweist Hochliegen des Tumors Haematometra, Tiefliegen Haematokolpos. Diese Unterscheidung ist für die Therapie sehr wichtig. In jedem Falle ist auch die Sonde in die Harnröhre einzuführen und die Blase mit warmer Borsäurelösung wiederholt zu füllen und zu entleeren, um die Lage der Blase zum Tumor festzustellen. Bei Haematometra liegt die Blase unter, bei Haematokolpos vor und über dem Tumor.

Bei schlaffen Bauchdecken abgemagerter Personen fühlt man auch wohl die wurstförmige, verschieden dicke „rosenkranzartige“ Tube.

Ist der äußere Muttermund verschlossen oder endet die Scheide oben narbig blind, so muß das blinde Ende der Scheide im Spekulum genau durchsucht werden.

Schwierigkeit in der Diagnose entsteht bei einseitiger Haematometra: Die hier sich bildende Geschwulst verschiebt die Beckenorgane so bedeutend, daß man an der Kenntnis der normalen Lageverhältnisse keinen Anhaltepunkt hat. Auch fehlt die Amenorrhoe, denn das aus dem nicht verschlossenen Uterushorn stammende Menstruationsblut fließt nach außen ab. Bei der Untersuchung fühlt man eine pralle Geschwulst, die der Scheide anliegt. Kann man noch mit dem Finger in die Scheide eindringen, so ist bei der kombinierten Untersuchung und dem Gedanken an die Mißbildung die Diagnose leicht. Ist aber die Haematokolpos so groß, daß der Finger nicht ein-

geführt werden kann, so muß die Sonde die Gegenwart eines Scheidenlumens feststellen.

Bei höher liegender Atresie liegt der Muttermund halbmondförmig der ausgedehnten Cyste an, so daß es den Eindruck macht, als sei die eine Cervixseite sehr erheblich aufgebläht. Da bei starkem Innendruck die Cyste sich ganz hart anfühlt, so kann die Diagnose zwischen Cervixmyom und Haematometra lateralis schwanken. Auch bei hohem Sitz, oder gar bei vollkommener Trennung des rudimentären Uterus ist die Diagnose schwierig. Nur durch längere Beobachtung, per exclusionem, und durch mehrfache genaue Explorationen in der Narkose mit allen kombinierten Methoden kommt man hier zur Sicherheit.

Was die Größe eines getasteten Tumors anbelangt, so ist die Regel, daß ein harter Tumor meist für zu groß, ein weicher für zu klein taxiert wird. Denn bei dem harten Tumor fühlt man die Bauchdecken mit, bei dem weichen wird der Inhalt beim starken Druck etwas verdrängt, so daß der Tumor kleiner erscheint.

Ein ganz vorzügliches, ungefährliches diagnostisches Hilfsmittel ist die Probepunktion mit der Pravazschen Spritze. Die Probepunktion ist in jedem unsicheren Falle vor der Operation vorzunehmen. Nur die Gegenwart des dicken, teerartigen, schwarzen Blutes, das mit nichts zu verwechseln ist, läßt auf eine Haematometra schließen. Helles Blut zieht die Spritze aus jedem Tumor. Daß die Haut und die Spritze in der allersorgfältigsten Weise desinfiziert werden müssen, ist selbstverständlich. Anwendung einer schmutzigen Spritze kann zur Verjauchung führen.

Bei tiefsitzender Vaginalatresie und bei Hymenalatresie ist die Prognose, auch was die Ehe anbetrifft, günstig. Bei Haematometra wird man bei dem heutigen Stande der Technik sichere Heilung von den Beschwerden, wenn auch nicht die Wiederherstellung aller Funktionen versprechen können.

## Behandlung.

Die Behandlung besteht in der operativen Herstellung einer bleibenden Öffnung für den Ausfluß des Menstrualblutes und, falls dies unmöglich, in dem Wegschaffen der Menstruation durch Entfernung des Uteruskörpers, und wenn das unmöglich ist, durch die Kastration.

Bei Atresia hymenalis oder vaginalis wird ein Einstich gemacht und dann mit Pinzette und Cooperscher Schere ein möglichst großes Loch aus der obstruierenden Membran ausgeschnitten. Um Wiederverwachsung zu verhindern und den Coitus später möglich zu

machen, muß das Loch groß sein. Sollten die Schnittwunden bluten, so stillt man die Blutung durch die Naht.

Liegt die Cyste tief im Becken, fühlt man den Uterus auf dem Fundus der Geschwulst, handelt es sich also um eine Haematokolpos, so kann man nach der Eröffnung sofort ausspülen, denn die Scheide liefert kein neues Blut. Am besten schiebt man ein fingerdickes Gummirohr, an dem ein dünnes, oben 1 cm längeres angenäht ist, noch in der Narkose hoch in die Cyste. Das Rohr wird an den Introitus vaginae angenäht. Jetzt ist man in der Lage, bequem und sicher, ohne Schmerzen zu machen, auszuspülen. Man braucht oft 10 und mehr Liter Wasser, bis das eingedickte Blut entfernt ist, und die Spülflüssigkeit ganz klar abfließt. Dann wendet man in der Nachbehandlung Adstringentien an, um die sammetweiche Bedeckung der Haematokolpos fest zu machen.

Fehlt die Scheide, so markiert man die Harnröhre durch einen festen Katheter und führt den Finger in den Mastdarm, um sich ein Urteil über die Dicke der dazwischen liegenden Partie zu bilden. Es wird ein Querschnitt zwischen Urethra und Rectum gemacht, und nun bohrt man sich mit dem Finger nach oben, nach dem Tumor hin, selbstverständlich unter fortwährend wiederholter Kontrolle von Mastdarm , Harnröhre und Blase aus. Feste Stränge durchschneidet man mit der Schere. Bei vorsichtigem Vorgehen gelingt es immer, sich ohne Verletzung von Blase und Mastdarm zur Blutcyste hinzuarbeiten. Ist das Blut entleert und zunächst durch eine Verweilsröhre der Abfluß gesichert, so wartet man ab, da sich die definitiven anatomischen Verhältnisse erst langsam herstellen.

Steht nach späteren Untersuchungen die Tatsache fest, daß der operativ hergestellte Abflußkanal wegen Mangel einer Vagina wieder verwachsen ist und verwachsen muß, so bleibt nur die Uterusexstirpation oder die Kastration übrig, um eine Kranke arbeitsfähig zu machen.

Welche von beiden Operationen man im Prinzip vorzuziehen hat, ist klar: da der Uterus überflüssig ist, und die Ovarien für das Allgemeinbefinden sehr nötig sind, selbstverständlich die Uterusexstirpation. Mitunter ist es aber sehr schwierig, den Uterus per laparotomiam zu entfernen, weil er zu tief zwischen den Platten des Ligamentum latum sitzt. Man müßte eine sehr lange und sehr schwierige Operation vornehmen. Dann zieht man die viel leichtere Kastration vor.

Auch habe ich bei großer Haematometra möglichst viel vom Uterus weggeschnitten, den Stumpf in die Bauchdecken eingeheilt und nun den Rest der Höhle mit Chlorzinklösung (1 : 1) zum Veröden gebracht.

Die Bildung einer künstlichen Vagina durch Lappeneinstülpung oder Mastdarmplastik bei völligem Fehlen der Scheide ist ein plastisches Kunststück von geringem praktischem Werte. Nur um den Coitus möglich zu machen, bringt man den Menschen nicht in Lebensgefahr.

Man kann auch versuchen, was mir zwei mal geglückt ist, den Uterus stark herabzuziehen und die Portio in die Vulva einzunähen. Heilt der Uterus an, so bildet sich schließlich im Laufe der Zeit eine kurze Vagina, da der Uterus das Bestreben hat nach oben zurückzuweichen, und die Fixationsstelle nachgibt.

Pfannenstiel drang zuerst von der Scheide aus nach oben vor, machte dann Laparotomie, löste die Blase von der Scheide los, eröffnete die Haematometra, umsäumte das Loch im Uterus und nähte nach der Scheidenplastik den Muttermund oben an die Scheide an[1].

94 Leitkanüle.

Diagnostische Schwierigkeiten entstehen dann, wenn das von verhaltenem Menstrualblut ausgedehnte, rudimentäre Horn weit entfernt von der Scheide liegt. Auch hier muß bei sicherer Diagnose (Probepunktion!) operiert werden. Man sucht durch Laparotomie dem Tumor beizukommen und ihn zu exstirpieren oder man näht, wie oben beschrieben, nach Resektion den Rest in die Bauchwunde ein.

Bei Haematometra muß man vorsichtig verfahren. Es kann die Blutcyste verjauchen, es kann erheblich in die Cyste bluten und eine Haematosalpinx kann platzen.

Verjauchung tritt dann ein, wenn zwar eine Kommunikation nach außen geschaffen, aber der Inhalt nicht ganz entfernt ist. Dies ist ein Kunstfehler. Von außen setzt sich Fäulnis nach innen fort. Es ist notwendig, ein so großes Loch in der Haematometra anzulegen, daß der Finger bequem einpassieren, daß das Blut gut ausfließen und man gut ausspülen kann. Das Blut sofort ganz auszuspülen, ist nicht gefährlich, seitdem wir in der Jodoformgazetamponade ein sicheres Mittel haben, Blutung zu verhindern. Dagegen ist die Aspiration zu widerraten, da man nach Aussaugen des pathologischen Inhalts normales Blut aussaugt. Auch eine Punktion allein ist falsch. Läßt man die Kanüle liegen, so kann man das dickflüssige Blut schlecht entfernen, zieht man sie heraus, so verschieben sich die verschiedenen Schichten ventilartig und man verliert den Weg in die Cyste.

Deshalb ist es nötig, präparatorisch vorzugehen und ein großes Loch in die Cyste zu schneiden. Man geht mit dem langen Nadel-

[1] Festschrift zu Fritzsch, 1902.

halter und den krummen Nadeln in die Cyste und durchsticht die Cystenwand, den Faden knüpfend. Dadurch stillt man einerseits die Blutung, andererseits hat man Zügel, mit denen das Loch herabgezogen werden kann. Die Nachbehandlung ist dann sehr erleichtert, da beim Anziehen der Fäden das Loch erweitert und sofort gefunden wird. Fiebert also die Kranke, oder tritt übler Geruch ein, so kann man mit doppelläufigem Katheter desinfizierend ausspülen.

Sollte es sehr schwer sein, die Blutcyste zu erreichen, so ist allerdings die Gefahr der Blasenverletzung oder die Gefahr starker Blutung beim Anschneiden atypisch verlaufender Arterien groß. Muß man also sehr hoch hinaufgehen, so hat folgendes Verfahren sehr gute Resultate gegeben: Ich habe einen Spritzenansatz anfertigen lassen, den ich „Leitkanüle“ nennen will. An ein etwas dickes Punktionsrohr ist eine Halbrinne angelötet Fig. 94, pag. 175. Mit ihr wird nach sorgfältigem Wegschieben der Blase hinter derselben die Punktion ausgeführt. Dann kann man in der Halbrinne erst ein Messer mit ganz schmaler Klinge und dann eine spitze Kornzange vorschieben. Die Kornzange wird geöffnet, die Gewebe werden auseinander gedrückt, gepreßt, gerissen, man kann eine beliebig weite Öffnung herstellen, in die zuletzt der Finger eindringt.

Danach werden wieder „Zügel“ eingenäht, und der Cysteninhalt wird ausgespült.

Man legt einen 2 Kilo schweren Schrotsack auf den Leib und hüllt die ganze Vulva in Sublimattücher, die oft erneuert werden. Massenhaft geht dabei die teerartige Flüssigkeit ab. Am anderen Tage spült man aus, zunächst desinfizierend, dann adstringierend. Große Dosen Ergotin oder Secale wirken auf die Zusammenziehung des Uterus.

In älteren Krankengeschichten ist auch die Gefahr des Platzens einer Haematosalpinx betont. Es sind Fälle berichtet, wo danach tödliche Peritonitis eintrat. Es war dies in der vorantiseptischen Zeit, so daß auch eine zufällige Infektion dagewesen sein kann. Jedenfalls scheint nach meiner Erfahrung die Gefahr der Nachblutung aus der Haematometra und des Platzens der Haematosalpinx stark übertrieben zu sein.

Zum Schluß bemerke ich, daß häufig erst, wenn die Operation eine Zeit vorüber ist und die Organe ihre definitive Form und Lage angenommen haben, die spezielle Mißbildung diagnostiziert werden kann.

Siebentes Kapitel.

# Die Entzündungen des Uterus.

## A. Anatomie.

Der Uterus, dessen Entwickelungsgeschichte S. 156 beschrieben ist, hat Birnform. Er wird eingeteilt in das Corpus uteri — $^2/_3$ des Organs, und die Cervix — $^1/_3$ des Organs. Der oberste blinde, konvex nach oben gewölbte Teil ist der Fundus uteri. Er reicht bis zum Tubenwinkel, von dem die Adnexe ausgehen. Das Corpus ist durch den Isthmus uteri mit der Cervix verbunden. Die Cervix hat einen mit der Blase, der Scheidenwand, seitlich mit dem Parametrium verbundenen resp. verwachsenen Teil, die Portio supravaginalis cervicis, und die frei in die Scheide ragende Portio vaginalis. Die Scheide ist schräg angesetzt, so daß sie an der vorderen Hälfte der Portio tiefer hinabreicht als an der hinteren.

Der Uterus hat drei Schichten: die Tunica serosa, muscularis und mucosa, die obere ist das Peritonäum: Perimetrium. Die mittlere besteht aus glatten Muskelfasern — Myometrium. Die oberste Muskelschicht liegt wie eine Kappe über dem Fundus uteri und ist mit dem Perimetrium fest verwachsen, so daß es sich nicht abziehen läßt. Mit dieser obersten Muskelfaserschicht hängen die in die Ligamente und das Pelveoperitonäum ausstrahlenden Muskelfasern, auch als Platysma uteri bezeichnet, zusammen. Die mittlere, dickste, stark verfilzte Schicht enthält im Corpus die meisten Gefäße. — Stratum vasculare, während eine solche Gefäßschicht in der Cervix fehlt. Die innere Muskelschicht bildet ringförmige Anhäufungen um die Tubenmündungen, um den äußeren und inneren Muttermund.

Die innerste Schicht, die Mucosa, umgibt die Höhle des Uterus. Letztere ist im Corpus dreieckig. Die zwei Ecken an den Tubenmündungen sind eng trichterförmig. Die Schleimhaut trägt zylindrisches Flimmerepithel. Ebensolches Epithel befindet sich in den zahlreichen tubulösen Drüsen. Diese kreuzen sich vielfach und teilen sich in der Tiefe gablig. Auf einem Schräg- oder Querschnitt erblickt man viele Drüsenlumina (Figur 96, S. 179). Die Schleimhaut hängt mit

der Muscularis so zusammen, daß sie von ihr nicht mit dem Messer getrennt werden kann. Die Grenze ist keine gerade Linie, an vielen Stellen senkt sich die Schleimhaut mit den Drüsen tief in die Muskulatur ein. Der ganze Uterusmuskel ist als Muscularis mucosae uteri aufzufassen. Das periglanduläre Gewebe ist ungemein weich und besteht aus rundlichen Bindegewebszellen. Deshalb läßt die Schleimhaut eine verschiedene Blutfüllung leicht zu. Ein Charakteristicum der Uterusschleimhaut ist die leichte und schnelle Regeneration nach Zerstörung, sei es nun, daß die Schleimhaut beim Abort, im Puerperium durch ein Trauma (Auskratzung) oder durch eine Ätzung zerstört wurde.

95

Uterus und Adnexe von hinten.
A o Arteria orarica. A u Arteria uterina. U Ureter. O Ovarium. T Tube.

Die Utrikulardrüsen sezernieren physiologisch einen dünnen, glasigen, alkalisch reagierenden Schleim.

Der Cervikalkanal ist bei der Nullipara eine spindelförmige, oben und unten spitz zulaufende Röhre. Er hat dadurch eine relativ große Schleimhautoberfläche, daß sich in ihm die zahlreichen Falten des Arbor vitae (Palmae plicatae) erheben. Deshalb sezerniert physiologisch und pathologisch die Cervix mehr als der Uterus. Auch haben die Cervixdrüsen eine acinöse (hirschhornartige) Form. Namentlich in der Schwangerschaft und bei pathologischer Hypertrophie der Portio findet man im Cervikalkanal, bis auf die Portio übergreifend, viele verzweigte Drüsen, so daß ein Durchschnitt schon bei geringer Vergrößerung siebförmig aussieht. Der Schleim der Cervix ist glasig und wird eingedickt so zähe, daß man ihn mit der Zange fassen und anziehen kann.

Die Gefäße des Uterus beziehen ihr Blut aus der Arteria hypogastrica und der Art. spermatica interna[1].

Auf jeder Seite im oberen Rand des Lig. lat. läuft je eine Spermatica zum Uterus. Sie versorgt Tube, Ovarium und Fundus uteri mit einem reichen, vielfach anastomosierenden Netz. Ferner zieht seitlich die aus der Hypogastrica stammende Art. uterina, durch die Basis des Lig. lat. aufsteigend und sich in den Uterus etwas unterhalb des Fundus von der Seite her einsenkend. Der Ort des Einsenkens liegt auch manchmal etwas tiefer, aber nicht unter der Gegend des inneren Muttermundes. Schon bei Virgines ist die Art. uterina spiralig gedreht. In der Schwangerschaft nimmt die Art. um das Doppelte im Querschnitt zu, streckt sich und behält von nun an eine stärkere Spiraldrehung. Zur Schleimhaut ziehen aus den Hauptringgefäßen Radiärarterien, die dann um die Drüsen ein Gefäßnetz bilden. Das arterielle Blut findet in weiten venösen Abflußbahnen genügend Raum zum Abfließen. Aus der Uterina stammen ebenfalls eine Anzahl kleinerer Arterien, welche als Art. vaginales die Scheide versorgen. Außerdem die Rami ligamenti lati, dann ein kleiner Ramus uterinus, der rückläufig an dem Uterus hinaufzieht, sodann ein kleines Gefäß, das im Ligamentum rotundum abwärts zieht und mit der aus der Arteria epigastrica inferior stammenden Arteria spermatica externa anastomosiert, zuletzt die Rami vesicales für die hintere Blasenwand. Die Anastomosen sind so zahlreich, daß man von verschiedenen Gefäßgebieten nicht sprechen kann.

96

Schleimhaut des Uterus.
Gefäße und Drüsen quer und schräg durchschnitten.

Die Lymphgefäße mit den Arterien und Venen verlaufend, sind am dicksten in der hinteren Wand am Tubenwinkel. Neben den Arterien zieht eine große Anzahl klappenloser vielfach kommunizierender

[1] Freund: Zur Lehre von den Blutgefäßen der normalen und kranken Gebärmutter, Jena 1904.

Venen nach den Orten hin, woher die Arterien entstammen, also als Plexus pampiniformis zur Spermatica interna nach oben, als Plexus uterinus seitlich durch die Lig. lat. nach außen zur Hypogastrica, welche auch die Plexus vaginales aufnimmt, und drittens mit dem Lig. rotundum nach außen zu den Bauchdecken. Drüsen, die durch Karzinommetastasen anschwellen, finden sich an der Hypogastrica, an der Aorta und auch in der Ureterscheide.

Der Uterus ist nicht ein Organ wie Leber und Niere, das von einem Hilus aus durch einen großen Arterienstamm ernährt, ohne direkten Zusammenhang mit der Umgebung, isoliert erkranken könnte. Eine Hyperämie, auf irgend einen Teil des Uterus beschränkt, ist nicht denkbar. An einer arteriellen Kongestion und venösen Stauung im Hämorrhoidalgebiete, ja, an jeder Plethora abdominalis beteiligen sich auch die inneren weiblichen Geschlechtsorgane. Will man eine „Entlastung" des Uterus bewirken, so wird man erstens die allgemeine Plethora abdominalis mindern müssen, zweitens wird man durch Blutentziehungen an den äußereren Genitalorganen, dem Damm oder der Leistengegend — auf die Blutmenge der Gebärmutter einwirken, und drittens kann man durch den Blutverlust bei der Ausschabung der Uterushöhle oder der Stichelung der Portio dem Uterus Blut direkt entziehen.

Auch eine Entzündung des Uterus wird leicht auf die Umgebung übergehen. Eine akute isolierte Erkrankung des Uterusparenchyms, des über dem Uterus befindlichen Peritonäums oder des Endometriums, ist unmöglich. Betrachten wir den Umstand, daß sich die Uterusmuskulatur mit dem begleitenden Bindegewebsgerüst in alle vom Uterus abgehenden Bänder fortsetzt, daß für die Blut- und Lymphgefäße, sowie das Bindegewebe eine bestimmte Grenze an den Grenzen des Uterus fehlt, so wird es verständlich sein, daß eine progrediente Entzündung über das Organ hinaus schnell fortschreitet. Bei einer Infektion der Uterusschleimhaut entsteht also eine Metritis, dabei eine Perimetritis, oder die Entzündung geht weiter in dem Bindegewebe: es entsteht Parametritis: Entzündung des Kerns der Bänder. Und von hier aus schreitet die Entzündung im losen Bindegewebe, das keine Grenze hat, unbegrenzt weiter.

Die Nerven des Uterus stammen aus dem dritten und vierten Sakralnerven und aus dem Plexus hypogastricus lateralis des Sympathicus, welcher innerhalb der Ligamenta lata seitlich vom Uterus liegt. Besondere Nervenzentren und Ganglien am Uterus, die in der Schwangerschaft bei „der Selbststeuerung" des Uterus Bedeutung gewinnen, sind an der Cervix beschrieben, das Ganglion cervicale uteri.

Eigentümlich ist, daß die untere Fläche der Portio fast bei allen Frauen keine Schmerzempfindung hat, so daß man hier schneiden, kratzen, brennen und nähen kann, ohne Schmerzen zu bereiten.

## B. Die akute Endometritis und Metritis[1].

### Ätiologie.

Anatomisch besteht eine Kommunikation zwischen Peritonäalhöhle und der äußeren Körperbedeckung. Vulva, Vagina, Uterus, Tube bilden einen Gang, der nirgends einen mechanischen Verschluß hat. Es muß aber eine Grenze bestehen, über welche hinaus die Mikroorganismen für gewöhnlich nicht vordringen. Viele Forscher haben diese Grenze in der Weise gesucht, daß sie feststellten, wo Bakterien — — ubiquistische, spezifische und pathogene — vorhanden waren und wo sie fehlten. Das Resultat ist, daß die Uterushöhle physiologisch keimfrei ist, daß aber die Grenze verschieden hoch: am inneren Muttermund, in der Cervix oder am äußeren Muttermund sich befindet. Werden die in die Scheide gelangenden Bakterien nicht schon durch die Azidität und den Sauerstoffmangel in der Scheide getötet, so finden sie in der Cervix die Grenze, die aber nicht eine absolute genannt werden kann, seitdem wir die „aszendierende Gonorrhoe“ kennen. Daß aber der Cervixschleim eine meist nicht überwundene, wenn auch nicht unüberwindliche Grenze darstellt, sehen wir z. B. dadurch, daß in der Schwangerschaft bei Portiokarzinom bis an den Cervikalschleim Jauchung besteht, während oberhalb das Ei sich ungestört entwickelt. Wird dieser Schleim mechanisch fortgeschafft, bohrt sich ein unsauberer Finger oder eine Sonde in den Uterus hinein, werden also mechanisch Bakterien in den Uterus befördert, so kommt es zur Bakterienentwicklung im Uterus — zu bakterieller Endometritis. Dies namentlich dann, wenn die Uterusschleimhaut verwundet wird und wenn die Sekrete im Uterus stagnieren. Brachte man bei Tieren in den unverletzten Uterus Bacterium coli, so verschwand es, wurde die Schleimhaut verletzt, so entstand eitrige Endometritis.[2] Da bei der leichten Verletzlichkeit der Uterusschleimhaut das eindringende Instrument leicht Verletzungen macht, so wird bei unsauberem Sondieren Endometritis entstehen können.

Gemäß der tiefen geschützten Lage des Uterus sind zufällige Invasionen der Bakterien und zufällige Wunden schwer denkbar. Nur im Wochenbett, wo der Schleim entfernt ist, wo die Cervix klafft, wo die Uterusinnenfläche eine große Wunde bildet, wo die Lochien Nähr-

[1] Die Gonorrhoe wird in gesondertem Kapitel behandelt.

[2] Morisani: Archivio di obst. et gyn. Napoli 1897, 3.

flüssigkeit für Kokken bieten und wo beim Lagewechsel der Wöchnerin sich die Flüssigkeit von der stets unsauberen Vulva bis in die Cervix senkt, entsteht leicht eine progrediente Entzündung, eine Endometritis und Metritis. Außerhalb des Puerperiums ist es der Arzt, der bei unsauberem Vorgehen infiziert, der mit Instrumenten die Uterusschleimhaut verletzt und Bakterien aus der Scheide in den Uterus befördert. Die sich anschließenden Entzündungen bewahren außerhalb des Puerperiums meist einen lokalen Charakter. Aber bei größerer Virulenz des infizierenden Agens kann auch die Entzündung eine gefährlichere sein. Selbst auf einfache Sondierungen, kleine Schnitte mit unreinen Instrumenten oder Laminaria resp. Preßschwamm-Dilatation ist eine tödliche Endometritis, Metritis, Parametritis und Peritonitis gefolgt.

Ferner entsteht eine Endometritis und Metritis, wenn zersetzte Sekrete nicht abfließen können. So habe ich eine lebensgefährliche Metritis und Perimetritis gesehen, die nach vergessenen Tampons bei starker Menorrhagie eingetreten war. Auch bei Fäulnis intrauteriner harter, zurückgehaltener Liquor-ferri-Borken oder halb zerstörter Schleimpolypen kommt es zu entzündlicher Schwellung des Uterus. Selbst bei Eiterung infolge schlecht passender Vaginalpessarien kann Metritis und Peritonitis entstehen.

## Anatomie.

Bei der akuten Endometritis und Metritis ist der Uterus erweicht und vergrößert. Es findet eine Durchtränkung des Gewebes mit seröser Feuchtigkeit, eine Auswanderung weißer Blutkörperchen und eine Entwicklung von Strepto- oder Staphylokokken in der Schleimhaut und der benachbarten Muskulatur statt. Der Uterus schwillt, und wegen des innigen Zusammenhanges der Substrate der Gebärmutter beteiligt sich das Peritonäum, so daß der Uterus druckempfindlich wird.

## Symptome und Verlauf.

Tritt nach den geschilderten ätiologischen Momenten Übelbefinden, Empfindlichkeit der Unterbauchgegend, „Ziehen“, wehenartiger Schmerz, blutiger Ausfluß und eine Temperaturerhöhung (38 bis 39°) ein, so besteht Endometritis und Metritis acuta. Bei Retention der Sekrete im Uteruscavum sieht man ebenfalls hohe Temperaturen und Schüttelfröste, die nach reinigender Ausspülung des Uteruscavum wie beim Experiment verschwinden. Ferner besteht Schwellung des Uterus; er fühlt sich weich, eindrückbar, wie ödematös an und erreicht in seltenen Fällen die Größe eines im 3. Monat schwangeren Uterus. Diese Vergrößerung kann monatelang zurückbleiben, so daß sich dauernde

Invalidität an eine unsaubere intrauterine Behandlung anschließt. Der Druck von außen und die Bewegungen des Uterus sowohl mit dem Finger, als beim Stuhlgang und Urinlassen sind empfindlich, so daß man schon daraus auf eine Beteiligung des Peritonäums schließen kann. Indessen kommen auch Fälle vor, bei denen die Druckempfindlichkeit sehr bald verschwindet und nur ein dumpfer Beckenschmerz bleibt. Übelkeit und Erbrechen treten ein. Gleichzeitig besteht ein im Beginn blutiger, später eitriger, mit Fetzen der durch Kokkeninvasion und Trauma abgestorbenen Epithelien und obersten Schichten der Schleimhaut vermischter Ausfluß.

Wie beim Erysipel Abszesse in den infiltrierten Geweben entstehen, so kann es auch hier, übrigens sehr selten, zur Eiterbildung im Uterusparenchym kommen. So hatte ich eine akute Metritis nach bilateraler Diszission beobachtet. Später wurde wieder eine erweiternde Operation vorgenommen. Dabei floß auf einmal Eiter über die Schnittfläche der Cervix. Ich konnte feststellen, daß der Abszeß in der Muskulatur des Uterus lag und daß es sich nicht etwa um einen großen vereiterten Follikel handelte. Die in der alten Literatur beschriebenen Uterusabszesse stellen sich bei genauer Prüfung des Falles meist als parametrische Beckenabszesse heraus.

## Diagnose und Prognose.

Die Schmerzen beim Druck, das Fieber, der Ausfluß, die Vergrößerung des Uterus und der ätiologische Zusammenhang mit einer Infektion machen den Fall sofort klar.

Bei schneller Beseitigung der zersetzten Sekrete aus dem Uterus und Desinfektion der Höhle tritt oft sofort definitive Heilung ein. In anderen Fällen aber bleiben schädliche Folgen zurück, so peritonäale Verklebungen mit den Nachbarorganen, Tubenverschluß und Hydrosalpinx. Wegen des Zurückbleibens der Hypertrophie des Uterus und der Bildung einer parametritischen Affektion, kommt es zu Verdickung, Schrumpfung, Verlagerung oder Beeinträchtigung der physiologischen Beweglichkeit des Uterus. Die Prognose ist also nicht immer gut.

## Behandlung.

Wenn nach intrauteriner Behandlung Fieber eintritt, so beginnt die Behandlung mit einer Ausspülung des Uterus, um neuerdings die Höhle von abgestorbenen Fetzen der Schleimhaut und retentierten Sekreten zu reinigen. Die Entzündung hat zu Erweichung geführt. Ein Katheter ist deshalb leicht einzuführen.

Bei Ausspülungen des Uterus hat man Besorgnis vor dem Einfließen in die Tuben. War der innere Muttermund eng, oder kontrahierte sich der Uterus auf den Reiz des einfließenden Desinfiziens, so läßt ein gewöhnlicher Katheter wegen des fest anliegenden Muttermundes die Flüssigkeit nicht wieder austreten. Bei starkem Wasserdruck kann die Flüssigkeit in die Tube gelangen. Für diese Möglichkeit gibt es beweisende Fälle.

Es muß also entweder der innere, der äußere Muttermund und die Cervix so weit sein, daß die Flüssigkeit neben dem Katheter Raum zum Abfluß hat, oder der Katheter selbst muß in sich den Rückfluß ermöglichen. Alle Katheter, die nur eine Ausflußöffnung haben, namentlich oben, drücken sich leicht in die Schleimhaut ein, oder gegen sie an. Auch dann stockt der Ausfluß. Wenn das Wasser nicht aus dem Uterus ausfließt, kann auch nichts in den Uterus einfließen.

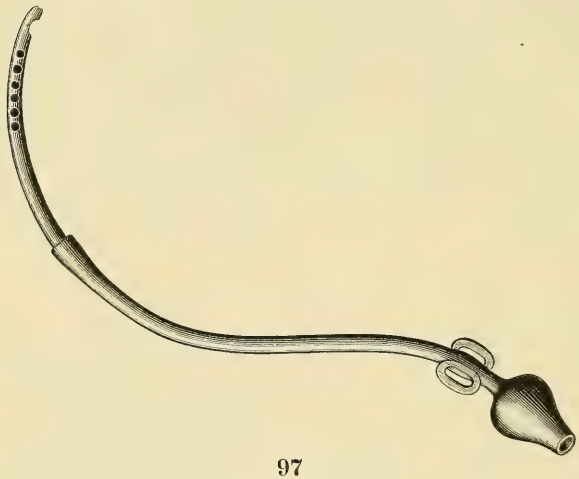

97
Uteruskatheter.

Man muß dünne Katheter mit vielen Öffnungen anwenden, wie der in Figur 97 abgebildete. Ich lasse diese Katheter in 3 Stärken, 3, 4 und 5 mm stark, anfertigen. Nur der uterine Teil ist dünn, der andere Teil stark, damit er sich nicht verbiegt. Die Ausflußöffnungen reichen vom inneren Muttermund bis zum Fundus. Die obersten Löcher sind, da oben der Druck geringer ist, weiter, die unteren enger. Nach Laminariadilatation bei gesundem Uterus oder bei weitem, weichem, entzündetem kann man dreist diesen Katheter anwenden. Sind aber die Orifizien voraussichtlich eng, so wendet man den Rückfluß Katheter an. Der Katheter ist so konstruiert, daß eine dünne Röhre von einer dickeren, uterinen (Fig. 98 abc) umhüllt ist. Die Flüssigkeit, welche bei d aus dem Irrigator einläuft, fließt aus der dünnen Röhre a wieder aus und verteilt sich in der Uterushöhle. Der theoretische Einwand, daß die Flüssigkeit nicht die ganze Höhle befeuchtet, sondern gleich wieder abfließe, ist sicher nicht richtig. Bei starkem Wasserdruck verbreitet sich die Flüssigkeit überall im

Uterus und fließt sowohl neben der dicken deckenden Röhre, als in ihr ab. Die letztere garantiert nur, daß der Strom sicher nicht zessiert. Liegt der Muttermund bezw. der Cervikalkanal dem Katheter ganz eng an, so kann doch die Flüssigkeit zu den beiden großen seitlichen Fenstern b wieder ein- und aus c ausfließen; c liegt in der Vagina. Bei Gebrauch des Katheters im Spekulum überzeugt man sich leicht davon. Die Dicke des Lumens des umhüllenden Hohlzylinders gestattet, daß selbst größere zähe Schleimmassen den Weg durch den Katheter passieren können. Verstopfen sie aber den Katheter, so merkt man dies sofort aus dem Aufhören des Ausflusses. Dann entfernt man den Katheter, spült den Schleim weg, reinigt ihn eventuell nach Auseinanderschrauben, und führt ihn von neuem ein.

Die Spitze ist solid und so kurz als möglich, die Ausflußöffnung befindet sich hoch oben, dicht unter der Spitze. Die Spitze selbst ist deshalb nicht durchbohrt, weil sie sich leicht in die Gewebe eindrückt,

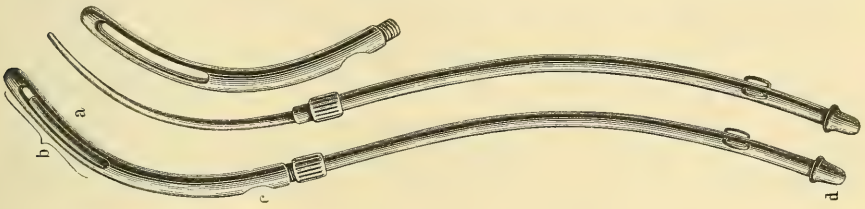


98

Rückfluß-Katheter.

in diesem Falle würde das Wasser nicht ausfließen. Aber selbstverständlich kann man auch die Spitze durchbohren lassen, wenn nur auch unterhalb seitliche Löcher sich befinden. Selbst bei Nulliparis gelingt es fast stets, eine dünne Nummer dieses Katheters ohne vorherige Dilatation in den Uterus einzuschieben. Der Fachgynäkologe wird sich eine Anzahl verschieden starker Katheter anschaffen müssen.

Bei allen Kathetern sind die unteren Knöpfe sehr dick (1 cm Durchmesser), damit der Gummischlauch ohne besondere Befestigung leicht haftet und leicht entfernt werden kann.

Ein halber Liter ist die geringste Quantität, von der man hoffen kann, daß sie den Uterus reinigt oder desinfiziert. Man muß die individuelle Lage des Uterus berücksichtigen, danach den Katheter einführen, ihn eventuell biegen, um nicht durch gewaltsame Lageänderungen benachbarte Entzündungen zu verschlimmern.

Nach der Spülung schiebt man einen in der Uteruswärme und Feuchtigkeit zerfließenden Uterusbacillus in den Uterus und läßt noch einige Zeit Scheidenspülungen machen.

Diese Bacilli, ca. 6 cm lang, 3 bis 5 mm dick, rund, glatt, etwas biegsam, werden aus Zucker, Gummi arabicum, Glyzerin und Jodoform, Salizylsäure, Alaun, Alumnol, Argonin, Protargol, Argentamin, Tannin, Calomel, Borsäure, Ichthyol oder jedem beliebigen Medikament hergestellt. Auch kann man 4 cm breite Jodoformgazestreifen mit einer desinfizierenden Salbe bestreichen oder in einer Flüssigkeit, z. B. Jodtinktur, getränkt, in den Uterus einschieben (vergl. unten). Ebenso kann mit der S. 98, Fig. 57 abgebildeten Salbenspritze jede Art Salbe in den Uterus befördert werden. Die Kanüle ist nach der Richtung der Uterushöhle zu biegen, so daß Verletzungen nicht gemacht werden. Selbstverständlich kann man überhaupt jedes beliebige Medikament in dieser Weise in das Cavum uteri befördern.

Sehr oft hört nach einmaliger Ausspülung das Fieber und die Druckempfindlichkeit auf. Man kommt dann, nachbehandelnd mit Bettruhe, Opium, Prießnitzschen Umschlägen und Vaginalirrigationen aus. Der Uterus wird nunmehr möglichst in Ruhe gelassen.

Da die Schmerzen peritonitischer Natur sind, so behandelt man, wie bei Peritonitis, mit Opium. Erfahrungsgemäß wirken kontinuierliche Opiumdosen, z. B. 2stündlich 10 Tropfen Tinct. Opii, besser als seltene, wenn auch starke Morphiumeinspritzungen. Macht Opium Übelkeit, so gibt man, um es ja nicht zum Erbrechen kommen zu lassen, Suppositorien 2 g Kakaobutter mit 0,03 Extractum Opii und Belladonnae ana.

Hört aber das Fieber nicht auf, bleibt der Ausfluß reichlich, sogar übelriechend, so muß man wiederholt den Uterus reinigen. Ich bemerke aber besonders, daß dies nicht zu geschehen hat, wenn das Sekret ganz minimal ist und das Fieber auf eine benachbarte sich deutlich bildende Infiltration — ein Exsudat — bezogen werden muß. In diesem Falle spült man nur die Scheide aus.

Ist die Druckempfindlichkeit verschwunden, hat Fieber und Eitersekretion aufgehört, so wird mit Klystieren oder inneren Mitteln Stuhlgang erzielt. Vorsicht ist nötig, da die Schmerzen oft nach dem Stuhlgang wieder zunehmen.

Bei der Nachbehandlung sind Sekalepräparate zu empfehlen, um die Verkleinerung des Uterus zu begünstigen.

Seltene Fälle gibt es, wo nach 4-, ja 5tägiger Pause, z. B. beim Aufstehen oder hartem Stuhlgange die Entzündung vom Endometrium weiter in die Tuben wandert und wo dann plötzlich eine schwere Peritonitis einsetzt. Da der letzte Grund meist eine heftige Bewegung ist, so muß ganz entschieden für die 1. Woche, auch wenn kein Fieber mehr besteht, ruhige Bettlage angeordnet werden. Ebenso rate ich während der nächsten Menstruation Bettruhe einzuhalten, da gerade

bei der Menstruation erfahrungsgemäß die Schmerzen wieder eintreten.

Hört nach 3 bis 4 Tagen das Fieber nicht auf, so entwickelt sich meist eine Perimetritis oder ein parametrisches Exsudat, das als Härte neben der Portio im seitlichen Vaginalgewölbe nachweisbar ist.

## C. Die chronische Metritis.

### Ätiologie.

Alle Zustände und Umstände, welche zu einer wiederholten Hyperämie des Uterus führen, und die normale Involution nach Aborten und Geburten des Uterus verhindern, bewirken eine dauernde Vergrößerung des Uterus, einen chronischen Infarkt. Das nannte man dann chronische Metritis. Es sind demnach zuerst die Menstruationsanomalien zu nennen. Normaliter haben wir bei der menstrualen Kongestion ein Stadium incrementi, eine Acme mit dem Platzen der Gefäße: die Blutung, und ein Stadium decrementi: die Abschwellung und Rückbildung. Wenn aus irgend einem Grunde eine Störung in diesem normalen Verlaufe der Menstruation eintritt, so kommt es zu Zirkulationsstörungen. Gründe für Zirkulationsstörungen sind Erkältungen, Coitus, Anstrengungen zur Zeit der Menstruation, z. B. Tanzen, viel Klavierspielen, Maschinenähen, Veränderungen in den Ovarien, Geschwülste im Uterus oder am Uterus, benachbarte Entzündungen, wobei der Uterus mehr den Weg als den Ort der Entzündung abgab. In solchen Fällen entsteht chronische Hyperämie, reichliche Menstruation, Verdickung des Uterus, Hypersekretion der Schleimhaut und auch Dysmenorrhoe. Bei langdauernder Erkrankung der Uterusschleimhaut, z. B. bei Gonorrhoe, beteiligt sich das Uterusparenchym, in das die Kokken auf den Lymphwegen einwandern. Werden sie dort auch allmählich vernichtet, so führt doch die Reaktion der Gewebe, die die Kokken vernichtete, zu dauernder Hyperplasie.

Nicht zu leugnen ist, daß auch deprimierende seelische Erregungen, Onanie und Gewissensbisse, unglückliche Liebe, geistige Überanstrengungen etc. dadurch, daß sie Menstruationsanomalien, Unterernährung, Hysteroneurosen des Magens und Darms bewirken, auf diesen Umwegen zu Uterusanomalien führen können.

Bei Perimetritis mit vielen Adhäsionen, angewachsenem Netz oder Appendices epiploicae, tritt ebenfalls Uterushypertrophie ein, ebenso bei dicht angelagerten malignen Ovarialgeschwülsten, oder intramuralen Myomen.

Dasselbe ist der Fall bei Lageveränderungen und Knickungen, welche zu Stauungen führen.

Die überwiegende Mehrzahl der Fälle betrifft Frauen, die geboren oder abortiert haben. Wir wissen durch direkte, vergleichende Messungen, daß jede Peri- oder Parametritis die puerperale Involution des Uterus stört, daß dabei der Uterus größer bleibt. Indessen nicht nur nach Entzündungen, auch allein nach Störungen in der Nachgeburtsperiode, Spätblutungen, postpuerperalen Retroversionen usw. bleibt der Uterus auffallend groß, steif und verdickt, er „involviert sich schlecht". Aborte, besonders häufig wiederkehrende, ungünstig verlaufende, mit Resten und Nachblutungen, sind ebenfalls zu beschuldigen. Chronische Obstruktion, zeitiges Aufstehen nach Geburten oder Aborten, stören die Involution. Nach jahrelangem schlechtem Stuhlgang ist der Uterus meist als Teilerscheinung der Plethora abdominalis groß, und scheidet viel Sekret ab. Bei puerperalen Krankheiten bleiben die Gefäße im Uterus weit, namentlich die, welche am wenigsten von der sich kontrahierenden Muskulatur beeinflußt werden: die Gefäße am seitlichen Uterusrande. Man findet sie bei der Exstirpation geschlängelt und weit, wie in der Schwangerschaft. Auch Onanie ist ätiologisch wichtig. Bei unerklärlichen Menorrhagien eben menstruierter Mädchen findet man oft, per anum explorierend, das Corpus auffallend dick. Der Coitus, zu zeitig post partum ausgeübt, ist ebenfalls schädlich, er ruft oft ganz direkte starke Blutungen hervor, bei denen man den Uterus groß findet. Dasselbe ist der Fall bei gewohnheitsgemäß ausgeführtem Coitus reservatus.

### Anatomie.

Der vergrößerte „chronisch metritische" Uterus zeigt oft peritonitische Auf- und Anlagerungen. Ich habe einige Mal den Uterus gefunden, aussehend wie ein Cor villosum. Der Uterus selbst sieht rot aus, oft wie punktiert, mit teleangiektatischen Stellen bedeckt. Die Oberfläche ist etwas unregelmäßig, hier und da ist das Peritonäum gelockert und verdickt. Der Körper ist weich, eindrückbar, mitunter auch auffallend hart, als wenn ein interstitielles Myom in ihm bestände. Oft ist er auch mürbe und zerreißlich, so daß beim Nähen die Fäden leicht durchschneiden. Das Parenchym ist nicht so weiß wie beim normalen Uterus. An den Uterusrändern findet man viele weite Durchschnitte von starren, dickwandigen Gefäßen, so daß ein am Uterusrande geführter Schnitt kavernöse Struktur und auffallend breites Auseinanderweichen der Platten des Ligamentum latum zeigt. Bei mikroskopischen Schnitten fällt ein Vorwiegen des Bindegewebes vor den Muskelfasern auf.

Oft sind die Ovarien und Tuben verlagert und mit der benachbarten Uterusoberfläche durch spinnewebenartige, gefäßfreie oder auch feste fibröse Pseudoligamente verbunden.

## Symptome und Verlauf.

Alle, dem weiblichen Geschlecht eigentümliche, krankhafte Empfindungen und Schmerzen kommen bei chronischer Metritis vor, ihr ganz allein zukommende pathognomonische, charakteristische Symptome gibt es dagegen nicht.

Noch am leichtesten sind die Symptome dann zu beschreiben, wenn die Hypertrophie nach Abort oder Puerperium zurückbleibt. In vielen Fällen sind Komplikationen vorhanden: Deviationen des Uterus und Affektionen der Nachbarorgane. Aber es kommen auch Fälle vor, wo der große Uterus richtig gelagert ist und Erkrankungen in der Nachbarschaft fehlen. Die Frauen klagen dabei über Schmerzen beim Gehen, Stehen sowohl vor als namentlich im „Kreuz“, über Drängen nach unten, über Harndrang und quälendes Druckgefühl im Becken, ja, über Empfindungen, wie beim beginnenden Prolaps. Nebenbei kommt es zu Erscheinungen, die denen der beginnenden Schwangerschaft ähneln. Handelt es sich doch auch anatomisch um ähnliche Vorgänge im Uterusparenchym. Es wird geklagt über Erbrechen, Appetitlosigkeit, Obstruktion, über Interkostalneuralgien, Schmerzen in den Brüsten, im Magen, im ganzen Unterleib, oben und unten, im Rücken usw. Aus den Brüsten, die nicht selten spontan etwas Flüssigkeit abscheiden, läßt sich mitunter Serum ausdrücken. Harndrang besteht, weil die benachbarte Blasenwand ebenfalls hyperämisch ist und weil der schwere Uterus die Blase drückt. Dabei entsteht Mißstimmung in Folge der unaufhörlichen Beschwerden. Zufällig hinzukommende Schädlichkeiten verschlimmern den Zustand. Sie lassen sich nicht vermeiden. Fortwährend schonen kann sich weder die Frau der besseren, noch die der niederen Stände. Bei Ruhe, Enthaltsamkeit vom Coitus tritt Besserung ein. Erneute Schädlichkeiten machen wieder Exazerbationen. Dysmenorrhoe resp. Zunahme der Schmerzen und des Übelbefindens, während und nach der Menstruation kommen oft vor. Häufig ist auch die enorm starke und sehr lang dauernde menstruelle Blutung das Hauptsymptom, das die Kranke zum Arzte führt. Dabei ist, namentlich wenn Auskratzungen und viele starke Ätzungen gemacht waren, die Schleimhaut eher atrophisch als hypertrophisch. Der bei der Blutung etwas dilatierte Uterus zieht sich wegen der mangelnden oder schwachen Muskulatur nicht wieder zusammen; er blutet wochenlang, wenn auch mäßig.

Nach dem Aufhören der Blutung sezerniert die Schleimhaut, so daß die Patientinnen auch über Fluor klagen. Dabei kommen die Frauen sehr herunter.

Bei Beteiligung der Ovarien ist mitunter die Menstruation sehr schwach. Die drüsigen Organe der Cervix wuchern und bedecken in adenoiden Neubildungen die Außenfläche der Portio. Fast immer findet man Erosionen.

Das Corpus uteri ist verdickt zu fühlen, so dick, daß man oft ein interstitielles Myom vermutet. Der Druck auf ihn und die Bewegungen des Organs sind bei der kombinierten Untersuchung schmerzhaft. Sterilität wird durch Adhäsionen, Knickungen der Tube, Verlagerungen der Ovarien, Endometritis oder Schleimretention im Uteruscavum genügend erklärt. Doch gibt es auch Fälle, wo auffallend leicht Konzeption eintritt. Wegen des pathologischen Zustandes der Schleimhaut sind Aborte häufig.

Der Verlauf ist ein chronischer. Unter dem Einflusse der chronischen Hyperämie wird der Termin der Menopause hinausgeschoben. Ja, oft verschlimmern sich die Symptome, namentlich der Blutverlust bei der Menstruation in der klimakterischen Periode wegen des Schwundes aktiver Muskulatur ganz wesentlich. Und auch nach definitivem Eintritt der Menopause bleibt eine geringe eitrige Sekretion des atrophischen Endometriums und die damit verbundene Vaginitis vetularum zurück.

### Diagnose und Prognose.

Ist der Uterus zu groß, ist er druckempfindlich, bestehen spontane Beckenschmerzen, Menstruationsanomalien, Ausflüsse, Erosionen, und wird dieser Zustand monate- und jahrelang bei einer Patientin beobachtet, so kann man chronische Metritis diagnostizieren.

Namentlich der Mangel des physiologischen Knickungswinkels, das dauernde Bestehen einer Aufsteifung des Organs, mag es normal oder nach hinten liegen, beweist einen chronisch-metritischen Zustand.

Bei der Differentialdiagnose kommt Schwangerschaft in den ersten Monaten in Betracht. Wird sie nicht vermutet, oder wird sie geleugnet, so ist wegen der gleichen subjektiven Symptome ein Irrtum möglich. Da die für die chronische Metritis nötige Therapie den Abort zur Folge haben kann, so wird in jedem zweifelhaften Falle mit der lokalen Behandlung so lange gewartet werden müssen, bis die Menstruation wieder eingetreten ist.

Die Prognose ist ungünstig. Besonders in den Fällen, die aus dem Puerperium oder von Aborten herrühren, sind die Veränderungen, Gefäßerweiterungen und die Hyperplasie so erheblich, daß eine Restitutio in integrum wohl nicht möglich ist. Ist doch überhaupt jeder Uterus, der geboren hat, größer, als der nullipare. Auch in den Fällen, wo die Heilung im Bereiche der Möglichkeit liegt, bringen Un-

achtsamkeit der Patientin, Unvollständigkeit der Kuren, Nichtbefolgen der ärztlichen Vorschriften, Aborte und Geburten, neue Perimetritiden, Tripper und andere Schädlichkeiten, immer wieder Verschlimmerungen, die zwar ein zeitweites Wohlbefinden zulassen, im Grunde aber doch die Patientin invalide machen. Die Rückwirkung des fortwährenden Übelbefindens auf Geist und Körper untergräbt die Gesundheit, so daß die Patientin herunterkommt und fortwährend kränkelt. Bei lange fortgesetzter und rationeller Behandlung, bei Fehlen neuer Schädlichkeiten erreicht man einen Zustand, der der Heilung gleicht.

## Allgemeine Behandlung.

Gemäß unserer Darstellung ist die Metritis selten eine isolierte Krankheit. Deshalb ist der Angriffspunkt für die Behandlung nicht allein der Uterus. Die vielfachen entzündlichen Vorgänge um den Uterus und in dem Uterus machen es sogar oft notwendig, zunächst den Uterus in Ruhe zu lassen oder mit einer milden antiphlogistischen Therapie zu beginnen.

Die Patientin muß sich im weitesten Sinne schonen. Schädlichkeiten, die eine Kongestion zu den inneren Genitalien herbeiführen, sind zu vermeiden. Tanzen, Reiten, Fahren auf schlechtem Pflaster und der Eisenbahn, Treppensteigen, körperliche Anstrengungen, Nähen auf der Nähmaschine usw. sind zu untersagen. Vor allem aber muß der Coitus, namentlich der Coitus reservatus unterbleiben, teils weil die Hyperämie beim Orgasmus, teils weil die Schwangerschaft und der eventuelle Abort den Zustand verschlimmern. Ferner ist die Stuhlentleerung zu regeln. Die Wahl der Mittel hängt von verschiedenen Umständen ab. Da die Obstruktion meist sehr lange Zeit besteht und sehr hartnäckig ist, so muß man darauf Bedacht nehmen, durch die Diät den Stuhl zu regeln, ohne die zu Hyperämie der Beckenorgane führenden Drastica anzuwenden. Früh und abends Saft von 3 bis 4 Orangen, gekochte Pflaumen, Kaffee, der die Peristaltik anregt, Grahambrot, Apfelwein, Feigen, Obst, Nüsse, Sauerkohl, $^1/_2$ l Milch mit 50 g Milchzucker, abends vor dem Schlaf, Mineralwasser, Buttermilch, täglich bis 2 l, saure Milch, Traubenkuren usw. bewirken, daß die chronische Obstruktion aufhört. Vibrationsmassage des Leibes oder Massage mit der Hand oder einer Massierkugel, faradische Reizung, indem man die Patientin auf eine Metallplatte legt und mit starken Strömen den Leib in der Richtung des Dickdarms bestreicht, Gymnastik, Schwimmen, körperliche Übungen jeder Art, hohe Wasser- oder Öleinläufe, Glyzerininjektionen etc. sind anzuwenden. In manchen Fällen tritt durch Radfahren Besserung ein. Nicht selten aber folgt dem Radfahren

jedesmal eine Blutung. Es ist also nie vorauszusagen, welchen Einfluß das Radfahren hat.

Leider sind pflanzliche Abführmittel nicht immer zur Unterstützung zu entbehren. In mäßigen Gaben wirken sie auf Appetit und Verdauung besser als Mittelsalze. Wegen der Anämie verbindet man gern mit den Abführmitteln Eisen. So in Form der Pil. aloët. ferrat. täglich 2 bis 3 Stück. Wegen der Atonie des Magens gibt man Nux vomica, so z. B. Pillulae tonicae: Ferri lactici, Extract. Chinae aquos., Extr. Rhei comp., anna 3,0 Extr. nuc. vom. 1,0 f. pill. 100. S. 3 mal täglich 2—3 Stück. Auch Arsenik tut gute Dienste.

Ebenso kann man Podophyllin 1,0 zu 100 Pillen und Extractum fluidum Cascarae 1 bis 3 Teelöffel oder in Form der Tabloids. 2—3 Stück täglich gebrauchen lassen. Für ärmere Frauen gibt es viele billige Tees, z. B. Cortex frangulae und die vielen mit verschiedenen Namen belegten abführenden Kräutertees, deren wirksamer Bestandteil meist Sennesblätter sind.

Zum Gynäkologen kommen solche Patientinnen oft, nachdem schon alle Abführmittel erfolglos geworden sind. Dann wende man prinzipiell keine stärkeren Mittel an, sondern bestehe energisch auf diätetischer Regelung der Darmschlaffheit, Massage und elektrischer Behandlung.

Besteht Anämie ohne Obstruktion, so wendet man eines der unzähligen in jedem Jahr neu erfundenen Eisenmittel an. Man hüte sich aber bei schlechtem Magen Eisen zu verordnen. Oft erreicht man mit Pepsin und Salzsäure mehr als mit Eisen, weil der Appetit bei dieser Medikation zunimmt.

Treten die perimetritischen Schmerzen in den Vordergrund, so verordnet man Prießnitzsche Umschläge, oder Gummiblasen mit heißem Wasser gefüllt, auf den Bauch gelegt, Irrigationen, Sitzbäder etc.

Verfügt die Patientin oder der Arzt in einer Krankenanstalt über elektrische Beleuchtung, so gebraucht man mit viel Vorteil das „lokale elektrische Lichtbad“, wobei es natürlich nicht auf Beleuchtung, sondern auf Erwärmung ankommt. In einem leicht herzustellenden Drahtgestell werden 2—4 Leuchtbirnen aufgehängt. Der Apparat wird über den Leib gestellt und die Bettdecke dicht darüber aufgelegt. Auf keine andere Art ist Wärme so sicher, so gleichbleibend in der Intensität, so sauber und so bequem anzuwenden. Namentlich die spontanen Schmerzen schwinden oft sehr schnell. Bei akuten frisch fieberhaften Prozessen aber schadet das lokale Lichtbad.

Sind die Patientinnen in der Lage, Badereisen zu machen, so sind die abführenden Eisenwässer in Elster, Franzensbad, Marienbad,

Karlsbad, Tarasp, Kissingen, Homburg, Neuenahr, Bertrich zu empfehlen. Namentlich die kohlensäurehaltigen Mineral- und Moorbäder wirken oft vorzüglich: Schwalbach, Driburg, Rippoldsau etc.

Bei peritonitischen Schmerzen werden mehr Soolbäder angewendet, Pyrmont, das gleichzeitig Soolbäder und Stahlbrunnen besitzt, Kreuznach, Münster am Stein, Königsborn, Salzschlirf, Nauheim usw.

Vergleiche auch die Therapie der Perimetritis.

Bei abgehetzten, viel beschäftigten, schlecht ernährten Frauen ist frische Luft im Walde, im Gebirge, an der See, gute Diät, geistige und körperliche Ruhe mehr wert, als alle Pillen, Wässer, und gynäkologischen Quälereien.

Die Entscheidung, was individuell das Richtige ist, liegt nicht beim Gynäkologen, der die Patientinnen einmal sieht, sondern beim Hausarzt, der den Charakter und die Verhältnisse seit Jahren kennt.

### Lokale Behandlung.

Bei der lokalen Behandlung kommen viele Manipulationen der „kleinen Gynäkologie“ in Anwendung. So besonders Blutentziehungen, welche bei der Therapie der chronischen Metritis obenan stehen.

Sollte das Einführen des Mutterspiegels unmöglich sein, z. B. wegen Enge der Scheide oder enormer Schmerzhaftigkeit, so werden Blutegel an den Damm gesetzt. Der Damm ist eine bessere Applikationsstelle als der Mons Veneris oder die Innenfläche der Oberschenkel. Gelingt es irgendwie, ein Spekulum einzuführen, selbst ein ganz kleines, so stellt man die Portio ein und entzieht dem Uterus direkt das Blut. Man stellt die Portio im Spekulum ein und sticht mit einem langgestielten Messer (Figur 99) in die Portio. Man muß die Spitze häufig schärfen lassen, denn nur ein scharfes Instrument dringt leicht und schmerzlos in eine weiche Portio ein. Fließt aus einem Loch reichlich Blut, so sind mehr Löcher unnötig. Nur selten aber genügt ein Stich. Schnitte, Skarifikationen werden ebenfalls empfohlen, man kann gitterförmig über die ganze Portio schneiden. Will man von weiter oben Blut entziehen, so fährt man mit dem Messer in den Cervikalkanal und macht dort Einstiche und Einschnitte. Wenigstens ein Eßlöffel voll Blut, muß entleert werden. Die Blutentziehung wirkt auch heilend bei Hypersekretion des Cervikalkanals, bei reichlichem glasigem Fluor.

Hat man nur wenige flache Einstiche gemacht, so genügt schon der Druck der Scheidenwände gegen die Portio, um die Blutung zu stillen. Besser setzt man einen Tampon von Jodoformgaze gegen die Portio, da auf diese Weise neben der prompten Blutstillung zugleich Desinfektion erzielt wird. Ist die Blutung sehr stark, so wälzt man

den Tampon in Bortannin herum. Die prompte Blutstillung nach dem kleinen Eingriffe ist nötig. Manche Patientin ist durch das Erscheinen von Blut erschreckt. Den Tampon läßt man des Abends im Bett entfernen, da, wenn noch etwa Blutung eintreten sollte, sich dieselbe am besten beim Liegen von selbst stillt.

99

Zweischneidiges Messer zur Stichelung der Portio.

Eine andere Methode, welche depletorisch auf den Uterus wirkt und mit der Skarifikation oft verbunden wird, ist die „Glyzerintamponade". Man lege vor die Portio einen mit Glyzerin getränkten Tampon, der die Gewebsfeuchtigkeit aus dem Uterus aussaugt und so den Uterus verkleinert.

Dem Glyzerin werden Medikamente beigemischt, z. B. Borsäure 1:10, Alaun 0,5:10, Ichthyol 1:10, Jodtinktur 3:100. Das Ichthyol wirkt stark austrocknend, soll Schmerzen beseitigen, riecht aber widerwärtig und macht Flecke in die Wäsche. Mit Bor- und Alaunglyzerin erreicht man dieselben guten Resultate.

In frischeren Fällen kann eine große Portio nach einmaliger Skarifikation und 3- bis 4tägiger Glyzerintamponade um die Hälfte abgeschwollen sein. Gewiß ein großer Erfolg auf ungefährliche Weise erreicht! Die Blutentziehungen werden nicht mehr als 6 bis 8 Mal in der intermenstruellen Zeit vorgenommen, während man die Glyzerintamponade lange fortsetzen kann. Tägliche Anwendung ist allerdings oft unmöglich, da die Vagina sehr bald zu eng wird.

Bleibt die Portio trotz der Behandlung sehr groß oder trägt sie eine Erosion oder viele Ovula Nabothi, so ist eine keilförmige Exzision beider hypertrophierten Lippen zu empfehlen. Da sich nach Amputation der hypertrophierten Portio der hypertrophische Uterus auch im allgemeinen verkleinert, so ist die Amputation der Portio eine rationelle Therapie.

Es wird (vergl. Figur 100 pag. 195) zunächst mit einer Schere, oder mit einem Messer die Portio nach rechts und links bis an das Scheidengewölbe gespalten, so daß beide Hälften der Portio — die vordere und hintere — besonders gefaßt und herumgeklappt werden können.

Dabei ist zu berücksichtigen, daß man nicht zu sehr am Uterus zieht, sonst erscheint die Portio zu lang, man würde zu tief schneiden, eventuell die kleinen Rami vaginales der Arteria uterina verletzen. Oft ist auf einer Seite die Portio schon durch eine Geburtsverletzung gespalten, so daß man nur eine Seite einzuschneiden nötig hat.

Diese vorbereitende Spaltung erleichtert sämtliche Operationen an der Portio dadurch, daß man nun alle Schnitte gerade legen kann.

Man erfaßt mit einer Muzeuxschen Zange eine Lippe, zieht sie an und schneidet einen Keil aus. Die Schnitte außen und innen treffen im rechten Winkel aufeinander.

Die Naht vereinigt die Wunde. Man näht am besten mit Katgut, damit man später die Fäden nicht zu entfernen braucht. Ebenso verfährt man an der anderen Lippe und legt zum Schluß noch zwei seitliche, die oberen Enden der ersten Inzisionen umfassende, blutstillende Nähte. Bei der Vereinigung der Wunden müssen so lange Suturen gelegt werden, als es blutet. Die Blutung ist exakt zu stillen. Im Cervikalkanal muß man ziemlich hoch mit der Nadel einstechen, da der Faden sonst beim festen Knüpfen durchschneidet. Nach der kleinen Operation, die auch ohne Narkose zu machen ist, wird mit Jodoformgaze tamponiert.

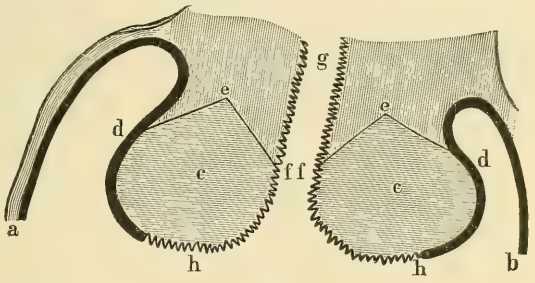


100

a hinteres, b vorderes Scheidengewölbe, c wegfallendes Stück der Portio, d äußerer, f innerer Schnitt, welche in e zusammentreffen, g Cervikalkanal.

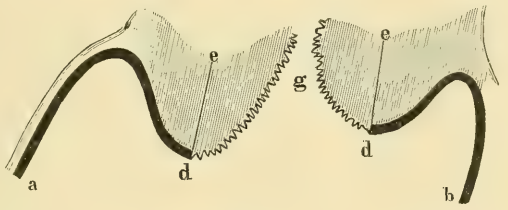


101

Nach der Naht d e, Naht g, der neue, weite, äußere Muttermund.

Ich möchte hier erwähnen, daß mitunter nach der Portioamputation die Beschwerden größer sind, als vorher. Infolge von zwei Fehlern: es wird oft der Muttermund durch falsche Technik zu eng, dann fließen die Sekrete schlecht ab, es entsteht Sterilität und Dysmenorrhoe. Ja besonders langdauernde Blutungen können eintreten, weil bei der Unmöglichkeit des Abfließens aus engem Muttermunde die Uterushöhle dilatiert wird.

Ferner werden die Nadeln oft so tief geführt, daß sie durch das Peritonäum des Douglasschen Raumes gehen, dann kann eine chronische Perimetritis zu fortwährenden Schmerzen führen. Leider ist wenig dabei zu tun.

C. Braun: Wiener med. Woch. 1859, p. 30. — Scanzoni, Die chronische Metritis. Wien 1863. — Säxinger: Prager Vierteljahrsschr. Bd. 90, 1866. — Fritsch, Die Lageveränderungen und Entzündungen des Uterus. Stuttgart 1885,

Enke. — Abel u. Landau: A. f. G. XXXV, 214; XXXIV, 165. — Cornil, Leçons sur l'anatomie pathologique des métrites etc. Paris 1889. — Döderlein: Veits Handbuch. Wiesbaden 1898, Bergmann.

## D. Atrophie des Uterus.

Wenn ein normaler Uterus vor dem physiologischen Termin der klimakterischen Involution auffallend klein wird, sich „hyperinvolviert", so spricht man von Atrophie des Uterus. Physiologisch ist während der Laktationsperiode der Uterus klein. Schon das regelmäßige Ausbleiben der Ovulation und Menstruation in dieser Zeit beweist, daß eine Störung in Bezug auf die Funktion und der diese bedingenden anatomischen und biologischen Verhältnisse durch reichliche Milchproduktion eintritt. Die mit Atrophie vergesellschaftete Funktionsstörung resp. Funktionslosigkeit kann sich pathologisch so steigern, daß eine faktische, meßbare Atrophie eintritt. Der Uterus kann sowohl schlaff, dünnwandig, aber mit normal langer Höhle, als auch klein, fest, mit verkürzter Höhle gefunden werden. Es scheint, daß die Atrophie auch nur einzelne Abschnitte betreffen kann, so daß z. B. eine Partie des Fundus oder ein Tubenwinkel isoliert malakisch weich gefunden wird. Dieser Umstand ist sehr wichtig, die Sonde resp. Curette wird solche Uteri oder solche Stellen eines Uterus leicht verletzen und perforieren, ein Umbindungsfaden wird beim Zuschnüren den Tubenwinkel leicht zerschneiden. Ja es ist nicht unwahrscheinlich, daß derartige isolierte weiche Partien selbst in eine Schwangerschaft mit hinübergenommen werden und bei der Uterusruptur eine ätiologische Bedeutung haben.

Die Annahme, daß es sich bei der Laktationsatrophie um einen gleichsam durch Potenzierung pathologisch gewordenen physiologischen Vorgang handelt, wird auch dadurch bewiesen, daß fast in allen Fällen, wo das Stillen den Gesamtorganismus schädigt, Kreuzschmerzen und wehenartige Koliken als erstes Symptom zu beobachten sind. Auch physiologisch treten ja Nachwehen beim Anlegen des Kindes ein.

Von mehreren Autoren ist darauf aufmerksam gemacht, daß relativ übermäßige Milchproduktion, z. B. Stillen des Kindes bei allgemeiner Schwäche des Organismus, besonders wichtig für die entstehende Atrophie ist. Ebenso fand man präsenile Atrophie nach Puerperalfieber, vielleicht durch Zerstörung des Ovarialparenchyms. Ich habe einige sichere Fälle gesehen, wo nach großen Ovarialabszessen die Periode schon in jungen Jahren definitiv aufhörte, während gleichzeitig der Uterus schrumpfte. Auch konsumierende Allgemeinkrankheiten, Chlorose, Typhus, Scharlach, Diabetes, Morbus Addisonii, Morphinismus bewirken mitunter die Atrophie des Uterus. Daß bei Tuberkulose der Uterus weich und leicht zu perforieren ist, wurde häufig festgestellt.

Künstlich wird durch die Kastration eine Schrumpfung des Uterus erzielt. Als ich noch Kastrationen machte, sah ich öfters, daß, wenn auch zunächst die pelveoperitonitischen und metritischen Schmerzen andauerten, sie allmählich nach Schrumpfung des Uterus verschwanden. Daß bei Morphinistinnen die Menstruation verschwindet, ist so typisch, daß man daraus die Diagnose des Morphiummißbrauchs stellen kann.

In den Fällen, wo dauernd Fluor, Schmerzen und Menstruation trotz der Kastration zurückblieben, hatte auch der Uterus seine Größe bewahrt. Die Tatsache, daß hier entzündliche Vorgänge an den Ovarialnervenstümpfen eine Rolle spielen, beweist einerseits der Befund kleiner Tumoren an der bezüglichen Stelle, andererseits der Umstand, daß allmählich, namentlich nach antiphlogistischer Behandlung (Soolbädern, Kreuznach), die Atrophie und damit die Heilung und Menopause schließlich doch eintritt.

Die mit Anämie und Schwäche verbundene Laktationsatrophie und Funktionsstörung verschwindet mitunter bei Kräftigung des Organismus. Die Menstruation tritt schließlich nach Monaten wieder ein und damit auch die Konzeption. Dauert aber der Zustand länger als 1 Jahr, trotz Zunahme der Kräfte, so ist meist die Atrophie ein definitiver Zustand: die durch Hyperinvolution entstandene vorzeitige, definitive, senile Schrumpfung der ganzen inneren Genitalien.

Diese Auseinandersetzungen geben uns Fingerzeige für die Behandlung. Es wird das Eintreten von Kreuzschmerzen, ohne lokalen, zur Erklärung dienenden Grund, in der Laktationsperiode uns zum Absetzen des Kindes veranlassen. Es wird die Hauptsache der Therapie stets die Allgemeinbehandlung mit kräftiger Ernährung und mit Eisenpräparaten sein.

Lokal habe ich durch Faradisation des Uterus mit bipolarer Sonde Erfolge gesehen. Ob diese aber auf Zufälligkeit beruhen, so daß sie nur den letzten Anstoß für den Uterus zur Wiederaufnahme seiner Funktion gaben, oder ob sie wirklich nützten, möchte ich nicht entscheiden.

Mikroskopisch hat Eckardt[1] zuerst an einem von mir exstirpierten Uterus, bei dem vor Jahren die Kastration ausgeführt war, sehr erhebliche Schrumpfung der Schleimhaut und Verluste des Drüsenapparates nachgewiesen.

Daß Geschwülste im Uterus zu Atrophie führen, ist nicht richtig. Die Uterusmuskulatur ist bei Myomen und intraligamentären Tumoren meist verdickt.

---

[1] Ries: Z. f. G. XXIV, p. 33; XXVII, p. 38. — Thorn: Z. f. G. XVI, p. 57; C. f. G. 1894, p. 716. — Kleinwächter: Z. f. G. XVII, p. 73. — Gottschalk: Samml. klin. Vorträge 1892, No. 49. — Eckardt: C. f. G. 1896, p. 786. — Döderlein: Veits Handbuch II, p. 391. Wiesbaden 1898, Bergmann.

## E. Die chronischen pathologischen Zustände des Endometriums.

### Die chronische nicht infektiöse Endometritis[1].

Oft ist das pathologische Verhalten der Uterusschleimhaut die Folge von pathologischen Zirkulationsverhältnissen. Wie physiologisch die Schwellung der Uterusschleimhaut bei der Menstruation von der physiologischen Eireifung abhängt, so führen auch noch nicht genau bekannte pathologische Zustände in den Ovarien zur Veränderung der Zirkulation in der Uterusschleimhaut resp. zu Hyperämie. Davon ist wieder die Folge Verdickung der Schleimhaut: vermehrte Blutung bei der Menstruation, vermehrte Sekretion außerhalb der Menstruation. Es gibt also einen pathologischen Zustand des Endometriums, bei dem physiologisches Sekret in zu reichlicher Menge geliefert wird, eine Hypersekretion ohne „Entzündung“ oder Infektion. Nicht primär, sondern sekundär bildet sich die Hypertrophie der Schleimhaut aus.

Bei schlechter Involution des Uterus nach Aborten oder Geburten bleibt der Uterus zu groß, also die Höhle zu weit und somit die Schleimhaut dick hypertrophisch. Ebenso bei vielknolligen Myomen, die die Höhle groß, verzerrt und unregelmäßig machen. In dem großen und weiten Uterus bildet sich gleichsam wegen des Horror vacui eine auffallend dicke, oft so verschieden dicke Uterusschleimhaut, daß deutliche Schleimpolypen entstehen.

Bei Myomen und bei Karzinom[2] der Portio findet man fast regelmäßig in den exstirpierten Uteris die Schleimhaut, namentlich in den oberen Teilen der Höhle 1 cm dick und noch dicker.

Dabei sind sowohl die Drüsen dilatiert und hypertrophiert oder auch die interglandulären Gewebe geschwollen und ödematös. cfr. Fig. 102 und 104.

Der dauernde Blutreichtum der Schleimhaut und des ganzen Uterus muß auch auf die Ovarien und Tuben einen Einfluß haben, und es ist deshalb umgekehrt, wie vorher beschrieben, denkbar, daß die Hyperämie des Uterus der primäre pathologische Zustand, dagegen die Schwellung der Ovarien das Sekundäre ist.

Schon in der ersten Auflage meiner Klinik der geburtshilflichen Operationen habe ich darauf hingewiesen, daß bei sehr zeitigen Aborten (z. B. nach 4 bis 5 Wochen) das Ei allein abgeht, daß sich aber die „Decidua“ wieder zur Uterusschleimhaut zurückbildet. Dabei bleibt

[1] Olshausen: A. f. G. VIII, p. 97. — Ruge: Z. f. G. V, p. 317. — Küstner: Beiträge zur Lehre der Endometritis. Jena 1883; A. f. G. XVIII, p. 252. — Döderlein: Veits Handbuch II, p. 247; C. f. G. 1889, p. 162. — Veit: Z. f. G. XIII, p. 388. — Brennecke: A. f. G. XX, p. 455. — Wyder: A. f. G. XIII, p. 1; XXIX, p. 1. — Pinkus: Z. f. G. XXXIII, Heft 2. — Leopold: A. f. G. X, p. 293.

[2] Saurenhaus: Z. f. G. XVIII, p. 9. — Abel und Landau: A. f. G. XXXV, p. 214; C. f. G. 1890, p. 673.

die Uterusschleimhaut dick und zu Blutungen geneigt. Die Drüsen zeigen oft papillomatöse Wucherungen, die in der Fig. 103 bei starker

102

Endometritis glandularis mit Ödem und Infiltration der interglandulären Gewebe.

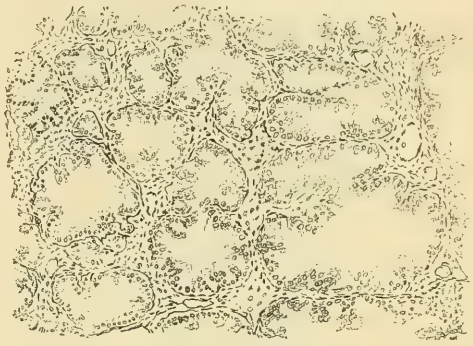

103

Endometritis post abortum.

Vergrößerung abgebildet sind. Dies hat man auch deciduale Endometritis oder Endometritis post abortum genannt. Fig. 103.

Bei allen Formen der Endometritis beteiligt sich oft die Portio in der Weise, daß sie ihre normalen Epithelien verliert (vergl. unten Erosionen. Bei der Untersuchung der Schleimhaut sieht man Partien, welche mikroskopisch nichts als eine durchaus gleichmäßige Hypertrophie sämtlicher Teile der Schleimhaut zeigen. Aber mitunter sind auch die Drüsen sehr vermehrt und teilweise erweitert, was ja überhaupt bei jeder Menstruation der Fall ist. cfr. Fig. 104. Ja, die Drüsen sind oft der Grund der Hypertrophie allein, denn sie waren in einzelnen Präparaten nicht nur erweitert, sondern verlängert, durcheinander gewachsen, durch Verdrängung des Bindegewebes der Schleimhaut eng aneinander liegend, fast ohne Lumen. In anderen

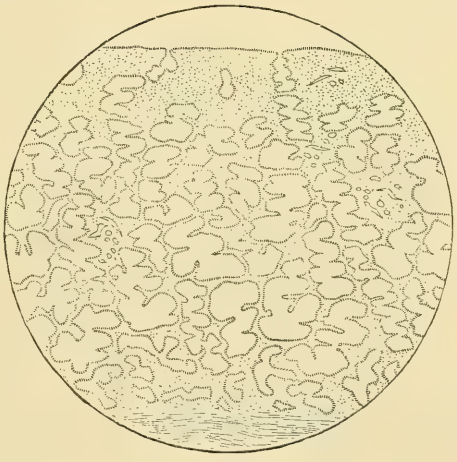

104

Glanduläre Endometritis ohne Beteiligung des interglandulären Gewebes.

Fällen wieder sind die Drüsen partiell dilatiert, so daß viele kleine und oft auch recht große kommunizierende Cysten die Schleimhaut zu durchsetzen scheinen.

105

Aus dem Uterus entfernter breitbasiger Schleimpolyp oder partielle glanduläre Endometritis.

Da die Uterusschleimhaut nach der Uterusmuskulatur hin eine unregelmäßige Grenze hat, ist auch zu erwarten, daß Drüsenfundus sich oft tief in die Muscularis einsenken. Es kommt dabei auch eine morphologische Veränderung der Drüsenform vor. Ich fand bis 0,75 cm tief in die Uterusmuskulatur hineinreichend verzweigte Drüsen von der Gestalt der hirschhornartigen Cervikaldrüsen. Ob dies der Grund oder die Folge starker Blutungen ist, wage ich nicht zu entscheiden, ebenso wenig ob dies etwa eine Vorstufe des Uteruskarzinoms darstellt. Besonders dann kommt diese Form der Endometritis vor, wenn jahrelang der Uterus mit Auskratzungen und Ätzungen maltraitiert war. Ich fand diese Drüseneinwucherung in Uteris, die wegen unstillbarer Blutungen exstirpiert werden mußten.

Die Drüsen beteiligen sich an der Hypertrophie auch insofern, als ihre Innenfläche resp. ihre Epithelien zu wuchern beginnen, dann sieht man Bilder wie das in Fig. 103 wiedergegebene.

Fig. 104 stellt ein ausgekratztes Stück einer allgemeinen glandulären, Figur 105 ein Stück einer partiell polypösen Hypertrophie der Uterushöhle dar. Im letzteren Falle sind wirkliche Cysten vorhanden.

Von dieser glandulären Endometritis hat man anatomisch, nicht klinisch, eine andere Form als interstitielle Endometritis getrennt, bei der das interglanduläre Bindegewebe der Sitz oder der Grund der Hypertrophie der Schleimhaut ist. Die Fig. 102 zeigt eine solche Schleimhaut, bei der die Hypertrophie weniger auf die Drüsen, als vielmehr auf das wuchernde interglanduläre Gewebe zu beziehen ist.

Wirkliche Schleimpolypen sind im Endometrium nicht selten. Sie finden sich oft bei Myomen mit unregelmäßiger Höhle. Aber auch bei Virgines, Nulliparen und Multiparen kommen Schleimpolypen vor. In der Figur 106 sind Schleimpolypen dargestellt, 2 im Fundus, einer in der

Cervix. Fig. 107 zeigt den kleinen Polypen des Fundus im Durchschnitt Alle Bestandteile der Uterusschleimhaut sind im Polypen vorhanden.

Drüsendilatationen kommen in der Schleimhaut ebenfalls vor. Sie sind meist der Ausdruck der Wucherung und Rückbildung, bei der es dann zu Drüsenanschwellungen und Retentionscysten kommt.

Fig. 105 zeigt den Durchschnitt durch einen großen breitbasig aufsitzenden Schleimpolypen oder eine partielle Hypertrophie der Uterusschleimhaut.

**106**

Schleimpolypen im Uterus und Cervix.

Bei der Endometritis exfoliativa[1], auch Dysmenorrhoea membranacea genannt, löst sich bei jeder Menstruation die oberflächliche Schicht der Schleimhaut ganz oder teilweise ab und wird ohne oder mit Wehenschmerzen zusammenhängend oder in Fetzen ausgestoßen. Verwechslung mit Abort ist im konkreten Falle leicht möglich. Hält man aber fest, daß zum Wesen der Dysmenorrhoea membranacea die Ausstoßung einer Membran bei jeder Menstruation gehört, so ist die Diagnose leicht zu stellen. Der Grund dieser Affektion ist ein pathologischer Zustand der Schleimhaut, bei dem entweder die oberste Schicht zu fest und zähe oder die darunter befindliche zu weich und zu zerreißlich ist (S. 202, Figur 108).

**107**

Durchschnitt durch einen Schleimpolypen.

Bei der Menstruationskongestion hebt das Blut die obersten Schichten ab. Es handelt sich also um Ähnliches wie bei der physiologischen Menstruation, bei der minimale Fetzen ebenfalls abgehen. Es ist nur ein gradueller Unterschied, bedingt durch eine Krankheit der Schleim-

[1] Hegar: Virchows A. LII. — Weyder: A. f. G. XIII, p. 1. — Löhlein; Z. f. G. XII, p, 465; Tagesfragen Heft 2; A. f. G. XXXVI, p. 537. — Meyer: A. f. G. XXXI. — v. Franqué: Z. f. G. XXVII, 1. — Veit: Z. f. O. XI, p. 410.

haut, die, regelmäßig mit weißen Blutkörperchen stark durchsetzt, gefunden wird.

**108**

Dysmenorrhoische Membran.

Tuberkulöse Endometritis[1] Fig. 109 als ulzeröse Form ist wiederholt beschrieben und durch den Befund der Tuberkelbacillen bewiesen. Auch miliare Tuberkulose der Uterusschleimhaut ist beobachtet.

Sehr seltene Fälle von Plattenepithel[2] im Uterus sind beschrieben. Zeller war der Meinung, daß dergleichen Epithelmetaplasie häufig sei. Daß sie vorkommt, ist auch nach anderen sicheren Beobachtungen (Rosthorn) zweifellos, daß sie aber enorm selten ist und eine praktische Bedeutung nicht besitzt, steht ebenfalls fest (Ruge).

---

[1] Sippel: Deutsche med. Woch. 1894, No. 52. — Hegar: Entstehung etc. der Genitaltuberkulose. Stuttgart 1886, Enke. — Veit: Z. f. G. XXVII, p. 226. — Walther: M f. G. VI, p. 1.

[2] Zeller: Z. f. G. XI, p. 56. — Ries: Med. Stand 1896, p. 36. — v. Rosthon: Festschr. zur Feier d. 50jähr. Jubil. d. Ges. f. Geb. u. Gyn. zu Berlin 1894. p. 319. Wien, Hölder.

Unter dem Namen atrophisierende Endometritis handelte ich die „Uterusblenorrhoe“ der Alten als spezielle Affektion ab, ohne etwa leugnen zu wollen, daß diese Affektion das Endresultat aller leichteren Formen der Endometritis sein kann. Bei der atrophisierenden Endometritis verschwinden allmählich die physiologisch wichtigen Bestandteile der Uterusschleimhaut: Drüsen und Epithelien. Auch das interglanduläre Gewebe schrumpft, so daß schließlich statt der eigentlichen Uterusschleimhaut nur eine dünne Membran mit Drüsenresten und kleine Cysten vorhanden ist. Die oberflächlichen Epithelien sind oft in continuo als niedrige, epitheloide Epithelien vorhanden. Völlig atypisches, sogar verhorntes Epithel ist dabei in dem Uterus gefunden. Auch fehlen die Oberflächenepithelien gänzlich, so daß das Endometrium eine granulierende, dünnen Eiter sezernierende Oberfläche zeigt.

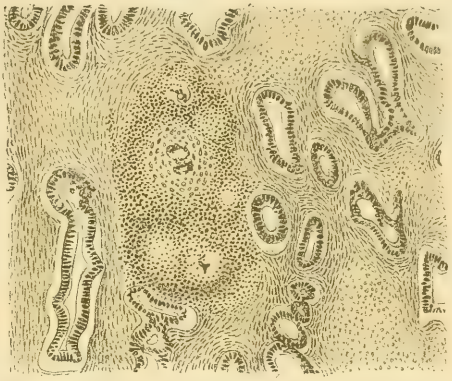

109

Miliare Tuberkel der Uterusschleimhaut.

Sub finem vitae bei Cholera, Scharlach, Typhus und vielleicht noch bei vielen anderen Krankheiten besteht eine Art Pseudomenstruation: es geht mehr oder weniger Blut ab. Das anatomische Substrat dieser Erscheinung besteht in einer hämorrhagischen Endometritis, bei der es zu bedeutender Hyperämie der Schleimhaut kommt.

Auch bei Morbus Brightii und bei Stauung im Venensystem, bei Herzfehlern habe ich diese Form wiederholt gesehen.

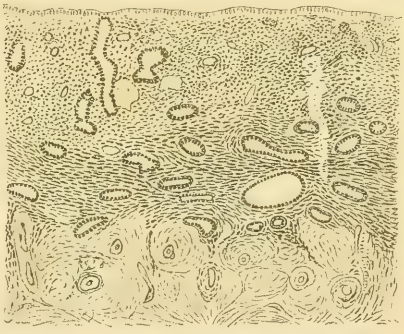

110

Atrophisierende Endometritis.

### Symptome und Verlauf.

Bei Hypertrophie der Uterusschleimhaut geht glasiger Schleim ab, er führt auch in der Vagina zu Desquamation, wodurch der Abgang weißlich, milchig wird.

Bei der hyperplastischen und dezidualen Endometritis ist das hauptsächlichste Symptom die Menorrhagie.

Die exfoliative Endometritis kommt bei Nulliparen, aber auch nach Geburten vor. Ja, es können Frauen dabei schwanger werden und austragen, ohne daß dadurch Heilung eintritt.

Bei der gonorrhoischen Endometritis geht Eiter mit Gonokokken ab. Bei der atrophisierenden Endometritis ist der Ausfluß dünnflüssig, aber doch eitrig, er enthält Saprophyten, Kolibakterien und Staphylokokken. Dieser Ausfluß kann Vaginitis adhaesiva, aber auch Ekzem der Vulva und Prurigo bewirken.

Daß, wie es die Laien meinen, der Ausfluß schwächt, ist bei dem relativ geringen Eiweißverlust nicht anzunehmen, vielmehr ist der Zusammenhang umgekehrt, die Krankheit, deren Symptom der Ausfluß ist, schwächt den Organismus. Die Ursachen des Ausflusses und die Komplikationen: Blutungen, Aborte, Perimetritis führen zum Gesamtbilde der weiblichen Invalidität.

Wenn Frauen angeben, daß bei Anstrengungen der Ausfluß zunimmt, so liegt darin etwas Wahres. Bei Anstrengung, also vermehrtem abdominellem Druck, wird der Uterus und die Vagina nach unten gedrängt, gleichsam ausgedrückt, so daß allerdings der Ausfluß zunimmt. So geht oft beim harten Stuhlgang stets ein Schleimklumpen ab.

### Diagnose und Prognose.

Die Diagnose ist nicht allein nach den Angaben der Patientin zu stellen. Oft machen Patientinnen, z. B. masturbierende Jungfrauen, die übertriebensten Schilderungen und sprechen von „weißem Fluß", wenn sie nur Feuchtigkeit an den äußeren Geschlechtsteilen spüren. Ja, Hysterische belügen sogar absichtlich den Arzt, um interessant zu erscheinen oder um untersucht zu werden. Umgekehrt kann eine Patientin, welche sich häufig wäscht und den Irrigator braucht, namentlich bei sehr zähem Sekret über die Menge und Beschaffenheit des Ausflusses sich täuschen. Man sieht im Spekulum größere Massen Sekret aus der Portio fließen, und trotzdessen behauptet die Patientin, nie an Ausfluß zu leiden. Oder der enge Muttermund läßt den Schleim nicht ausfließen, so daß die Cervix ampullenartig dilatiert ist. Aus allen diesen Gründen ist eine digitale und eine Spekulumuntersuchung unerläßlich.

Für Hypersekretion ohne Infektion spricht das Fehlen aller Komplikationen, die glasige Beschaffenheit des Sekrets, das Fehlen der Eiterbeimischung. Daß aber auch rein glasiger Schleim mitunter Gonokokken bei latenter alter Gonorrhoe enthält, ist bekannt. Hyperplastische Endometritis kann man bei etwas vergrößertem Uterus und starker Menorrhagie vermuten.

Die atrophisierende Endometritis nimmt man dann an, wenn bei alten Frauen stets dünner Eiter aus dem Uterus fließt, die Affektion trotz aller Therapie wiederkehrt und die Auskratzung keine verdickte Schleimhaut nachweist (vergl. Figur 100 pag. 203).

Exakte Methoden, die Uterusabgänge zu bestimmen, gab zuerst Küstner an, der in Glasröhren den Uterusinhalt auffing. In neuerer Zeit haben sich viele Autoren damit beschäftigt. Übereinstimmend wurde nachgewiesen, daß im allgemeinen die Uterushöhle, abgesehen von der Gonorrhoe und den eitrigen Formen, bakterienfrei ist.

Die Prognose ist am besten bei der dezidualen und hyperplastischen Endometritis, weniger gut bei der katarrhalischen und exfoliativen, schlecht bei der gonorrhoischen und atrophisierenden Endometritis.

## Behandlung.

Die Allgemeinbehandlung deckt sich mit der Behandlung der chronischen Metritis. Gemäß meiner Auseinandersetzungen über die Ätiologie möchte ich besonders darauf hinweisen, daß die chronische Endometritis oft sekundär ist, und daß es deshalb durchaus falsch ist, nur ein Symptom: die Schwellung der Uterusschleimhaut zu behandeln, während der primäre Grund in den Ovarien, in der Uterusmuskulatur, in Plethora abdominalis, in venöser Stauung bei Lageveränderungen, einem Herzfehler oder Verdauungsträgheit zu suchen und zu behandeln ist.

Die vielen Fälle, wo Auskratzungen auf Blutungen und Sekretion absolut keinen besonderen Einfluß haben, sind durch die Nichtberücksichtigung der ätiologischen Momente zu erklären. Manche Menorrhagie und Hypersekretion von Schleim wird durch Regelung des Stuhlganges, allgemeine Antiphlogose, Ruhe, Enthaltung vom Coitus, Unterlassen jeder gynäkologischen Manipulation, ja jeder vaginalen Spülung richtiger und erfolgreicher behandelt, als durch die so beliebten Auskratzungen.

Bei der örtlichen Behandlung muß man sich darüber klar sein, was man eigentlich erreichen kann und will. Heutzutage ist leider von rationeller Behandlung kaum die Rede, sondern nur von dem, was man ungestraft dem Uterus zumuten kann. Endometritis — Auskratzen und Ausätzung — gilt so ausnahmslos als selbstverständlich, daß man sich doch fragen muß: wird hier noch nach allgemeinen therapeutischen Regeln oder schablonenhaft vorgegangen? Wir haben Symptome einer Schleimhauterkrankung vor uns. Warum ist die Schleimhaut erkrankt? Ist es allein eine idiopathische Affektion des Endometriums? Können wir nicht kausal behandeln? Ist es unbedingt nötig, sofort die Schleimhaut direkt anzugreifen? Und ist es denn

auch nur wahrscheinlich, daß nach der oberflächlichen, nicht einmal vollständigen Abkratzung der kranken Schleimhaut nun eo ipso eine gesunde Schleimhaut wieder wächst? Daß z. B. auch bei der intensivsten Ätzung, ja bei dem Ausdämpfen des Uterus die Kokken nicht sicher vernichtet werden, ist zweifellos festgestellt.

Zu bedenken ist ferner, daß die Schleimhaut, wenn auch noch so energisch geätzt, doch eine Schleimhaut bleibt; daß sie, wie einmal, so auch öfter erkranken kann, daß es ganz widersinnig ist, prompte Heilung für das ganze Leben zu versprechen! Kann man denn Jemand versprechen, daß er nie wieder im Leben einen Schnupfen bekommen wird?

Man beginnt mit milden örtlichen Mitteln: Vaginalduschen mit Soole oder alkalinischen Wässern, z. B. 30 g Soda zu 1000 g Wasser. Diese Lösung verflüssigt den Schleim. In vielen Fällen wird Heilung dadurch bewirkt. Ja, diese Spülungen zusammen mit mehrwöchentlicher Abstinenz vom Coitus beseitigen oft Sterilität.

Wenn die Allgemeinbehandlung erfolglos ist, die Vergrößerung des Uterus und die Dicke der Schleimhaut den Grund im Endometrium vermuten lassen, ist die örtliche Behandlung indiziert. Vorher muß man die Patientinnen darauf hinweisen, daß jahrelang bestehende Leiden nicht durch eine einmalige Kratzung oder Ätzung u. s. w. zu beseitigen sind. Man muß ausdrücklich betonen, daß nicht der Uterus allein krank ist, sondern daß allgemein vernünftige Diätetik ebenfalls notwendig ist. Weshalb spielen denn die Naturärzte heutzutage eine so große Rolle? Weil die Gynäkologen nur „operieren“, aber den Allgemeinzustand zu wenig berücksichtigen!

Bei Hyperämien sind Skarifikationen von Nutzen. Auch wenn der Cervikalkanal stark glasigen Schleim sezerniert, sind Stichelungen der Schleimhaut oder Längsschnitte, Ritzungen und tiefere Längsschnitte der Schleimhaut erfolgreich. Strömt dabei das Blut massenhaft hervor, so ist eine mehrmalige Blutentleerung und danach Glyzerintamponade indiziert.

Der therapeutische Plan muß darin bestehen: 1. den Sekreten guten Abfluß zu verschaffen; 2. das Endometrium von allem anhaftenden Schleim zu befreien; 3. die kranke Schleimhaut durch Blutentziehungen und Medikamente gesund zu machen, umzustimmen. Dasselbe Ziel verfolgt man durch die Auskratzung resp. die Abschabung und durch angeschlossene Ätzung.

Ist das Orificium uteri externum bei einer Nullipara eng und dicht an die Vaginalwand angedrückt, so kann der Schleim nicht ausfließen, er dickt sich zu einem festen Gallertklumpen ein und dilatiert allmählich die Cervix, wie in Figur 111 g. In solchen Fällen erzielt

man oft schon dadurch Heilung, daß man den Sekreten Abfluß verschafft. Dies geschieht durch operative Eröffnung des engen Orificii externi (vergl. Figur 111 und 112).

Ohne daß Narkose notwendig ist, erfaßt man in Simsscher Seitenlage mit einem scharfen Häkchen oder einer Muzeuxschen Zange die Portio. Dann schiebt man das Messer (Figur 113) ein und schneidet vom Muttermund 4 oder auch 5, 6 oder 8 Schnitte nach allen Seiten radiär ein. Somit gehen von der Mitte aus radiäre Schnitte (Figur 112 a c). Nach der Operation wird Jodoformgaze in die Cervix fest eingestopft, um die Wunden auseinander zu halten und die Blutung zu stillen. Man ist oft erstaunt über die Menge der Gaze, die der ampullenartige Kanal aufnimmt. Darunter wird fest tamponiert, bei starker Blutung mit einem in Bortannin gewälzten Tampon. Nach 24 Stunden werden

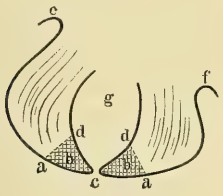


111

Ursprünglich bis auf die Stenos orificii externi, normale Portio vaginalis, g erweiterter Cervikalkanal, e hinteres, f vorderes Scheidengewölbe, a d c das Stück b, welches rings um den Muttermund wegfällt.

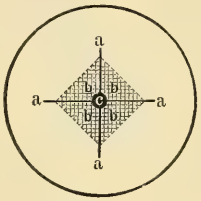


112

a c, a c, a c Schnitte vom Muttermund c a h außen geführt, b die vier Dreiecke, welche wegfallen, mit der Schere abgeschnitten, mit dem Paquélin verschorft werden oder einfach schrumpfen.

die Tampons entfernt. Man spült aus und brennt mit dem Paquélin die Wunden, zerstört namentlich die Zipfel (in der Figur 112 bb) und stopft nochmals in die Cervix Jodoformgaze. Der nach dieser Operation sich bildende Trichter läßt kaum eine stattgehabte Operation vermuten, und gleicht einem normalen Muttermunde. Selten entsteht eine Nachblutung dadurch, daß eine atypisch verlaufende kleine Arterie in den Schnitt fällt. Auch nach dem Brennen kann noch eine Nachblutung dadurch entstehen, daß der Schnittbrenner eine Arterie durchbrennt. Man stillt die Nachblutung entweder so, daß man in den Trichter einen kleinen in Liquor ferri getauchten Tampon eindrückt, oder so, daß ein in Gaze eingewickelter Eßlöffel Bortannin gegen die Portio angedrückt wird. Bei starken Blutungen wendet man beides an und tamponiert die Scheide fest aus. Legt sich die Patientin danach auf den Rücken, so sinkt der Uterus gegen den Tampon nach unten und wird dadurch komprimiert. Schlimmsten Falls muß man die Blutung durch Umstechen stillen.

Die nach altem Verfahren gemachten bilateralen Inzisionen müssen, um eine große Öffnung zu erzielen, viel tiefer gemacht werden und kommen dann in die gefährliche Nähe des Parametriums und der Arterien. Während bei meiner Methode die Narbenverkleinerung den Muttermund eher größer zieht, wird er bei der bilateralen Diszission, namentlich bei kleinen Schnitten allmählich wieder klein. Wird aber die bilaterale Diszission zu groß, bis ans Scheidengewölbe gemacht, so entsteht eine pathologische Form des Muttermundes.

113

Zweischneidiges Messer zur Inzision des Muttermundes.

Bei Hypersekretion kann durch Rückstauung des Sekrets der Uterus in toto weit werden, so daß man nach der Erweiterung des äußeren Muttermundes mit dicken Sonden anstandslos das Orificium internum passiert. Entfernt man den Schleim aus der Cervix, so zeigt der immer wieder nachquellende Schleim die Beteiligung des Uterusinnern an der Hypersekretion. Selbst bei kleinen Uteris gehen oft unmittelbar nach dem Eingriffe täglich 1 bis 2 Teelöffel voll glasigen Schleims ab.

Ähnliche Hypersekretionen von normalem Uterusschleim finden sich nicht selten nach Aborten, normalen Geburten und bei Myomen. In diesen Fällen ist die Schleimhautfläche wegen schlechter Involution oder Auseinanderzerrung bei Myomen sehr groß, die Sekretion dementsprechend ebenfalls.

Die Stichelungen, die Längsschnitte durch die Cervikalschleimhaut und die beschriebene Operation heilen unter Umständen die Endometritis. Erst bei weitem Muttermund kann der Schleim ungehindert abgehen und die Uterushöhle und die Cervixhöhle ihre normale Form annehmen.

Will man die Schleimhaut der Uterushöhle behandeln, so muß man sie abschaben und Medikamente auf die kranke Schleimhaut befördern.

## Sondierung.

Dazu ist es zuerst nötig, den Verlauf und die Länge der Uterushöhle festzustellen, damit man die Richtung der Höhle kennt und nicht durch Anstoßen und gewaltsames Drücken die Schleimhaut verletzt oder sogar den Uterus durchbohrt. Die Richtung des Uterus und seine Höhle wird man aus der kombinierten Untersuchung wissen, die Länge erfährt man durch die Sondierung mit der Uterussonde.

Dies Instrument ist aus vernickeltem, weichem Kupfer hergestellt, läßt sich biegen und hat verschieden dicke Knöpfe, um auch die Weite der Uterusorificien zu bestimmen.

7 cm unter dem Knopf befindet sich eine Marke, damit man beim Sondieren weiß, wie tief die Sonde in den Uterus eingedrungen ist (Figur 114 und 115).

Jede Sonde, auch wenn sie nach jedem Gebrauch gereinigt ist, wird vor der Anwendung mit einem Desinfiziens abgerieben.

Bei Verdacht auf Schwangerschaft, ja selbst einige Tage vor der Menstruation, die ja ausbleiben kann, sondiere man nicht. Ebenso wenig, wenn die Berührung und Bewegung des Uterus schmerzhaft ist. Besteht eitriger Fluor, so würden die infektiösen Massen in die vielleicht noch gesunde Uterushöhle übergeimpft. Man wird also vor jeder Sondierung desinfizieren. Dies geschieht nicht nur durch Ausspülen der Vagina, sondern auch durch Auswischen der Cervix mit nassen kleinen Tupfern. Auch ist es vorteilhaft, mit einer Spritze, die nicht tief in die Cervix geschoben, sondern ca. 1 cm unterhalb gehalten wird, einen kräftigen Strahl desinfizierende Flüssigkeit gegen den Muttermund zu spritzen, um den Schleim völlig zu entfernen und die Cervix zu desinfizieren.

**114** Uterussonde.

**115** Uterussonde von B. S. Schultze.

Sondiert man in der Seitenlage den normal liegenden Uterus, so muß man die Spitze etwas nach unten richten, da der bewegliche Uterus mit dem Fundus nach abwärts sinkt.

Bei Anteflexio wird die Sonde konkav nach oben, bei Retroflexio mehr gerade oder konkav nach unten gebogen. Diese Biegung wird bei Hindernissen im Wege verstärkt oder vermindert — dem Falle entsprechend. Niemals darf Gewalt angewendet werden. Lieber verzichte man auf die Sondierung. Ein Anziehen der Portio mit der Muzeuxschen Zange erleichtert die Sondierung, weil der Uteruswinkel dadurch ausgeglichen wird.

Oft ist es vorgekommen, daß die Sonde den ganzen Uterus durchbohrte, so daß man den Sondenknopf dicht unter den Bauchdecken fühlte. Diese zufälligen Uterusperforationen kommen gar nicht selten vor und verlaufen ohne Blutung oder nachfolgende Entzündungserscheinungen. Puerperale Uteri lassen sich leicht durchbohren. Ebenso ist bei Phthise der Uterus weich.

Macht man Versuche an frischen total-exstirpierten postpuerperalen Uteris, so kann man deutlich wahrnehmen, daß das Uterus-Parenchym wenig Widerstand entgegensetzt. Man muß deshalb puerperale Uteri sehr vorsichtig und stets mit dicken Sonden sondieren. Jeder Druck bei Widerstand ist zu vermeiden. Hat man den Verdacht, der Uterus sei perforiert, weil die Sonde zu weit hineingleitet, so hält man sie zunächst unverrückt fest, ermahnt die Patientin, absolut still zu liegen, und sucht sich, das Abdomen palpierend, den Sondenknopf auf. Dann zieht man die Sonde langsam auf demselben Wege wie beim Eindringen, damit das Loch nicht größer gedrückt oder gerissen wird, wieder zurück. Man unterläßt vorläufig jede Fortsetzung der Manipulationen, auch jede Spülung und ordnet absolute Bettruhe an. Selbst dann, wenn die Durchstoßung nur vermutet, nicht faktisch bewiesen ist, unterlasse man Atzungen und Spülungen. Denn das Uterusparenchym streift von dem Sondenknopf alles Infektionsmaterial ab, so daß die Sonde mechanisch gereinigt in die Peritonäalhöhle gelangt. Dann hat die Durchstoßung keine üblen Folgen. — Ich habe einmal einige Tage nach einer Durchstoßung des Uterus eine Ovariotomie gemacht. Auf dem Uterus konnte man als kleines braunrotes Pünktchen den Ort der Durchbohrung sehen, ohne daß etwa intrauterine oder peritonäale Blutung oder Verwachsung mit den anliegenden Därmen eingetreten war. Sehr gefährlich dagegen würde es sein und ist es auch schon gewesen, in den Manipulationen fortzufahren, so daß etwa das Loch größer gerissen wird oder differente Chemikalien in die Bauchhöhle gelangen. Dann schließt sich eine tödliche Perforationsperitonitis an, wie es leider schon recht oft vorgekommen ist. Ein Arzt, dem das Unglück zustieß und dessen Patientin starb, wurde wegen fahrlässiger Tötung verurteilt, nicht weil er den Uterus durchstoßen hatte, was Jedem passieren kann, sondern weil er die Durch-

stoßung nicht erkannte, und durch das Loch Liquor ferri in die Abdominalhöhle gespritzt hatte.

Bei hysterischen, zur Ohnmacht geneigten Frauen nehme man nicht in der Sprechstunde die Sondierung vor, da sie manche Patientin so angreift, daß der Transport nach Hause stundenlang unmöglich ist. Schwierige Sondierungen mache man bei der im Bett liegenden Patientin, man lasse die Patientin prinzipiell einige Stunden danach zu Bett liegen. Sehr selten treten nach der Sondierung kolikartige Schmerzen auf. Gegen diese ist eine subkutane Morphiuminjektion das einfachste Mittel. Man darf nicht forcieren und etwa aus einer vorsichtigen diagnostischen Sondierung eine gewaltsame Dilatation machen.

Ist nun die Weite und Enge des Uterus mit der Sonde gemessen, so geht man an die Dilatation, die Erweiterung, sie ist deshalb notwendig, weil man bei engem innerem Muttermund weder mit der Curette noch dem Ätzmittel in alle Gegenden der Uterushöhle hingelangen kann. Die Curette ist ohne Dilatation nicht frei beweglich, es sei denn, daß der Muttermund schon vorher weit ist, wie bei Abortresten. Das Ätzmittel wird durch den inneren Muttermund ausgedrückt, oder die Schorfe können nicht abgehen, so daß Uteruskoliken, wehenartige Schmerzen entstehen bei dem Bestreben des Uterus, die Fremdkörper auszustoßen.

### Die Erweiterung der Gebärmutter, Quellmittel.

Die Erweiterung wird erzielt durch Quellmittel, durch gewaltsames Auseinanderdrücken oder durch Inzisionen. Letztere werden erst später bei den Myomen besprochen.

Die Quellmittel werden aus drei Substanzen hergestellt, aus Badeschwamm — Preßschwämme, aus Seetang — als Laminariastäbchen, aus Nyssa aquatica — als Tupelostäbchen.

Ist es auch möglich, den Preßschwamm aseptisch herzustellen, so ist er doch heutzutage fast völlig verlassen.

Der Preßschwamm wirkt nicht allein mechanisch, sondern auch reizend. Er führt in seiner Umgebung zur Kongestion und Erweichung des Gewebes. In die Schleimhaut wächst er bei der Ausdehnung gleichsam hinein, so daß er, herausgezogen, einen Teil der Schleimhaut mitnimmt. Er macht also eine Blutung, die depletorisch wirkt. Der Preßschwamm ist teuer und bei sehr engem Kanal nicht zu gebrauchen. Er ist nicht im stande, feste Stenosen auseinander zu pressen. Oberhalb und unterhalb der Stenose dehnt sich der Schwamm aus, die Gewebe an der engen Stelle werden zwar erweicht, aber die

Erweiterung bleibt aus. Allerdings erleichtert diese Durchfeuchtung und Erweichung die mechanische Dilatation, die jetzt auf geringeren Widerstand stößt, als vorher.

Langsamer als der Preßschwamm quillt der Laminariastift, erst in 36 Stunden erreicht er den dicksten Umfang. Indessen ist eine Quellung von 24 Stunden genügend. Man muß Laminariastifte von 3 bis 10 mm Durchmesser besitzen, so daß der der Dicke der Sonde entsprechende Stift gewählt werden kann. Preßt man einen dicken, gerade noch passierenden Stift ein, so entstehen bei der Quellung bald heftige Schmerzen, die man bei Anwendung eines dünnen Stifts vermeidet. Der Stift sei nur 7 cm lang, da er beim Quellen sich auch verlängert und deshalb, zu lang genommen, die Schleimhaut verletzt.

Nach Einstellung und Anhaken der Portio im Simsschen Spekulum in der Seitenlage wird noch einmal die Portio und der Cervikalkanal gereinigt. Der Uterus wird angezogen, wodurch der Knickungswinkel ausgeglichen oder doch wenigstens stumpfer wird. Nun sondiert man, um Richtung und Weite genau kennen zu lernen, und läßt die den Uterus etwas streckende Sonde einige Augenblicke liegen. Jetzt ergreift man den Laminariastift mit einer Kornzange, taucht ihn in Acidum carbolicum fluidum, spült ihn in Lysollösung ab und steckt ihn vorsichtig in den Uterus, ohne dabei irgendwo die Vaginalwand zu berühren. Oft gleitet der Stift sofort wieder heraus. Man muß ihn deshalb erst etwas festhalten, eventuell durch einen schnell vor die Portio geschobenen Tampon fixieren.

Das Ende des Stiftes muß bei engem Muttermunde das Orificium uteri externum überragen, damit der Stift nicht innerhalb des Uterus quillt und den äußeren Muttermund undilatiert vor sich läßt. Eine Entfernung des dicken, weichen, zerreißlichen Stiftes aus dem engen und harten Muttermunde kann sehr schwer sein.

Liegt der Stift, so legt man einen nassen Jodoformgazetampon vor den Stift. Hierauf wartet man 24 Stunden. Dann wird durch Ziehen an dem Faden der Stift entfernt. Oft hat der Uterus den Stift schon unter Wehenschmerzen ausgestoßen. Nicht selten ist er nicht im stande, den inneren Muttermund zu dilatieren. Während im Uterus und Cervikalkanal der Stift dicker wird, ist er vom inneren Muttermund fest umklammert, hier dünn geblieben. Nur bei sehr kräftigem Zug, oft unter lautem Schmerzensschrei der Patientin, folgt der Stift, dessen tiefe Rinne in der Mitte gleichsam ein Abdruck des inneren Muttermundes ist. Dann ist es nötig, den Uterus reinigend auszuspülen und einen dickeren Stift einzulegen. Ist der Stift entfernt, so macht man zunächst eine Ausspülung des Uterus mit einem Rücklaufkatheter

(Figur 98, S. 185). Sehr häufig geht etwas Blut, meist viel Schleim ab, der auch den Stift umgibt.

Tupelostifte quellen etwas schneller, haben aber vor den Laminariastiften sonst keine Vorteile.

### Instrumentelle Erweiterung: Uterine Dilatatorien[1].

Häufige Unglücksfälle durch Infektion bei den Quellmitteln in der vorantiseptischen Zeit führten unter dem Einflusse der Lehren der Antisepsis zur Anwendung der mechanischen Dilatation.

Es ist hier zunächst nicht zu vergessen, daß in vielen Fällen gerade die Krankheit, z. B. Blutung, welche ein Eindringen in den Uterus nötig macht, den Uterus erweicht, also die Gewebe für das Eindringen eines Dilatators vorbereitet hat. In diesen Fällen ist das Dilatationsinstrument eigentlich mehr ein Mittel, um die schon vorhandene Dehnungsfähigkeit festzustellen und zu messen, als um faktisch auszudehnen. B. S. Schultze konstruierte zur Messung der Weite des Muttermundes Uterussonden mit verschieden dicken Knöpfen. Mit diesen Sonden macht man die Schleimhaut komprimierend, den Kanal wegsam.

Es gibt eine ganze Reihe von Dilatatorien, welche so konstruiert sind, daß durch Schrauben oder Drücken sich zwei obere im Uterus liegende Arme voneinander entfernen. Von diesen zahlreichen Instrumenten bilde ich in Fig. 116 das beste, das von B. S. Schultze, ab.

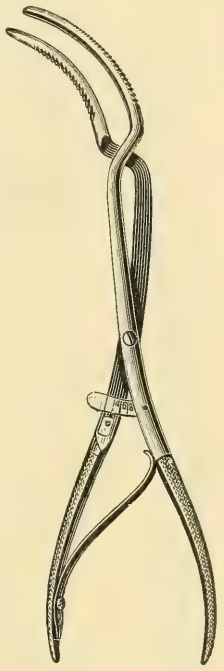

**116**
B. S. Schultzes Dilatatorium.

Dilatatorien, mit dem Prinzip nacheinander eine Reihe von immer dickeren konischen Instrumenten, wie sie schon seit Jahrzehnten zur Dilatation des Mastdarms und von Simon zur Erweiterung der Harnröhre benutzt wurden, sind ebenfalls vielfach konstruiert, so von Peaslee, mir und Hegar. Die besten Instrumente stammen von Küstner (Figur 116 pag. 214). Es existieren 12 Nummern von 2—12 Millimeter Durchmesser.

Man erfaßt die Portio mit einer kräftigen Muzeuxschen Zange und preßt nun zunächst den dünnsten Dilatator hinein. Nach Einführung jeder Nummer wartet man etwas ab und geht zu der stärkeren

[1] Fehling: A. f. G. XVIII. — Fritsch: C. f. G. 1878, 1879, 25; 1880, 21. — Peaslee: New-York med. Journal 1870, p. 465. — Schröder: C. f. G. 1879, 26. — B. S. Schultze: C. f. G. 1878, 7; 1879, 3; 1880, 15; 1889, 321; Wiener med. Blätter 1879, 42—45; 1882, 41; A. f. G. XX.

Nummer über, bis man die Weite erzielt hat, die nötig erscheint. Dabei streckt man den Uterus. Auch dadurch gleiten die größeren Nummern leichter hinein.

Es ist nun die Frage zu erörtern: Wann ist die Laminariadilatation, wann die instrumentelle geeignet?

Die Erweiterung mit Laminaria ist heutzutage aseptisch und gefahrlos zu machen. Narkose ist nicht nötig. Wenn man mit dünnen Stäbchen beginnt, vermeidet man Schmerzen, was bei aufgeregten Damen und in der Privatpraxis ein großer Vorteil ist. Der Vorwurf, daß die Methode langweilig sei, hat keine Berechtigung. Auf Zeit darf es uns nicht ankommen. Kann der Arzt, ohne Schmerzen zu bereiten, gefahrlos, dasselbe in 24 Stunden erreichen, was er in Minuten unter großen Schmerzen und Gefahren erzielt, so wird er das erste Verfahren vorziehen. Bei der rapiden Dilatation sind Zerreißungen selbst von bedeutender Ausdehnung möglich. Hämatome neben dem Uterus sind sogar vorgekommen. Die Schmerzen sind so groß, daß fast immer Narkose angewendet werden muß. Bei der Laminariadilatation chloroformiert man prinzipiell nicht, weil die Schmerzen beim Herabziehen und bei den intrauterinen Manipulationen einen guten Maßstab geben für das, was man ohne Gefahr vornehmen kann.

**117**
Dilatator.

Die Curettage ist nach der Dilatation nicht so schmerzhaft als ohne Dilatation. Man muß, schon um das Abgeschabte zu entfernen, wiederholt mit dem Instrument den inneren Muttermund passieren. Preßt man jedesmal die Curette gewaltsam durch die Enge, und zieht man beim Entfernen mit der Curette den Uterus etwas herab, so entstehen jedesmal beim Passieren der engen Stelle Schmerzen und Verletzungen. Sie fehlen, wenn der Muttermund so weit ist, daß die Curette ohne Widerstand hinein- und herausgeschoben werden kann.

Der praktische Arzt wird deshalb ohne Zweifel besser und vorsichtiger verfahren, wenn er vor allen intrauterinen Manipulationen die Dilatation mit Laminaria vorausschickt.

Wenn freilich die Sondierung mit der Sonde, resp. mit den Dilatatoren eine genügende Weite feststellt, so ist die Dilatation nicht nötig. Dies ist oft der Fall bei Abortresten. Für unnötig, oft auch für unmöglich halte ich es, im Prinzip in jedem Falle vor der Curettage eine Austastung des Uterus mit dem Finger zu machen. Das ist

gerade der Vorteil der Curette, daß man mit ihr den ganzen Uterus austasten und rauhe Stellen, Hervorragungen, Unregelmäßigkeiten der Höhle diagnostizieren kann.

Bei Erfolglosigkeit der Curettage freilich, bei vergrößertem Uterus, bei vermuteten festen Polypen oder überhaupt bei Verdacht auf einen intrauterinen Tumor ist eine Austastung nötig. Dann muß man narkotisieren, mit den metallischen Dilatatoren nachhelfen und nun den Finger einpressen. Gelingt dies nicht, so helfen multiple Längsschnitte, an der Stelle angelegt, wo man den Widerstand fühlt, also meist am inneren Muttermunde. Eventuell ist nach Abschiebung der Vagina und Blase von einem Querschnitt über der vorderen Muttermundslippe aus, die vordere Uteruswand zu spalten; wonach es leicht ist, die ganze Uterushöhle zu betasten und zu besichtigen.

Dann hat man den Vorteil, gleich in der Narkose die intrauterine Therapie, Abschabung, Ausätzung, Kauterisation zu vollenden. Die Patientin ist, wenn die Narkose zu Ende ist, fertig. Namentlich bei sehr engen Genitalien, bei sehr erregbaren, widerstrebenden Patientinnen ist das Zusammendrängen der Diagnosenstellung und Therapie auf eine Narkose oft indiziert. Im Uterus bleibt die intrauterine Jodoformgazetamponade einige Tage liegen, so daß die Patientin außer dem Herausziehen der Gaze am 3—4. Tage, und den sich anschließenden Vaginalspülungen nichts mehr zu leiden oder zu ertragen braucht. Hat man einmal narkotisiert, so ist unter allen Umständen eine absolut sichere Diagnose durch Austastung resp. Abtastung des Uterusinneren zu erzielen.

### Einwirkung auf die Uterusschleimhaut[1].

Die als krank erkannte Uterusschleimhaut kann abgespült werden, sie kann mit flüssigen Chemikalien geätzt, mit heißem Wasserdampf verbrüht werden, man kann durch die Uterustamponade einwirken, man kann sie abschaben, zuletzt ist es möglich, durch Elektrizität — elektrolytisch, elektrokaustisch sie zu zerstören.

Die Ausschabung hat gleichzeitig einen diagnostischen Zweck; es wird etwas Schleimhaut bezw. Uterusinhalt zur mikroskopischen Untersuchung entfernt. An die diagnostische Entfernung eines Partikels schließt sich die therapeutische Abschabung des ganzen Inhaltes unmittelbar an, wenn sie nötig ist.

---

[1] Schultze: A. f. G. XX, p. 275; Uterus-Dilatation: Wiener med. Blätter 1879. — Fritsch: C. f. G. 1871, p. 221; 1877, p. 713; Wiener med. Blätter 1883, No. 14 bis 18. — Schwarz: A. f. G. XX, 245. — A. Martin: Z. f. G. VII, p. 1. — Freund: Berliner klin. Woch. 1890, 45. — Werth: A. f. G. XLIX, Heft 3. — Löhlein: C. f. G. 1895, p, 353. — Mackenrodt: Samml. klin. Vorträge N. F., No. 45.

### Ausschabung, Uterusstäbchen, Löffel, Curetten.

Scheide und Uterus werden nach der Dilatation zunächst gereinigt; durch eine Ausspülung mit meinen Kathetern (vergl. Figur 97 und 98, S. 184 und 185), und durch Auswischen der Höhle.

Namentlich bei eitriger Sekretion ist eine antiseptische Ausspülung der Höhle vorauszuschicken. Ohne das würden die Medikamente nicht auf die Schleimhaut einwirken, sondern Coagula mit den Sekreten bilden. $^1/_2$ l genügt zur Ausspülung. Borsäure-, Lysollösung in den S. 93 angegebenen Konzentrationen werden gebraucht.

Zum Auswischen empfehle ich mein Uterusstäbchen (Figur 118) als handliches und einfaches Instrument. Es besteht aus einem neusilbernen Griff, an welchem oben ein rauher, weicher Kupferansatz von 3 mm Dicke und 10 cm Länge angebracht ist. Der Uterusansatz ist biegsam, so daß man ihn dem Verlaufe der Uterushöhle entsprechend biegen kann.

Von solchen Stäbchen muß man wenigstens ein Dutzend besitzen. An das rauhe Ende wird Watte angewickelt, deren Quantität sich nach der Weite der Uterushöhle richtet (Figur 118b). Die Watte wird mit desinfizierender Lösung getränkt, und der Uterus wird ausgewischt, von Schleim gereinigt und ausgewaschen. 5 bis 6 Mal muß man wenigstens eindringen.

Man kann diese Stäbchen auch zum Ätzen gebrauchen, indem man wenig Watte (Figur 118a) anwickelt und diese in Chlorzinklösung, 1:10 bis 5:10, Jodtinktur, Acid. nitr., Acid. carbol. fluid. usw. getaucht, in den Uterus einführt. Wickelt man einen großen Bausch Watte an (Figur 118c), so ist das Stäbchen auch zum Abwaschen der Portio und zum Auswaschen der Scheide zu benutzen.

Das Stäbchen (Figur 118b), mit steriler Watte umwickelt, wird in den Uterus eingeschoben, sie nimmt die Flüssigkeit auf und macht die Schleimhautoberfläche frei, es wird schnell herausgezogen und ebenso schnell wird ein zweites in das Medikament, z. B. Jodtinktur, getauchtes Stäbchen schnell in den Uterus eingeschoben. Der sich durch den Reiz etwas kontrahierende Uterus drückt das Medikament aus der Watte aus, so daß es einwirkt. Der Stab bleibt 1 bis 2 Minuten im Uterus liegen und wird dann herausgezogen. Dazu gehört nicht selten etwas Kraft, da der Uterus sich mittlerweile kontrahiert hat. Nach dem Gebrauch wird die Watte abgeschoben, oder über Spiritus- oder Gasflamme abgebrannt.

Die Ausschabung kann man in Rücken- oder Seitenlage vornehmen. Erstere wendet man bei Narkotisierten an, letztere ist geeigneter bei Nichtnarkotisierten. Es wird zunächst die Höhle nochmals ausgespült,

sodann wird das Instrument in den Uterus eingeführt. Simon benutzte scharfe Löffel. Sie (Figur 119 und 120) werden in 6 bis 8 verschiedenen

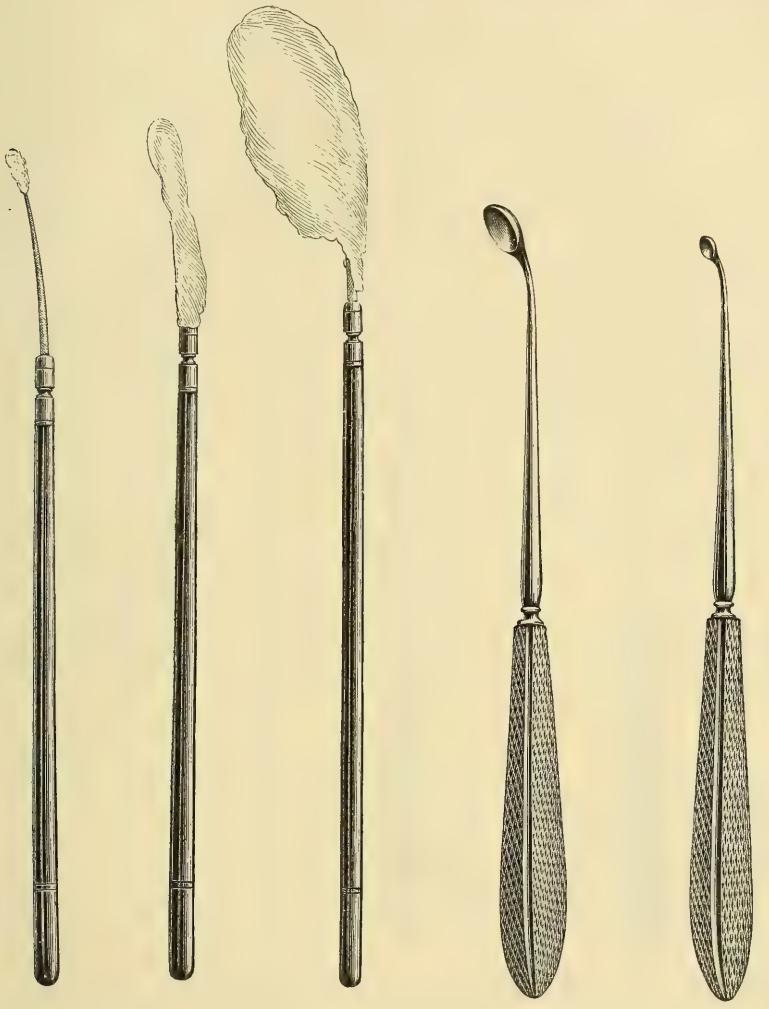

118a 118b 118c 119 120

Uterusstäbchen.

a zum Ätzen armiert, nur so wenig Watte ist angewickelt, daß ein Tropfen Ätzflüssigkeit anhaftet, b zum Reinigen der Uterushöhle armiert, bezw. zur Einführung von flüssigen Arzneimitteln, z. B. Jodtinktur, c zum Reinigen der Portio mit großem Wattebausch versehen, zum Aufsaugen von Blut, Entfernen von Sekret, Schorfen, überflüssiger Ätzflüssigkeit etc.

Simonsche scharfe Löffel.

Dieselben werden von 3 bis zu 15 mm Querdurchmesser gebraucht.

Größen angefertigt. Der größte dient dazu, große weiche Geschwülste zu entfernen, mit den kleinsten Löffeln kann man sogar in die un-

dilatierte Cervix und in den Uterus eindringen. Ein Fehler dieser Löffel sind die festen Stiele. Geeigneter und mehr gebraucht sind Uteruscuretten mit biegsamem Stiel (Figur 121). Um sie kochen resp.

121

Scharfe Curette.
Der Stiel ist aus Neusilber oder Kupfer gefertigt, um das Instrument biegen zu können.

122

Stumpfe Curette
zur Entfernung der lose im Uterus liegenden Massen.

123

Uterusstopfer
a obere Fläche.

sterilisieren zu können, sind sie völlig aus Metall hergestellt. Oben an der weichen Kupfer- oder Neusilberstange befindet sich eine ovale, nicht sehr scharfe Stahlschleife, mit welcher die Innenfläche des Uterus abgeschabt wird. Ich benutze einen Satz Curetten, deren obere

Breite den Dilatatoren und Sonden genau entspricht. Die Curette muß ohne Gewalt den inneren Muttermund passieren können.

Man schabt, nicht einmal rechts, einmal links ohne Plan, sondern man fängt an einem Punkte an, z. B. in einer Tubenecke, dann führt man immer weiter herumgehend die Curette nach ganz bestimmtem Plane parallel so viele Male von oben nach unten, daß möglichst die ganze Innenfläche des Uterus getroffen wird. Um bei normal liegendem Uterus die vordere Fläche gut zu treffen, wird die Curette winkelig gebogen. Auch wird durch stärkeres Anziehen der Portio und durch äußeren Druck über der Symphyse der Winkel des Uterus ausgeglichen. Von Zeit zu Zeit geht man mit der Curette nach außen, das Abgeschabte herausbefördernd. Diese Massen werden in ein bereit gehaltenes Schälchen gelegt zur späteren mikroskopischen Untersuchung. Glaubt man fertig zu sein, so tastet man nochmals den Uterus mit der Curette aus, ob man auch überall auf der harten Uterusmuskulatur schabt und nicht mehr in der weichen Schleimhaut. Mit einer kleineren Curette kratzt man die Tubenecken noch aus und befördert mit ihr, mit Spülung und mit dem Uterustäbchen die Hautfetzen möglichst nach außen. Das Stäbchen wird vor jeder neuen Einführung in desinfizierende Lösung getaucht, so daß also die „Wunden", die man gemacht hat, desinfiziert werden.

Dies Herausbefördern der abgeschabten Massen wird auch durch mehrmaliges Einschieben und Herausziehen eines Jodoformgazestreifens bewirkt. In den Maschen der Gaze fangen sich die Fetzen, die an der Gaze haften bleiben.

Im voraus will ich noch folgendes bemerken:

Gelangt man an einer circumskripten Stelle der Uteruswand mit der Curette tief in weiches Gewebe hinein, das sich leicht zerdrücken läßt, oder ist eine ganze Uteruswand höckerig und uneben, so liegt wohl stets Karzinom vor. Dies muß durch mikroskopische Untersuchung des Ausgekratzten diagnostiziert werden. Karzinom und Sarkom geben große, solide, weiße, undurchsichtige, feste Brocken, während die verdickte Schleimhaut in rötlichen, glasigen, fetzigen, zerdrückbaren, losen, leicht zerreißenden, im Wasser flottierenden langen Streifen abgeht. Kann man nichts „abkratzen", weist man aber mit der Curette eine sehr unregelmäßige, großhöckerige Uterusinnenfläche nach, so liegt ebenfalls der Verdacht auf eine maligne Neubildung vor. Bei in die Höhle hineinragenden Myomen, resp. myomatösen Polypen gelangt man an einer Seite hoch nach oben, kann aber die Curette nicht frei nach der andern Seite hin bewegen.

Das Ausspülen ist bei sehr weitem Uterus und voraussichtlich großen Massen abgeschabten Materials zu empfehlen. Es ist zu unter-

lassen, wenn man auch nur den geringsten, leisesten Verdacht hat, daß der Uterus perforiert ist. Stets sind wegen der Gefahr der Durchgängigkeit der Tuben sehr dünne Katheter (Figur 97, S. 184) oder Uteruskatheter mit Rückfluß anzuwenden. Sie sind mehrmals ein- und auszuführen, um die Fenster von den Fetzen zu reinigen und dadurch durchgängig zu erhalten.

Man tut gut, die Auskratzungen mit der Tamponade des Uterus mit Jodoformgaze zunächst zu schließen.

Man nimmt 1 m lange, etwa 2—3 cm breite Streifen Jodoformgaze und stopft diese nach der Auskratzung in die Uterushöhle bis an den Fundus. Dann zieht man, ohne irgendwie Schmerzen zu machen, den Streifen heraus, dadurch den Uterus sehr vollkommen und ausgiebig reinigend. Nachdem dies zwei- bis dreimal wiederholt ist, wälzt man einen Streifen noch besonders in Jodoform herum und stopft nun den Uterus definitiv voll Gaze. Die Uterustamponade werde nicht zu fest gemacht, damit nicht kolikartige Schmerzen entstehen. Die Gaze reizt ohnehin als Fremdkörper den Uterus zu Kontraktionen, so daß sie blutstillend wirkt. Das Ende des Streifens hängt aus der Vulva heraus. Bei Schmerzen, die übrigens selten auftreten, kann der Streifen leicht entfernt werden.

Diese Prozedur wird mit einem glatten, nur an der Spitze rauhen Uterusstäbchen, dem „Stopfer“ ausgeführt (Figur 123). Auch für diese Stopfer gibt es eine große Zahl Modelle. Diejenigen Stopfer, die oben scharf zulaufen, halte ich für schlecht, da sie leicht verletzen.

Die Vorteile der Uterustamponade bestehen darin, daß der Uterus weit bleibt und sich nicht abknickt. Es bilden sich keine Recessus, in welchen Sekrete stagnieren, sondern die Jodoformgaze kommt mit der ganzen Innenfläche in Berührung, sie saugt die Sekrete ein, desinfiziert sie und erhält sie desinfiziert; sie stillt prompt, namentlich bei gleichzeitiger Scheidentamponade, jede Blutung. Bei Fieberfreiheit bleibt die Tamponade 2, ja 4 Tage in situ. Ist es aber notwendig, bei Fieber auszuspülen, so hat man den Vorteil, daß der Uterus weit blieb, daß die Uterushöhle gleichsam dauernd entfaltet ist. So dringt der Katheter leicht ein, ein starker Wasserstrom reinigt ohne Schwierigkeit, ohne Gefahren und ohne Schmerzen die Höhle, selbst große, nachträglich gelockerte Partikel werden entweder, an der Gaze klebend, herausgezogen oder herausgespült.

Man kann diese Gazestreifen in Jodtinktur, Acidum nitricum, Liquor ferri, Protargol-Ichthyol-Ichthargan-Argentumlösung, Jodoformglyzerinemulsion u. s. w. oder in andere Medikamente tauchen. Man kann die Gazestreifen in Pulver, z. B. Kalomel, Alaun, Argonin, Airol,

Protargol u. s. w. vor dem Einführen herumwälzen. Man kann sie auch in Salben einhüllen, z. B. in Argentumsalben. Dann hat man den Vorteil, daß das Medikament noch stundenlang auf die Uterusinnenfläche einwirkt.

Ist die Umgebung des Uterus und der Uterus selbst nach der Entfernung der Uterustamponade nicht druckempfindlich, so wird nunmehr selbst das stärkste Ätzmittel, z. B. Karbolsäure, gut vertragen. Es wirkt auch viel besser als unmittelbar nach der Ausschabung, weil die Höhle blutleer ist und somit das Ätzmittel nicht durch Blut verdünnt wird, oder mit dem Blute Eiweißverbindungen bildend, unwirksam bleibt. Die Verteilung der Behandlung auf mehrere Tage Aufenthalt im Bette: ersten Tag Dilatation, zweiten Tag Curettage, an einem späteren Tage Ätzung halte ich für sicherer als das Zusammendrängen aller Prozeduren auf einen Tag.

Als Nachbehandlung führt man medikamentöse Stäbchen aus Ichthyol, Bortannin, Jodoformtannin, Alumen, Itrol, Airol, Alumnol oder andere Mittel in den Uterus ein. Sie schmelzen in der Körperwärme, so daß die Mittel ihre Wirkung dauernd entfalten. Die Stäbchen müssen so hart sein, daß sie leicht eingeschoben werden können, aber auch so weich, daß sie sich den Weg um den Winkel selbst suchen. Sie müssen konisch gearbeitet sein mit gut abgerundeter Spitze. Ich beziehe diese Uterusbacilli von Mielck, Schwanenapotheke, Hamburg.

Vor die Portio legt man noch 5—6 Tage lang, um den Uterus wieder klein zu machen, einen Glyzerintampon, Glyzerin 200, Acidi borici, Aluminis ana 10,0. Gleichzeitig gibt man noch eine Woche lang täglich 2 Eßlöffel Tinctura haemostyptica oder zweimal täglich 0,1 Ergotin.

Auch bei reiner Hypersekretion, wo der therapeutische Plan dahin geht, die Schleimhaut umzustimmen, ist die Stichelung, Curettage, um Blut zu entziehen, und die nachfolgende Uterustamponade ein vortreffliches Verfahren. Durch mehrmaliges Einstopfen und Herausziehen von Gazestreifen reinigt man die Höhle von Schleim und komprimiert die Schleimhaut. Hierauf bringt man einen in Jodtinktur getauchten Streifen oder ein Uterusstäbchen in die Höhle ein. Auf die vom Schleim befreite Schleimhaut wirkt das Mittel gut ein.

Man kann auch Jodtinktur mit der Spritze einspritzen oder so einführen, daß man in einem Uteruskatheter in situ eine Spritze voll Jodtinktur einspritzt.

Es ist sehr zu widerraten, diese Behandlung zu kurze Zeit vor der Periode zu beginnen, weil nicht selten dann eine erhebliche Blutung eintritt, gegen die man nicht viel machen kann.

### Einspritzung mit der Braunschen Spritze[1].

Die älteste Behandlungsmethode uteriner Blutungen ist das Einspritzen in die Uterushöhle von Liquor ferri mit der Braunschen Spritze (Figur 124, S. 223), die wir schon erwähnten.

Der Spezialist besitzt meist 3—4 verschieden große Uterinspritzen, um bei verschiedener Größe der Höhle verschiedene Quantitäten einzuspritzen.

Ohne allen Zweifel ist es eine ausgezeichnete Methode der Einführung flüssiger Medikamente in den Uterus. Sie ist dem Auswischen oft überlegen und bei Vorsicht absolut ungefährlich.

Man verfahre in folgender Weise: Die Patientin liegt im Bett, ambulatorisch habe ich es noch nie riskiert, Ätzmittel in den Uterus zu spritzen, wohl aber habe ich, selbst durch große Operationen, viele Frauen behandelt, denen in leichtfertiger Weise ambulatorisch der Uterus ausgeätzt war. Vor der Anwendung der Spritze wird die Vagina desinfizierend ausgespült. Man führt ein Simssches Spekulum in der Seitenlage ein. Nunmehr erkundet man mit der Sonde zunächst genau die Richtung und Weite der Uterushöhle und schiebt dann die Spritze, mit Liquor ferri gefüllt, ein, bis sie am Fundus anstößt. Zwar kann man bei Flexionen durch Biegen über einer Flamme dem Spritzenansatz jede Biegung geben, aber es ist im Gegenteil vorteilhaft, die Spritze gerade einzuführen, um die Höhle gestreckt wegen des Ausflusses zu erhalten. Dann zieht man die Spritze ganz wenig zurück, spritzt ungefähr 2 Tropfen aus und wartet etwas ab. Die Patientin wird aufgefordert, anzugeben, ob sie Schmerzen verspüre. Sind dieselben, was höchst selten ist, heftig, so tastet man von außen an die beiden Seiten des Fundus. Sollte irgendwo Empfindlichkeit nachweisbar sein, oder sollten die Schmerzen nicht sofort nachlassen, so spritzt man keinen Tropfen mehr aus, läßt die Spritze ruhig liegen und zieht sie erst nach 1—2 Minuten heraus. Sind aber keine Schmerzen vorhanden, oder hören sie sofort auf, so zieht man die Spritze $^1/_2$ cm zurück und spritzt wieder einige Tropfen aus. So fährt man fort, bis die letzten Tropfen oberhalb des inneren Muttermundes die Spritze verlassen. Dann schiebt man sie wieder langsam vorsichtig bis zum Fundus, läßt sie noch einige Zeit liegen und beobachtet im Spekulum den Muttermund. Quellen neben der Spritze oder unmittelbar nach Entfernung derselben Liquor ferri-Tropfen oder schwarze Coagula aus dem Uterus aus, so ist weitere Gefahr nicht vorhanden. Bleibt aber, was besonders bei Blutungen nach Abort und weiter Höhle oder bei starker Retro-

[1] Braun v. Fernwald: Uterusspritze (Mon. f. G. XXVI; Wiener med. Woch. 1878).

flexion geschieht, die ganze Flüssigkeit im Uterus, so sondiere man nochmals mit der Spritze, drücke auch etwas von außen auf den Uterus, um festzustellen, daß das Orificium internum durchgängig ist.

Selten treten unmittelbar nach der Injektion oder nach einiger Zeit heftige, wehenartige Schmerzen: Uteruskoliken auf. Diese haben, selbst wenn sie sehr heftig sind, dann nichts zu bedeuten, wenn bei der kombinierten Untersuchung die Außenseite des Uterus sowie die Parametrien schmerzfrei sind. Eine Morphiuminjektion beseitigt bald die Schmerzen, und eine Sondierung und Vaginalspülung macht den Weg für die austretenden Gerinnsel frei. Im allgemeinen kann man sagen, daß der Zweck der Injektion: Uterusverkleinerung, eher eintritt, wenn Uteruskontraktionen, d. h. Schmerzen, vorhanden sind. Bei peritonäaler Druckempfindlichkeit und Fieber wird mit Opium und Eisblase behandelt.

Die Einspritzungen mit reinem Liquor ferri sind ungefährlich, man kann sie auch zur Zeit der Menstruation bei Menorrhagie, selbst drei- bis viermal hintereinander, anwenden. Die Patientin muß aber ein paar Tage das Bett hüten. Als Nachbehandlung ist die Scheide desinfizierend von den Abgängen zu reinigen. Geschieht dies nicht, so kann eine aufsteigende Zersetzung zu Metritis und Fieber führen. Oft gehen noch tagelang häutige Fetzen aus dem Uterus ab. Ja, die ganze Schleimhaut des Uterus kann wie ein Handschuhfinger ausgestoßen werden.

In der älteren Literatur sind einige Fälle verzeichnet, in denen eine schwere, ja tödliche Peritonitis nach Anwendung der Braunschen Spritze beobachtet wurde. Ob hier Sepsis, ob vorherige Durchbohrung des Uterus vorlag, weiß ich nicht, da ich selbst einen solchen Fall nicht gesehen habe. Durch eine Tube kann die Kontraktion erregende Flüssigkeit nicht hindurch. Läge die Spritzenöffnung zufällig auf einer dilatierten Tubenöffnung, so könnte man mit roher Kraft Liquor ferri hineinpressen. Aber wer hat schon weite Tubenöffnungen im Uteruscavum sicher gesehen? Ich jedenfalls nicht, obwohl ich bei unzähligen exstirpierten Uteris darauf achete.

124

Brauns Spritze zur Injektion von Flüssigkeiten in die Gebärmutterhöhle.

Die Braunsche Spritze wird nur zum Zwecke der Stillung einer Uterusblutung von manchen Gynäkologen nicht mehr gebraucht. Ich wende sie bei starken Menorrhagien im Klimakterium an, wenn ich bestimmt weiß, daß eine organische Krankheit nicht vorliegt. Man wiederholt dann die Injektion an 2 bis 3 Tagen, weil eine Einspritzung meist noch nichts nützt. Statt des Liquor ferri kann man auch Liquor Alsoli nehmen, der fast noch besser blutstillend wirkt.

Von mir zuerst[1] und auch von Anderen sind Fälle beobachtet, bei denen es nach energischem Auskratzen zu völligen oder partiellen Verwachsungen des Uteruscavum kam. Meist handelte es sich um postpuerperale Uteri. Es war jedenfalls die oberste Schicht der weichen, verfetteten Uterusmuskulatur beim Abkratzen mit entfernt. Eben dasselbe tritt bei sehr energisch wirkenden Ätzmitteln, z. B. den Pasten aus Chlorzink, ein. Deshalb sei man mit Auskratzungen im Spätwochenbett vorsichtig.

Im allgemeinen besitzt die Uterusschleimhaut eine große Regenerationskraft. Wie im Puerperium sich eine ganz neue Schleimhaut bildet, so wächst auch trotz starker intensiver Zerstörung, z. B. nach Ausätzung des Uterus mit reiner Karbolsäure, bald eine neue Schleimhaut. Ihr kommen alle Funktionen und anatomischen Charaktere der normalen Schleimhaut zu, was dadurch bewiesen wird, daß gerade nach Ausätzungen und Ausschabungen die Konzeption leicht eintritt.

### Die elektrolytische Behandlung.

Die Apostolische Methode wurde mit großem Enthusiasmus aufgenommen. Jetzt haben sich wohl die kostspieligen Apparate bald amortisiert, so daß nur noch wenige Gynäkologen für diese Methode schwärmen. Man muß Apostoli das Verdienst zurechnen, daß er die elektrischen Behandlungsmethoden dadurch, daß er die Stromstärke dosierte, erst zu einer wissenschaftlichen machte.

Diese Behandlung ist eine eigenartige Ätzungsmethode der Uterusschleimhaut.

Daß eine Stromstärke bis zu 250 Milliampères Wirkung haben muß, ist wohl nicht zu leugnen. Die Elektrolyse in der Uterusschleimhaut wirkt wie ein energisches Ätzmittel. Dabei hat man den Vorteil völlig gleichmäßiger Wirkung, die große Sicherheit der Asepsis, die vielleicht durch die kokkentötende Eigenschaft starker Ströme erhöht wird.

Es ist zwar sicher, daß höchst hartnäckige Blutungen durch die Apostolische Methode oft nachhaltig und ungefährlich gestillt werden.

---

[1] C. f. G. 1894, p. 1337. — Küstner: ibid. 1895, p. 809. — Pfannenstiel: ibid. 1896, p. 1037.

Es ist aber ebenso sicher, daß die Methode in anderen Fällen nicht nur wirkungslos ist, sondern sogar den Zustand verschlimmert.

Eigentümlich ist, daß der Strom Kontraktionen des Uterus meist nicht hervorruft.

In dem beigegebenen Holzschnitt (Figur 125) habe ich die Apparate, welche zu dieser Behandlungsmethode nötig sind, zusammengestellt. Oben die transportable Batterie. Durch Heben an dem Handgriffe werden die Gefäße der Batterie gehoben, so daß die Kohlenzylinder eintauchen. Der Schieber vorn gestattet nacheinander eine immer größere Anzahl von Elementen einzuschalten. Am Ende gehen die Leitungsschnüre zu den Elektroden ab. Man gebraucht meist intrauterin den positiven Strom. Er geht zu einer Uterussonde, die, insoweit sie in der Vagina liegt, durch eine übergeschobene Kautschukröhre isoliert ist. Am Handgriff befindet sich noch eine Schraube, für den Fall, daß man eine bipolare Sonde oder eine Kombination von konstantem und induziertem Strom anwenden will.

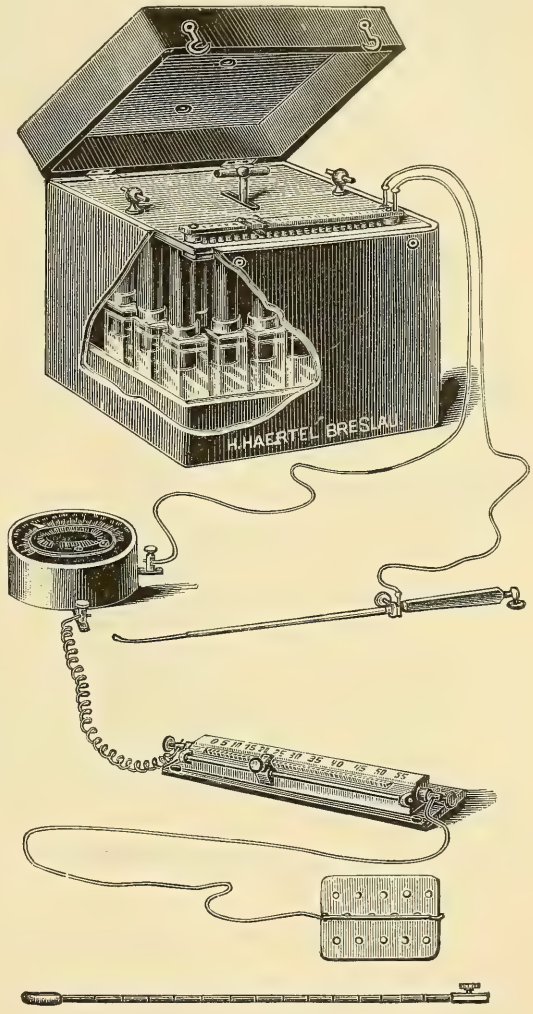


125

Apostolis Apparat zur Elektrolyse.

Die Leitungsschnur vom negativen Pol geht zuerst durch den Galvanometer, an welchem man die Stromstärke ablesen muß. Der Galvanometer ist mit einem Rheostaten verbunden. Vom Rheostaten geht der Strom in eine Blechplatte, die bei der Anwendung mit weichem

Ton umgeben ist. Der Rheostat ist deshalb unumgänglich nötig, weil man durch langsame Ausschaltung der Widerstände die Stromkraft ganz allmählich erhöhen kann. Dieses allmähliche Verstärken des Stromes, die Möglichkeit, vorsichtig, langsam, zu sehr hoher Stärke bis zu 250 Milliampères in die Höhe zu gehen, hat den Vorteil, daß die Schmerzen nicht erheblich werden. Geht man ruckweise vor, dadurch, daß stets auf einmal viel Elemente eingeschaltet werden oder der Strom unterbrochen wird, so ist diese plötzliche Unterbrechung und Zunahme für die Patientinnen sehr unangenehm. Zuletzt ist in der Figur unten noch eine Kohlenelektrode abgebildet, welche sich besonders bei Blutungen bewährt hat.

Man verfährt nun folgendermaßen: Die Sonde wird in den Uterus so eingeschoben, daß die Kautschukröhre über der Sonde die Scheide schützt, nur der uterine Teil liegt frei. Hierauf legt man die in einen Tonkuchen oder feuchte Watte gehüllte Blechplatte so auf den Leib, daß sich der Ton oder die Watte überall gut anschmiegt. Befinden sich in der Haut kleine Wunden, so sucht man diese Stellen zu vermeiden. Nunmehr schließt man den Strom, nachdem mit dem Rheostaten die meisten Widerstände eingeschaltet sind. Unter genauer Beobachtung des Galvanometers und des Gesichtes der Patientin schaltet man langsam die Widerstände aus, so daß der Zeiger des Galvanometers in die Höhe geht. Klagt die Patientin über Brennen auf der Haut, so ist dies ziemlich gleichgültig, treten aber heftige Schmerzen im Leibe ein, so unterbricht man den Strom, wieder nicht plötzlich, sondern ganz allmählich: man läßt also den Strom „einschleichen“ und „ausschleichen“. Der Strom wirkt 5—10 Minuten. Hierauf bleibt die Patientin, namentlich bei der ersten Anwendung der Methode, 1 Tag im Bett liegen. Man wiederholt die Prozedur nach 4—7 Tagen Pause und beobachtet oft, aber durchaus nicht immer, eine schnelle Sistierung der Blutungen. Bei Hypersekretion und eitriger Endometritis konnte ich ebensowenig Erfolge erzielen als bei Exsudaten.

### Die Atmokausis von Pincus.[1]

Die modernste Methode der Behandlung von Uterusblutungen ist die von Pincus sogenannte Atmokausis des Uterus. Haben auch schon andere Autoren (zuerst Snegirew) die Applikation von heißem Wasserdampf auf die Uterusinnenfläche gelehrt, geübt und empfohlen, so hat doch Pincus entschieden das Verdienst, die Methode durch Angabe eines handlichen, gut fungierenden Apparates, durch sorg-

[1] Snegirew: C. f. G. 1895, p. 74. — L. Pincus: Atmokausis und Zestokausis. Wiesbaden. Bergmann, 1903. — W. Stöckel: Therap. Monatshefte 1900, 12.

fältiges Studium der Wirkung und genaue Beschreibung der Ausführung popularisiert zu haben.

Der Apparat besteht aus einem kleinen Dampfkessel (Figur 126d), an dem ein Sicherheitsventil b und Thermometer a angebracht ist. Das Wasser wird durch einen Spiritusrapidbrenner (Figur 126e) zum Sieden resp. zur Dampfentwicklung gebracht. Der Dampf wird durch einen starken, der Sicherheit wegen umsponnenen Gummischlauch (Figur 126c) zum intrauterinen Teil — Atmokauter — geleitet. Ein doppelt durchbohrter Hahn (Figur 127d) leitet den Dampf zunächst durch das Rohr (Figur 127b) in einen angeschobenen Schlauch, durch den der Dampf abströmt. Der Uterus ist vorher durch Laminaria zu dilatieren, wenn nicht genügende Weite konstatiert ist. Auch eine Auskratzung ist vorauszuschicken, da eine sehr verdickte Schleimhaut oder Schleimpolypen die Einwirkung des Dampfes abschwächen würden. Nun wird die Portio vaginalis in Steißrückenlage mit Simonschen Spekulis bloßgelegt. Der Atmokauter (Figur 127e, f) ist ein kleiner Fritsch-Bozemanscher Intrauterinkatheter. Er wird, nachdem der blutende Uterus ausgespült, ausgewischt und möglichst ausgetrocknet ist, in den Uterus bis über den inneren Muttermund, aber nicht bis an den Fundus eingeschoben. Der Atmokauter ist zum Schutze der Cervix mit einem Mantel, e, von Holzmasse (Celluvert) bekleidet. Der Dampf soll nicht auf den inneren Muttermund und Cervikalkanal einwirken, damit Stenosen vermieden werden. Sobald der Ansatz sich im Uterus befindet, sieht man nach der Uhr und dreht den Hahn (Figur 127d) so, daß der Dampf in die Uterushöhle gelangt. Er fließt mit dem entstehenden Kondenswasser sprudelnd durch das Rohr




126

Pincus' Apparat zur Atmokausis.

(Figur 127 c) ab. Zur Atmokausis genügt bei einer Temperatur im Kessel, die man am Thermometer ablas, von 105 bis Maximum 115° R. die Zeit von 30 bis höchstens 60 Sekunden. Ist der Erfolg nicht vollständig, so wird die Applikation nach einigen Tagen wiederholt und verlängert. So habe ich bei Erfolglosigkeit einer Ausdämpfung das nächste Mal 2 Minuten lang gedämpft. Dabei ist eine Obliteration des ganzen Uterus möglich und oft sogar erwünscht. Es sind das Fälle, wo man ohne dies Hilfsmittel den Uterus exstirpieren müßte.

Nach Verstreichen der Zeit, welche der Dampf einwirken soll, dreht man den Hahn d, damit der Dampf bei b abströmt. Entfernte man bei strömendem Dampfe, so würde die Vagina verbrannt. Heftige

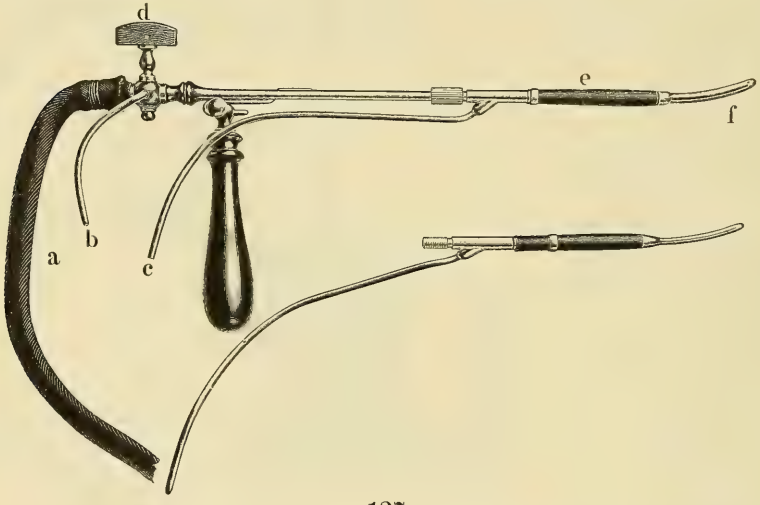


127

Oben der Atmokauter, unten der Zestokauter von Pincus.

Schmerzen bei dieser Verbrennung und nach ihr würden entstehen. Nach Entfernung des Atmokauter aus dem Uterus spült man die Scheide mit kühlem Wasser aus. Es gehen oft erst nach 4—5 Tagen die Fetzen der verbrühten Schleimhaut ab. So lange bleibt Patientin im Bett. Als Nachbehandlung wird die Scheide desinfizierend ausgespült. Pincus gebraucht kurze Röhrenspekula aus Holz nach Art der Bandlschen teleskopischen Spekula und kommt ohne Assistenz aus.

Ich mache die Atmokausis in Steißrückenlage mit Hilfe der Simonschen Spekula. Ob man Narkose anwendet oder nicht, wird sich nach dem Falle richten. Jedenfalls ist der Schmerz nicht so groß, daß Narkose immer nötig wäre. Will man aber sehr energisch 1½ bis 2 Minuten „dämpfen“, so ist gewiß Narkose vorzuziehen. Diese lange Ausdämpfung mit der Absicht, die Uterushöhle zur Obliteration

zu bringen und dadurch die Frau zu sterilisieren, ist ebenfalls empfohlen. Indessen habe ich eine Zeit lang jeden zu exstirpierenden Uterus erst atmokauterisiert und dann nach der Exstirpation aufgeschnitten und untersucht. Niemals war eine völlige „Verbrühung" der Schleimhaut zu konstatieren. Kleine Partien, namentlich in den Tubenecken waren nicht verbrüht resp. intakt geblieben. Verödet und verwächst dann die Uterushöhle, menstruiert aber noch das kleine Stück normaler Schleimhaut, so kann eine Blutretention zu enormen Schmerzen zur Menstruationszeit Veranlassung geben. Es mußte schon mehrmal dann der Uterus wegen der Koliken nachträglich exstirpiert werden. Demnach ist die Sterilisation durch Atmokausis ein falsches und gefährliches Verfahren.

Im allgemeinen aber ist die Atmokausis ungefährlich, schmerzlos und wirksam. Selbstverständlich wird man sie nur anwenden, wenn Entzündungen oder Exsudate in der Nachbarschaft fehlen. Ich habe in mehreren Fällen von uterinen Blutungen, wo jede andere Methode im Stich ließ, z. B. bei einer Bluterin, prompte Blutstillung erzielt. Die Schmerzen sind namentlich bei geringer Dauer der Anwendung sehr gering. Nachkrankheiten habe ich bei der beschriebenen vorsichtigen Anwendung nicht gesehen. Auch über die Unglücksfälle ist wenig berichtet, und wo sie eintraten, ist wohl eine falsche Anwendung resp. Nichtbeachtung der Pincusschen Vorschriften zu beschuldigen. Daß eine spätere Blutung nicht verhütet werden kann, ist selbstverständlich. Nach Regeneration der Schleimhaut und bei Fortbestehen der ätiologischen, außerhalb des Uterus liegenden Gründe kann es wiederum bluten. Doch sieht man auch dann Besserung, d. h. dauernde Verringerung der Blutung. Es steht nichts im Wege, wiederholt den Atmokauter zu gebrauchen. Auch bei inoperablem Corpuskarzinom habe ich die Atmokausis gegen die Blutungen mit Erfolg angewendet. Dagegen läßt sie bei Myomen im Stiche. Man erreicht aber bei Myomen, daß der starke sich anschließende Reiz zu Wehen führt, die dann aus einem submukösen Myom einen exstirpierbaren Polypen machen.

Die Anwendung bei Fluor, z. B. bei Gonorrhoe liegt nahe, aber ich habe damit keine Erfolge gehabt. Bei Aborten resp. bei Abortresten ist die alte Behandlung, die Curettage und Ausätzung, so erfolgreich, daß ich eine Änderung unserer erprobten therapeutischen Maßnahmen nicht empfehlen kann.

Pincus hat noch einen anderen Ansatz: den Zestokauter konstruiert, welcher geschlossen ist und von heißem Dampf durchströmt wird, so daß nur das heiße Metall in Kontakt mit der Uterusschleimhaut kommt. Das Instrument soll bei engem Cavum uteri, zur isolierten Ätzung der Cervixschleimhaut und bei Erosionen gebraucht werden.

Ich fand, daß unsere alte Behandlung mit Mineralsäuren oder Paquélin bessere Erfolge gibt. Wir wollen dankbar anerkennen, daß wir für klimakterische oder andere Metrorrhagien bei gutartigen Erkrankungen der Uterusschleimhaut eine neue vorzügliche Methode gewonnen haben. Wir wollen aber dieser Methode nicht dadurch schaden, daß wir Unmögliches von ihr verlangen.

## F. Die pathologischen Zustände der Cervix uteri[1].

### Ätiologie.

Die Portio ist vielen Schädlichkeiten ausgesetzt; bei der Geburt wird sie zerrissen, die Narben bewirken in einzelnen Partien Stauung und Hypertrophie, in anderen Anämie und Schrumpfung. Sie führen zum Verschluß von Drüsenabschnitten und Retentionscysten in der Nachbarschaft der Narben. Heilen die Einrisse nicht zusammen, so klafft der Cervikalkanal. Teile der Innenfläche, welche eigentlich intracervikal unter gegenseitigem Druck sich befinden, gelangen durch narbige Verzerrung, durch Umkrempelung beider, einer oder einer halben Lippe nach außen.

Der fehlende Gegendruck der Cervikalwände und die Zirkulationsstörungen führen zu Hyperämie und Schwellung der cervikalen Schleimhaut, die nun hypersezernierend frei in der Vagina liegt. Die Häufigkeit der Erosionen bei Tripper legt den Gedanken nahe, daß „Trippererosionen" dadurch entstehen, daß die Gonokokken einen Reizzustand unterhalten und die Überhäutung verhindern.

Auch sind die veränderten Druckverhältnisse in der Vagina von Bedeutung. Ist bei einer Nullipara die Vulva geschlossen, die Vagina eng, so macht der ganze Beckenboden einen Teil der Abdominalwandung aus. Aber bei Multiparen mit schlaffer, weiter Scheide, klaffender, zerrissener Vulva und mit Senkung der vorderen Vaginalwand ist der Gegendruck der Vagina gegen die untere Fläche der Portio zu gering. Durch die Senkung der Scheide werden die Gefäße gezerrt, es entsteht Stauung; die Stauung wiederum verhindert die

[1] Roser, Das Ectropium am Muttermunde: Archiv d. Heilkunde 1861. — C. Mayer: Klin. Mitteilungen a. d. Gebiete der Gynäkologie. Berlin 1861, Hirschwald. — Ruge und Veit: C. f. G. 1877, No. 2; Z. f. G. II. — Ruge: C. f. G. 1880, p. 489; Z. f. G. V. — Nieberding, Über Ectropium und Risse am Halse der schwangeren und puerperalen Gebärmutter. Würzburg 1879, Staudinger. — Leopold: A. f. G. XII. — H. Klotz: Gynäkologische Studien. Wien 1879, Seidel & Sohn. — Fischel: A. f. G. XV, XVI; C. f. G. 1880, 425; Prager Ztschr. f. Heilkunde II. 261. — Heitzmann: Spiegelbilder der gesunden und kranken Vaginalportio und Vagina. Wien 1883, Braumüller. — Schröder: Charité-Annalen 1880, p. 243. — Ackermann: Virchows A. XLIII, 88. — Billroth: Bau der Schleimpolypen. Berlin 1865. — Hofmeier: Z. f. G. IV; C. f. G. 1893, 33. — Dührssen: A. f. G. XLI.

Involution, die Portio bleibt groß, dick, hyperämisch, ebenso die Erosion auf der Portio.

## Anatomie.

Nur selten ist eine der drei charakteristischen Affektionen der Portio vaginalis: Hypertrophie, Hypersekretion der Cervikalschleimhaut, Erosion, ganz allein vorhanden. Fast immer findet man, wenn auch das eine vorwiegt, doch die zwei anderen Affektionen als Komplikation, beziehungsweise ist die eine Affektion Grund oder Folge der anderen. Häufig besteht gleichzeitig chronische Metritis und Endometritis.

Was zunächst die „angeborene" Hypertrophie anbetrifft, so beruht oft eine pathologische Form der Portio auf einer fehlerhaften Umbildung des fötalen Uterus zum reifen Organe.

Beim Cervikalkatarrh mit leicht blutender, verdickter Schleimhaut ist stets die Portio ebenfalls etwas geschwollen, auffallend weich und blutreich. Im zähen Schleim findet man mikroskopisch weiße Blutkörperchen, Plattenepithelien der Scheide, verschiedene Kokken. Der Schleim haftet so fest an, daß er durch Wischen kaum ohne Blutung zu entfernen ist. Auch ein rein glasiger Schleim läßt die Anwesenheit von Gonokokken nicht ausschließen. Die Quantität des Sekrets ist verschieden. Im Spätwochenbett befindet sich mitunter ein Eßlöffel Schleim und mehr im Laquear vaginae vor der Portio.

Die Erosionen wurden früher als Geschwüre, d. h. granulierende Flächen aufgefaßt. Es ist das Verdienst von Ruge und Veit, auf diesen hochroten Partien Zylinderpithel nachgewiesen zu haben. Die Erosionen finden sich auch bei Nulliparen, meist um den Muttermund herum in kontinuirlichem Zusammenhang mit der gleichfalls entzündeten Cervixschleimhaut, aber auch isolierte kleine Erosionen bedecken die Portio. Gerade diese Form kommt bei Gonorrhoe vor. Stets haben die Erosionen den Charakter der Entzündung, die unter den Zylinderepithelien liegenden Schichten sind stets mit vielen weißen Blutkörperchen infiltriert (vergl. Figur 129).

Oft sieht man Erosionen auf den durch Geburten zerrissenen Portionen Multiparer. Man erblickt eine große oder kleinere, sich auf eine oder beide Muttermundslippen erstreckende, gerötete Partie mit oft unregelmäßiger Oberfläche. Deutlich hat diese Partie einen anderen Überzug als die normale Portio. Wenn die Oberfläche granuliert aussah, so sprach man von granulöser oder papillomatöser Erosion. Follikulär hieß eine Erosion, wenn in dem Geschwür Follikel, Ovula Nabothi, Retentionscysten mit schleimigem Inhalt sich befanden, varikös, wenn in der Erosion ektatische Venen verliefen.

Man nahm also früher an, daß die Oberflächenepithelien ab-

mazerierten und die nun bloßliegenden, gereizten Papillarkörper hypertrophierten. In diesem Sinne kommen, wie Fischel nachwies, „Erosionen“ vor. Der Typus dieser Erosionen sind die Substanzverluste auf einem prolabierten Uterus. Hier an der vor den äußeren Genitalien liegenden, von Kleidung und Schenkeln maltraitierten, durch Stauung hyperämischen Portio finden sich faktisch erosive „Geschwüre“. Fig. 128 ist nach einem Präparat gezeichnet. Man erblickt die starke Infiltration der Geschwürsfläche, welche kein Epithel trägt. Auf der linken Seite befindet sich Plattenepithel, das an dem erosiven Geschwür endet. Die typischen Erosionen sind mit Zylinderzellen bedeckt.

**128**

Erosives Geschwür.
Rechts die stark infiltrierte Geschwürsfläche, links eine Partie dünn endendes Plattenepithel.

Die physiologische Grenze zwischen dem Zylinderepithel der Uterushöhle und dem Plattenepithel der Portio ist inkonstant und individuell verschieden. Ja es kann sich in dem Uterus atypisches Plattenepithel und auf der Portio atypisches pathologisches Zylinderepithel finden.

**129**

Papillomatöse Erosion.

Dem die Erosion bedeckenden Zylinderepithel (vergl. Figur 129) kommt eine erhebliche Wachstumsenergie zu, so daß es, in die Tiefe wachsend, drüsenartige Gebilde hervorbringt. Küstner wies nach, daß Einwirkung von Adstringentien im stande ist, dort Plattenepithel zu erzeugen, wo vorher Zylinderepithel sich befand, Zeller, daß bei alten Entzündungen im Uterus sich das Zylinderepithel in atypisches Plattenepithel verwandeln kann.

Nicht selten kommt es zum Verschluß eines Teiles einer Drüse oder der ganzen Drüse. Eindickung des Sekrets, auch Kompression

des Ausführungsganges durch geschwollenes, periglanduläres Gewebe, durch Narben infolge von Rissen, durch benachbarte gefüllte Drüsen, durch Hinüberwachsen des Plattenepithels über die Ausmündungsgänge der Drüsen, hindert das Ausfließen der Drüsensekrete. Dann entsteht durch Sekretstauung und Eindickung eine Retentionscyste, ein Ovulum Nabothi. Man findet sie bei Durchschneiden der Portio in der Tiefe, oft in beträchtlicher Größe. Liegt die Cyste oberflächlich, so ragt sie

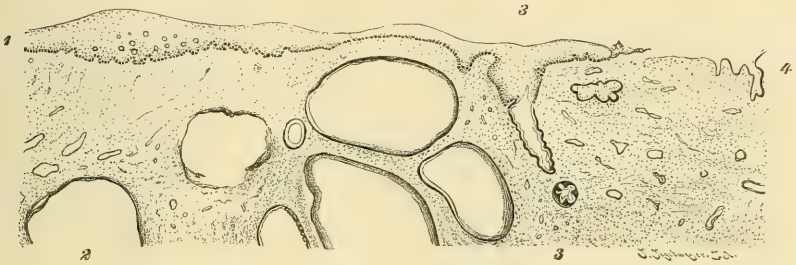


130

Erosion mit Ovula Nabothi.
Bei 1 ist das Plattenepithel durch subepitheliale Entzündung gehoben. 3 typische Erosionsdrüse, das Lumen von Plattenepithel ausgefüllt, das sich über die heilende Geschwürsfläche vorschiebt. 4 Drüse mit Zylinderepithel.

blasenartig hervor. Man fühlt die Cysten wie Erbsen unter der Haut und man sieht den Schleim, durch die Haut hindurchschimmernd. Die Größe variiert von 1 bis 10 und mehr Millimeter Durchmesser. Große Ovula sind seltener, als kleine. Es findet sich mitunter nur ein Ovulum oder eine geringe Anzahl, in anderen Fällen sind so massenhafte Ovula vorhanden, daß die Portio stark vergrößert, follikulär degeneriert erscheint.

131

Gestieltes Ovulum Nabothi. (Schleimpolyp.)

Durch zunehmenden Innendruck bei seitlichen Widerständen schiebt sich die Cyste allmählich nach außen über die Oberfläche hervor. Sie wird sogar polypös und hängt an der Portio, oder aus dem Muttermund, heraus (Figur 131). Ein solcher Polyp kann einkammerig sein, wie eine Perle aus dem Muttermund hängen und allmählich einen immer längeren Stiel bekommen. Es können aber auch mehrere Drüsenabschnitte wuchern, und, befreit vom Druck der umgebenden Gewebe, in der Scheide bedeutend an Ausdehnung zunehmen. Wuchert der Polyp aus der Cervikalhöhle nach außen, so trägt er auf seiner Oberfläche dasselbe Zylinderepithel, wie in den Retentionscysten. Doch verwandelt sich das Zylinderepithel dann in Plattenepithel, wenn der Polyp lange Zeit in der Scheide liegt.

Derartige Polypen haben sehr verschiedene Formen. In der Figur 131 sieht man aus dem engen virginellen Muttermund einen zylindrischen Polypen hervortreten. Der Durchschnitt ist in Figur 132 dargestellt. In Figur 133 sind zwei gestielte, aus der Portio heraushängende Polypen abgebildet. Aber es kommen auch Polypen von 4 bis 5 cm Durchmesser vor. Stets sind die größeren von den Scheidenwandungen platt gedrückt, da sie nur aus Schleimhautgebilden bestehen und infolgedessen sehr weich sind.

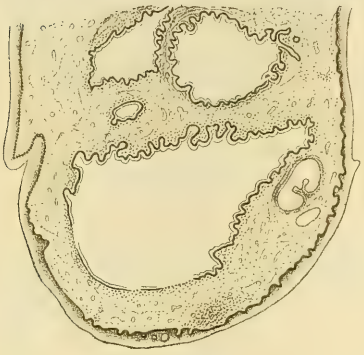

132

Durchschnitt durch den Schleimpolyp s. Figur 131.

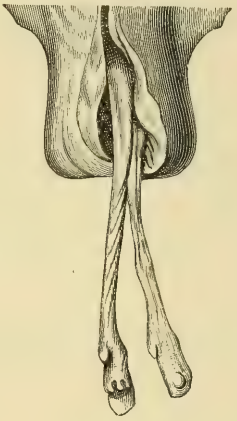

133

Zwei langgestielte Schleimpolypen, aus der Cervix beraushängend, nach Billroth.

Mitunter findet sich eine so erhebliche Hyperplasie der Drüsen, daß eine Portio in toto aus lauter kleinen Cysten bestehen kann. Die Portio ist in einen kavernösen Tumor verwandelt, das Bindegewebe ist verdrängt, bei einem Schnitt durchdringt man unzählige kleine und größere mit Schleim gefüllte Cysten.

Bei dieser „cystischen Degeneration“ wird die Portio stark vergrößert; sie sezerniert erhebliche Schleimmassen. Oft haben sich einige Cysten geöffnet, so daß hier massenhafte Cysten bläulich, glasig hindurchschimmern, dort die Oberfläche der Portio ein siebförmiges Aussehen, wie eine Decidua, hat.

Aber nicht immer sind die Cysten zu sehen, oft entleert man zufällig bei der Skarifikation tiefsitzende Ovula Nabothi, oder man findet auch eine große Cyste, bis tief am inneren Muttermunde bei der Amputation.

In seltenen Fällen gewinnt das Wachstum eine ungeheure Ausdehnung. Die minimalen Acini werden fingerdicke Röhren, von zähem Schleim erfüllt. Die hypertrophierende Partie verändert die Form der

Muttermundslippe, von der sie entspringt. Nur einmal sah ich diesen Zustand ringsherum an der ganzen Portio, welche als großer Lappen vor den Genitalien hing. Diese Fälle kann man mit traubenförmigem Sarkom der Portio verwechseln. Meist ist nur eine Muttermundslippe oder ein kleiner Teil derselben ergriffen. Im Laufe der Jahre entstehen faustgroße Geschwülste, deren Oberfläche ein tonsillenartiges, unregelmäßiges Aussehen hat. Simon nannte diese großen Polypen follikuläre Hypertrophie der Portio vaginalis. Obwohl sie genetisch dasselbe sind, wie die oben geschilderten Schleimpolypen, so haben sie doch ein anderes Aussehen, da sich an ihrer Bildung das Parenchym der Portio und das sie bedeckende Plattenepithel beteiligt. Ja, es ist vorgekommen, daß das Zylinderepithel in einer Retentionscyste papillomatös wucherte. Dann findet sich ein reines, von einem Drüsenlumen ausgegangenes Papillom, das über dem Zylinderepithel noch eine Schicht Plattenepithel trägt (Ackermann).

### Symptome und Verlauf.

Bei diesen Hypertrophien der Portio besteht Druckgefühl im Becken, Harndrang Stuhlbeschwerden, unangenehmes Gefühl beim schnellen Setzen, Schmerzen beim Coitus, starke Sekretion von wässerigem Schleim, Blutung bei angestrengter Defäkation und beim Coitus, beim Touchieren. Die Sekretion ist oft so stark, daß früh beim Aufstehen 30 bis 50 g hervorstürzen. In einem Falle, kompliziert mit großem Myom, war Schwangerschaft und Abgang des Fruchtwassers diagnostiziert. Die Schleimhautpolypen wachsen sehr langsam. Sie kommen in allen Lebensaltern vor. Sie liegen lange in der Scheide und stürzen plötzlich auch bei intaktem Hymen hervor. Eine alte Virgo kam voll Entsetzen zu mir, weil plötzlich ein apfelgroßer Tumor vor die Vulva getreten war. In der Schwangerschaft liegen solche Polypen blaurot, leicht blutend stark sezernierend im Scheidengewölbe, durch ihre auffallende Weichheit und den intakten Ring des Muttermundes vom Karzinom leicht zu unterscheiden. Ich habe sie ruhig in situ gelassen, denn bei der Geburt reißt der Polyp ab und verschwindet ohne Therapie.

Die Erosionen unterhalten einen erheblichen Ausfluß schleimiger, aber auch rein eitriger Art. Dabei ist fast stets die Menstruation verstärkt. Beim Coitus, beim Stuhlgang oder beim Touchieren geht Blut ab. Ja, wenn nur beim Einschieben eines Röhrenspekulums die Erosion vom Gegendruck der Vaginalwand befreit ist, zeigen sich mitunter Punkte, aus denen Blutstropfen hervorquellen. Erosionsbildung schließt sich häufig an Aborte und Puerperien an.

### Diagnose.

Die Diagnose wird durch Digital- und Spekulumuntersuchung gestellt. Die Portio macht einen auffallend weichen, sammetartigen Eindruck beim Touchieren. Mit dem Nagel kann man das Epithel abkratzen, aber zum Unterschied vom Karzinom nicht Bröckel abdrücken. Die Ovula Nabothi entdeckt man als harte Körner mit dem Finger, man sieht sie leicht im Spekulum. Die Schleimpolypen sind nicht immer leicht zu fühlen. Mit Erstaunen erblickt man mitunter im Spekulum einen großen, bläulichroten Polypen, der so weich war, daß er dem Finger überall auswich und nicht gefühlt wurde. Die an der Außenfläche der Portio hervorragenden Röhrenpolypen haben ein eigentümlich runzliges Aussehen, sind unregelmäßig gestaltet, aber stellen auch vollkommen gleichmäßige ovale Gebilde vor, so daß man an einen myomatösen Polypen denken kann. Ja, es findet sich ein als Myom zu diagnostizierender muskulöser Polyp, der aber doch beim Durchschneiden eine oder mehrere mit Zylinderepithel ausgekleidete Cysten enthält. Beim Durchschneiden fallen sofort die großen Retentionscysten mit glasigem, kolloidem Schleim auf.

Bei größeren Erosionen kommt die Differentialdiagnose zwischen Karzinom und Erosion in Betracht. Die Erosion schädigt zunächst nicht das Allgemeinbefinden, ist an der Oberfläche weich, überzieht die hypertrophierte Portio in größerer Ausdehnung, bildet keine circumskripten harten Tumoren, läßt auch nicht abbröckeln und verschwindet schnell bei richtiger Behandlung. Setzt man einen Haken tief in das Gewebe, so reißt er nicht aus. Spontane, atypische starke Blutungen fehlen.

Indessen wird sich selbst der erfahrene Gynäkologe irren können und ein beginnendes Karzinom für eine Erosion halten oder umgekehrt. Es ist deshalb in jedem zweifelhaften Falle die Exzision eines Stückes der Portio und mikroskopische Untersuchung nötig.

### Behandlung.

Es wird zunächst die Portio desinfizierend abgewaschen. Dann stichelt man die Portio (Figur 99, S. 194), um die sichtbaren oder unsichtbaren Ovula Nabothi zu entleeren, und um depletorisch zu wirken. Dann stichelt man auch die Innenfläche des Cervikalkanals und kratzt mit einem kleinen, scharfen Löffel (Figur 119, S. 217), am inneren Muttermund beginnend, den Cervikalkanal, aus und die Erosion ab. Danach legt man einen Bor-Glyzerintampon (1 : 10) vor die Portio. Diesen entfernt man nach 24 Stunden, wäscht ab und reinigt mit Watte. Bei dicker Portio wird mehrere Male gestichelt, und durch mehrere Glyzerintamponaden verkleinert.

Hat die Hyperämie abgenommen, so wird die vorher sorgfältig

gereinigte Erosion geätzt. Ich nehme mit meinem Uterusstäbchen (Figur 117a, S. 207) nur einen Tropfen Acidum nitricum und betupfe zunächst die Erosion. Jede Partie bedeckt sich sofort nach der Ätzung mit einem weißen Schorfe. Sehr sorgfältig wird die Erosion geätzt, das Gesunde wird geschont. Namentlich in die Risse hinein und in die Winkel des Muttermundes dringt man mit dem Ätzmittel. Danach fährt man in die Cervix hinein, gleich möglichst hoch bis an den inneren Muttermund, aber nicht darüber hinaus. Durch Andrücken an die Wandung wird die Salpetersäure aus der Watte ausgedrückt. Auch hier geht man wohl 6 bis 10 Mal ein, um jede Stelle zu treffen. Bräunliche Massen fließen aus dem Muttermunde aus. Diese wischt man ab, betrachtet noch einige Zeit die Portio, ob wohl hier und da noch eine ungeätzte rote Partie sich befindet und legt schließlich Jodoformgaze vor die Portio. Die ganze Prozedur wird ambulatorisch ausgeführt. Die Ätzung der Erosion selbst ist nicht, die Ausätzung des Cervikalkanals nur wenig schmerzhaft. Klagt die Patientin über Brennen, so verschwindet dies schon nach wenigen Minuten.

Zur Ätzung sind auch andere Mittel gebräuchlich, so Liquor ferri, Formalin, Liquor Hydrargyri nitrici, Sublimat 1 zu 10 Alkohol, Acidum chromicum ana mit Wasser, starke Argentumlösung und anderes.

Man kann freilich das ganze Verfahren, d. h. Stichelung und Ätzung auf eine Sitzung zusammendrängen, doch ist dabei der Erfolg keineswegs so sicher, als wenn man langsam und sorgfältig verfährt.

3 bis 4 Tage lang läßt man jetzt die Scheide mit Adstringentien, am besten Salizylsäure 30 zu 300 Alkohol, davon 30 Gramm zu 1 Liter Wasser ausspülen. Acetum pyrolignosum in Verdünnung ist zwar wirkungsvoll, des starken Gestankes wegen aber nicht empfehlenswert. Ist die Portio noch dick, so wird mit Bor-Alaun- oder Ichthyolglyzerintampons 1:10, die sehr gut austrocknend wirken, nachbehandelt, oder man behandelt trocken mit Pulvern oder mit Pulverbeuteln. In den frischen Fällen, namentlich im Spätwochenbett, tritt schnell die Heilung ein. Die Portio kann ganz rapide abschwellen. Auch mit einem Paquélinbrenner kann man die Erosion verschorfen und mit spitzem Ansatz die Ovula Nabothi ausbrennen.

Ich kann versichern, daß ich die größten Erosionen, die beide Muttermundslippen bedeckten, auf diese gefahrlose Weise ambulatorisch behandelnd völlig und definitiv geheilt habe. Es ist durchaus nicht nötig, die Portio sofort zu amputieren. Ja, die Verengerung des Eingangs in den Uterus nach der Amputation gibt oft zu Sterilität oder auch zu Dysmenorrhoe Veranlassung. Wer aber die Patientinnen dadurch zur Amputation zu bereden sucht, daß er sagt, es könne aus jeder Erosion ein Karzinom entstehen, handelt gewiß nicht ehrlich.

Ist es aus sozialen Gründen der Patientin unmöglich, sich gynäkologisch behandeln zu lassen, so verordne man 2 Mal täglich Ausspülung mit Salizylsäure (cfr. oben). Auch bei dieser Selbstbehandlung sieht man mitunter die größten Erosionen in 3 bis 4 Wochen verschwinden. Nur müssen diese Ausspülungen im Liegen gemacht werden und die Patientin muß, um Dauerwirkung zu erzielen, $^1/_2$ Stunde liegen bleiben (vergl. S. 93).

Bei der sogenannten follikulären Erosion oder bei cystöser Degeneration der Portio, d. h. bei so massenhaften Ovulis Nabothi, daß die Entleerung der oberflächlichsten keinen großen Einfluß hat, kommen trotz Stichelung und Ausbrennen mit dem Thermokauter stets wieder neue Ovula Nabothi an die Oberfläche.

### Amputation der Portio.

Eine derartige Portio muß man amputieren. Wenn auch nicht die gesamte erkrankte Partie wegfällt, so bringt doch die Narbenkontraktion beziehungsweise -kompression die Drüsen zur Verödung. Cervikalkatarrh mit massenhaftem Ausflusse verschwindet wie mit einem Schlage. Die Operation selbst wird nach der S. 195, Figur 101, geschilderten Methode ausgeführt.

Schröder (vergl. Figur 133 und 134) legte Wert auf das „Ausfüttern“ des Cervikalkanals mit Vaginalschleimhaut. Er schnitt die

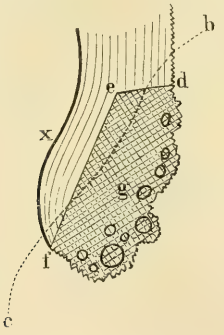


134

Schröders Methode der Operation der Entfernung von Erosionen.

d e Querschnitt, den in e ein Schnitt von unten f trifft, g die Erosion, mit ihrem Mutterboden wegfallend, b c Nahtführung, x der Punkt, von dem aus bei der keilförmigen Exzision der Schnitt nach e geführt werden würde.

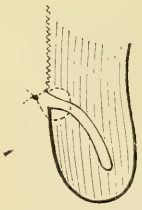

135

Andere Muttermundslippe nach Vollendung der Operation.

Portio weg und klappte einen Lappen nach oben. Wichtiger ist es, auf zwei Punkte zu achten: 1. Der Muttermund muß weit bleiben. Es muß deshalb aus jeder Lippe ein Keil ausgeschnitten und die Ver-

einigung so gemacht werden, daß der Muttermund auch bei der Narbenkontraktion weit bleibt. Eine Verengerung des Muttermundes führt zu Retention von Schleim und namentlich Menstrualblut. Ein permanenter Abgang schwarzer Blutmassen tritt dann häufig ein. Sterilität kann die Folge sein.

Ferner ist es wichtig — worauf Dührssen mit Recht hingewiesen hat, — daß die Nadeln knapp unter der Wundfläche weggehen. Führt man sie hinten zu tief durch den Rest der Portio, so wird das Peritonäum des Douglasschen Raumes durchstochen beziehungsweise festgenäht, dann erlebt man, daß jahrelang perimetritische Schmerzen zurückbleiben, gegen die eine Therapie ziemlich machtlos ist.

Sieht man auch in der Schnittfläche noch Cysten, so nähe man die Wundflächen doch aneinander; die Cystenreste veröden.

## Emmetsche Operation[1].

Küstner legte besonderen Wert darauf, daß durch plastische Operationen die Portio wieder in ihrer alten Form hergestellt wird. Dadurch allein verschwänden Hyperämie und Hypersekretion der Cervix.

Befindet sich ein bis in das Scheidengewölbe reichender Riß in der Portio, so kann man diesen Riß vereinigen. Emmet bezog eine ganze Reihe von schädlichen Folgen auf diese Risse. Olshausen nahm an, daß der Abort, Breisky, daß Cervikalkarzinombildung mit den nach Einrissen entstehenden Ektropien zusammenhängen. Ich halte beides für zufällige Komplikationen. Je mehr ich darauf achtete, um so mehr fand ich Fälle, wo ganz kolossale Risse bei Frauen vorhanden waren, die viele Kinder glücklich geboren, und die nie abortiert hatten. Findet man Beschwerden, so sind sie auf große, vom Risse ausgehende parametrane, den Uterus in seinen Bewegungen hindernde schmerzhafte Narben zu beziehen. Ist der Uterus ganz freibeweglich, so fehlen Aborte und andere Symptome, so daß ich betreffs der Bedeutung der „Emmetschen Operation“ doch sehr Skeptiker bin. Die „Emmetsche Operation“ wird in folgender Weise gemacht: mit einer Muzeuxschen Zange erfaßt man beide Lippen, sie in ihrer früheren Lage aneinander pressend. Nun frischt man den Schlitz so an, daß die zwei Wundflächen gut aufeinander liegen. Oben muß die Cervix von der parametranen Narbe gut abgelöst werden. Dann näht man mit 4 bis 5 Suturen. Namentlich am oberen Winkel, wo leicht eine kleine Arterie

[1] Emmet, Risse der Cervix u. s. w. als eine häufige und nicht erkannte Krankheitsursache (deutsch von Vogel). Berlin 1874, Denicke. — Breisky: Wiener med. Woch. 1876, p. 188; Prager med. Woche. 1877, No. 28. — Olshausen: C. f. G. 1877, 13. — Spiegelberg: Breslauer ärztl. Ztschr. 1879, 1. — Sänger: Samml. klin. Vorträge 6. 1890. — Dührssen: C. f. G. 1890, 4.

angeschnitten wird, ist auf völlige Blutstillung zu achten. Den äußeren Muttermund ganz klein zu machen, hat keinen Sinn. Als Nahtmaterial wendet man am besten Katgut an, damit man nicht später die Fäden zu entfernen braucht.

Von der Lappenbildung bei der Emmetschen Operation bin ich wieder zurückgekommen. Besser ist es, den Wundflächen schon beim Anfrischen eine solche Richtung zu geben, daß sie ohne Zerrung gut aufeinander passen. Ist die eine Lippe dadurch, daß die seitlichen Risse nicht gerade seitlich sich befinden, oder daß die eine Lippe stark geschrumpft ist, sehr klein, so macht man in der Mitte einen sagittalen Entspannungsschnitt. Jedenfalls darf die Naht nicht gewaltsam die Wundflächen aneinander zerren, vielmehr müssen sie ohne Zerrung gut aneinander passen. Bei guter Anfrischung und richtiger Naht heilt jede Portio.

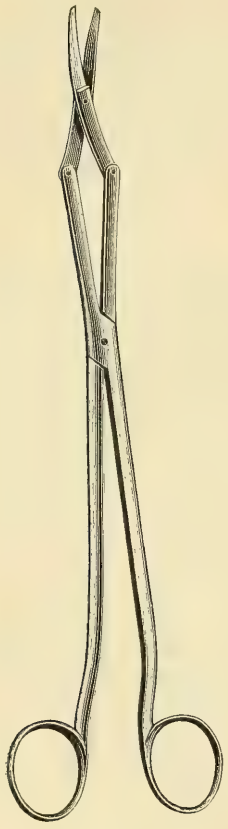

**136**
Schere,
zum Abschneiden von Schleimpolypen.

Nach glücklicher Heilung rückt die Narbe mehr nach der Seite, die Portio steigt höher, der Uterus wird beweglich und nimmt wieder seine normale Stellung ein.

Eine vortreffliche Methode bei einem nicht zu großen Ectropium den Katarrh zu heilen, besteht in der tiefen Zerstörung der Schleimhaut mit dem Paquélin. Man verschorft 3 bis 4 Mal hintereinander die ganze, sichtbar zu machende Schleimhaut. Der Kugelbrenner dringt ca. 0,5 cm in die Tiefe. Ist die Vernarbung eingetreten, so ist der Katarrh, die Hypertrophie, die Erosion und das Ectropium verschwunden.

Diese bequeme, schmerzlose und erfolgreiche Behandlung Emmetscher Risse möchte ich besonders empfehlen. Ist die Scheide am Risse beteiligt und der Uterus durch Narbenzerrung lateroversiert, so genügt allerdings das Brennen nicht.

### Behandlung der Schleimpolypen.

Schleimpolypen werden abgeschnitten. Sind sie klein, so kratzt man sie mit dem scharfen Löffel ab und brennt die Ansatzstelle mit dem Paquélin aus. Wegen des Blutreichtums dieser Polypen ist es notwendig, zu tamponieren und die Patientin 1 Tag das Bett

hüten zu lassen. Bei starken Blutungen schiebt man einen kleinen, 2 cm langen und 0,5 cm dicken, in Liquor ferri sesquichlorati oder unverdünnten Liquor Alsoli getränkten Tampon, der wiederum durch einen Scheidentampon fixiert wird, in die Cervix ein.

Eine für kleine weiche Polypen geeignete Schere, mit der es auch gelingt, im röhrenförmigen Spekulum zu operieren, ist die in Fig. 136 abgebildete. Sie muß oft geschärft werden.

### Schluß.

Zum Schlusse möchte ich noch betonen, daß der Hausarzt die geeignetste Person ist, diese „kleine Gynäkologie“ auszuüben. Die Patientin kann während der Kur fast immer ihren häuslichen Pflichten nachgehen. Ein Überhasten dieser Kuren, ein Zusammendrängen auf den möglichst kurz bemessenen Zeitraum eines Aufenthaltes in der Klinik, beeinträchtigt den Erfolg. Gerade die schonende, langsame Behandlung, wo man in einer Woche vielleicht nur einen, höchstens zwei Eingriffe macht, sichert am besten dauernden Erfolg und macht die Kranke nicht nervös. Alle gewaltsamen, hastigen Eingriffe, auch von der geschicktesten Hand ausgeführt, sind für die Kranken bei weitem nicht so vorteilhaft, als eine langsame, sorgfältige, nach allen Richtungen hin schonende Behandlung. Nicht zu vergessen ist die Allgemeinbehandlung, die durch Regelung des Stuhlgangs namentlich gegen die Plethora abdominalis gerichtet ist.

---

## Achtes Kapitel.

# Die Lageveränderungen des Uterus.

---

### A. Die typische Lage des Uterus[1].

Da der Uterus weich und beweglich ist, so nimmt er unter verschiedenen Bedingungen eine große Anzahl verschiedener Lagen ein, die sämtlich als normale Lagen zu bezeichnen sind. So gibt es z. B.

[1] Rokitansky: Lehrbuch der pathologischen Anatomie, 3. Aufl., 3 T. Wien 1853, Braumüller. — Virchow: Virchows Archiv 1854. I. — E. Martin, Neigungen und Beugungen der Gebärmutter. Berlin 1872. — Fritsch, Die

bei Füllung der Blase oder des Mastdarms eine für diese Verhältnisse normale Lage. Als typische Normallage muß die Anteflexio-versio angesehen werden, bei welcher der am inneren Muttermunde rechtwinkelig geknickte Uterus in der Mitte des kleinen Beckens zwischen der Ebene des Beckeneingangs und der des Beckenausgangs liegt. So liegt der

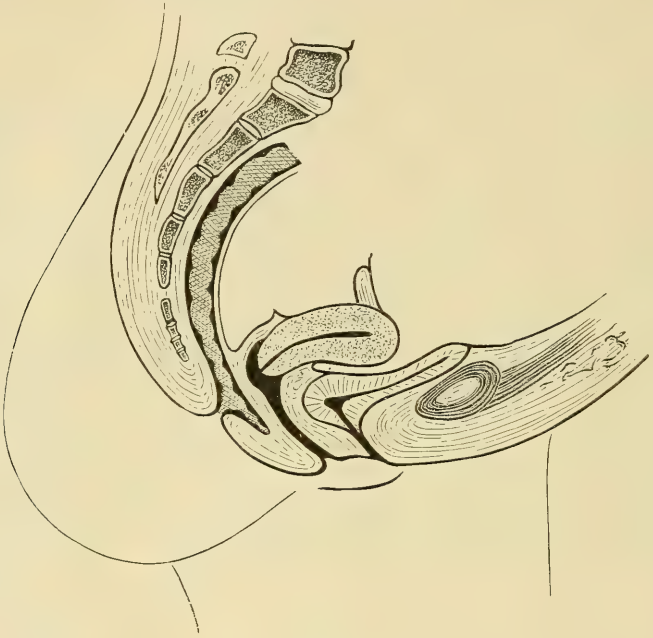

137

Lage des Uterus,
schematisch, bei leerer Blase und leerem Mastdarm.

Man sieht die tellerförmige Blase im Durchschnitt auf ihr liegend den mäßig physiologisch-anteflektierten Uterus. An ihm vorn oben das Ovarium und Lig. lat., hinten die Abgangsstelle der Douglasschen Falte. Hinter der Scheide die Ampulle des Rectum.

Uterus schon beim Fötus, so in der Schwangerschaft, so im Wochenbett, so findet man ihn bei ganz gesunden Frauen, so hindert er kein Nachbarorgan in den physiologischen Funktionen.

Die Achse der Cervix verläuft in der Führungslinie des Beckens. Das Orificium externum steht im Planum interspinosum, in einer die Spinae ischiadicae verbindenden Linie, in der Höhe der Verbindung des Steißbeins mit dem Kreuzbein.

Lageveränderungen und Entzündungen der Gebärmutter. 2. Aufl. Stuttgart 1885, Enke. — B. S. Schultze, Lageveränderungen der Gebärmutter. Berlin 1882, Hirschwald. — Pansch: Dubois und Reicherts Archiv 1874, p. 702. — His: Archiv f. Anat. u. Phys., anat. Abt., 1878. — Küstner: Veits Handbuch I. Wiesbaden 1897, Bergmann.

Man hatte früher nach Leichenuntersuchungen die Lage des Uterus bestimmt. B. S. Schultze hat das große Verdienst, diese Methode von der Hand gewiesen und die moderne Lehre von der typischen Lage des Uterus begründet zu haben. Er kam zu seiner Ansicht durch die von ihm eingeführte Methode der kombinierten Untersuchung.

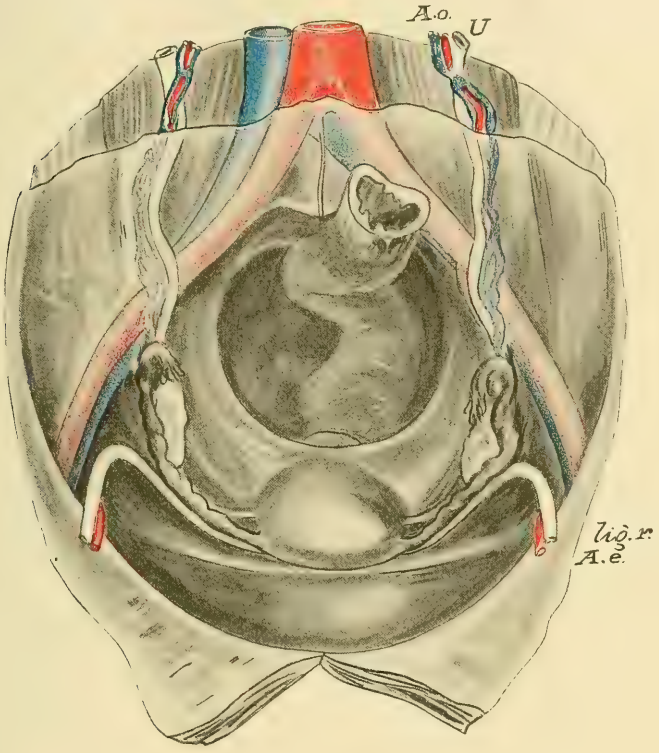


138

Lage des Uterus von oben gesehen.
A o Arteria ovarica. U Ureter. Liga. r Ligamentum rotundum. A e Arteria epigastrica.

Die Scheide liegt in der liegenden Frau fast horizontal, nach oben konkav. Zwischen ihr und dem Uterus, den Beckeninhalt überdachend, liegt die tellerförmige, leere Blase, unmittelbar auf ihr der Uterus. Die hintere Fläche des Uterus sieht nach oben und hinten. Der Fundus ist gegen den oberen Rand der Symphyse gerichtet. Die Portio sieht nach hinten und unten. Am inneren Muttermund besteht ein Winkel. Der Uterus liegt bei leerer Blase unterhalb des Beckeneingangs. Hinter dem Uterus steigt links der Mastdarm herab, überragt oft die Mittellinie, so daß auf Durchschnitten der Teil über dem After ganz rechts

liegt. Ist der Mastdarm stark gefüllt, so verschiebt er den Uterus nach vorn.

Die stark gefüllte Blase hebt den Uterus in die Höhe, schiebt das Corpus etwas nach hinten und macht den Winkel der Anteflexio größer. Bedenkt man aber, daß die Blase ungemein dünnwandig ist, daß sie sich — wie man sich bei der Katheterisation während einer Laparotomie überzeugen kann — nach allen Richtungen leicht ausdehnen läßt, so ist auch erklärlich, daß die uringefüllte Blase nach unten vorn, rechts und links ausweichen kann. Bei der Digitaluntersuchung gelingt es bei mäßig voller Blase, den Urin wegzudrücken und die vordere Fläche des Uterus zu fühlen. Der Uterus wird also nicht etwa so erhoben, als wenn sich eine feste Kugel unter ihn schöbe, sondern der Uterus liegt auf der Blase, wie ein Kranker auf dem Wasserkissen.

Von besonderer Wichtigkeit ist, nicht zu vergessen, daß der Uterus erstens in toto nach allen Seiten, nach oben und unten verschieblich ist; daß er zweitens in der Art bewegt werden kann, daß der obere größere Hebelarm, der Körper, dem unteren kleineren Hebelarm, der Cervix, Bewegungen — im entgegengesetzten Sinne — mitteilt, und umgekehrt die Cervix dem Körper; und daß der Uterus drittens im Leben sehr weich und in sich beweglich ist, so daß das Verhältnis der Bewegungen als zweier Hebelarme aufhört, und der Fundus isoliert nach irgend einer Richtung hin sich bewegt.

Alle diese Bewegungen kommen physiologisch vor.

Schon beim Aufrechtstehen sinkt, selbst bei der Jungfrau, nicht nur der Körper, sondern auch der ganze Uterus etwas nach unten, so daß die Scheide kürzer wird. Und beim Coitus wird der Uterus um 5 bis 6 cm erhoben, ohne daß etwa Schmerzen entstehen. Ebenso kann man die Portio des nulliparen Uterus, ohne erhebliche Schmerzen zu bereiten, bis dicht an den Introitus vaginae herabziehen. Stärker sind diese Veränderungen der Uteruslage bei Fettschwund und schlaffen Beckenorganen der Multiparae. Untersucht man im Liegen mit erhöhtem Becken, so sinkt öfter der Uterus so weit nach oben, daß der Finger nur eben die Portio erreicht. Massiert man etwas den Leib, so sinkt das Corpus der Wirbelsäule zu, und exploriert man dieselbe Frau im Stehen, läßt man etwas nach unten pressen, so gelangt die Portio so tief, daß sie schon beim Eindringen von 2 Fingergliedern in die Vagina erreicht wird.

Der Uterus ist demnach sehr beweglich, wenn auch seine Befestigungen exzessiven Bewegungen Widerstand entgegensetzen. Man kann die paradox scheinende Behauptung aufstellen, daß die allbekannten Bänder des Uterus am wenigsten bei seiner Befestigung be-

teiligt sind, vielmehr ist es das den Gebärmutterhals seitlich umgebende straffe Bindegewebe, das den Uterus hoch hält. Durchschneidet man dies, z. B. bei meiner Methode der Uterusexstirpation, so kann man den Uterus nunmehr leicht und gut herabziehen.

Die eigentlichen Bänder sind:

1. Die Douglasschen Falten. Sie halten gleichsam den Uterus im Gleichgewicht. Ist z. B. die eine Falte geschrumpft, so macht das Collum eine Achsendrehung, und der quere Muttermund steht schräg. Die Douglasschen Falten liegen hinten außen in der Höhe des inneren Muttermundes, haben einen muskulösen Kern und gehen hinten zum parietalen Peritonäum, in das sie aufgehen.

2. Die breiten Mutterbänder. Sie verlaufen von den Uterusseiten nach hinten oben, sie liegen schlaff, dehnbar am Uterusrande. Oben verlaufen in ihnen die Arteriae und Venae spermaticae, unten die Uterinae. In der sogenannten Basis der Ligamenta lata, im Parametrium befindet sich jenes straffe, den Uterus hochhaltende Bindegewebe. Schrumpfungen in einem Ligament zerren, resp. verschieben den Uterus seitlich.

3. Die Ligamenta rotunda. Sie gehen vom obern Winkel an der Beckenseite herum zum Leistenkanal, durchdringen ihn und strahlen unter der Haut aus. Daß sie den Uterus in Anteversion halten, beweist der Umstand, daß man durch Ziehen am Ende vor dem Leistenkanal den retroflektierten Uterus antevertieren kann. In der Schwangerschaft halten sie, stark hypertrophiert, den Uterus an die vordere Bauchwand angelagert. Reißt bei der Uterusruptur die Cervix quer durch, so bleiben diese Bänder fast immer erhalten.

Der abdominelle Druck preßt den Uterus an seine Unterlage, den Beckenboden, an, somit trägt der Beckenboden — die Fascien, das Fett, der Levator ani u. s. w. — die inneren Geschlechtsorgane. Dauernde Erschlaffung und Atrophie des Beckenbodens spielt bei der Senkung des Uterus eine wichtige Rolle. So entstehen Prolapse bei völligem Fettschwunde, z. B nach Typhus oder schweren Krankheiten.

Pathologisch ist der Zustand dann, wenn der Uterus seine Lage so ändert, daß er keine der beschriebenen physiologischen Lagen einnehmen kann, oder dann, wenn in einer bestimmten Lage Fixation eintritt, und somit die physiologischen Bewegungen gehemmt sind.

Man unterscheidet Flexionen, bei denen der Körper sich von der Cervix abknickt, und Versionen, bei denen der Uterus sich in toto, ohne seine Form zu ändern, mit dem Fundus senkt.

Unter Senkungen oder Prolaps versteht man die Lageänderung, bei der der ganze Uterus oder ein Teil desselben nach unten herab-

sinkt; unter Elevation einen Zustand, der nur sekundär eintritt, wenn ein Tumor den Uterus nach oben schiebt oder oben gefesselt hält; unter Torsion eine Achsendrehung des ganzen Uterus oder eines Teiles: des Corpus oder der Cervix.

### B. Anteflexio[1].

Bei der pathologischen Anteflexio uteri ist der Körper in einem spitzen Winkel nach vorn von der Cervix abgeknickt. Der Winkel kann so spitz sein, daß die obere Hälfte parallel zur unteren verläuft. Ein solcher Uterus liegt mitunter bei einer Untersuchung retroflektiert, bei der nächsten anteflektiert. Ist aber die spitzwinkelige Anteflexio habituell, so ist es notwendig, sie als pathologische Lageveränderung anzuerkennen, denn spitzwinkelig habituell anteflektiert ist ein normaler Uterus nicht. Dabei ist die Muskulatur in der Entwickelung zurückgeblieben, dünnwandig und schlaff. Wegen des abdominellen Druckes ist der Winkel im Uterus spitzer, als bei normal dicker Muskulatur. Kleiner Uterus, starke Anteflexio, enges Orificium, unverhältnismäßig lange und dünne Portio finden sich oft zusammen. Hier ist anzunehmen, daß mit dem Uterus auch das Pelveoperitonäum in seiner Ausbildung zurückgeblieben ist. Infolgedessen steht der Uterus höher, ist höher suspendiert. Solche Fälle ohne irgend eine Entzündung kommen als Infantilismus (W. A. Freund) vor, d. h. die weiblichen Geschlechtsorgane sind in ihrer Entwicklung auf früher Stufe zurückgeblieben.

Ist die Portio auffallend lang (vergl. Figur 139), so muß sie in der Richtung der Scheide verlaufen. Bei festen virginellen Bauchdecken halten die Därme den Uteruskörper fest gegen die Blase gepreßt. Somit entsteht eine sehr erhebliche Anteflexio. Die Portio knickt sich gegen den Körper, der Körper gegen die Portio. Figur 139 zeigt diese Verhältnisse.

Dabei bohrt sich der Fundus zwischen Blase und Cervix ein, die sich füllende Blase hebt nicht den kleinen Körper, sondern schiebt sich seitlich und vorn an ihm vorbei nach oben. Man hat auch deduziert: die Muskulatur am Knickungswinkel werde bei der dauernden Kompression schlecht ernährt, dadurch käme zu der angeborenen Atrophie noch eine sekundäre Druckatrophie des Knickungswinkels. Bei der menstruellen Kongestion könne das Blut in die komprimierten, beziehungsweise gezerrten Gefäße des Winkels nicht eindringen, die Auf-

[1] Marion Sims, Gebärmutterchirurgie (Deutsch von Beigel). 3. Aufl. Stuttgart 1873, Enke. — Olshausen: A. f. G. IV, 471. — Schultze: A. f. G. IV, 373; VIII, p. 134; IX, 453; C. f. G. 1878, No. 7 u. 11; 1879, No. 3. — Scanzoni: Scanzonis Beitr. VIII. — Virchow: Beitr. z. Geb. u. Gyn. p. 323. — Schröder: Volkmanns Vortr. 37; A. f. G. IX, p. 60. —

steifung finde nicht statt, in dem Körper staue sich das Blut, durch diese Hyperämie entstände Stauungshypertrophie im Corpus. Das Endresultat ist, daß sich der auffallend rundliche Körper, wie in einem leicht beweglichen Gelenk im Winkel bewegen läßt. Es entsteht also leicht aus der Anteflexio Retroflexio, und umgekehrt. Beide Lageveränderungen findet man in der Tat bei derselben Patientin abwechselnd bei verschiedenen Untersuchungen. Durch diese Vorgänge wird der richtige Verlauf der Menstruation gestört. Dann leidet auch die Zirkulation in den Ovarien, die in diesen Fällen überhaupt oft nicht normal sind. Der Einfluß der pathologischen Verhältnisse der Ovarien führt wiederum zu Menstruationsstörungen. Sehr schwache, aussetzende Menstruation spricht für Degenerationsvorgänge und frühzeitiges langsames Aufhören der Funktion in den Ovarien.

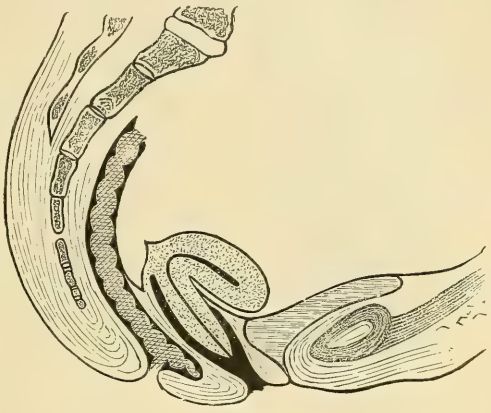

**139**

Anteflexio uteri mit Col tapiroid.

Da aber Ovulation und Menstruation vorhanden sind, so kann eine solche Patientin schwanger werden. Die häufigen Aborte bei Erstgeschwängerten sind vielleicht auf solche infantilistische Uteri zu beziehen. Daß ein so kleiner Uterus dem Wachstum der Frucht Widerstand bereitet, daß die Hindernisse der Ernährung zum Absterben der Frucht und zum Abort führen, ist wahrscheinlich. Diese Vorgänge veranlassen wohl den Uterus das Wachstum gleichsam nachzuholen, wie man ja auch oft konstatiert, daß der Coitus auf die Entwickelung der inneren Geschlechtsorgane und auf die Menstruation einen günstigen Einfluß hat. So wird

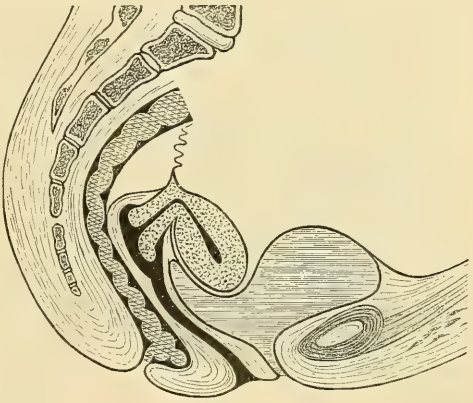

**140**

Anteflexio mit hinterer Fixation.
Pilzförmig umgeworfene Portio vaginalis.

dann später ein Kind ausgetragen. Da sich aber häufig Anteflexio mit allgemeiner schlechter somatischer Entwickelung und mit engem Becken kompliziert, so sind lange zögernde Geburten mit schlechter Expulsionskraft und Uterusrupturen wegen dünnwandigen Uterus wohl die Folge.

141

Retropositio, Retroversio cum Anteflexione.

Oft besteht Sterilität auch als Folge einer peritonäalen Entzündung hinter dem Uterus. Sie kann durch Fortleitung einer Gonorrhoe der Cervixschleimhaut, vielleicht auch bei chronischer Stuhlverstopfung, durch Auswanderung der Darmgase und Darmbakterien, und gewiß oft durch unsaubere Lokalbehandlung entstehen. Erkrankt bei Tripper die Schleimhaut, das Parenchym des Uterus und die Tube, so fließt infektiöses Sekret aus dem Abdominalende der Tube, aus. Es kommt zur Entzündung und Verklebung der Ovarien der Tuben und des Peritonäums im Douglasschen Raume. Subperitonäale und peritonäale Entzündung, Verkürzung der Bänder am Uterus (Parametritis posterior) führen zur Verkürzung der Douglasschen Falten und Fixation des Uterus am Knickungswinkel. Wird dann der Knickungswinkel des Uterus nach hinten und oben gezogen, so wird der Winkel spitzer, und der Fundus sinkt nach unten und vorn. In Figur 140 sieht man durch die zackige Linie die hintere Fixation dargestellt. Die gefüllte Blase ist nicht im stande, den Fundus zu heben, sondern schiebt sich vorn am Uterus vorbei nach oben.

142

Starke Anteversio-flexio.
Myom der oberen Wand, totale Adhärenz der hinteren Uteruswand. Nullipara.

Bei diesen Anteflexionen wird die Portio oft so gegen die hintere Vaginalwand gedrückt, daß eine Pilzform der Portio entsteht, geradeso,

wie wenn man eine weiche Tonstange gegen eine harte Platte drückt. Man findet dabei eine Retropositio, beziehungsweise Retroversio uteri cum Anteflexione aus. Ein derartiger Fall ist abgebildet in Figur 140 und 141; hier kam es außerdem durch Schrumpfung der Pseudoligamente zu Elevatio uteri, d. h. der Uterus ist in toto etwas nach oben gerückt.

Zweifellos ist unter diesen Umständen die Hauptsache nicht mehr die Anteflexio uteri, sondern die Perimetritis.

Myome im Uteruskörper verstärken die physiologische Anteflexion. Es ist gleichgültig, ob das Myom in der vorderen oder hinteren Wand sitzt. Sind die Bauchdecken straff, so kann das Myom tief in den Beckeneingang auf die Blase gepreßt, anscheinend unbeweglich fixiert sein (vergl. Figur 144).

### Symptome, Verlauf, Behandlung.

Es sind vor allem drei Symptome, welche mehr traditionell als faktisch richtig der Anteflexion zugeschrieben werden.

Urinbeschwerden, Sterilität und Dysmenorrhoe. Ein Blick auf Figur 140, 142 und 144 zeigt, daß der tiefliegende Fundus die normale Ausdehnung der Blase hindert. Namentlich zur Zeit der Menstruation, besteht Urinandrang, der freilich ebensogut auf den Druck des durch die Menstrualkongestion vergrößerten Uterus als auf die Beteiligung der Blase an der Hyperämie zu beziehen ist.

Auch Dysmenorrhoe und Sterilität, die bei Anteflexio freilich oft vorkommen, sind nicht ein Symptom der Anteflexio und werden unten besonders abgehandelt. Da es also Symptome, die ganz allein der Anteflexion zukommen, nicht gibt, so kann auch von einer speziellen Anteflexionsbehandlung nicht die Rede sein. Man wird vielmehr symptomatisch die Komplikationen Metritis, Endometritis, Perimetritis usw. nach den Regeln der ärztlichen Kunst behandeln.

Pessarien, die gegen die Anteflexion wirksam sein sollen, sind vielfach konstruiert, doch ist keines im stande, einen spitzen Winkel des Uterus auszugleichen. Darüber aber ist kein Zweifel, daß oft ein gewöhnliches kleines Hodge-Pessar oder ein runder Ring durch Heben des Uterus Erleichterung schafft. Der Uterus, der beim Gehen, Stehen, bei der Defäkation an den Bändern zerrt und auf die Blase drückt, wird etwas erhoben und gestützt. Dies empfinden oft die Patientinnen als eine große Erleichterung.

## C. Anteversion.

Noch weniger als die Anteflexion ist die Anteversion als eine „Krankheit“ aufzufassen. Der Uterus, der geboren hat, zeigt meist

eine gestreckte Form, während der nullipare Uterus rechtwinkelig am inneren Muttermunde gebogen ist. Ist nun der Uterus nach einem Abort oder einer Geburt, schlecht involviert, infarziert oder chronisch entzündet, so fühlt man kombiniert den Uterus zu groß gestreckt, antevertiert. Hat ein perimetritischer Vorgang das untere Ende des Uterus hoch oben, oder das obere Ende des Uterus vorn unten fixiert, so ist die Anteversion noch mehr ausgeprägt. Das physiologische Paradigma ist die Menstruation, bei der sich ebenfalls der Knickungswinkel ausgleicht.

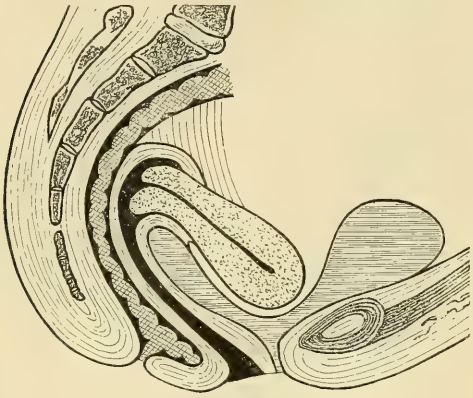

143

Anteversion,
nach Abort, Metritis und Perimetritis zurückgeblieben. Chronische Metritis. Adhäsionen im Douglasschen Raume.

Nicht nur die hintere Fixation vermehrt die Anteversion, sondern auch eine vordere. Tube und Ovarium der einen Seite können durch peritonitische Adhäsionen vorn oder durch subperitonäale Narben seitlich so angeheftet sein, daß der Finger den Fundus nicht zu erheben im stande ist.

144

Starke Anteversio-flexio.
Myom der oberen Wand, totale Adhärenz der hinteren Uteruswand. Nullipara.

Ebenso bewirkt ein Myom oder namentlich mehrere kleine, interstitielle, fundale Myome eine hochgradige Anteversion. Ein solcher Fall (Figur 144) kam mir zur Obduktion. Im Leben war der antevertierte Uterus immobil und nicht zu sondieren. Bei der Sektion fand sich kein Douglasscher Raum. Das Rectum, die Flexura sigmoidea, die atretische, von Blut angefüllte Tube, das in ein Hämatom verwandelte Ovarium sinistrum bildeten eine Masse, welche die Hinterwand des Uterus bedeckte.

### Symptome und Verlauf.

Da die Anteversion stets Folge oder Begleiterscheinung der Metritis, Perimetritis oder eines Myoms ist, so treten die Symptome dieser Erkrankungen in den Vordergrund. Es ist erklärlich, daß namentlich der während der Menstruation vergrößerte Uterus die Ausdehnung der Blase verhindert, daß somit der Urindrang häufiger eintritt. Andererseits besteht oft die Anteversion symptomlos. Die Diagnose wird durch die kombinierte Untersuchung gestellt. Fühlt man den platt wie ein Brett das Becken überdachenden unbeweglichen Uterus, so ist er oft von angelagerten Exsudaten oder Blutextravasaten schwer abzugrenzen. Stets muß man an Schwangerschaft denken.



**145**
Mayerscher Gummiring.

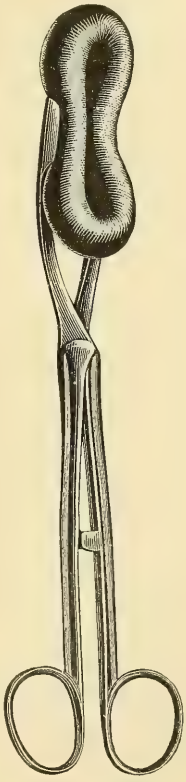

**146**
Pessarienzange von Fritsch, zum schmerzlosen Einführen der Ringe.

### Behandlung.

Alle Komplikationen sind zu behandeln. Gegen die Anteversion hat man keine besondere Therapie nötig. Drückt indessen der Uterus stark auf die Blase, oder zerrt er durch sein Gewicht an perimetritischen Adhäsionen, so tut ein einfacher runder Gummiring gute Dienste. Dieser nimmt in sein Lumen die Portio auf, sie füllt das Lumen aus, wird vom Ring gefesselt. Der Ring liegt so, daß seine Fläche parallel mit der hinteren Scheidenwand, beziehungsweise dem untersten Teil des Kreuzbeins und dem Steißbein verläuft. Der nicht biegsame Uteruskörper, den Bewegungen der Portio folgend, steht also senkrecht zur Fläche des Ringes und wird von der Blase abgehoben. Figur 145 stellt einen solchen Ring dar, Figur 146 eine Zange zum Einführen dieser Ringe. Der Ring wird in der Zange fixiert, dann erst eingefettet. Nunmehr schiebt man, ohne die Genitalien der Patientin zu entblößen, den Ring an der hinteren Scheidenwand vorsichtig langsam in die Höhe, bis man nicht weiter nach oben dringen kann. Darauf öffnet man die Zange langsam. Der gerade vor der Portio liegende Ring öffnet sich, zieht wegen des luftleeren Raumes die Portio in sein Lumen und treibt die Zangenblätter auseinander. Die Blätter der Zange werden einzeln hervorgezogen.

Diese Methode imponiert den Patientinnen sehr, weil man selbst große Ringe, ohne Entblößung der Genitalien und ohne Schmerz zu bereiten, einschieben kann.

Soll der Ring entfernt werden, so hakt man vom Lumen aus eine gebogene Sonde um den Ring oder einen scharfen Haken in den Ring. Hierauf zieht man ihn langsam nach außen.

Selbstverständlich kann man auch den zusammengedrückten Ring ohne Instrumente einführen und entfernen.

### D. Antepositio uteri.

Ein hinter dem Uterus in der Beckenhöhle liegender Tumor schiebt den Uterus nach vorn. Physiologisch hat diesen Effekt eine starke Füllung des Mastdarms. Bei Kotverhaltung, z. B. in der Rekonvalescenz nach Typhus, Typhlitis oder Puerperalfieber, hat die Patientin „Stuhlgang in den Mastdarm“, d. h. sie ist zu schwach, den Kot durch den Sphincter zu pressen. Der Kot sammelt sich mehr und mehr an und bildet einen kindskopfgroßen Tumor, der den Uterus dicht an die Symphyse preßt. Diagnostische Irrtümer werden sofort durch Rektaluntersuchung vermieden. Von der Scheide aus ist nur der steinharte, ausgetrocknete, kaum eindrückbare Kot als fester Tumor zu fühlen.

Ebenso wird durch einen intraperitonäal liegenden Tumor, z. B. ein Hämatom bei geplatzter Tubargravidität, der Uterus anteponiert. Auch ein retroperitonäales Sarkom, ein Myom in der hinteren Uteruslippe, eine im Douglasschen Raume inkarzerierte Ovarialcyste preßt den Uterus an die Symphyse. Dasselbe ist der Fall beim Mastdarmkarzinom, das sich von der Scheide rund, glatt, wie ein Exsudat anfühlt. Stets muß vom Mastdarm aus exploriert werden. Liegt der Tumor hinter dem Darm fest den Knochen an, so kann es sich auch um ein Osteosarkom oder eine Spina bifida anterior handeln.

Bei diesen Zuständen sind Blasenbeschwerden vorhanden. Traten die Blasenbeschwerden plötzlich ein, so entstand auch die Anteposition plötzlich, s. B. bei Platzen der Tubargravidität und Bildung einer Haematocele, die den Uterus in wenig Stunden nach vorn schiebt. Besteht die Anteposition einige Tage, so adaptiert sich die Blase der neuen Lage und der Urindrang verschwindet. Ebenso fehlt er, wenn der retrouterine Tumor ganz allmählich entstand.

Die Behandlung richtet sich selbstverständlich gegen die Symptome.

## E. Retroversion[1].

### Ätiologie und Anatomie.

Die Retroversion ist meist eine Übergangslage, aus der sich entweder die normale Anteversio oder eine Retroflexio oder ein Descensus und Prolapsus uteri ausbildet. Der Hausarzt wird oft Gelegenheit haben, diese Vorgänge im Spätwochenbett oder nach einem Abort zu konstatieren, während der Spezialist, der das Fait accompli einer, viele Symptome machenden Lageveränderung diagnostiziert, häufiger ein vorgeschrittenes Stadium findet.

Im Puerperium liegt zunächst der Uterus so, wie er 9 Monate in der Schwangerschaft lag, also antevertiert-flektiert. Eine Verschiebung der Muskelbündel, eine Dehnung der vorderen und Knickung der hinteren Wand in dem Sinne, daß eine Biegung nach hinten entstände, ist unmittelbar post partum sehr selten. Aber einige Male habe ich doch unmittelbar nach Ausstoßung der Placenta eine Retroflexio gefunden. Meist kehrt eine alte habituelle Retroflexio erst nach 10 bis 14 Tagen wieder. Gleitet die noch voluminöse Portio nach unten und bei Füllung des Rectums nach vorn, so gelangt sie auf die schräge Ebene des Beckenbodens. Hier wird bei jedem Druck von oben der Portio die Bewegung nach unten vorn aufgenötigt. Somit kommt das Corpus nach hinten. Dann lagern die Gedärme auf der Vorderseite der Gebärmutter und verhindern die spontane Richtiglagerung des Organs. Auch bei der Defäkation wird die Portio nach vorn geschoben. Noch wichtiger ist die Urinverhaltung. Die volle schwere Blase lastet auf dem Fundus, ihn nach hinten drängend. Liegt der Uterus dann in der Beckenachse, so wird er nur durch die oberen Befestigungen gehalten, diese — die peritonäalen Aufhängebänder — sind nicht fest genug, somit gleitet der Uterus nach unten.

Auch nach Aborten, und überhaupt bei schwerem, großem Uterus und schlaffer Scheide, leitet sich durch den intraabdominellen Druck dieser Vorgang ein. Ferner entsteht bei steter Rückenlage im Puerperium oder nach langem Krankenlager, z. B. bei einem Typhus, bei dem alles Fett im Becken verschwindet, eine Retroversio nach demselben mechanischen Vorgang, durch den bei der Leiche der Uterus nach unten sinkt.

---

[1] Küstner: A. f. G. XV; C. f. G. 1882, p. 433. — Schultze: C. f. G. 1879, No. 3; Volkmanns Vortr. 226. — Löhlein: Z. f. G. VIII, 102. — Ruge: Z. f. G. II, p. 24. — Chrobak: Wiener med. Presse 1869, 2. — Schröder: Berliner klin. Woch. 1879, 1. — Olshausen: A. f. G. XX, p. 318; Z. f. G. XXXII, 1; Beiträge zur Geb. u. Gyn. 1884. — Küstner l. c.

Das Herabziehen der Portio bei der Intrauterinbehandlung in der Seitenlage führt mitunter zu dauernder Retroversion, wenn nicht stets zum Schluß die Portio wieder hochgeschoben wird.

Somit liegt der Uterus wie in Figur 147.

Eine andere Art der Retroversion stellten wir in Figur 141, S. 248 dar. In diesem Falle ist der Uterus durch Adhäsionen hinten gefesselt: retroponiert. Er hat noch die Anteflexion beibehalten. Mitunter klappt sich aber auch das Corpus nach oben, wird adhärent und wir finden einen retroponierten, retrovertierten, elevierten, vollkommen fixierten Uterus.

## Symptome und Verlauf.

Die Symptome der frischen Retroversio im Spätwochenbett bestehen in Drängen nach unten, einem, wenn auch nicht schmerzhaften, so doch höchst peinigenden Druck auf den Mastdarm, Gefühl von Schwere im Becken, Unmöglichkeit der körperlichen Anstrengung und Obstruktion. Die Blutung ist zwar unbedeutend, dauert aber in wechselnder geringer, die Menstruation vortäuschender Weise lange Zeit an. Da im Liegen die Retroversion sich nicht spontan aufrichten kann und die Obstruktion und Harnverhaltung schädlich einwirken, so nützt Bettliegen nichts. Im Gegenteil hört nach dem Aufstehen die Blutung mitunter sofort auf, wenn der Uterus sich antevertiert. Auch leichter Urinabgang beim Pressen, Husten und Lachen tritt ein, bedingt durch die beginnende Cystocele und Erweiterung der oberen Hälfte der Harnröhre.

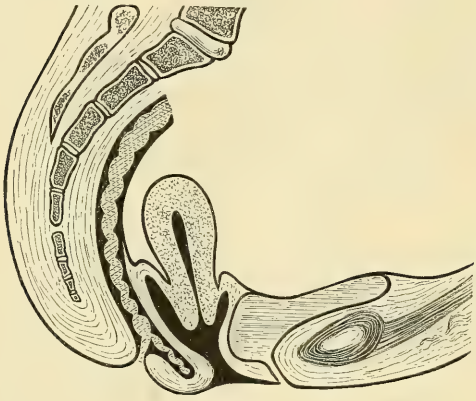

147

Spätpuerperale Retroversion, beginnende Inversion des Scheidengewölbes, geringe Cystocele, Dammdefekt.

Es gibt eine Naturheilung im Spätwochenbett. Dabei stellt sich durch die Involution, an der auch die Ligamente des Uterus sich beteiligen, die normale Anteversion oft von selbst wieder her. Aber beim Andauern der Schädlichkeiten, namentlich der Obstruktion, und bei körperlichen Anstrengungen ist Retroversion ein Vorstadium der Flexion oder des Prolapses.

## Diagnose und Prognose.

Schon das Gefühl des Drängens nach unten und der Druck auf den Mastdarm lassen eine Retroversion vermuten. Ebenso die Blutungen. Bei der Exploration im Liegen findet man die weiche, gewulstete Portio von Schleim oder Blut bedeckt, der Finger schiebt das hintere Scheidengewölbe hoch an der hinteren Uteruswand nach oben. Bei der kombinierten Untersuchung fehlt der Fundus hinter der Symphyse. Bei Perimetritis ist der Druck gegen die hintere Uteruswand schmerzhaft. Den Grad der Senkung diagnostiziert man durch eine Untersuchung im Stehen, während die Patientin preßt. Oft liegt die Portio, von großen, seitlichen, ringförmigen Falten der geschwollenen und gelockerten Vagina umgeben, dicht hinter dem Introitus.

Die Prognose ist bei richtiger Behandlung gut.

## Behandlung.

Prophylaktisch muß jedes Wochenbett richtig geleitet werden, namentlich soll eine Frau, die schon früher an Retroversion litt, im Puerperium stets auf der Seite liegen, zeitig Abführmittel bekommen und auch ohne Urindrang versuchen, alle 3 Stunden die Blase zu entleeren. Vom 5. bis 6. Tage des Wochenbettes an lasse man adstringierende Injektionen machen, 2 Teelöffel Alaun und 2 Eßlöffel Alkohol zu 1 l Wasser. Dann muß die Wöchnerin Überanstrengung vermeiden, stets auf der Seite liegend schlafen und, wenn möglich, in der Mitte des Tages ebenfalls auf der Seite liegend eine Stunde ausruhen. Auch Ergotin und Secale sind zu gebrauchen. Am besten wirkt Ergotin-Denzel und Secale ana 5,0 zu 100 Pillen täglich 5 bis 6 Stück oder Tinctura haemostyptica Denzel 1 bis 2 Eßlöffel täglich. In der Armenpraxis gibt man Secale in Pillen, 5 g zu 60 Pillen, oder Secalepulver täglich 1 bis 2 g.

Man darf schon am 9. bis 10. Tage des normalen Wochenbettes ein Hodge-Pessar einlegen. Das Pessar erhebt den Uterus, fixiert die Portio hinten, verhindert das Wiedereintreten der Retroversio und erhält den Uterus in normaler Anteversion. Ist es möglich, sorgfältig zu behandeln, so legt man 14 Tage post partum fingerlange und fingerdicke Wattetampons am besten als Stabtampons, vergl. S. 96, in Alaunglyzerin, Ichthyolglyzerin oder Tanninglyzerin (10 : 200) getaucht in die Scheide. Tritt beim Tragen des Pessars wieder Retroflexio ein, so bekommt die Frau Kreuzschmerzen, weil der obere Bügel sich in die weiche hintere Uteruswand eindrückt. Die Patientin braucht nicht zu liegen, im Gegenteil hört die Blutung beim Herumgehen eher auf; fast stets steht die Blutung, sobald die Lage des Uterus

eine normale ist. Gegen die Blutung speziell wirken ganz vortrefflich heiße Einspritzungen. Das Wasser sei 40° bis 45° C. warm. Man steigt allmählich mit der Wärme und läßt unter ganz geringem Druck, liegend, nacheinander 10 bis 12 l einfließen. Die Prozedur kann täglich 2 bis 3 Mal wiederholt werden.

Touchiert man unmittelbar nach einer solchen Irrigation, so konstatiert man die größere Engigkeit und Festigkeit der Scheidenwandungen. Ein sehr guter Apparat zu diesen heißen Injektionen, die auch auf das Aufhören der Blutung vorzüglich wirken, ist der Scheidenspüler von Hasse. Fig. 150.

Die beiden Röhren für Ausfluß und Zufluß sind von einer Glasbirne umgeben, die in die Vulva eingeschoben wird. Sie schließt beim Andrücken die Vulva völlig ab. Das heiße Wasser kommt nur mit dem

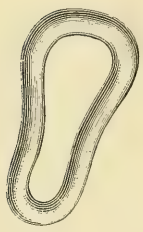

148

149

Pessarien von Hodge.

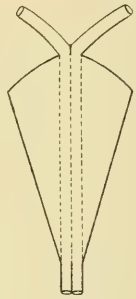

150

Hasses Scheidenspüler.

Scheidengewölbe und der Portio in Berührung, so daß viel höhere Wärmegrade vertragen werden, als bei einfacher Irrigation. Wendet man meine Bettschüssel mit Abflußvorrichtung (vergl. Figur 53 S. 95 an, so ist auf diese Weise eine permanente Irrigation mit 12 und mehr Liter ohne Belästigung der Patientin leicht zu machen. Erst bei dieser intensiven Anwendung des heißen Wassers hat man gute Erfolge.

Sehr zu empfehlen ist es, noch wochenlang kleine Secaledosen täglich 0,3 bis 0,5 g oder Ergotinpastillen von Denzel à 0,1 zu verabfolgen und adstringierende, tonisierende Irrigationen vornehmen zu lassen.

Sollte auch diese Therapie nicht zum Ziele führen, so ist eine Curettage des Uterus zu empfehlen. Aber mit größter Vorsicht, da der postpuerperale Uterus sehr weich und sehr leicht zu durchstoßen ist. Unglücksfälle, durch Perforation des Uterus veranlaßt, betrafen fast stets solche postpuerperale Fälle.

## F. Retroflexio.

### Ätiologie und Anatomie.

Die meisten Autoren nehmen an, daß die Retroflexion aus der Retroversion entstehe. In der Tat kann man manchmal diesen Vorgang in der Art feststellen, daß man im Spätwochenbett einen deszendierten, schlecht involvierten, retrovertierten, und nach Monaten einen nun kleineren retroflektierten Uterus findet. War aber vor der Schwangerschaft der Uterus retroflektiert, so nimmt er schon im Spätwochenbett die Retroflexio symptomlos wieder an. Die unmittelbare Veranlassung ist dann die Rückenlage, die Schwere der gefüllten Blase und harter Stuhlgang. Notwendig ist, daß die Douglasschen Falten infolge des Descensus erschlafft sind, und da dies wiederum die Folge von Geburten ist, wird man Retroflexionen häufiger bei Multials bei Nulliparen antreffen.

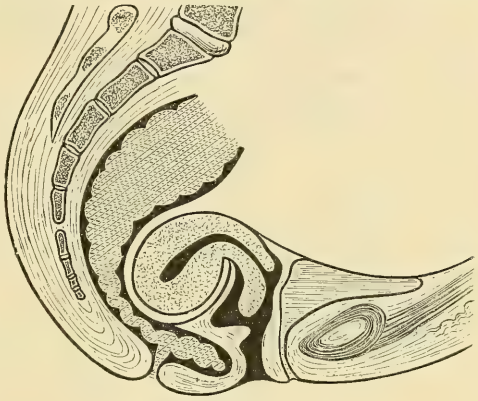

151

Hochgradige Retroflexio.

Stauungshypertrophie des Corpus, lange hintere Muttermundslippe, kurze vordere. Zusammengeschobene hintere Vaginalwand, langgezerrte vordere. Senkrechter Verlauf der Scheide. Kompression des Mastdarmes durch das Corpus uteri.

Je mehr der Fundus nach hinten und unten kommt, um so mehr gleitet die Portio nach vorn oben. Der Uterus ist im Spätwochenbett oft weich, so weich, daß man ihn eindrücken kann, daß dünne Pessarien in ihm Rinnen hinterlassen, daß die Kompression von hinten — Mastdarm — und vorn — Blase — den Körper kürzer und breiter macht. Allmählich senkt sich das Corpus, bis der Fundus auf dem Boden des Douglasschen Raumes liegt. Dieser ist verschieden tief, manchmal so tief, daß der Fundus unmittelbar über dem After vom Mastdarm aus gefühlt wird. Die Portio ist gleichsam aus der Scheide herausgezogen, ganz kurz und wird hoch oben vorn gefühlt. Sind Einrisse vorhanden, so klappt der Zug der oberen konvexen Uteruswand die vordere Muttermundslippe nach oben, die hintere Lippe liegt in der Richtung der nunmehr senkrecht vorn verlaufenden, kurzen zusammengeschobenen Scheide (vergl. Figur 151). Die Portio erscheint oft sehr kurz, während sie nach Richtiglegung des Uterus auffallend lang gefühlt wird.

Die Ovarien liegen seitlich an und über dem Uterus. Waren sie aber vorher deszendiert und hinten festgewachsen, so können sie zwischen Uterus und Mastdarm oder seitlich am Fundus liegen.

Der Uterus kann Jahre, ja Jahrzehnte lang beweglich im Douglasschen Raume liegen: dann handelt es sich um eine „mobile" Retroflexion. Er ist aber häufig auch immobil, durch entzündliche Prozesse in der pathologischen Lage fixiert. Die Fixation ist eine flächenartige des Perimetriums mit dem Peritonäum des Douglasschen Raumes. Sie kann so fest sein, daß es selbst operativ nicht gelingt, den Uterus zu mobilisieren, daß bis zum Fundus hinauf die Anwachsung reicht, daß ein Douglasscher Raum fehlt. Häufiger aber ist die Adhäsionsbildung eine indirekte. Salpingitis führt zu Perisalpingitis, Oophoritis zu Perioophoritis. Die Bänder schrumpfen, verdicken sich, der teilweise fortschreitende Heilungsprozeß verzerrt die Adnexe und fixiert mittelbar den Uteruskörper hinten und unten. Auch Schrumpfung in der Basis der Ligamenta lata, also alte Parametritis oder Fixation der Cervix durch Narben in dem Subserosium nach vorn zur Symphyse verlaufend, lassen eine Richtiglegung nicht zu. Gelingt sie auch künstlich, gewaltsam, so schnellt doch bald der Uterus wieder zurück. Ebenso findet man mitunter Verwachsungen mit der Flexura sigmoidea und ihren Appendices, auch mit dem Netz, unmittelbar oder mit den Adnexen. Der Uterus ist zwar zu bewegen, nimmt aber nach Loslassen der Hände die retroflektierte Lage wieder ein.

Fehlerhaft liegende, drückende Vaginalpessarien, rohe Repositionsversuche, Tripperperimetritis, puerperale Entzündungen bewirken Adhäsionen.

Außer den nach dem Wochenbett acquirierten Retroflexionen kommen auch angeborene oder erworbene bei Nulliparen vor. Schon oben erwähnten wir, daß der kleine infantile Uterus sich oft wie in einem Gelenk in der Gegend des inneren Muttermundes bewegt. Der hochgradig erschlaffte Uterus, jeder Einwirkung von außen folgend, liegt einmal anteflektiert, ein anderes Mal retroflektiert. Diese auffallende Schlaffheit des Uterus findet man bei Onanistinnen, wie schon Hildebrand hervorhob.

Oft ergibt die Anamnese, daß in der Entwicklungsperiode habituelle Stuhlverstopfung bestand. Ebenso ist willkürliche Urinverhaltung ätiologisch wichtig. Daß ein Fall, ein Sprung, eine gewaltsame Anstrengung die Lage des Uterus verändert, d. h. eine Retroflexion bewirken kann, ist kaum zu leugnen.

## Symptome.

Eine Retroflexio macht nicht immer Symptome. Meist aber bestehen typische Symptome. Sie hängen erstens von Veränderungen im Uterus selbst ab, zweitens sind sie auf den Einfluß zurückzuführen, den die Lageveränderung auf die umgebenden Organe ausübt, und drittens werden eine Anzahl konsensueller Leiden beobachtet.

Der retroflektierte, noch nicht senil involvierte Uterus einer Frau, die geboren hat, ist meist hyperämisch. Demnach ist die Menstruation reichlich, aber wegen der Weite der Höhle ohne Schmerzen. Das unbehagliche, auch schmerzhafte Druckgefühl, ist meist am stärksten kurz vor der Menstruation. Der große, retroflektierte, anschwellende Uterus, hat keinen Raum im Becken, so daß er rings herum auf seine Umgebung drückt, und selbst gedrückt wird. Die Blutung hat einen verschiedenen Charakter, einmal tritt sie sofort sehr heftig ein und dauert nur wenige Tage. In anderen Fällen dauert die Blutung ununterbrochen 12 bis 14 Tage, so daß die Patientin nur kurze Zeit von der Blutung verschont ist. Nach der Blutung fließt aus dem erschlafften Uterus noch einige Zeit lang blutiger, bräunlicher Schleim aus. Liegt der Knickungswinkel höher als der Fundus und ist das Parenchym auffallend nachgiebig, so sammeln sich sogar die Sekrete im Uterus an, dilatieren ihn und werden als übelriechende Massen von Zeit zu Zeit unter Wehenschmerzen ausgestoßen.

Handelt es sich aber um einen infantilen, retroflektierten Uterus einer Nullipara, so kann Sterilität und Dysmenorrhoe bei sehr spärlicher Menstruation vorhanden sein. Ebenso ist sie schmerzhaft, wenn Perimetritis und Perioophoritis bestehen. So kann eine Patientin, die niemals dysmenorrhoische Beschwerden hatte, Dysmenorrhoe als Folge der Retroflexion und Perimetritis bekommen.

Die Symptome von seiten des Mastdarms bestehen in erschwerter und schmerzhafter Defäkation. Die Verschiebung der Beckenorgane bei der Defäkation bereitet Schmerzen. Die Furcht vor dem schmerzhaften Stuhlgang, das dadurch veranlaßte, willkürliche Verhalten der Faeces, der starke Flüssigkeitsverlust bei starker Blutung, die körperliche Ruhe in Folge der Unbequemlichkeit beim Gehen, alles wirkt zusammen, um Obstruktion herbeizuführen. Der Uterus selbst wird bei der Vermehrung des intraabdominellen Druckes wie ein hindernder Pflock auf den Mastdarm gepreßt. Viele Frauen geben deutlich an, daß nach der Defäkation ein unangenehmer Druck auf den Mastdarm wahrgenommen werde, „als ob noch etwas kommen solle“, oder daß es ihnen unmöglich sei, beim Stuhlgang „mitzuhelfen“, d. h. mit Kraft zu pressen.

Oft besteht fortwährend das Gefühl von Schwere und Schmerz in den Beinen, eine „schmerzhafte Müdigkeit“. Die Kranken können noch besser gehen, als lange stehen. Schwere körperliche Arbeit wird unmöglich, so daß eine solche Patientin „arbeitsunfähig“ ist.

Außer den lokalen Symptomen bestehen „konsensuelle“ Erscheinungen. Wenn es auch vielfach nachgewiesen ist, daß diese Erscheinungen nach Reposition der Reflexio verschwinden, so ist damit nicht bewiesen, daß sie allein auf den Uterus zu beziehen sind. Auch der Druck oder die Zerrung, den die dislozierten, abnorm fixierten Ovarien erfahren, spielt eine Rolle. Bedenken wir, daß die veränderte Ernährung und die Hyperämie der Ovarien die Vorgänge beim Reifen und Platzen des Follikels vielfach beeinflussen, so werden wir wohl die hysterischen Symptome ebenso viel oder wenig auf die Ovarien, wie den Uterus beziehen dürfen.

Derartige hysterische Symptome sind: Singultus, Erbrechen, Hustenparoxysmen, Gesichts- und Interkostalneuralgien, Mastodynie, Ischias, Hemikranie, habituelle, nicht genau zu lokalisierende Schmerzen im Unterleib, in den Nerven der Extremitäten, Zittern der Arme und Beine. Auch die Verdauungsschwäche und chronische Magenleiden, namentlich Motilitätsstörungen (Hysteroneurosis ventriculi, hysterische Dyspepsie und Kardialgie) gehören hierher.

Zum Schluß sei erwähnt, daß die Retroflexio uteri zu schweren Symptomen und zur Unterbrechung der Schwangerschaft führen kann. Ist der Douglassche Raum sehr tief und weit und wächst der schwangere Uterus, so füllt er das kleine Becken derart aus, daß er nicht nach oben über das Promontorium gelangen kann. In der Regel wächst der weiche Uterus aus dem Becken heraus, und wenn der oberhalb der Conjugata liegende Teil größer und schwerer ist als der unterhalb liegende, so zieht der obere Teil den unteren nach: es entsteht die physiologische Anteversion. Dies geht meist symptomlos vor sich. Es gibt aber auch Gründe, z. B. Stuhlverhaltung, körperliche schwere Arbeit, zu große Geräumigkeit des Douglasschen Raumes, Hervorragen des Promontorium, Adhäsionen, die die spontane Aufrichtung hemmen. Dann ist der in der Beckenhöhle inkarzerierte Uterus in seinem Wachstum behindert, es entstehen Zirkulationsstörungen, Stauungen, Decidualblutungen, die zum Abort führen. Die Harnröhre wird lang gezerrt und die Richtung ihres Verlaufes wird geändert, ihr Lumen wird beschränkt, so daß Urinretention eintritt. Sie ist oft das erste und wichtigste Symptom der Inkarzeration des retroflektierten graviden Uterus. Wird rechtzeitig reponiert, so besteht die Schwangerschaft fort. Im anderen Falle erfolgt der Abort. Auch können sich sehr gefährliche Blasenkrankheiten ausbilden (vergl. S. 117).

Durch die Blutungen, die Schmerzen, die Genuß- und Arbeitsunfähigkeit, die Verdauungsstörungen und die hysterischen Symptome leidet das Gesamtbefinden. Nicht wenige Frauen, die nach der ersten Geburt oder nach einem Abort eine Retroflexion akquirieren sind von da an chronisch leidend: invalide.

## Diagnose.

Druckgefühl im Becken, Obstipation und starke Mentruation lassen auf Retroflexio schließen, namentlich bei Frauen, die häufig geboren, bezw. abortiert haben.

Die Untersuchung ergibt die Lageveränderung; man fühlt die Portio vorn an der Symphyse und kann von ihr aus den meist vergrößerten Uterus nach hinten verfolgen. Er hat eine so charakteristische Form, daß eine Täuschung schwer ist. An beiden Seiten nach oben gehend, fühlt man nicht selten das eine oder andere Ovarium. Man muß mit zwei Fingern untersuchen; wenn man oben die Finger spreizt, wird dadurch die Vulva nicht insultiert, und beim Spreizen der Finger kann man am besten die Ränder des Uterus abtasten, oder sich den Uterus mit einem Finger gegen den anderen schieben. Die kombinierte Untersuchung ist stets notwendig. Fühlt man den Uterus nicht hinter der Symphyse, so ist die Retroflexio sicher. Es kommen aber Myome vorn und hinten vor, bei denen entweder das Myom den Uterusköper, oder dieser das Myom in den Douglasschen Raum drängt. Ist also das Fehlen des Uterus an die Symphyse nicht absolut sicher zu konstatieren, so ist Narkosenuntersuchung notwendig. Man könnte sonst den Fehler begehen, eine lageverbessernde Operation auszuführen, während der Grund der Beschwerden in dem nicht diagnostizierten Myome liegt.

Auch eine Untersuchung per rectum ist nötig. Namentlich bei Virgines ist es zu untersagen, sofort per vaginam zu untersuchen. Die Rektaluntersuchung genügt völlig, um die Diagnose der Lage des Uterus zu stellen.

Da es sich oft um magere elende Multiparae mit schlaffen Bauchdecken handelt, so ist die kombinierte Abtastung leicht. Bei dicken Bauchdecken wird der fein Fühlende an der Portio den durch die Bauchdecken und Intestina sich fortsetzenden Druck bei normal liegendem Uterus wahrnehmen, bei Retroflexio vermissen.

Bei der Differentialdiagnose kommt jede Geschwulst des Douglasschen Raumes in Betracht. Ist die Untersuchung sehr schmerzhaft, so verzichte man vorläufig auf die Details der Diagnose, wenn keine Symptome vorliegen, welche eine Therapie dringend verlangen. Man behandle exspektativ und suche bei vorsichtigen, wiederholten

Untersuchungen zu einem Resultate zu kommen. Durch schonungslose Untersuchungen kann man viel schaden. Ist z. B. der Uterus anteponiert und befindet sich hinter dem Uterus ein Exsudat oder der Fruchtsack einer ektopischen Schwangerschaft, wird aber die Diagnose auf retroflektierten Uterus gestellt, vielleicht sogar wegen angenommener Gravidität eine Reposition forciert, so kann eine schwere Perimetritis oder eine tödliche Blutung eintreten.

Vorsichtig und abwechselnd drücken die Finger nach allen möglichen Richtungen hin, tasten jeden erreichbaren Punkt im Becken ab, verschieben den Uterus hierhin und dorthin, suchen nach Tumoren und Resistenzen in der unmittelbaren Nähe des Uterus und im ganzen Becken.

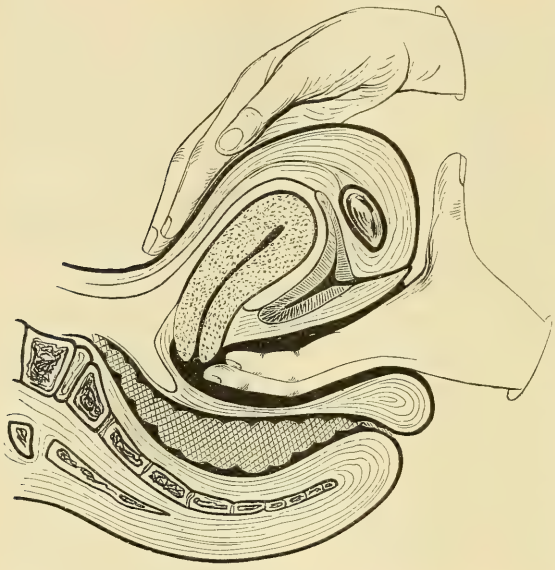

152

Gelungene Reposition bezw. Lage der Hände bei der kombinierten Untersuchung.

Bereitet die Untersuchung keine Schmerzen, so prüft man, ob der Uterus sich reponieren läßt. Die Patientin liegt horizontal mit etwas erhöhtem Steiß. Man geht mit zwei Fingern in der Scheide, hinten in die Kreuzbeinaushöhlung und hebt den Uterus möglichst hoch nach oben, so daß man ihn und die ganzen Beckenorgane gleichsam aus dem Becken hinaus in die Abdominalhöhle hineinschiebt und hebt. Je höher man den Uterus erhebt, um so besser. Nunmehr schiebt man, zirkulär reibend und streichend, die Därme weg, so daß sie nach oben oder vielmehr bei erhobenem Steiße nach unten in die Kuppel des Diaphragma gleiten. Die Patientin muß den Mund öffnen und darf nicht pressen. Dann gehen die Finger der äußeren Hand dicht unterhalb des Nabels nach dem Promontorium hin.

Die innen liegenden Finger gleiten vor die Portio und schieben sie, sobald man außen sicher auf der Hinterwand des Uterus sich befindet, kräftig nach dem Promontorium zu. Die Hände liegen wie in

Figur 152 und halten den Uterus fest, leichte Adhäsionen durch Hin- und Herstreichen und Herabdrücken auf der Rückseite des Uterus fühlend und lösend. Man verschiebt das Corpus uteri leicht nach rechts und links, es von unten durch Gegendruck in gleicher Höhe haltend. Dadurch überzeugt man sich, ob eine Fixation in dem oberen Teil des Ligamentum latum vorhanden ist, ob alle Därme von der oberen Uteruswand wegmassiert sind und ob man auch ganz zweifellos den Uterus zwischen beiden Händen gefaßt hält.

Nun läßt man zunächst die obere Hand los, sodann zieht man die untere Hand etwas zurück. Fühlt man den Uterus bei mehrmaligem Loslassen und wieder Aufsuchen dauernd antevertiert, so ist der Uterus nicht adhärent. Kehrt die Retroflexion sofort wieder, so liegt das an vorderer Fixation der Cervix, an Narben in der Basis des Lig. lat., und den Adnexen, an peritonäalen Pseudoligamenten oder an Kürze der vorderen Vaginalwand, die durch jahrelanges Bestehen der Retroflexio geschrumpft ist. Der Uterus „federt“ oder „schnellt“ gleichsam zurück. So findet man z. B. bei sehr hohen Emmetschen Einrissen mitunter von der tiefsten Stelle des Einrisses eine feste parametritische Narbe ausgehend, welche die Reposition des Uterus durch vordere Fixation verhindert.

Diese Fixation ist oft einseitig, so daß der Uterus an einer Seite sich wieder nach hinten herumzieht. Die fixierenden Pseudoligamente sind nicht selten dehnbar: der Uterus bleibt zunächst antevertiert liegen, wird aber nach einigen Stunden wieder in Retroflexion gezogen. Vielleicht sind dies direkte oder indirekte Adhäsionen an der beweglichen Flexura sigmoidea.

Die Reposition kann auch in geeigneten Fällen sehr vorteilhaft mit der Sonde gemacht werden. Warum soll eine Methode, die mitunter viel schonender ist, als die manuelle Reposition, aus Prinzipienreiterei für verwerflich gelten? Ich habe in 30 Jahren unzählige Mal sehr leicht mit der Sonde reponiert und noch nicht ein einziges Mal ein Unglück oder Schaden dabei erlebt. Sind z. B. die Bauchdecken sehr dick, so daß von außen jede Einwirkung unmöglich ist, oder ist die hintere Uteruswand sehr druckempfindlich, so muß die Reposition mit der Sonde gemacht werden. Ja, es ist oft die Reposition mit der Sonde leichter und schmerzloser, als die manuelle Reposition, da man das Peritonäum nicht direkt drückt. Man führt die weiche Kupfersonde zuerst fast gerade ein, mit hocherhobenem Griffe, d. h. die Sonde richtet sich nach der Uteruslage, nicht umgekehrt. Während zunächst der intrauterine Teil der Sonde unverrückt liegt, biegt man den Griff der weichen Sonde gegen die Finger, die in der Scheide lagern,

drückend, rechtwinkelig nach oben. Dann senkt man vorsichtig den Sondengriff nach abwärts.

Dabei drückt man, um nicht zu perforieren, nicht etwa mit der Spitze der Sonde im Uterus, sondern zieht mit dem intrauterinen, der Vorderwand der Uterushöhle anliegenden Teil der Sonde den Uterus in toto nach vorn. Dann fühlt man von außen nach. Gelangt man noch nicht hinter den Fundus uteri, so wird der Winkel in der Sonde noch spitzer, d. h. der Griff noch mehr nach oben gebogen. Nun senkt man den Griff noch mehr, mit der Sonde einen Zug nach vorn ausübend. Sobald man mit der äußeren Hand hinter dem Fundus uteri sich befindet, zieht man mit den Zähnen — da beide Hände am Uterus liegen — die Sonde heraus und hat nun den anteponierten Uterus fest zwischen beiden Händen. Verfügt man über Assistenz, so kann der Assistent die Sonde auf Kommando entfernen.

Die äußere Hand, auf der Hinterwand des Uterus hin- und herreibend, massiert die Därme und eventuelle Adhäsionen hinweg, so daß man sicher den beweglichen Uterus zwischen den Fingern beider Hände hat. Die inneren Finger drängen die Portio sehr stark nach oben, die äußeren ergreifen das Pessar und applizieren es sofort.

Die Prozedur ist sofort zu unterbrechen, wenn man Schmerzen macht oder wenn eine starke Blutung, die eine Uterusverletzung anzeigt, eintritt.

Die Prognose hängt bei der Retroflexio davon ab, ob die Patientin zeitig und richtig behandelt wird. Eine Retroflexio kann spontan und auch durch Pessarbehandluug heilen. Sind aber die Douglasschen Falten der peritonäalen und im Parametrium liegenden Uterusbefestigungen atrophiert, so muß entweder das den Uterus in normaler Lage erhaltende Pessar dauernd liegen bleiben oder eine Operation muß die richtige Lage wiederherstellen. Dadurch ist jede Retroflexion sicher dauernd zu beseitigen.

### Behandlung.

Fehlen alle Symptome, findet man die Retroflexio nur zufällig, so ist es gleichgültig, ob der Uterus falsch oder richtig liegt. Bei Mädchen und jungen Frauen wird man von einer Therapie Abstand nehmen, wenn typische Symptome fehlen und der nicht geschwollene Uterus unempfindlich ist. Aber man macht doch die Patientin auf die Symptome: starke Periode, Druck im Becken, Obstruktion, aufmerksam, um im richtigen Moment mit der Behandlung einzusetzen. Sind Symptome vorhanden, die nicht unmittelbar auf die Retroflexio zu beziehen sind, wie z. B. Migräne, Dyspepsie, hysterischer Husten oder Verstopfung, so behandelt man zunächst diese.

Beweist die Erfolglosigkeit medikamentös-diätetischer Therapie, daß die Retroflexio an sich Usache der Leiden ist, so tritt man in eine neue Instanz ein, man faßt den Beschluß und teilt ihn der Patientin mit: daß, weil ein örtliches Leiden vorliegt, örtlich behandelt werden muß, d. h. daß die Gebärmutter aufgerichtet und durch ein Instrument in der hergestellten normalen Lage erhalten werden müsse, um festzustellen, ob dann die Symptome verschwinden, wodurch ihr Zusammenhang mit der falschen Uteruslage bewiesen ist.

Gelingt die Reposition nicht leicht, gerät die Patientin in große Aufregung durch schmerzhafte erfolglose Versuche, widerstrebt sie unwillkürlich, so daß man nicht kombiniert einwirken kann, so chloroformiere man, lege den Uterus in der Narkose richtig und appliziere sofort noch in der Narkose das Pessar. Namentlich bei Nulliparen oder Virgines ist Narkose zu empfehlen. Ebenso dann, wenn die Adhäsion zwar diagnostiziert, aber nicht leicht und schnell zersprengt werden kann. Es ist eins der unzähligen Verdienste B. S. Schultzes, die Lösung des Uterus in Narkose empfohlen zu haben. Jeder, der diese Methode übt, wird erstaunt sein über die Leichtigkeit der Ausführung. Der Eingriff an sich ist — abgesehen von der Narkose — sicher viel geringer als eine langdauernde kombinierte oder eine Sondenaufrichtung. In vielen Fällen, bei denen man sich vergeblich abmüht, den Uterus richtig zu lagern, gelingt es in der Narkose mit einem Griffe den Uterus normal zu lagern. Man erhebt zunächst den Uterus von der Scheide aus möglichst hoch und drückt dann die äußere Hand den innerlich liegenden Fingern über der hinteren Fläche des Uterus entgegen. Langsam, vorsichtig streicht man nach rechts und links, auf der Hinterseite des Uterus nach abwärts gehend. Dabei fühlt man nicht selten das Knirschen und Zerreißen der Adhäsionen. Sofort nach gelungener Reposition legt man das Pessar ein.

Jedenfalls ist die gewaltsame Reposition in der Narkose ungefährlicher und schonender, als das kräftige und schmerzhafte Aufrichten ohne Narkose. Es sind hier ähnliche Verhältnisse wie bei einer Luxation. Der erfahrene, geübte Chirurg wird schnell und schonend das luxierte Glied „einrenken“. Der Anfänger wird den Patienten sehr malträtieren. Jeder Arzt macht heutzutage die Reduktion einer Luxation in der Narkose, um Muskelzuckung und Widerstand des Patienten zu umgehen. Warum soll man diese Wohltat, diese Erleichterung, diese Schonung, diesen Schutz vor Verletzungen und Quetschungen den kranken Frauen versagen?

Wer geschickt genug ist, keine Narkose zu brauchen, kann die Narkose unterlassen. Der Anfänger aber wird gewiß richtiger handeln,

zu narkotisieren, ehe er die armen Frauen mit ungeschickten Versuchen quält. Erinnert man sich, daß man selbst viele, lange Jahre brauchte, um die Pessarbehandlung zu erlernen, so werden auch Andere nicht nach der Lektüre eines Kapitels über Lageveränderungen sofort „Meister“ sein! Anfänger aber werden bei der Reposition in der Narkose sehr vieles lernen. Namentlich wird man ganz andere Ansichten über fixierte Retroflexionen bekommen. Anfänger finden oft „Verwachsungen“, wo der Geübte den Uterus leicht reponiert. Je älter und geübter man wird, um so mehr wird man erfahren, daß feste, unüberwindliche Verwachsungen recht selten sind.

Man sollte meinen, daß in der Narkose die Umlagerung stets gelingen müsse, dies ist aber nicht der Fall. Ich habe manchen Fall behandelt und auch zufällig bei Sektionen oder Laparotomien gesehen, wo die ganze hintere Fläche des Uterus so fest angewachsen war, daß man sich nicht zwischen Uterusfundus und Wirbelsäule in die Tiefe arbeiten konnte. In einem solchen Falle fand ich beim Leibschnitt hinter dem Uterus ein durch die teilweise Trennung der Adhäsionen entstandenes Hämatom, das keinerlei Symptome gemacht hatte. Das aseptische, eingedickte Blut lag seit 8 Tagen unschädlich zwischen und auf den Adhäsionen.

In anderen Fällen wiederum ist der kleine Uterus so weich und schlaff, daß er keinen mechanischen Wert hat. Man drückt ihn zusammen, er knickt sich beim kombinierten Druck, weicht aus, und es gelingt nicht, mit den Fingern hinter ihn zu kommen und ihn loszureißen. Oder der Uterus ist stark seitlich fixiert. Nach vieler Mühe wird er in Anteversion gebracht, das Pessar wird eingelegt, der Uterus aber zieht sich in den nächsten Stunden oder Tagen an der Seite herum, retroflektiert sich wieder, und alle Mühe ist vergeblich. Auch machen zu dicke Bauchdecken oder zu straffe und harte Bauchdecken einer Nullipara die äußere Einwirkung unmöglich.

Man verzweifle nicht sofort. Ein wiederholtes methodisches Hochheben[1]) des Uterus, Ziehen an ihm in der dem Widerstand entgegengesetzten Richtung, ein Streichen und Drücken in der Richtung der hinteren Fläche lockert den Uterus, und allmählich gelingt die Umlagerung. Scheinbar völlig undehnbare Narben werden in dieser Weise zum Schwund gebracht. Ich erlebte z. B. einmal, daß eine äußerst schmerzhafte Infiltration und Verkürzung der Douglasschen Falten den Uterus in Anteflexion erhielt. Die Härte schwand nach 2wöchent-

[1] Döderlein: C. f. G. 1890, 127. — Müller: Münchener med. Woch. 1890, 323. — Dührssen: C. f. G. 1891, 460. — Dollinger, Die Massage. Stuttgart 1890, Enke. — Ries: Deutsche med. Woch. 1892, p. 402.

licher Massage, und nunmehr warf sich der Uterus sofort in Retroflexion.

Auch die im Douglasschen Raum verwachsenen Ovarien gelingt es mitunter loszudrücken, so daß sie nach oben an ihre richtige Stelle steigen und dort definitiv bleiben.

Ist die Massage schmerzhaft, so ist sie stets zu unterlassen, dann wende man die „Belastungstherapie“ an. Man führt einen Kolpeurynter in die Scheide, verbindet ihn durch ein Gummirohr mit einer Flasche, die 1 kg flüssiges Quecksilber enthält. Die Patientin liegt mit stark erhöhtem Becken oder auch auf der Seite im Bette. Langsam läßt man das Quecksilber in den Kolpeurynter einfließen. Es bleibt mehrere Stunden liegen. Danach appliziert man einen weichen, runden Gummiring von 7—8 cm Durchmesser bei einer Multipara, von 5—6 cm bei einer Nullipara. Der Fundus wird nach oben gepreßt, gelockert und allmählich beweglich.



153 154

Pessare von Thomas.

Fieber, auch große Schmerzhaftigkeit kontraindiziert die Massage.

Was die Gefährlichkeit der schnellen Reposition in der Narkose anbelangt, so bin ich an diese Methode etwas zaghaft gegangen und erst ganz allmählich dreister geworden. Ich war erstaunt, zu sehen, wie gut selbst eine große Kraftanstrengung vertragen wurde. Selbst Schmerzen bleiben an der Stelle der durchrissenen Adhäsionen kaum jemals zurück. Meist waren die Patientinnen, wenn anders die Narkose gut vertragen wurde, unmittelbar danach im stande, aufzustehen und zu arbeiten.

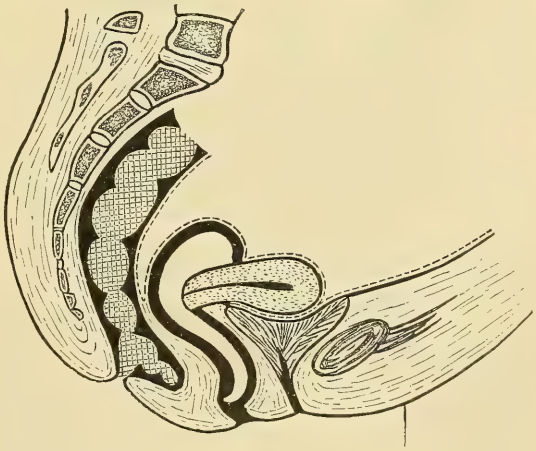

155

Thomas Pessar in situ.

Solche Fälle geben eine gute Prognose, vielleicht weil sich der Uterus wiederum, nun aber in normaler Lage, fixiert.

Ist der Uterus aufgerichtet, so wird er durch ein Pessar fixiert. Das ist bei nicht veralteten Flexionen und straffer Scheide allein durch Streckung der Scheide, resp. dadurch, daß die Portio hoch oben fixiert ist, möglich. Dazu wendet man die Hodge-Pessare S. 256, Fig. 148, 149 an. Bei schlaffem Scheidengrund gelangt die Portio wieder nach vorn und der Uterus retroflektiert sich wieder.

Dies ist besonders dann der Fall, wenn man wenig gekrümmte und zu kurze Pessarien anwendet. Man nimmt deshalb lieber stark-gebogene Pessare, wie das in Figur 156 abgebildete.

156

Stark gebogenes Hodge-Pessar.

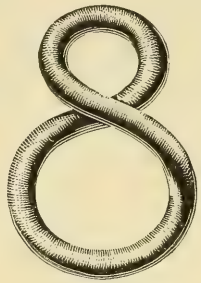

157

158

Achterförmig gebogene Pessare nach Schultze.

Pessare werden aus Glas, Zinn, Kupferdraht mit Gummischlauch überzogen, Celluloid und Hartgummi hergestellt. Die Celluloidringe wirft man in kochendes Wasser. Sie werden schnell weich und lassen sich in jede beliebige Form bringen. Durch sofortiges Eintauchen in kaltes Wasser werden sie in der gebogenen Form fest.

Gleichwertig ist Hartkautschuk. Er läßt sich, in die Spiritusflamme gehalten, biegen, doch muß man geschickt verfahren, daß der Kautschuk nicht anbrennt. Die Hartkautschukpessare lassen sich ebenfalls durch Kochen biegsam machen, und durch Eintauchen in kaltes Wasser in der gewünschten Form fixieren.

Die mit Gummischlauch überzogenen Ringe wendet man nicht mehr an, weil sie Fluor erzeugen. Die Zinn- und Aluminiumpessare sind nicht glatt genug. Die gläsernen sind zwar die saubersten, lassen sich aber nicht biegen. Man muß deshalb viele Formen haben. Die aus Hartglas gefertigten sind ganz vortrefflich.

Von den fertigen Pessaren sind die gebräuchlichsten die Thomas-Pessare (Figur 153, 154, 155). Sie sind nicht leicht zu applizieren.

Es macht oft Schwierigkeit, den dicken Bügel hinter die Portio zu bringen. Liegt das Pessar aber erst richtig, so liegt es sicherer als jedes andere. Es fixiert den Uterus in Anteversion. Nur sehr selten — wenn der obere Bügel nicht breit genug war — bemerkte ich, daß der Fundus seitlich vom Pessar sich retroflektiert hatte. Meist aber liegt das Pessar dauernd gut. Es mag Zufall sein, aber häufig erlebte ich beim Liegen dieser Pessare Konzeption; der Grund kann darin zu suchen sein, daß diese Pessare weniger als andere den Coitus behindern. Aber es ist auch möglich, daß die Ausdehnung des „Receptaculum seminis“ von gutem Einfluß ist.

Dieselben Dienste tun meine Normalpessare, die leichter zu applizieren sind, und das hintere Scheidengewölbe weniger stark dehnen



**159**

Hodge-Pessar mit Querbügel zur Fixation der Portio von vorn.

**160**

Dasselbe von der Seite.

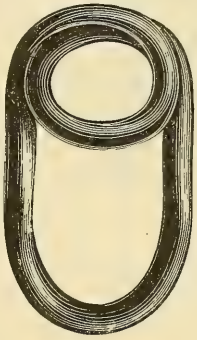

**161**

Dieselbe Form aus einem weichen Ring hergestellt.

als das Thomas-Pessar (Figur 153). Sie sind auch aus Celluloid zu biegen.

Da die anatomischen Verhältnisse gleich sind, so werden auch gleichgeformte — nur in der Größe verschiedene Pessare genügen.

Einen anderen Weg beschritt früher Schultze, indem er nicht indirekt, sondern direkt die Portio oben fesselte. Schultze wendet Achterpessarien an, von denen in Figur 159 und 161 zwei Formen abgebildet sind.

Man schiebt das Pessar schräg, um den Harnröhrenwulst zu vermeiden, in die Vagina. Den oberen, nach der Größe der Portio geformten Ring hält man möglichst an die hintere Scheidenwand angedrängt und fängt durch Hebelbewegungen am unteren größeren Ringe die Portio im oberen kleineren. Dann touchiert man unter dem

Pessar, oder wenn die Scheide eng ist, vom Rectum aus, um festzustellen, ob die Portio sich im oberen Ringe befindet.

Nunmehr probiert man, ob beim Nachobendrücken des unteren Ringes Schmerzen entstehen, ob die Patientin vom Pessar ungehindert sich schnell und hart setzen, sich bücken, aufstehen und gehen kann. Sind diese Körperbewegungen ohne Beschwerden möglich und hat auch bei einer Defäkation das Pessar sich nicht verschoben, kann auch die Patientin gut Urin lassen, so darf das Pessar liegen bleiben, „es paßt". Dennoch muß man nach einigen Tagen wieder untersuchen.

Klagt die Patientin über Schmerzen, so verschiebt man das Instrument nach allen Richtungen in der Scheide hin und her. Entstehen bei den Verschiebungen, die allmählich ausgiebiger gemacht werden, keine Schmerzen, so wird man die schmerzhaften Empfindungen nicht allein auf Druck des Pessars beziehen, demnach berechtigt sein, das Pessar liegen zu lassen und abzuwarten. Entstehen aber Schmerzen beim Verschieben, namentlich in der Richtung nach oben, so entfernt man das Pessar, verkürzt oder biegt es etwas anders; kurz, man probiert aus, ob durch Veränderung der Form und Größe die Schmerzen zu beseitigen sind. Ist die Patientin beim Urinlassen behindert, so biegt man den unteren Bügel so nach hinten, daß er nicht die Harnröhre gegen die Symphyse pressen kann. Oder man macht es kürzer, weil die starke Spannung der bei Retroflexio oft verkürzten vorderen Vaginalwand ebenfalls zu Urinbeschwerden Veranlassung gibt. Man legt meist die Pessare in der Rückenlage ein, doch gelingt es ebenso gut in der Seitenlage.



162
Schultzes Schlittenpessar.

Die Patientin kann auf der Seite liegend den reponierten Uterus nicht in Retroflexion pressen, überhaupt nicht die Bauchpresse so in Wirksamkeit setzen, daß das Einlegen gehindert wird. Durch Abziehen des Dammes schafft man sich Platz und Übersicht beim Einführen. Die Kontrolle der Lage des Pessars von Scheide oder Mastdarm aus ist bei Seitenlage eine sehr leichte.

Schultze wendet auch das sogenannte Schlittenpessar an (Figur 162).

Bei diesem Pessar liegt die Portio zwischen den beiden nach oben ragenden Bügeln. Der Uterus wird in toto erhoben, die Flexion etwas ausgeglichen, so daß der Uterus in dem Pessar gleichsam steht. Als Übergang zum Normalpessar ist bei großem gesenktem retrovertiertem Uterus dies Pessar oft nützlich.

Je länger ein Pessar liegt, um so besser; ein Vierteljahr dürfte die kürzeste Zeit sein. Man entfernt es probeweise und legt es von neuem ein, wenn die Flexion, bezw. wenn die Beschwerden derselben wieder eintreten. Oft ist die Patientin, obwohl Retroflexion wieder eintrat, trotzdessen „geheilt“. Während der Zeit der Normallage schwoll der Uterus ab, die Komplikationen verschwanden, und der kleine Uterus macht trotz der Retroflexion keine Symptome. Fälle aber, wo wirklich dauernd die Lage durch Tragen eines Pessars normal bleibt, sind nicht so selten, als gewöhnlich angenommen wird.

Wird eine Patientin schwanger, so bleibt das Pessar bis zur Hälfte der Gravidität liegen, um eine Inkarzeration des graviden, retroflektierten Uterus zu verhüten. Nach der Geburt legt man am 10. Tage das Pessar wieder ein, dann aber nicht ein Thomas-, sondern ein mit gleicher Biegung versehenes Hodge-Pessar: mein Normalpessar. In diesen Fällen werden noch wochenlang adstringierend-tonisierende Injektionen mit Alaun in Alkohollösungen (cfr. pag. 93) gemacht. Für leichte Defäkation ist zu sorgen. So wird manche Retroflexion definitiv geheilt.

Macht das Pessarium keinerlei Fluor, so läßt man nur nach der Menstruation einige Tage Soda-Alkohol-Spülungen (20 g Soda, 30 g Alkohol zu 1 l Wasser) oder Alsolspülungen 1 Eßlöffel Liquor Alsoli zu 1 l Wasser machen. Öfteres Herausnehmen und Säubern ist nicht nötig.

Besteht Fluor, so läßt man täglich Irrigationen machen: Acid. salicylici 20,0, Alkohol 200,0. D. S. 2 Eßlöffel zu 1 l Wasser von 28 bis 29° R. Wird der Fluor stark eitrig, blutig, so ist das Pessar einige Zeit zu entfernen.

Große Pessare reiben die Vagina im hinteren Scheidengewölbe. Ja ein zu großes Pessar kann sowohl oben als an dem unteren Stützpunkte tiefe granulierende Rinnen in die Weichteile eindrücken, und in ihnen gleichsam einwachsen. Dann ist das Pessar zu entfernen und eine längere Behandlung bis zur Überhäutung ist notwendig.

Schlecht polierte Pessarien verlieren bald den Glanz resp. die Glätte im hinteren Scheidengewölbe, sie werden rauh und reiben mechanisch die Epithelien ab. Dann muß man ein anderes Pessar einlegen.

Entsteht Perimetritis, so ist vorläufig nur die Entzündung zu behandeln.

Höchstens kann man bei mäßigen Entzündungserscheinungen einen weichen Mayerschen Ring einlegen. Ich habe es wiederholt erlebt, daß bei großer Schmerzhaftigkeit, namentlich beim Gehen, die Patientin sich nach Applikation des Mayerschen Ringes besser bewegen konnte. Ja es kommt besonders im Spätwochenbett vor, daß

der Uterus später in normaler Lage gefunden wird, so daß allein dieser Ring durch Erheben des Uteruskörpers die richtige Lagerung erzielte.

### Operative Heilung der Retroflexio[1].

Die Pessarbehandlung hat die Inkonvenienz, daß der Arzt die Patientin nicht los wird und die Patientin nicht den Arzt. Vielen Frauen ist die fortgesetzte Behandlung unsympathisch, sie verlangen, „völlig geheilt" zu werden. Das kann man bei der Pessarbehandlung nie mit absoluter Sicherheit versprechen. Oder arme Patientinnen können weder Arzt noch Pessare bezahlen und müssen arbeitsfähig werden. Deshalb hat der Wunsch, Retroflexionen definitiv zu heilen, seit langen Jahren bestanden. Die Indikation besteht dann, wenn die Richtiglagerung des Uterus notwendig erscheint, die Pessarbehandlung erfolglos, unmöglich oder unerwünscht ist. Erfolglos ist die Pessarbehandlung bei adhärentem Uterus auch dann, wenn immer wieder trotz des Pessars die Retroflexion entsteht. Unmöglich ist die Pessarbehandlung, wenn das Pessar nicht vertragen wird, und unerwünscht, wenn die Patientin durch häufige Untersuchung nervös wird, wenn sie überhaupt schnell gesund werden will. Steht es fest, daß der Lebensgenuß und die Arbeitsfähigkeit nur bei richtig gelagertem Uterus möglich ist, so bleibt nichts übrig, als die Kranke krank zu lassen oder sie operativ zu heilen.

Köberlé hatte wegen Obstruktion einen Uterus dadurch vorn fixiert, daß er ein Ovarium entfernte und den Stumpf in die Bauchwunde einnähte. Ferner hat man bei den alten Methoden der Ovariotomie mit extraperitonäaler Stumpfbehandlung unendlich oft den Uterus dicht an der Bauchwunde fixiert. Aber in bewußter Weise, mit überlegter therapeutischer Absicht war Olshausen der Erste, der einen Leibschnitt zu dem genannten Zwecke wagte. Olshausen nähte die beiden dem Uterus benachbarten Partien des Ligamentum lat. an die vordere Bauchwand an: Ventrofixatio.

[1] W. Alexander, Behandlung von Retroflexion und Prolapsus uteri durch die neue Methode der Verkürzung der Ligamenta rotunda. London 1884, Churchill. — Zeiss: C. f. G. 1885, p. 689. — Olshausen: C. f. G. 1886, No. 43; 1888, p. 388. — Leopold: ibid. 1888, 161; 1891, 317. — Czerny: Beitr. z. klin. Chir. 1889. IV, 164. — Gottschalk: C. f. G. 1889, 35. — Küstner: C. f. G. 1889, 567; Samml. klin. Vortr. 1890, 9. — Leopold: Samml. klin. Vortr. 96. — Martin: Deutsche Med. Woch. 1889, 39. — Zinsmeister: Wiener med. Blätter 1889, 487. — Gottschalk: ibid. 1891, 397. — Zeit: Z. f. G. XVIII, 352. — Zweifel: C. f. G. 1890, 689. — Leopold: C. f. G. 1891, 115. — Engström: ibid. 189, 918. — C. v. Braun: ibid. 596. — Flaischlen: C. f. G. 1031. — Asch: C. f. G. 1892, p. 251.

Andere Operateure fixieren den Fundus uteri direkt in die Bauchwunde.

Man operiert mit Beckenhochlagerung, so daß die Gedärme, in die Kuppel des Zwerchfells sinkend, nicht stören.

Ohne Zweifel ist für diese Operation die beste Methode der Eröffnung des Abdomens der Pfannenstielsche Querschnitt bei starker Beckenhochlagerung. Die Haut und die Fascie werden quer ungefähr in der Mitte zwischen einer die Spinae anteriores ossis ilei verbindenden Linie und der Symphyse durchschnitten. Dann präpariert man, die Schärfe des Messers gegen die Fascie gerichtet, die Fascie nach oben circa 5—6 cm von dem Muskel ab, ebenso nach unten 1—2 cm. Hierauf sucht man die mediale Grenze der Recti auf und schiebt die Recti mit dem Finger etwas auseinander. Das Fett, die Lamina praeperitonaealis wird mit der Pinzette hervorgezogen, und wenn viel vorhanden ist, abgeschnitten. Das Peritonäum wird inzidiert, worauf die Luft fauchend in die Peritonäalhöhle dringt. Die leeren Därme sinken bei guter Narkose sofort nach oben zurück. Jetzt dringen zwei Finger in die Öffnung und ziehen sie kräftig quer auseinander, was namentlich dann leicht gelingt, wenn die Fascie genügend weit abgelöst ist. Der Finger orientiert sich über die Lage des Uterus und hebt ihn, „löffelt“ ihn aus dem Douglasschen Raume heraus. Eine krumme, feine Nadel mit einem Zwirnsfaden geht durch den Fundus uteri hindurch. Die Nadel durchsticht von unten die untere Fascie nach oben und wieder nach unten. Der Faden wird geknüpft, so daß nunmehr der Uterus fixiert ist. Zwei oder drei fernere Suturen, ebenfalls mit Zwirn fixieren das Peritonäum auf dem Fundus. Katgut darf nicht genommen werden, weil er, zu schnell resorbiert, nicht vor Rezidiven schützt.

Eine fortlaufende Naht, die bei dem kleinen Peritonäalloche eine Tabaksbeutelnaht sein kann, schließt die Peritonäalhöhle und vereinigt lose — um nicht Atrophie zu machen — die Recti. Hierauf näht man in der Mitte und an beiden Seiten die zerschnittene Fascie mit versenkten Silkwormfäden fest aneinander. Dann wird die Fascie noch mit Katgut gut vereinigt. Die Hautwunde schließen ebenfalls Silkwormsuturen. Etwas Vioform wird auf die Wunde gestreut, eine Gazekompresse wird aufgelegt. Ein Zinkleimverband oder ein breiter Pflasterstreifen endigt die Operation.

Handelt es sich um Adhäsionen resp. um komplizierende Adnexeinsenkungen, so wende ich das Stöckelsche Bauchspekulum an. Fig. 163. Dasselbe wird der Länge nach in der Längswunde zwischen die Recti eingeschoben, so daß es das Perinotäum mitfaßt. Es wird gedreht, liegt über der Symphyse und bringt die Recti stark zum Klaffen. Die Kette wird an das Spekulum angehakt. An der Kette

zieht ein Gewicht von 2 Kilo. Das Spekulum hält sich also selbst. Der obere Wundrand wird mit einem stumpfen Haken gefaßt, an dem zwei kleine Gewichte nach den Seiten zu hängen. Zwei Gewichte, weil sie seitlich neben dem Kopf liegen. Jetzt ist das Operationsgebiet so eingestellt, daß jede Zerrung der Wunde, jedes Insultieren resp. Quetschen und Zerreißen der losen Fettschichten etc. wegfällt. Die Wunde, gedehnt vom Spekulum und gedehnt durch den Gewichtszug ist gut geschützt. Man sieht das ganze Operationsfeld bloßgelegt (Fig. 163), und kann nun unter dem besten Schutze — unter dem Schutze der Augen — alle Manipulationen in der Abdominalhöhle vornehmen.

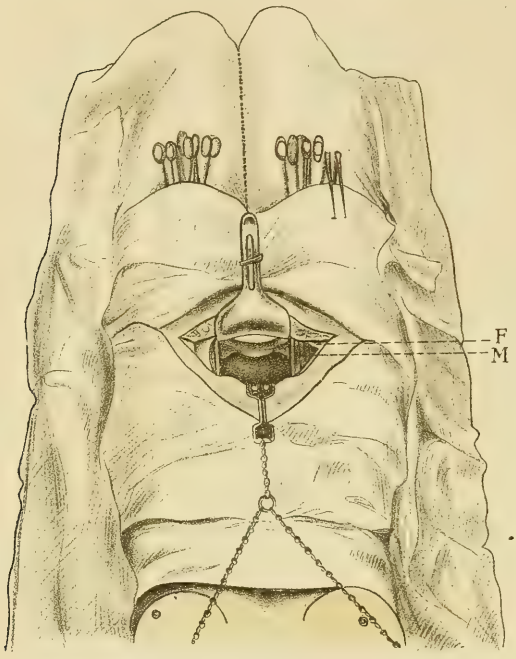


163

F Fascie. M Muskel.
Die durch Querschnitt eröffnete Peritonäalhöhle nach einer Photographie bei Beckenhochlagerung.

Fürchtet man Eiter zu finden, oder ist die Narkose schlecht, so kommt eine große Gazeserviette über die Därme, so daß man außerordentlich sauber und schonend operieren kann. Nachdem die Operation in der Tiefe fertig und der Uterus gefaßt ist, wird das Gewicht abgehängt, das Spekulum entfernt und der Uterus fixiert. Zuletzt wird der obere Wundhaken abgenommen, und die Operation durch die Schichtennaht vollendet.

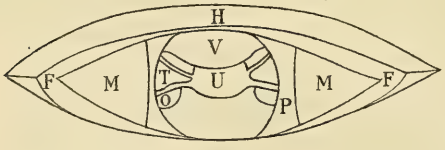


164

H Haut. F Fascie. M Muskel. U Uterus.
V Blase. O Ovarien. T Tube.
Dasselbe wie Fig. 163 schematisch.

Ich habe früher mit Längsschnitt operiert, habe aber bei dieser Operation den Längsschnitt völlig verlassen. Der Pfannenstielsche Schnitt ist erstens sehr lebenssicher. Denn die Eröffnung geschieht unten, schützt die Därme, die man kaum sieht und schafft also

fast dieselben günstigen Verhältnisse, wie sie bei den vaginalen Operationen bestehen. Eine Hernie ist unmöglich. Bei dem Längsschnitt war sie doch einigemal vorgekommen, wenn bei heftigem Erbrechen die Peritonäalnaht platzte und sich die Därme in die geplatzte Wunde von unten einpreßten.

Einige Wochen nach der Operation sieht man die Wunde kaum noch. Sie liegt in der natürlichen Falte über dem Mons Veneris, meist in den Haaren.

Der Erfolg ist eklatant. Untersucht man nach Jahren, so findet man den Uterus noch antevertiert. Mitunter liegt der Uterus den Bauchdecken nicht mehr so fest an, es entsteht ein neues Ligamentum suspensorium fundale medium von 1 bis 4 cm Länge, das auch nach Ablauf mehrerer Schwangerschaften noch vorhanden ist.

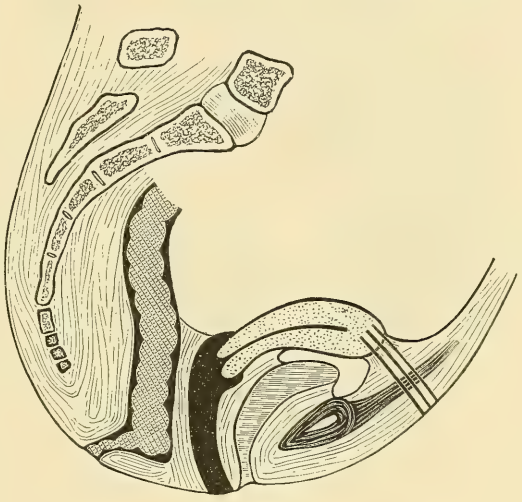

165

Effekt der Ventrofixation.

Verbindet man mit der Ventrofixation die Entfernung pathologischer Adnexe oder ist der Uterus fixiert, so muß der quere Bauchschnitt höher angelegt und dadurch größer sein, denn nur das Sehen der Adhäsionen verleiht Sicherheit bei der Durchtrennung. Die Lösung der dünnen Adhäsionen geschieht durch Zerreißen. Dickere, lange, strangförmige, in denen man Gefäße vermutet, resp. Netzadhäsionen werden vor der Durchtrennung mit der Schere doppelt mit Katgut unterbunden. Adhäsionen des Darms werden so durchtrennt, daß man die schneidenden Instrumente möglichst nach dem Uterus hin richtet. Sonst könnte man eventuell den Darm verletzen. Küstner empfiehlt warm, die Adhäsionen mit dem Paquélin zu durchtrennen.

Sollten die Adhäsionen z. B. am Dickdarm oder dem hinteren Peritonaeum parietale sitzen, und sind sie ohne Gefahr nicht zu lösen, so macht man die künstliche Fixation recht ausgiebig und fest. Dann lockern und dehnen sich im Laufe der Zeit die Pseudoligamente. Der Erfolg tritt auch in dieser Weise ein.

Prinzipiell wird bei Netzadhäsionen oder Verwachsungen der Appen-

dices epiploicae das entfernt, was verwachsen war, denn selbstverständlich entbehren diese Partien des Endothels und verwachsen wieder. Wendet man diese Vorsicht nicht an, so kann man gezwungen sein, wegen der andauernden Schmerzen, die ihren Grund in den neu entstandenen Verwachsungen, z. B. an den Ovarien haben, noch einmal zu laparotomieren.

Näht man nicht den Fundus, sondern die Winkel an die Bauchwand fest, so kann vor dem Fundus herab sich das Netz einschieben, einklemmen und fixieren. Dann entstehen enorme Schmerzen bei körperlichen Anstrengungen. Ich mußte in einem solchen Falle Laparotomie machen und ein Stück Netz resezieren. Es war ganz unmöglich, das zwischen Bauchdecken und vorderer Uteruswand fixierte Netz herauszuziehen.

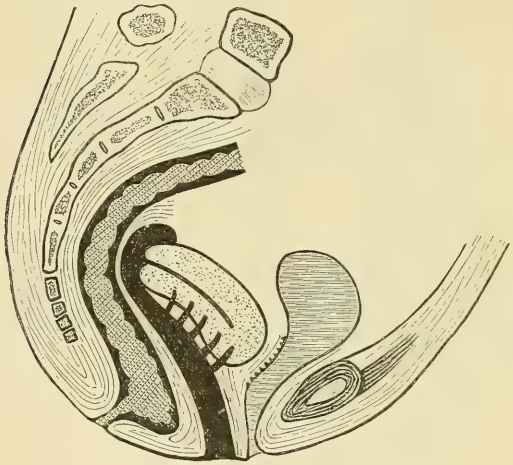

166
Effekt der Vaginafixation.

Bei jugendlichen Personen aber, die noch viel Gebrauch von ihrem Uterus machen können, wäre es frevelhaft, eine verstümmelnde Operation vorzunehmen. Gibt es doch schon unzählige Fälle, wo Frauen nach der Ventrofixation glückliche Mütter geworden sind.

## Die Vaginafixation[1].

Schon ehe Olshausen die Ventrofixation angab, hatte Schücking eine andere Methode, die Vaginafixation ersonnen. Schücking führte von der Vagina aus eine gedeckte Nadel in die Uterushöhle. Die Nadel wurde vorgestoßen, durchbohrte den Fundus uteri und kam in der Nähe der Harnröhre aus der vorderen Vaginalwand heraus. Nunmehr wurde ein Faden in die Spitze eingefädelt, und mit ihm wandelte die Nadel den Weg zurück. Die Enden des Fadens, dessen eines Ende aus der Portio, dessen anderes aus der Vaginalwunde

[1] Schücking: C. f. G. 1888, 181; 1890, 123; 1891, 392. — Saenger: C. f. G. 1888, 17, 34, 102; 1891, 305, 889. — Dührssen: Z. f. G. XXV, p. 368. — Mackenrodt: Deutsche med. Woch. 1892, 491; Z. f. G. XXIV, 315. — Glaeser: C. f. G. 1892, 893.

hervorragte, wurden zusammengeknüpft. Dadurch entstand eine starke Anteflexio. Durch Anheilen des Fundus an der Stichöffnung sollte der Uterus dauernd in Anteflexion erhalten werden. Diese Methode ist verlassen. An ihre Stelle ist die Vaginafixation getreten. Die Operation ist nur erfolgreich, wenn es gelingt, ohne oder mit Narkose den Uterus manuell leicht zu reponieren. Bei fixiertem Uterus ist die Vaginafixation kontraindiziert.

Bei Vaginafixation wird ein Längsschnitt in die Vagina von der Portio bis zum Harnröhrenwulst geführt, kleine, nur $1\frac{1}{2}$ cm große Querschnitte gehen dicht vor der Portio nach rechts und links. Diese Querschnitte können bei genügender Dehnbarkeit der Vagina wegbleiben. Vom Längsschnitte aus wird die Blase abgelöst. Sollten seitlich Rami vaginales spritzen, so werden sie sicher unterbunden, weil störende, ja lebensgefährliche Nachblutungen entstehen können und schon entstanden sind. Ein Todesfall durch Nachblutung nach oben ist berichtet. Die Blase wird hoch in die Höhe geschoben, während die Portio stark abwärts gezogen wird. Einige Operateure eröffnen das Peritonäum nicht. Die meisten zerdrücken mit dem Finger die Peritonäaltasche. Nun läßt man die Portio los, so daß sie nach hinten und oben gleiten kann, und zieht gleichzeitig mit kleinen, feinen „Kletterhaken“ oder mit feinen Zangen den Uterus hervor. Der erste Haken wird oberhalb der Portio eingesetzt, der zweite 1 cm höher und so weiter. Man geht so lange aufwärts, bis die vordere Fläche des Uterus, in der Peritonäalöffnung liegt. Darauf durchsticht man mit einer krummen Nadel die Vaginalwand unter der nach oben geschobenen Blase hinweg durch die vordere Uteruswand hindurch und durch den anderen Vaginalwundrand heraus.

Man näht gleichzeitig die Vaginalwunde und den Uterus so an die Vagina, daß der Uterus völlig an die Vagina gedrückt wird. Es resultiert eine schöne, glatte, leicht heilende, sich tief einbuchtende Wunde.

Um spätere zu starke Fixation an der Blase zu vermeiden, führt man die oberste Naht nur etwas über die Gegend des inneren Muttermundes durch die Uteruswand. Mackenrodt näht den Uterus nicht fest an die Scheidenwand, sondern an das Blasenperitonäum: Vesicifixatio. Dadurch wird Beweglichkeit des Uterus in der eventuellen Schwangerschaft garantiert.

In neuerer Zeit sind Fälle bekannt geworden, bei denen Schwangerschaft bei vaginafixiertem Uterus zu schweren Komplikationen führte. Es mußte der Kaiserschnitt gemacht werden, da der Muttermund des fixierten Uterus hoch nach hinten oben gelangte und die Wehen das Kind nicht austreiben konnten. Diese Gefahr tritt nicht ein, wenn nicht der Fundus, sondern nur die vordere Fläche fixiert, und wenn

die Naht den Uterus nicht an die Vagina, sondern an das Blasenperitonäum fixiert. Aber wer garantiert, daß nicht Eiterung und Entzündung während der Heilung trotz dessen eine zu feste Verbindung mit der Vagina bewirkt?

Diese Unglücksfälle haben viele Operateure veranlaßt, die Operation ganz fallen zu lassen. Andere, wie ich, machen sie nur dann, wenn Konzeption nicht mehr in Frage kommt. Bei jüngeren Individuen habe ich deshalb gleichzeitig die „Sterilisation" in der Weise ausgeführt, daß ich beiderseitig die ganze Tube resezierte und den kleinen Stumpf am Uteruswinkel unter das Peritonäum versenkte. Auch habe ich mit einem festen Zwirnsfaden die Tube mehrfach umstochen und zu einem festen Knäuel zusammengeschnürt.

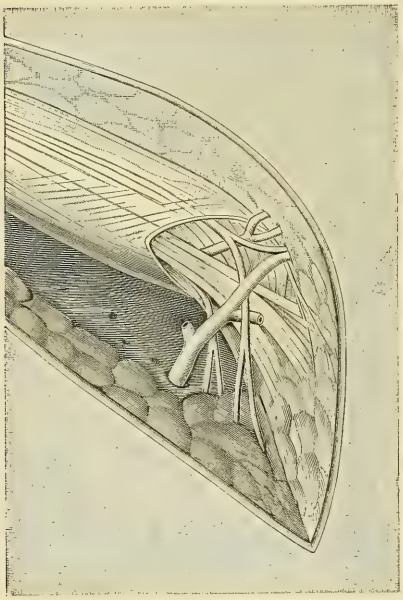

167

Operationsgebiet bei der Alexander-Adamschen Operation nach Waldeyer.

### Die Alexandersche Operation[1].

Die älteste der Operationen ist wieder die neueste geworden! Schon vor Jahrzehnten hat Alquié vorgeschlagen, beim Prolaps die runden Mutterbänder durch einen Hautschnitt am Mons Veneris aufzusuchen, sie hervorzuziehen und dadurch den Uterus richtig zu lagern. Diese Operation wurde von Alexander zur Richtiglagerung des retroflektierten Uterus empfohlen.

Man erblickt in Figur 167, aus dem Leistenkanal herauskommend, das Ligamentum rotundum strahlenförmig sich teilend. Darüber verläuft, etwas schräg nach innen und oben mehrere Äste abgebend, die Vena pudenda externa, die beim Durchschneiden dunkles Blut ausfließen läßt. Darunter der Nervus ileoinguinalis. Ebenfalls aus dem Leistenkanal, oberhalb des Ligamentum rotundum unter dem genannten Nerven, zieht ein Ast der Vena spermatica externa.

[1] Werth: A. f. G. XLIIV, Festschrift zur Feier u. s. w. Wien 1894, Hölder. — Küstner: C. f. G. 1895, No. 7. — Calmann: C. f. G. 1897, p. 97. Reifferscheid A. f. G. 1903.

Die Operation ist bei mageren Patientinnen leicht, bei fetten schwieriger. Nach Reposition des Uterus und Einlegen eines die richtige Lage erhaltenden Pessars wird ein Schnitt parallel dem Lig. Poupartii gemacht. Er beginnt ungefähr 1 cm unterhalb der Tuberc. pubis und geht schräg nach oben außen. So tief angelegt befindet sich der Schnitt gerade über dem Leistenkanal. Große Schnitte zu machen hat wenig Sinn. Ja man kann die Hautschnitte noch kleiner machen, weil man ja das Fett in der Tiefe nach allen Seiten von der Fascie abzuschieben vermag.

Nach Freilegung der Fascia superficialis schiebt man mit dem in Gaze gehüllten Finger das Fett von der Fascie blutlos ab. Dann muß man die Leistenkanalöffnung sehen. Weshalb einige Operateure den Leistenkanal aufschneiden, ist mir unklar. Mir ist es stets gelungen, ohne die Fascie zu verletzen, die Operation zu vollenden. Der Inhalt des Leistenkanals mit dem Ligamentum rotundum wird mit einer Pinzette hervorgezogen. Das Ligament wird isoliert und kräftig ca. 10—12 cm hervorgezogen.

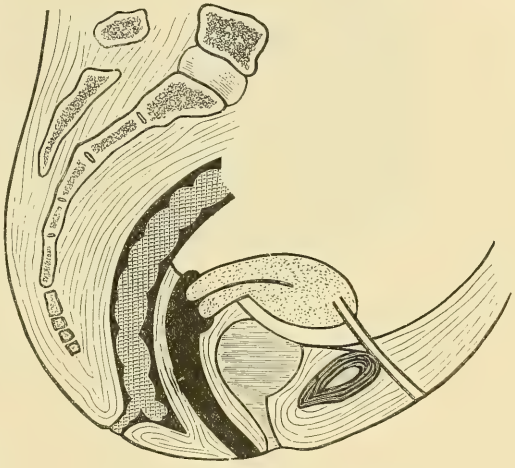

**168**
Alexandersche Operation.

Nun wird das hervorgezogene Ligament so festgenäht, daß die Nadel das Ligament durchsticht.

Die Naht in der Tiefe muß den Leistenkanal verschließen, damit nicht Hernien entstehen. Sie darf nicht das ganze Band umschnüren, sondern nur seitlich fixieren, so daß die Ernährung dem Bande nicht abgeschnitten wird. Wenigstens 4 bis 5 cm des Bandes müssen festgenäht werden. Zufällig bestehende Leistenhernien werden dabei leicht geheilt. In einem Falle konnte ich durch die Hernie die mit Höckern besetzte Tube fühlen und diese wegen Tuberkulose resezieren.

Bei der Nachbehandlung ist darauf zu achten, daß die Blase stets leer erhalten wird.

Bei dieser Operation macht man nur Hautwunden. Die Narbe, in den Haaren liegend, ist unsichtbar, die Wunde heilt aseptisch primär. Hämatome sollen nicht entstehen, doch kann z. B. eine Hautnaht in der Tiefe ein Gefäß verletzen, so daß Blut erst in der Rekonvalescenz

austritt. Dies ist leicht durch die Fluktuation zu konstatieren. Dann macht man unter sorgfältiger Asepsis eine Punktion und saugt das Blut aus. Rezidive entstehen, wenn das Ligamentum rotundum zu fest umschnürt, atrophisch wird, zu kurz abgeschnitten wird, wenn das Pessar, das bis zum Aufstehen der Patientin liegen bleiben soll, zu bald entfernt, wenn seine Applikation vergessen war, oder wenn nicht auf die Entleerung der Blase in den ersten Tagen nach der Operation geachtet wurde.

169

Alexander-Adams Operation; Narben am 14. Tage photographiert.

## Kritik der beschriebenen Operationen.

Es gibt sicher Fälle, wo jede der drei beschriebenen Operationen ein gutes Resultat haben würde; wo es also, wenn ich so sagen darf, Geschmackssache ist, wie man operieren will. Hat nun ein Operateur stets eine, „seine“ Methode geübt, beherrscht er diese und die anderen nicht, hat er also das Recht, sich und seinen Erfolgen zu vertrauen, warum sollte er nicht „seine“ Methode bevorzugen? Dann darf er aber nicht so weit gehen, daß er die anderen Methoden für schlecht erklärt.

Die Ventrofixation ist zweifellos die sicherste Methode. Will man also absolut sicher gehen, so wird die Ventrofixatio mit Pfannenstielschem Schnitte die beste Methode sein. Da aber, wenn auch selten, bei dieser Methode Schwangerschaftsstörungen beobachtet sind, so ist nicht zu leugnen, daß gewisse Gefahren für später entstehen. Aber bei unverheirateten Frauen resp. bei alten Jungfern, die es bleiben werden und wollen, scheue ich auch nie die Ventrofixation allen anderen Methoden vorzuziehen. Namentlich aber dann, wenn eventuell Adnexkrankheiten, ein Uterusmyom, eine Adhäsion

beseitigt werden müssen, also bei komplizierter Retroflexio ist die Ventrofixation indiziert.

Daß andererseits die Schwangerschaft nach Ventrofixation unendlich oft gut verlief, ist durch große Statistiken festgestellt. Auch Aborte sind nicht häufig. Aber nicht zu leugnen ist, daß Beschwerden in der Schwangerschaft vorkommen. Einige Fälle sah ich, wo die Schwangere, obwohl schließlich die Geburt normal verlief, wochenlang brach und zu Bett liegen mußte.

Die Vaginafixation darf man bei komplizierter Retroflexio nicht machen. Allerdings kann man mit dem Finger zwischen Uterus und Blase eingehend Adhäsionen zerdrücken, aber was einmal verwachsen war, verwächst leicht wieder. Und daß man Unglück haben kann. z. B. den Darm verletzen oder Blutungen machen, deren Quelle erst nach Totalexstirpation des Uterus zu entdecken ist, wurde ebenfalls beobachtet. Nur wenn die Genitalien abgesehen von der Lageveränderung normale sind, soll man vaginafixieren.

Ich rate auch, die Vaginafixation nicht bei einer völlig virginellen Vagina zu machen. Daß sie möglich ist, haben Viele und habe auch ich festgestellt. Ich sah aber recht häßliche Narben, da bei der schlechten Übersicht in der engen Vagina nicht exakt operiert und vereinigt werden konnte. Mir ist ein Unglück nicht vorgekommen. Aber ich kenne Fälle von Ureterverletzung, von Blasenfisteln oder so starker Narbenbildung der vorderen Vaginalwand, daß die Urethra verzerrt war und Incontinentia urinae bestand. Es mußte die Narbe quer getrennt und longitudinal vereinigt werden, um das Orificium urethrae herabzuschieben.

Nun die Gefahr der Schwangerschaft![1]) Viele behaupten gewiß mit Recht, daß diese Gefahr bei ihren Methoden nicht existiere. Aber ist wohl jeder der unzähligen Operateure, die heutzutage, geübt oder ungeübt, gynäkologisch operieren, im stande, die Gefahr zu fester Vernarbung des Uterus mit der Scheide zu vermeiden, und kann nicht nachträglich, unbeabsichtigt, eine zu feste Verwachsung, z. B. bei sekundärer Blutung und benachbarter Peritonitis eintreten? Die Erfahrung lehrt, daß dies der Fall ist!

Es bleiben auch Vaginalnarben zurück, die den Coitus fast unmöglich machen, Blasenverzerrungen, die ich selbst durch Cystoskopie nachwies. Blasenleiden, die durch Einwanderung der Fäden oder direkte Verletzungen entstehen.

---

[1] Strassmann: A. f. G. L, Heft 3. — Graefe: M. f. G. II, Heft 6. — Wertheim: C. f. G. 1896, p. 25. — Rühl: C. f. G. 1895, p. 147. — Dietrich: C. f. G. 1899, p. 961.

Sah man solche Fälle, erlebte man, daß eine Frau wegen leichter Beschwerden operiert, dauernd leidet oder gar bei der Geburt den Kaiserschnitt durchmachen mußte und stirbt, so ist man doch sicher im Recht, wenn man die Vaginafixation durch eine gleichwertige Operation ersetzt. Kann ich die unglücklichen Folgen ganz vermeiden, warum soll ich sie riskieren?

So muß doch im allgemeinen vor der Vaginafixation gewarnt werden.

Will man eine mobile Retroflexio operativ heilen, so ist gewiß die Alexander-Adam-Operation die ungefährlichste. Ich habe nun fast 400 Fälle operiert und niemals ein Unglück dabei erlebt. Schon sehr viele Fälle sah ich, wo nach ungestörter Schwangerschaft, die Normallage des Uterus geblieben war.

## G. Der Uterus- und Vaginalprolaps[1].

Wir behandeln in diesem Abschnitt die Senkungen der Vagina und die des Uterus gemeinsam, und zwar teilen wir die verschiedenen Formen folgendermaßen ein:

1. Isolierte Senkung der Scheidenwandung, a) der vorderen: Cystocele; b) der hinteren Wand: Rectocele; c) beider Wände.
2. Primäre Senkung der Scheidenwandung mit Senkung des Uterus.
3. Primäre Senkung des Uterus mit Inversion der Scheide.

### 1. Isolierte Senkung der Scheidenwandung.

Bei jeder Geburt wird vom herabtretenden Kopfe die vordere Scheidenwand mit der Muttermundslippe nach unten gepreßt, die ganze Scheide zusammengeschoben und verkürzt. Namentlich bei Rigidität des Muttermundes, bei vorzeitigem Wasserabfluß und bei Anschwellung der vorderen Muttermundslippe ist dies der Fall. Nicht selten sieht man dicht hinter der Vulva vor und kurze Zeit nach der Geburt beim Auseinanderklappen der Schamlippen die blaurote Muttermundslippe. Die vordere herabgepreßte Scheidenwand wird in allen ihren Verbindungen gelockert. Da die Bauchdecken schwer und noch zu groß auf den Gedärmen lagern, da die Blase gefüllt auf den großen und schweren Uterus drückt, so steigen die inneren Genitalien nicht

[1] Meissner: Der Vorfall der Gebärmutter u. s. w. Leipzig 1821, Fr. Fleischer. — Froriep, Chirurgische Kupfertafeln IV. — Virchow, Gesammelte Abhandl. p. 812. — v. Franqué, Der Vorfall der Gebärmutter u. s. w. Würzburg 1860, Stahel, — Huguier, Sur les allongements hypertrophiques u. s. w. Paris 1860. — Tauffer: Deutsche med. Woch. 1877, 22 bis 25. — Herbst, Historisch-kritische Darstellung der Operationen des Prolapsus uteri. Diss. Halle 1881.

nach oben, sondern bleiben tief im Becken liegen. Nur dann, wenn die Involution des Uterus und des den Uterus haltenden straffen Bindegewebes an der Basis der Ligamenta lata sowie des Peritonäums gut vor sich geht, gelangt die Portio wieder nach hinten und oben. Immer aber bleibt, wenn Geburten schnell sich folgen, eine geringe Senkung der vorderen Vaginalwand und eine geringe Cystocele zurück.

Eine große Bedeutung hat auch die Muskulatur des Beckenbodens. Wenn das Kind „durchtritt", wird der Levator ani gewaltsam gedehnt und an die Beckenwand angedrückt. Bleibt der Levator schlaff, so bleibt zwischen beiden Hälften der Raum weit. Der untere Teil der Scheide entbehrt der Stütze und senkt sich.

Auch der Dammriß hat ätiologische Wichtigkeit, weil er dem Beckenboden seinen Halt raubt. Hinten fehlt die normale Stütze für die vordere Wand. Während normaliter (vergl. Figur 49, S. 80) die vordere Wand der hinteren aufliegt, kann bei einem Dammrisse sich die vordere Wand an der hinteren, nunmehr senkrecht verlaufenden, herabschieben, sich ungehindert bis in den Introitus vaginae hinein senken (vergl. Figur 170).

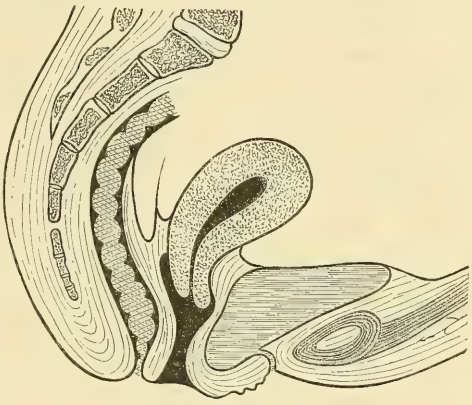

170

Uterus am Ende des Wochenbettes.
Die hintere Vaginalwand ist durch einen Dammriß zerstört und senkrecht geworden. Die vordere Vaginalwand, ihrer Stütze beraubt, senkt sich, hypertrophiert, zieht den Uterus nach sich, der Prolaps leitet sich ein.

Dabei besteht Stauungsödem oder wenigstens Hyperämie der Scheide. Wie ein Zipfel hängt die mediane Partie vorn und hinten in den Introitus vaginae hinein, während seitlich die Befestigungen noch intakt sind. Der gesenkten Scheide liegt die Blase unmittelbar an: Cystocele.

Steht die Wöchnerin auf, so senkt sich die schlecht involvierte, dicke Scheidenwand mehr und mehr. Der aus der Cystocele nicht abfließende Urin, auf dem der intraabdominelle Druck lastet, schiebt die Scheidenwandung — die Columna rugarum — in und vor die Vulva. Der sich retrovertierende Uterus wird oft nachgezogen, kann aber auch jahrelang trotz tiefer Senkung der Scheide vollkommen normal liegen. Ehe der Uterus nicht eine Retroversionsstellung einnimmt, ehe nicht seine speziellen Befestigungen gelockert sind, senkt er sich nicht. Oft findet man bei alten oder auch bei jungen Frauen vordere und hintere

Vaginalprolapse in und vor der Vulva, während der Uterus normal hoch antevertiert liegt.

Ist der Sphincter ani zerrissen, so entsteht nicht eine Rectocele. Ist aber der Damm und die Vagina zerrissen, während der Sphincter ani erhalten ist, so stülpt sich bei chronischer Dehnung der Ampulla recti durch Kotstauung oberhalb des Sphincter die ungestützte Rektalwand weit nach vorn. Auch bei völlig erhaltenem Damme entsteht sogar bei Nulliparis durch chronische Konstipation eine Rectocele. Wird sie nicht durch Klysmata methodisch entleert, so nimmt sie allmählich zu.

Jedenfalls ist bei der Rectocele das Rectum primär, die Vagina sekundär beteiligt. Nicht die Vagina zerrt das Rectum herab — dazu sind die Verbindungen viel zu lose —, sondern das Rectum dilatiert sich und schiebt die Vagina vor sich her.

Der Prolaps der vorderen Wand kombiniert sich häufig mit dem der hinteren Wand, so daß man beide Prolapse durch eine Querlinie getrennt in der Vulva oder vor der Vulva, namentlich beim Pressen erblickt. Dabei sind die seitlichen Verbindungen der Vagina mit der Unterlage noch fest.

Wir betrachteten bis jetzt die untere Hälfte der Vagina. Auch die oberen Wandungen senken sich oft primär. So ist es vorgekommen, daß sich bei starker Anteflexio die Verbindung zwischen Blase und Uterus löste und die Excavatio utero-vesicalis in die Scheide hinein prolabierte. Auch der Douglassche Raum kann abnorm ausgedehnt sein, der Zwischenraum zwischen beiden Douglasschen Falten bildet dann gleichsam die Bruchpforte, durch welche Gedärme oder pathologischer Inhalt (Ascites, dünnwandige Ovarientumoren) in den Douglasschen Raum eintreten, ihn ausdehnen, ihn in die Scheide und vor die Scheide hervorwölben. Befinden sich in der deszendierten Excavatio vesico-uterina oder im Douglasschen Raume Gedärme, die von der Scheide aus zu diagnostizieren sind, so handelt es sich um eine Enterocele vaginalis anterior oder posterior.

#### 2. Senkung der Scheidenwand mit Senkung des Uterus.

Zwar gibt es ohne Zweifel isolierte vordere und hintere Vaginalprolapse, meist aber ist der Uterus dabei ebenfalls etwas gesenkt, wenn auch noch in normaler Anteversionsstellung. Befindet sich der Uterus in Retroversion, so geht die gemeinsame Senkung schneller vor sich. Irrig ist es, von einer festen Verbindung der Blase mit der Cervix zu sprechen. Das beweist die alltägliche gynäkologische Erfahrung. Die Blase ist nicht mit dem Uterus, von dem sie sich leicht abschieben

läßt, wohl aber mit der Scheide fest verbunden. Zerrt die Scheide den Uterus herab, so folgt Uterus und Blase nach.

Eine Folge der Senkung ist Stauung und Hypertrophie der Vaginalwand. Der ohnehin schon dicke Wulst der Mitte der Vagina drängt allmählich die Labien auseinander. Und liegt die Vagina erst vor der Vulva, so nimmt die Hyperämie, wie bei der Kopfgeschwulst durch Druckdifferenz zu.

An dieser Hyperämie beteiligt sich die Portio bezw. der untere Abschnitt des Uterus. Die Portio und die Cervix des retrovertierten, deszendierten Uterus hypertrophieren zirkulär und longitudinal.

Allmählich gelangt die ganze vordere Vaginalwand nebst der Portio vor die Vulva (cfr. Figur 171). Der Uterus senkt sich sowohl durch das Eigengewicht als durch den abdominellen Druck. Er wird unten nicht gestützt, liegt retrovertiert in der Achse des Beckens und hängt nur noch an den intraabdominellen peritonäalen Bändern, sowie an dem Bindegewebe in der Basis der Ligamenta lata. Das vordere Scheidengewölbe fehlt, das hintere ist noch, wenngleich tiefer stehend, vollkommen vorhanden.

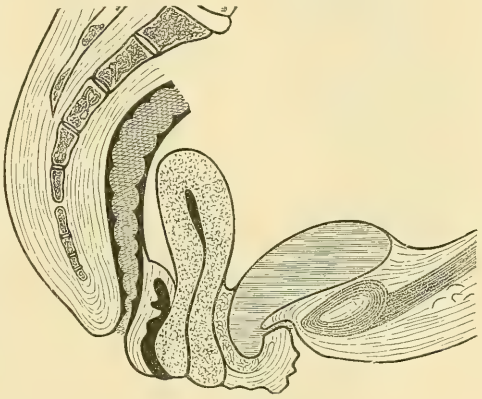

171

Prolaps der vorderen Vaginalwand, Senkung des Uterus, hinteres Scheidengewölbe noch vorhanden. (Hypertrophie der Portio media der Cervix.)

Bei Zunahme der Senkung, wenn die noch vorhandenen Befestigungsmittel des Uterus nachgegeben haben, verschwindet auch das hintere Vaginalgewölbe: der Uteruskörper liegt zwar noch im Becken, die Portio, die Cervix, die Scheide aber völlig vor der Vulva. Dann nimmt die zirkuläre Hypertrophie und die Verdickung der Vaginalwände erheblich zu (vergl. Figur 171 und 172).

### 3. Primäre Senkung des Uterus mit Inversion der Scheide.

Liegt der Uterus retrovertiert, senkt er sich primär, gelangt er, sich mehr und mehr dem Druck von oben folgend, abwärts, so nimmt er die Scheidenansätze mit. Er wickelt gleichsam die Scheide von der Unterlage ab, invertiert sie, krempelt sie um und prolabiert mit ihr.

In dem normal verlaufenden Puerperium involviert sich das Peritonäum. Das den Uterus tragende und haltende Bindegewebe im Parametrium wird ebenfalls wieder straff wie vorher. Ist die Involu-

tion aber durch Entzündung resp. Hyperämie gestört, wird das Bindegewebe in der Basis der Lig. lat. nach abgelaufener Entzündung atrophisch, so folgt der Uterus dem abdominellen Druck nach unten. Bei normaler Lage des Uterus könnte immer nur eine verstärkte Anteversion entstehen (vergl. S. 148). Bei Retroversion aber gleitet der Uterus nach unten, wie wir das S. 283, Figur 170 schilderten. Begünstigend für das Prolabieren wirkt der Fettverlust in der Schwangerschaft oder nach langem Krankenlager. So kann nach einem Typhus während des langen Liegens auf dem Rücken eine Retroversio entstanden sein und nun ein Prolaps die Folge sein. So sah ich einen akut entstandenen Prolaps bei Wöchnerinnen. Dienstmädchen, aus der geburtshilflichen Klinik kommend, hatten sofort nach dem Wochenbett schwerste Arbeiten verrichtet.

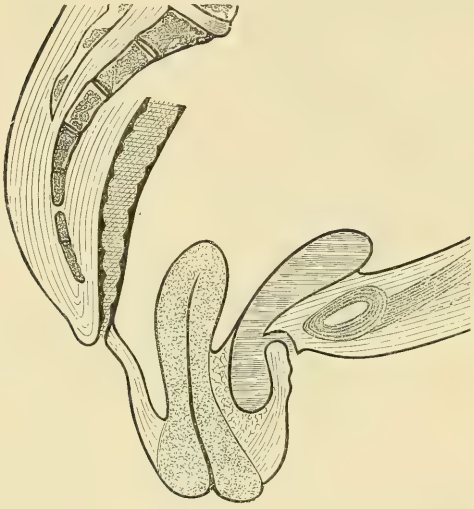

172

Totaler Prolaps des Uterus und Inversion beider Vaginalwände.

Starke Verdickung der Portio und der Vagina an ihrem Ansatzpunkte, am Uterus zirkuläre Hypertrophie.

Die Retroversio ist also ein Vorstadium des Prolapses, der freilich dann nicht entsteht, wenn sich die Retroversio in eine typische Retroflexio verwandelt. Dabei gelangt die Portio und das anhaftende vordere Scheidengewölbe nach oben.

Dies ist ein primärer Uterusprolaps mit sekundärer Inversion und Prolaps der Vagina. Das Endresultat dieses Vorganges ist das nämliche wie das S. 285 (Figur 171) beschriebene.

In ähnlicher Weise entstehen Senkungen des Uterus mit Inversion der Scheide bei Nulliparen, sogar bei Virgines. Hier sind angeboren die Fascien, welche den Beckeneingeweiden ihren Halt geben, schlecht ausgebildet. Dies beweist auch die häufige Komplikation mit Hernien. Die Fälle, wo der Uterus nach einer Geburt bei Spaltbecken sofort prolabiert, sind für das Fehlen der normalen Verbindungen typisch. Der Uterus ist in diesen Fällen zwar nicht zu schwer oder hypertrophiert, aber wegen der zu schlaffen Scheide und des unvollkommenen Bandapparates zu beweglich. Die Schlaffheit kann auch akquiriert sein. Wenn z. B. Hebammen immer größere Gummiringe einlegen,

so wird die Scheide verkürzt, erschlafft und erweitert. Der Uterus wandert nach unten bis vor die äußeren Genitalien. Selbst eine Anteversionsstellung des total prolabierten Uterus bei einer Nullipara mit stark gedehnter Scheide habe ich gesehen.

Am häufigsten sind Fälle, bei denen alle ungünstigen Momente: Dammriß, schlaffe Scheide, Atrophie des Bindegewebes, nachgiebiger Beckenboden, primäre Cystocelenbildung, Retroversion und erschlaffte Peritonäalverbindungen konkurrieren, um den Prolaps zu stande zu bringen.

Andererseits findet man oft bei den größten Dammrissen und funktionsunfähiger Scheide, aber normal gebliebenen oberen Uterusbefestigungen eine normale Anteversion.

Auch bei Neugeborenen sind angeborene Prolapse als Bildungsfehler mit Spina bifida lumbo-sacralis beobachtet[1].

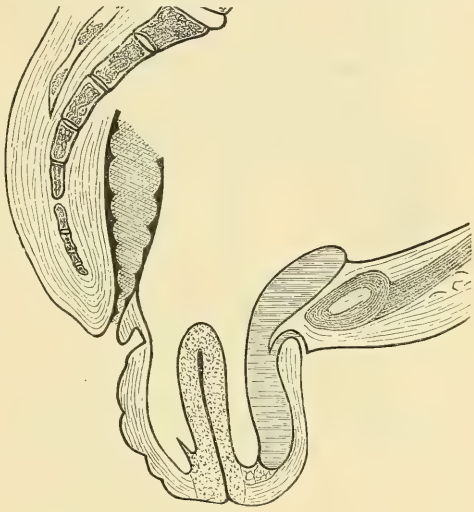

173

Primärer Uterusprolaps nach Retroversio, ohne Hypertrophie der Cervix.

## Anatomie.

Bei der Schilderung der Anatomie müssen wir den Uterus, die Vagina, das Peritonäum, das Rectum und die Blase betrachten.

Der Uterus ist beim Prolaps hypertrophiert, und zwar besonders in seinem unteren, extraperitonäal gelegenen Teile, d. h. abwärts vom inneren Muttermunde: es besteht eine Hypertrophie der Cervix. Sie ist nicht nur verdickt — zirkulär, sondern auch oft verlängert — longitudinal hypertrophiert. Obwohl der Uterusfundus in normaler Höhe sich befindet, liegt die Portio vor der Vulva. Der Uterus hängt an der vorderen Vaginalwand, resp. am Arcus pubis. Während vorher die Vagina den Uterus herabzerrte, hält sie jetzt den gesunkenen.

Am leichtesten verständlich werden diese Verhältnisse durch eine von Schröder entworfene schematische Zeichnung.

Ist, Figur 174a, die Portio vaginalis, hypertrophisch, so haben wir eine rüsselförmige Portio (vergl. S. 247, Figur 139), bei der natürlich

[1] Krause: C. f. G. 1897, p. 422.

das Scheidengewölbe hinten und vorn an seiner normalen Stelle bleibt; ein Zustand, welcher mit den hier abgehandelten Fällen von Prolaps durchaus nichts gemein hat. Ist b, die Portio media, hypertrophisch, so entsteht das Bild Figur 171, S. 285, ein Stadium bei der Entstehung eines Prolapses. Ist c, die Portio supravaginalis, hypertrophisch, so entsteht das Bild Figur 172, S. 286: der totale Prolaps.

Diese anatomische Einteilung ist nicht etwa so aufzufassen, als ob primär oder idiopathisch die Cervix hypertrophiere und dadurch sekundär die an ihn sitzenden Teile verschöbe. Würde der supravaginale Teil des Uterus primär hypertrophieren, so müßte er, wie bei chronischer Metritis, bei Geschwulstentwickelung oder bei Schwangerschaft nach oben in die Abdominalhöhle hineinwachsen. Senkt sich der Uterus primär, fehlt das ätiologisch wichtige Übergangsstadium der Vaginalsenkung, Stauung und Hypertrophie, so fehlt auch die Cervixhypertrophie (vergl. Figur 173, S. 287), wenn nicht die Lage der Portio vor der Vulva die Hypertrophie des vorgefallenen Teiles bewirkt.

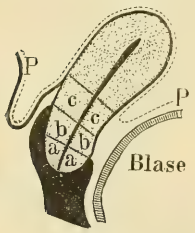


174

Schröders Einteilung der Cervix zum Verständnis der Anatomie der Prolapse. a Portio vaginalis, b Portio media, c Portio supra-vaginalis, P Peritonaeum.

Die senile Involution verkleinert auch diese Uteri, oft aber ist der Einfluß der während des Entstehens eines Prolapses vorhandenen Hypertrophie ein so dauernder, daß selbst im 60. und 70. Lebensjahre der Uterus noch auffallend groß ist.

Ist die Cervix bedeutend hypertrophiert, so findet man auch stets die anliegenden Scheidenpartien vergrößert. Auch die Verbindung der Blase mit dem Uterus ist erhöht resp. verkürzt (cfr. Figur 171 und 172). Die Entfernung von dem Vaginalansatz bis zur Umschlagstelle des Peritonäums wird größer. In den Fällen aber, wo der nicht vergrößerte Uterus total im Prolaps liegt, ist der Abstand von Scheide bis Excavatio vesico-uterina ein sehr geringer (Figur 173).

Ist die Portio, ehe der Prolaps entstand, unregelmäßig, z. B. stark eingerissen, so wird auch der sichtbare Prolaps eine unregelmäßige Form haben. Der Cervikalkanal kann vollkommen geöffnet klaffend zu Tage liegen, d. h. die beiden Lippen sind evertiert.

Der Uterus ist mitunter geknickt. Entweder ist er so schlaff, daß die Flexion wechselnd ist, oder es bestand schon vor dem Entstehen des Prolapses eine Flexion, die später fortdauert. Bei Anteflexio bohrt sich der Uterusfundus so zwischen Blase und Cervix ein, daß die Blase vom Uterus völlig getrennt ist, als bester Beweis für die lose Verbindung zwischen Blase und Uterus (vergl. Figur 175).

Auch eine Retroflexio ist möglich, Figur 176, S. 289 zeigt eine solche, mit bedeutender Rectocele, nach Freund.

Zuletzt kann der Uterus umgestülpt invertiert sein, d. h. es besteht ein Prolapsus uteri inversi (Figur 188, S. 303).

Bei der Sondierung findet man nicht selten eine Atresie im Cervikalkanal, sie sitzt meist in der Gegend des inneren Muttermundes. Zum Entstehen der Atresie ist wohl ein endometritischer Vorgang nötig.

Ohne und mit oberer Fixation des Uterus verdünnt und verlängert sich die Cervix des senilen Uterus so erheblich, daß sie als bleistiftdicke Rolle durch die Vaginalwand zu fühlen ist. Ja, der Fundus kann von der Cervix abreißen.

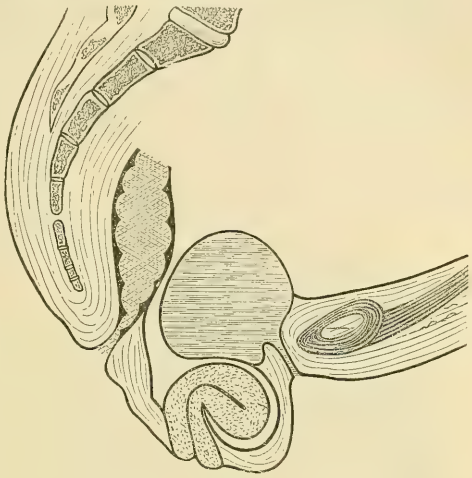

**175**

Anteflexio uteri bei Prolaps, völlige Trennung der Blase vom Uterus. Blase und Mastdarm liegen über der Rückseite des Uterus und berühren sich hier.

Das Peritonäum wird vom Uterus nachgezogen. Während die uterinen Enden der Douglasschen Falte meist deutlich vorhanden sind (Figur 173), lassen sie sich nach dem Peritonaeum parietale hin nicht verfolgen. Auch die Lig. lata sind gedehnt. Über die Linea innominata hinaus nach oben haftet das Peritonäum fest. Das Cavum Douglasii ist erhalten, oder vielmehr das Peritonäum liegt hinter der Portio stets der Vaginalwand an, so daß man sie durchschneidend sehr leicht die Peritonäalhöhle eröffnet.

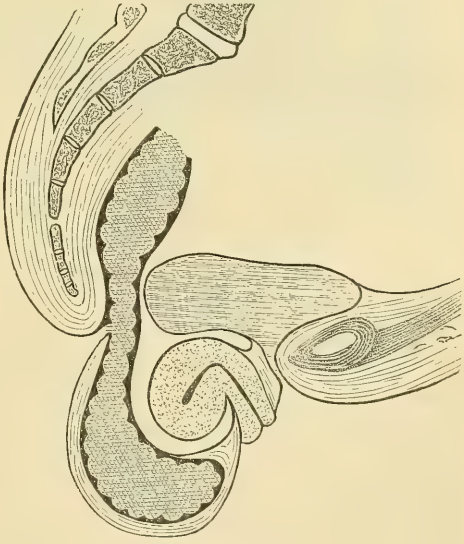

**176**

Retroflexio uteri bei Prolaps, bedeutende Rectocele.

Vorn aber schlägt sich das Peritonäum dicht unter dem Corpus auf die Blase über, so daß die Excavatio vesico-uterina nicht vertieft ist.

Unterhalb schiebt die verlängerte Cervix die Scheidenwand weit abwärts. Nehmen wir an, daß der normale Uterus 7 cm lang ist, ein prolabierter aber 12 cm mißt, so wird man nicht irren, wenn man von den 5 cm mindestens $4^1/_2$ auf die Cervixhypertrophie rechnet. $4^1/_2$ cm also würde dann der Vaginalansatz von der Excavatio vesicouterina entfernt sein. Fehlt aber bei primärer Senkung des Uterus und sekundärer Scheideninversion die Cervixhypertrophie, ist also der prolabierte Uterus in toto nicht verlängert, so befindet sich das Peritonäum dicht über dem Ansatz der Vagina an der Cervix.

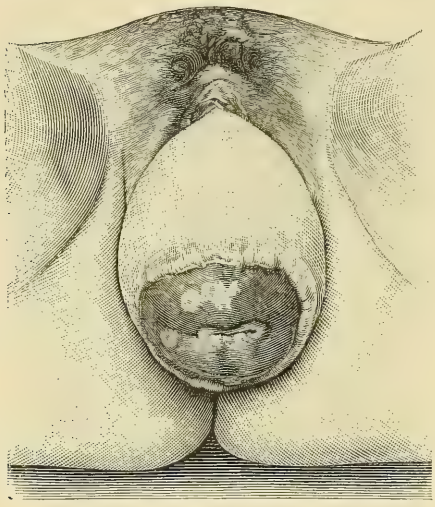

177

Totaler Uterusprolaps mit Inversion der Scheide. Großes Geschwür der Portio, teilweise vernarbend.

Die zu Tage liegenden Teile des Prolapses schwellen in akuten Fällen ödematös an. Bei allmählich entstandenen Prolapsen nimmt ebenfalls das prävulväre Stück oft erheblich zu, so daß die Portio, vom Scheidenansatz vorn nach dem Scheidenansatz hinten gemessen, 6 bis 8 cm Durchmesser haben kann: zirkuläre Hypertrophie.

Liegt die Scheide andauernd vor der Vulva, so wird die Scheidenhaut trocken, lederartig hart. Nicht selten entstehen an der angeschwollenen ödematösen Partie Geschwüre, Pigmentierungen, Kontinuitätstrennungen und Substanzverluste. Ja es ist schon zu Fistelbildung durch ein derartiges, sich tieferfressendes Geschwür an der Vesicovaginalwand gekommen.

Die Scheidewand namentlich am Uterinansatze, ist bedeutend verdickt (vergl. Figur 172, S. 286).

Das Rectum ist mit der Vagina nicht so fest verbunden, daß es der sich senkenden hinteren Vaginalwand folgen müßte. Im Gegenteil findet man bei der Sektion oder beim alten Spirituspräparat, selbst bei totalen Prolapsen das leere, zusammengezogene Rectum richtig gelagert. Tritt das Rectum, wie in Figur 176, mit der Vagina vor die äußeren Genitalien, so befindet sich ein Teil des Mastdarms unterhalb des Afters; hier kann sich der Kot stauen, die flüssigen Teile werden resorbiert, feste Kotballen bleiben liegen. Bei nicht großen Rectocelen

dagegen zieht sich nach der Defäkation das Rectum zusammen, wenn auch kleine harte Knollen zurückbleiben.

Bei kachektischen Frauen entsteht wohl durch Atrophie des Bindegewebes auch ein Rectumprolaps, der dann den Zustand sehr trostlos und qualvoll macht. Figur 178 stellt einen solchen Fall dar. Es handelte sich um eine kachektische, idiotische Frau. Der Uterus lag total prolabiert, retroflektiert vor der Vulva. Die Patientin litt an fortwährendem Tenesmus.

Die Blase folgt der vorderen Vaginalwand, sowohl deshalb, weil die Verbindung zwischen beiden eine sehr feste ist, als auch weil der intraabdominelle Druck die Blase an die Vaginalwand angedrückt erhält. Da die Urethra in ihrer unteren Hälfte fest angeheftet ist, so kann die vordere Halbrinne der Urethra diese Bewegung nicht gut mitmachen. Deshalb klappt sich die Blase und die obere Hälfte und namentlich die hintere Halbrinne der Harnröhre nach unten, es entsteht eine Erweiterung des oberen Teils der Urethra und eine Cystocele (vergl. Figur 170 bis 172). Die erweiterte innere Harnröhrenmündung liegt ungefähr in der Mitte der sanduhrförmigen Blase. Der untere Teil der Blase kann den Urin nicht entleeren. Stets weist die Sonde die untere Ausbuchtung der Blase nach, auch wenn man anscheinend den Uterus unmittelbar auf der Vagina fühlt.

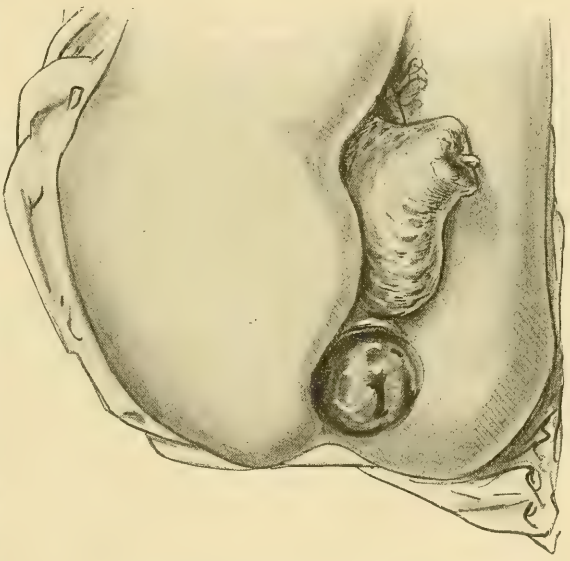

178
Prolapsus ani et uteri retroflexi.

## Symptome und Verlauf.

Während des Entstehens eines Uterusprolapses klagen die Frauen sowohl über Schmerzen im Abdomen — Zerrung an den peritonäalen Verbindungen, als über Druck und Drängen nach unten. Dabei bestehen meist wegen der Cystocele Urinbeschwerden und bei Rectocele

Obstruktion. Preßt die Patientin beim Stuhl, so hat sie das unangenehme Gefühl, daß „etwas hervortritt". Sie muß, um das Rectum ganz zu entleeren, mit der Hand die Rectocele zurückschieben. Liegt der Prolaps vor der Vulva, so hindert er die Patientin am Gehen und am Arbeiten, namentlich dann, wenn der Prolaps infolge mechanischer Insulte und Unreinlichkeit entzündet, geschwollen und erythematös ist. Ist Schonung und Pflege unmöglich, so wird die Patientin völlig arbeitsunfähig, ja der Prolaps kann ganz oder teilweise gangränös werden. Andererseits kommen nicht wenig Fälle vor, wo die Trägerin des Prolapses über nichts zu klagen hat und ärztliche Hilfe für durchaus überflüssig hält.

Die Menstruation ist meist etwas stärker als gewöhnlich. Gravidität kann eintreten, wenn der Prolaps sich beim Liegen zurückschiebt und der Coitus dadurch möglich wird. Dann bleibt der wachsende Uterus im Abdomen liegen; und die Patientin ist temporär geheilt.

Beim plötzlichen Entstehen eines Prolapses sind die Schmerzen meistenteils überwältigend, so daß Shock und Ohnmacht eintreten. Eine Peritonitis kann sich anschließen. Mitunter bilden sich aber nach konsumierenden Krankheiten auch plötzliche Prolapse ohne Symptome aus.

Wie aus der Darstellung auf den vorigen Seiten hervorgeht, ist der Verlauf ein chronischer. Er kann sich auf lange Jahre erstrecken und durch Therapie aufhalten bezw. unterbrechen lassen. Ja vollkommene spontane Heilung nach Geburten, auch ohne Peritonitis, kommt vor. Die Heilung ist verständlich, wenn Exsudate bezw. Narben den Uterus fixierten.

## Diagnose.

Die Diagnose ist zwar leicht, es muß aber doch genau untersucht werden. Ich habe einige Male Fibrome resp. Geschwülste der Vagina exstirpiert, die jahrelang als Prolapse mit Pessarien behandelt waren.

Beim Prolaps untersucht man zunächst im Stehen, läßt die Frau pressen und zieht an der Portio, um zu sehen, wie weit der Uterus herabtritt. Den Zug unterbricht man bei der geringsten Schmerzensäußerung. Wenn der Prolaps schon von der Patientin reponiert ist, so weist man dieselbe an, bei vorwärts geneigtem Oberkörper so stark zu pressen, daß der Prolaps wieder entsteht.

Danach untersucht man beim Liegen der Patientin erstens die Vagina, ob vorn, bezw. hinten, noch Vaginalgewölbe vorhanden und wie tief die Vagina ist. Zweitens untersucht man mit der Uterussonde von der Blase, mit dem Finger vom Mastdarm aus, ob eine Cysto-

cele oder Rectocele besteht. Dann bestimmt man durch die Sonde die Länge des Uterus und stellt durch die kombinierte Untersuchung die Größe, die Beweglichkeit, die Form und die Möglichkeit der Reposition des Uterus fest.

## Therapie[1].

Die Prophylaxe der Prolapse deckt sich mit den Regeln über die richtige Leitung der Geburt und des Wochenbettes. Namentlich dann, wenn die Neigung zur Senkung schon vorhanden (vergl. S. 254), muß die Wöchnerin vom 1. Tage an Mastdarm und Blase leer halten, viel auf der Seite liegen, Ergotin nehmen und vom 5. Tage des Wochenbettes an stark adstringierende Einspritzungen (20 Alaun und 50 Alkohol zu 1 l Wasser) machen. Tritt beim Aufstehen Drängen nach unten ein und findet man eine Retroversio, so behandelt man diese, wie S. 255 geschildert.

**179**

Exzentrisches Hartgummipessar. Der dicke Teil liegt unten und drückt gegen die Harnröhre. Dabei hört der unwillkürliche Harnabfluß auf.

Besteht Blasenschwäche, wie oft im Spätwochenbette bei sehr dicken Frauen, geht beim Lachen, Niesen und Pressen unwillkürlich etwas Urin ab, so wird ein exzentrisches, hohles, hartes Ringpessar eingelegt (Figur 179). Dies Pessar drückt mechanisch die Harnröhre gegen die Symphyse. Auch ein Schlittenpessar, Figur 162, S. 270 dessen vorderer Bügel die Harnröhre direkt nach vorn und oben drückt, beseitigt oft sofort die Inkontinenz.

Ist der Zustand chronisch geworden, und findet man bei sonst normalem, normal liegendem Uterus eine Beschwerden machende, erhebliche Cystocele, so schlägt man die operative Beseitigung vor.

Die Prolapsoperationen sind bei Asepsis völlig gefahrlos. Die Chloroformnarkose ist nicht immer erforderlich. Es gibt Frauen, welche versichern, daß die Schmerzen erträglich sind. Im allgemeinen aber wird man narkotisieren.

---

[1] G. Simon: Mon. f. G. XIII, XIV u. Deutsche Klinik 1855, No. 30. — Küchler, Die Doppelnaht zur Damm Scham-Scheidennaht. Stuttgart 1863, Enke. — v. Engelhardt, Die Retention des Gebärmuttervorfalls durch die Colporrhaphia posterior. Heidelberg, 1872, Winter. — Hüffel, Anatomie und operative Behandlung der Gebärmutter- und Scheidenvorfälle. Freiburg 1873, Wagner. — Hegar: A. f. G. VI, 319. — A. Martin: Volkmanns Vortr. 183 u. 184. — Fritsch: A. f. G. 1881, No. 425. — Le Fort: Gaz. des hôp. 1883, p. 657. — Neugebauer: C. f. G. 1883, 44. — Pawlik: C. f. G. 1889, 217. — Kehrer: Beitr. zur klin. u. exper. Geb. u. Gyn. 1879, II, 1. — Asch: A. f. G. XXXIV, p. 1. — Czempin: Z. f. G. XXIV, 128. — Mackenrodt: Z. f. G. XXV, 1369. — Christiani: Z. f. G. XLIV, p. 135.

Wichtig ist, ob man eine junge Frau operiert, bei der man den Coitus und spätere Geburten berücksichtigen muß, oder eine alte Frau, bei der man die Vagina rücksichtslos verengen darf.

Ich mache auch diese Operation mit Hilfe meiner Beinhalter. Die Vorbereitungen sind dieselben wie bei der Wiederherstellung des Dammes. S. 77.

Eine große Cystocele wird sofort auch deshalb beseitigt, weil die Cystocele ein Übergangsstadium zum vollen Prolaps darstellt.

Bei der Operation der Cystocele: der Elythrorrhaphia anterior, zieht man die Scheide so hervor, daß die Operation vor der Vulva gemacht wird, und frischt ein Oval an.

Ich lasse das Oval vor der Portio enden und exzidiere aus der Portio einen frontalen Keil, wie bei der typischen Portioamputation

Ich bin von den Vorzügen der Portioamputation bei den Prolaps. operationen überzeugt. Ich gebe zu, daß eine Portiohypertrophie, die Folge des Prolapses, spontan verschwinden kann, wenn der Prolaps verschwindet. Aber oft befinden sich große Erosionen an der zerrissenen oder ektropionierten Portio. Dann ist es besser, einen Keil zu exzidieren und die Erosion dadurch zu beseitigen. Die kontrollierten Resultate sind bei Portioamputation, die den Uterus auch in toto kleiner macht, entschieden besser. Eine dicke Portio erhält die Retroversion und hindert den Uterus, die normale Anteversion einzunehmen.

Wiederholt machte ich die Beobachtung, daß bei Totalexstirpation nach typischer Portioamputation das Herabziehen des Uterus auf enorme Schwierigkeiten stieß. Die bis in das Parametrium hineingehenden Suturen bezw. Narben hatten eine Festigkeit seitlich bewirkt, die den Vorgang des künstlichen Prolapses fast unmöglich machten.

Diese Beobachtung führte mich dazu, bei Prolapsen die Keilexzision der Muttermundslippen bis in das Parametrium fortzusetzen und einige Ligaturen seitlich zu legen. Dadurch erzielt man Narben, die die natürlichen seitlichen in diesen Fällen verschwundenen Befestigungsmittel des Uterus wiederherstellen.

Hat man in der vorderen Scheidenwand das ganze Oval tief umschnitten, so gelingt es, mit einem Ruck das ganze Stück Scheidenhaut bis zur Portio abzuziehen.

Bei jeder Prolapsoperation bezw. vorderer Kolporrhaphie muß die Blase so gelagert werden, daß eine neuerliche Cystocelenbildung unmöglich ist. D. h. die Cystocele, die Blasenaussackung wird durch die Naht so nach oben gebracht werden, daß sie dauernd oberhalb des Orificium internum urethrae gelagert ist. Man erzielt es durch Nachobenschieben der Blase und durch Nähte, die die Blase oben fixieren. Diese Nähte können als zwei oder drei in verschiedenen

Schichten übereinander liegende Tabaksbeutelnähte die Blase in sich selbst hineinstülpen. Oder man legt sagittale parallele Nähte, die die Blasenwandung zusammenziehen.

Auch ist es möglich, den Uterus nach Eröffnung der Plica vesico-uterina herabzuziehen und an die Vagina anzunähen. Dann liegt also nach der Operation die Blase auf der hinteren Uteruswand und kann sich unmöglich senken. Diese Vaginafixation beseitigt den Prolaps der vorderen Vaginalwand, darf aber unter keinen Umständen bei der Möglichkeit einer Konzeption, sondern nur bei alten Frauen gemacht werden.

Arterien, welche spritzen, müssen genau umstochen werden, damit nicht eine Blutansammlung hinter der geschlossenen Naht entsteht. Entweder faßt man die blutende Partie mit einer versenkten Katgutnaht, oder die Naht geht unter der Arterie hinweg. Auch hier nimmt man am besten allein Katgut zur Naht, um die spätere mühsame Entfernung der Nähte sich und der Patientin zu ersparen.

Da die Scheidenwand oft mürbe ist, muß man nicht zu große Nadeln gebrauchen, sonst reißt man große, leicht weiterreißende Löcher in den Wundrand. Um nicht falsch zusammenzunähen, so daß schließlich auf einer Seite zu viel, auf der anderen zu wenig Wundrand übrig ist, empfiehlt es sich, zuerst in der Mitte der Wunde und in größeren Abständen davon einige, die richtige Lage der Ränder markierende Fäden durchzuführen.

Man muß etwa 1 cm entfernt vom Wundrand ein- und ausstechen. Der Operateur faßt nach Anlegung aller Fäden, die ungefähr 1 cm von einander entfernt sind, mit 2 Hakenpinzetten die Wundränder, hält sie ganz genau au niveau, und der Assistent zieht die Fadenschlinge zu. So erhält man eine ganz glatte Vereinigung. Sollte trotz dessen noch ein Klaffen oder Umkrempeln der Wundränder bemerkt werden, so wird zwischen je 2 Suturen eine fernere Naht mit feinem Katgut dazwischen gelegt. Man kann auch die Anfrischung so machen, daß man zuerst einen Längsschnitt in der Mitte anlegt, nun nach der Seite unterminiert, dann das Überflüssige reseziert und zuletzt die Wunde zusammenzieht.

Bei sehr breiten Anfrischungen muß man, um „Taschen“ in der Tiefe und Zerrung der Vaginalwundränder zu vermeiden, schichtenweise mit fortlaufender Katgutnaht vereinigen. Man beginnt, die Falte einnähend, oben mit der tiefsten Schicht, näht dann die mittlere fortlaufend von unten nach oben gehend und vereinigt als letzte Schicht die Vaginalhaut wieder von oben nach unten.

An der hinteren Vaginalwand verfährt man verschieden. Handelt es sich nur um eine wenn auch bedeutende Rectocele bei

normal liegendem Uterus und erhaltenem Damm, so reseziert man das hervorgewulstete, sich in die Vulva drängende Stück der Vagina.

Dazu bedient man sich am einfachsten der Hegarschen Pinzette (Figur 180). Mit 2 oder 3 oder mehr Muzeuxschen Zangen wird der Prolaps der hinteren Vaginalwand kräftig nach vorn und oben gezogen. Ein mit Gummikondomfinger armierter Finger drückt, in den Anus eingehend, das Rectum aus dem Prolaps heraus nach hinten. Nunmehr wird die gefaßte und durch die Muzeuxschen Zangen glatt und breit gehaltene Falte mit der Pinzette (Figur 180) gefaßt. Unter der Pinzette hinweg werden in Zwischenräumen von 1 cm 10 bis 12 Fäden geführt. Der Finger im Rectum kontrolliert, daß es nicht verletzt wird. Sodann schneidet man mit schnellem Schnitt, die Schärfe des Messers an die Pinzette rechtwinkelig andrückend, die Vaginalfalte ab und vereinigt sofort den Defekt. Eine

180

Pinzette von Hegar zum Erfassen von Schleimhautfalten der Vagina behufs Exzision.

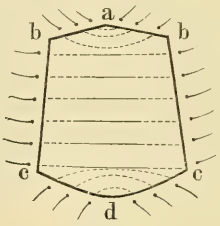


181

Simons Anfrischungsfläche, mit markierten Suturen

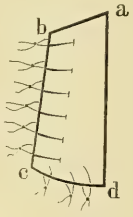


182

vereinigt.

fortlaufende feine Katgutnaht bringt die Wundränder zwischen den Knopfnähten ganz genau plastisch aneinander. Die Operation spielt sich also völlig intravaginal ab. Blutet es noch, so werden Nähte nachgelegt.

Handelt es sich aber nicht um eine isolierte Senkung des untersten Scheidenabschnittes, ist auch der Damm zerstört oder so gedehnt, daß die Vulva weit klafft, so genügt diese Operation nicht: es muß die hintere Kolporrhaphie mit Wiederherstellung des Beckenbodens und Dammes gemacht werden. Diese Operation hat sich aus der Simonschen Methode entwickelt:

Simon frischte in der hinteren Scheidenwand die Figur 181 an. Die Basis der Figur c d e befindet sich oberhalb der kleinen Schamlippen innerhalb der Vagina. In der in der Figur 182 angedeuteten Art werden die Ränder der Fläche so aufeinander genäht, daß a b an

a b, b c an b c, d c an d c kommt. Nach der Vereinigung wird also eine Narbe von der Form der Figur 182 gerade in der Mittellinie sich befinden. Diese Operation gab ungenügende Resultate, deshalb verbesserte Hegar die Operation. Er frischte ein Dreieck, Figur 183 a b d b, an. b d b liegt tiefer als bei Simon (Figur 181 c d), so daß also auch ein neuer Damm gebildet wird. Der Punkt a befindet sich dicht am Muttermund. Ich rate, der Auffrischung lieber die Form der Figur 185 zu geben.

Der Winkel bei a ist bei Figur 183 zu spitz, er entfernt nicht genug Substanz. Wird aber der Winkel zu groß genommen, so wird b d b zu lang, die Scheide wird zu eng, die Heilung erfolgt oft an der Umschlagstelle der Vagina nach dem Damm (Figur 185) bei e und e,

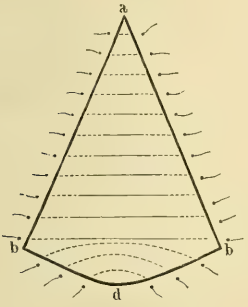


183

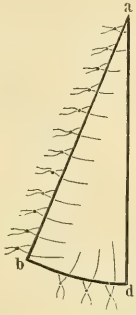


184

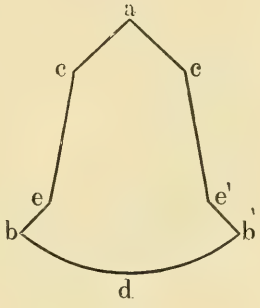


185

Hegars Anfrischungsfläche mit markierten Suturen.

Hegars Anfrischungsfläche vereinigt.

Anfrischungsfigur des Verfassers.

Je nach der Größe der Vagina ist a d 7 bis 10 cm, a b 8 bis 9 cm, b d b 7 bis 8 cm lang.

nur ungenügend. Macht man aber den Winkel c a c' rechtwinklig und bricht man die Linie bei c und c', so können c e und c' e' parallel verlaufen. Ist der Abstand zwischen e und e' nicht zu groß, so tritt leicht Heilung ein. c e b und c' e' b' können auch als geschwungene, nach der Mitte zu konvexe Linien angelegt werden.

Hat man diese Figur vereinigt, so befindet sich in der hinteren Vaginalwand eine feste dreieckige Narbe, Figur 184 a b d, Figur 186. Sie hat den Zweck, eine Inversion der Scheide zu verhindern. Ist es auch unmöglich, die oberen, inneren Befestigungsmittel des Uterus wieder in ihrer Integrität herzustellen, so kann man doch der Scheide künstlich ihre Festigkeit wieder verschaffen. Dies geschieht durch Schaffung einer Narbe, welche, den Damm neu bildend, bis zur Portio hinzieht. Dadurch wird die Portio oben gehalten, also der Uterus erhoben.

Nach der Prolapsoperation muß die Patientin 14 Tage liegen.

Den Erfolg der Operation soll schematisch die Figur 186 klar machen.

Bei dieser Operation „frische ich nicht an", sondern ich reseziere die Scheidenwand in ihrer ganzen Dicke, so daß das Peritonäum und der Mastdarm völlig bloß liegen.

Ist die Scheidenwandung nicht dick und wulstig, ist es also nicht indiziert, einen Teil zu resezieren, so stellt man nur die Festigkeit des Beckenbodens wieder her.

Ich schneide vor dem Anus parallel mit der hinteren Kommissur, ähnlich wie S. 78, Figur 45—48, beschrieben, eine quere Wunde. Von dieser aus löse ich so hoch wie möglich, also 7 bis 8 cm, die ganze Vagina ab, so daß ein fingertiefer Trichter entsteht. Sodann vereinige ich die Wunde in der Tiefe sagittal durch versenkte Katgutnähte. Diese Nähte fassen auf beiden Seiten weit bis an die Innenfläche des Tuber Ischii das Gewebe und werden sehr fest geschnürt. Legt man den Querschnitt nicht unmittelbar hinter der Kommissur, sondern etwa in der Mitte zwischen Anus und Vagina an, so sieht man den Levator ani, dessen beide auseinander gewichene Bäuche man zusammennäht. Dadurch wird ein sehr fester und dicker Beckenboden erzielt. Die Naht muß sehr sorgfältig sein, so daß nirgends eine blutende Tasche zurückbleibt. Katgut ist nötig, weil unresorbierbares Material, wegen der Nähe des Rectums manchmal noch nach Monaten in das Rectum durcheitert. Die Bildung eines festen Beckenbodens ist entschieden das wichtigste, wichtiger als die vordere Kolporrhaphie, die oft unnötig ist, wenn die hintere Stütze vollkommen wiederhergestellt ist.

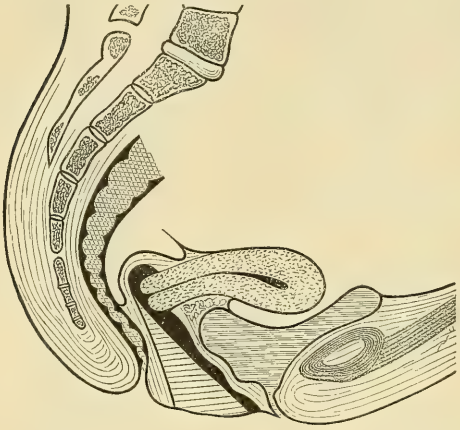

186

Vollkommener Effekt, der Hegarschen Prolapsoperation, die vereinigte Fläche ist durch Querstriche deutlich gemacht. Allerdings ist es unmöglich, diese Form der Narbe zu erzielen. Wie die Untersuchung unmittelbar nach der Operation beweist, schiebt sich die Narbe von oben nach unten zusammen, so daß die ganze Scheidenoberfläche sich etwas faltet.

Bei dieser Methode tritt selbst dann voller Erfolg ein, wenn die Haut per secundam intentionem heilt. Die Narbe in der Tiefe gibt dem Beckenboden Festigkeit. Der Blutverlust ist gering. Die Operationsdauer ist kurz.

Bei sehr großen unkomplizierten Rectocelen habe ich von der Portio angefangen einen handbreiten, wohl 15 cm langen Lappen der Scheide ausgeschnitten. Dabei wird mitunter der Douglassche Raum eröffnet, sofort aber ohne weitere Schädlichkeit geschlossen. In die vordere Wand des dilatierten Rectums wird durch feine Katgutnähte eine Längsfalte eingenäht. Die vaginale Nahtvereinigung endet unten in einer ausgiebigen Dammplastik.

Handelt es sich um ältere Frauen, die nicht mehr konzipieren werden, um Prolapse, die große Exulzerationen tragen, so daß man in ihnen nicht gut anfrischen und nähen kann, oder handelt es sich um Uteri mit kleinen Myomen oder Adnextumoren, so ist die Totalexstirpation gerechtfertigt. Man muß dabei die ganze Vagina mit fortnehmen und jedesmal eine ausgiebige Dammplastik mit Naht des Levator ani hinzufügen. Ich habe diese Operation oft gemacht und mache sie noch.

Ich beginne vorn mit einem stumpfen Winkel am Harnröhrenwulst, der, wenn er sehr dick ist, mit fortgenommen wird. Nachdem die ganze vordere Scheidenwand bis zum Uterus von der Blase getrennt ist, löse ich diese vom Uterus los. Die Blasenwundfläche wird durch eine versenkte Tabaksbeutelnaht so reponiert, daß der Peritonäalrand der Blase mit dem Vaginalwundrande vereinigt werden kann. Nun werden die Scheidenschnitte herum geführt und der Douglassche Raum eröffnet. Jetzt ist der Uterus gelöst und hängt nur beiderseitig an den Ligamentis latis. Sie werden stark herabgezogen, mit der Scheide fest vernäht, bezw. behufs Blutstillung umstochen, an der Scheide fixiert und dann abgeschnitten.

Das Festnähen der stark angezogenen Ligamenta lata an den Scheidenrest hat den Zweck, den Scheidenrest bei der Schrumpfung der nach oben sich zurückziehenden Ligamenta lata hoch zu suspendieren.

Sodann wird allseitig ringsherum das Peritonäum mit der Scheidenwunde vereinigt. Eine Tabaksbeutelnaht schließt das Peritonäum etwa 2 cm höher so ab, daß das ganze „Loch“ zusammengeschnürt ist. Dann wird der Rest der Vagina nach oben geschoben.

Nachdem ich einige Fälle sah, wo eine Rectocele wieder entstanden war, habe ich prinzipiell eine den Introitus sehr stark verengende Dammplastik auch zum Schutz gegen eine Cystocele hinzugefügt.

Da der Blutverlust sehr eingeschränkt werden kann und die Operation kurze Zeit dauert, so ist sie tatsächlich nicht so angreifend und schwächend, als eine doppelte Kolporrhaphie mit vielen Suturen und großem Blutverlust.

Küstner verbindet mit der vaginalen Prolapsoperation prinzipiell die Ventrofixation, um den Uterus hochzuhalten. Ich füge statt dessen die Alexander Adamsche Operation hinzu. Sie hat den Zweck, den Uterus so zu legen, daß er nun nicht mehr die Scheide invertierend sich senken kann.

Der Gedanke von Freund, den Uterus plastisch zu verwenden, wurde in neuerer Zeit auch auf die Prolapsoperationen ausgedehnt.

Andere haben den Uterus nicht an der äußeren vesikalen Wand der Vagina, sondern an der inneren, also retrovaginal, fixiert. Der Uterus wurde durch die übliche vordere Querwunde in die Vagina gezogen. Die Querwunde wurde bis zur Cervix vereinigt, die vordere Vaginalwand gespalten, der Uterus hinter die Vagina gestülpt und so fixiert. Er liegt also zur Vagina spitzwinkelig, hält die an ihm fixierte Vaginalwand fest, ja zieht sie bei dem Bestreben, seine normale Stellung einzunehmen, sogar nach oben. In ähnlicher Weise wurde der Uterus zur Heilung der Rectocele und sogar des Dammrisses an der hinteren Vaginalwand angenäht.

Ich habe eine ähnliche Methode[1] schon mehrere Male mit ganz vortrefflichem Erfolge bei Greisinnen ausgeführt. Es wird zunächst ein Querschnitt vor der Portio gemacht. Auf ihm steht ein Längsschnitt bis an den Harnröhrenwulst. Zwei „Türflügel" werden nach den Seiten abpräpariert. Dann holt man vom Querschnitte vor der Portio aus den Uterus hervor. Das Loch im Peritonäum wird sofort fortlaufend mit Katgut mit der vorn liegenden hinteren Cervixwand vernäht. In das durch den Türflügelschnitt geschaffene Bett der vorderen Vaginalwand näht man den Uterus an seiner Kante fest ein. Abschaben der Uterusoberfläche ist selbstverständlich unnötig. Darauf wird in der hinteren Vaginalwand ebenfalls durch Anlegung eines Türflügelschnittes ein Bett für die gegenüberliegende Uterusfläche — die vordere nach hinten sehende Uterusfläche — eingeschnitten. Sie wird in das Bett der hinteren Vaginalwand ebenfalls hineingenäht, während der Uterus successive reponiert wird. Oft muß man die Lappen — die Türflügel — durch Abschneiden von Längsstreifen so kürzen, daß der Rand nur bis zum Uterusrand reicht. Einzelne feste Nähte gehen zum Schluß durch die vordere Vaginalwand, den Uterusfundus und die hintere Vaginalwand. Werden sie fest geknüpft, so reponieren sie den Uterus und bringen ihn hoch nach oben in die Vagina. Schon nach wenigen Tagen zieht der Uterus sich so hoch nach oben, daß der Prolaps völlig beseitigt und eine fingerlange Vagina entstanden ist. Der Eingriff wird vortrefflich vertragen. Vom ersten Tage an kann spontan Urin gelassen werden.

[1] C. f. G. 1900. No. 2.

Selbstverständlich ist die Operation nur bei senilem, nicht mehr sezernierendem Uterus möglich. In einem Falle war der Uterus sehr dünn und weich, die Cervix riß durch. Deshalb machte ich Totalexstirpation.

Die beschriebene Operation habe ich viermal mit ausgezeichnetem Erfolge ausgeführt. Sie ist nicht entfernt so blutreich oder angreifend als die Totalexstirpation, und dennoch ist der Dauererfolg besser.

## Pessarbehandlung[1].

Ist es auch zweifellos richtig, alle Prolapse zu operieren, so wird es doch immer Fälle geben, in denen eine Operation unmöglich ist, z. B. aus dem einfachen Grunde, weil die Patientin sich nicht operieren lassen will. Auch ist manche Patientin zu schwach oder zu alt, man wagt nicht, die Narkose und den Blutverlust, die Bettruhe für 2 Wochen ihr zuzumuten, sie hat einen Herzfehler, Struma oder ähnliches. Dann muß man doch zu Pessarien die Zuflucht nehmen. Die meistgebrauchten sind die großen und größten Nummern der Mayerschen Ringe, die auch aus Hartkautschuk hohl fabriziert werden. Letztere sind sauber, drücken sich nicht zusammen, geben deshalb mehr Halt und reizen nicht. Man kommt mit verhältnismäßig kleineren Nummern der Ringe aus. Die tellerförmigen Hartkautschukringe wirken zwar anfangs vortrefflich, bald aber schneiden die scharfen Ränder ein, so daß diese Pessarien dauernd nicht immer vertragen werden. Gut aber werden die Mengeschen Keulenpessare vertragen. An einer quer über den Ring gehenden Spange ist eine kleine Keule angebracht. Sie verhindert, in der Vulva liegend, daß der Ring sich auf die hohe Kante dreht und herausgleitet.

Sind auch Pessarien irrationell, so ist doch tatsächlich eine große Anzahl Patientinnen damit zufrieden. Pessarien werden oft nicht von Ärzten, sondern von Hebammen, Bandagisten oder den Patientinnen selbst eingelegt.

Haften auch große Ringe nicht, so nimmt man seine Zuflucht zu den „Hysterophoren“, von denen ein viel gebrauchtes in Figur 187 abgebildet ist. Sie bestehen aus einem Stempel a, welcher, in der Vagina liegend, den Uterus trägt, einem Bauchgurt b, von dem 4 Gurte c c nach unten ziehen. Sie vereinigen sich in einer Platte, in die der Stempel durch eine Schraubvorrichtung d befestigt ist.

Der abgebildete Apparat zeichnet sich dadurch aus, daß die Gurte c am Bauchringe leicht verschieblich und leicht zu fixieren sind. Dadurch,

[1] Zwanck: Mon. f. G. 1853, p. 215. — Mayer: Mon. f. G. XII, 1. — Breisky: Prager med. Woch. 1884, No. 33. — Sänger: Über Pessarien. Leipzig 1889, O. Wigand. — Schultze: Wiener med. Blätter 1889, 99.

daß die Gurte c c sich zwischen den Beinen kreuzen, ist hinten der Anus und vorn die Harnröhrenmündung frei. Der Stempel a wird am besten aus weichem Gummi und nicht wie früher, aus Holz gefertigt. Derartige Apparate werden von den Kranken meist nicht fortwährend getragen, weil sie bei dem Übergange vom Sitzen zum Stehen, Gehen oder Liegen hinderlich sind, weil sie übelriechend werden usw.

Greisinnen vertragen oft Pessarien nicht. Die Scheide ist zu unelastisch, sie schiebt kleinere Pessarien hinaus, größere aber machen Schmerzen, Ausfluß und Blutungen.

In diesen Fällen wendet man wöchentlich 1 bis 2 Mal die Alaunglyzerintamponade an. Die Tampons werden abends eingelegt und bleiben in der Nacht liegen. Oder man läßt tagsüber eine einfache T-Binde tragen, die an der Vulva eine Pelotte besitzt.

Man hat auch durch Massage[1] Prolapse „geheilt". Massage wirkt bei frischen Prolapsen dadurch, daß die Hypertrophie bezw. die Wulstung zweifellos zu beseitigen ist. Dann kann eine große Scheide nebst großem Uterus, die früher nicht zu reponieren waren, jetzt nach der Verkleinerung zurückgebracht werden. Bei Schonung und nunmehriger Vermeidung der Schädlichkeiten ist durch Massage zwar temporäre, aber gewiß nicht definitive Heilung möglich.

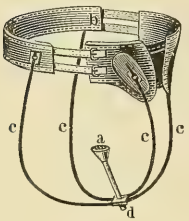


187
Hysterophor.

Nach den Autoren über diesen Gegenstand soll durch methodische Kräftigung der Adduktoren gleichsam durch Synergie auch eine Kräftigung und Verstärkung der Muskeln des Beckenbodens eintreten. Bedenkt man, welch große Wichtigkeit die Erschlaffung des Levator ani für den Prolaps hat, so muß man zugeben, daß, falls der Levator ani normal zu machen ist, dadurch auch der Prolaps günstig beeinflußt werden muß.

## H. Die Inversion.

### Ätiologie.

Nach rechtzeitigen Geburten, sehr selten nach Aborten, stülpt sich aus Gründen, die nicht hierher gehören, mitunter der Uterusfundus ein, allmählich tritt er tiefer, durch den Cervikalkanal hindurch, und schließlich liegt der umgestülpte, invertierte Uterus in der Scheide, oder prolabiert sogar bis vor die Vulva. Stirbt die Frau nicht an den

[1] Braun v. Fernwald und Kreissel, Klinische Beiträge zur manuellen Behandlung der Frauenkrankheiten. Wien 1889, Breitenstein. — Fellner, Die Thure-Brandtsche Behandlung der weiblichen Geschlechtsorgane. Wien 1889, Braumüller. — Dollinger, Die Massage. Stuttgart 1890, Enke.

Folgen der akuten Umstülpung — Blutung oder fortschreitender septischer Entzündung —, so bleibt die Inversion chronisch.

Außerdem entsteht noch die Inversion durch Geschwülste. Liegt eine Geschwulst gerade im Fundus, wird das umgebende Uterusgewebe atrophisch, oder degeneriert es fettig, so gleitet die Geschwulst in die Uterushöhle hinein. Teils durch die Schwere der Geschwulst, teils

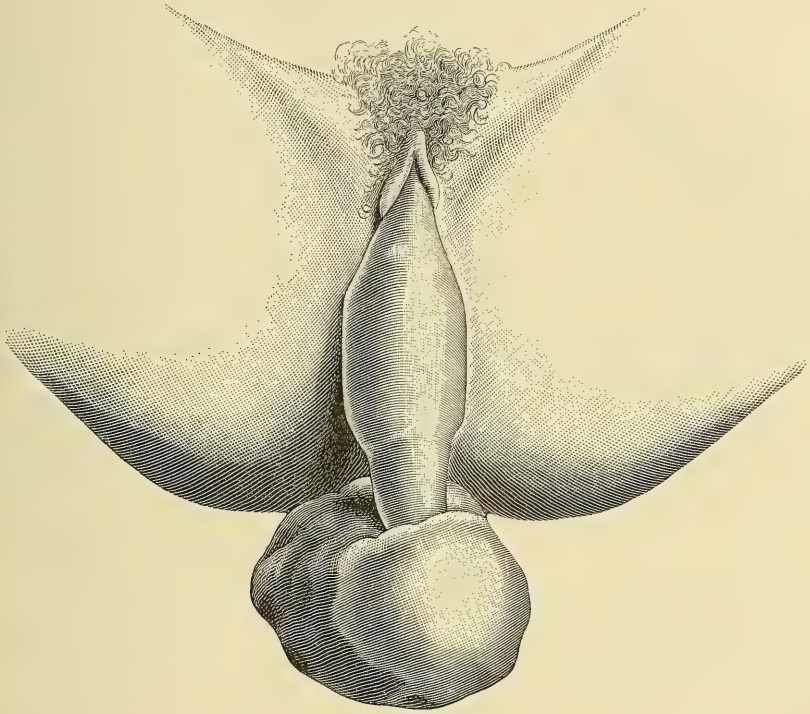

188

Inversion des Uterus und der Scheide.
Nach der Natur gezeichnet von Dr. Rosenstein (Breslau). Oberhalb des Tumors bildet die erste Erhöhung des Prolaps die Grenze zwischen Uterus und Vagina.

durch die Uteruskontraktionen wird der Tumor — den Uterus nachziehend — tiefer geschoben. Am Ende tritt der Tumor durch den Muttermund, ja selbst vor die Vulva. Sowohl gutartige als bösartige Tumoren führen zur Inversion.

## Anatomie.

In den meisten Fällen war der Cervikalkanal noch vorhanden, so daß man in der Scheide den umgestülpten Uteruskörper, darüber aber den Muttermund fühlte. Indessen sah ich doch 3 Inversionen, bei

denen absolut keine Cervix mehr zu entdecken war. Der obere Teil der Scheide hatte sich an der Inversion mit beteiligt. In dem Falle (Figur 188) war der Uterus samt der Scheide so umgekrempelt, daß selbst am Präparat nach der Exzision die Cervix nicht gefunden wurde.

Die Blase ist nicht disloziert. Bei frischen puerperalen Inversionen werden wohl die Ovarien mit im Trichter liegen, dagegen befinden sich, wenigstens nach meinen Beobachtungen, keine Gedärme im Trichter. Späterhin werden die Ovarien nach oben gezogen, so daß der Uterus klein und der Trichter eng wird, so eng, daß man nicht einmal den Finger hineinpressen kann. Die Größe des Uterus ist sehr wechselnd. Während er in dem einen Falle als kleine, feste, harte, kugelrunde Geschwulst gefühlt wurde, erscheint er in anderen Fällen groß, weich, eindrückbar, abgeplattet, fast ödematös.

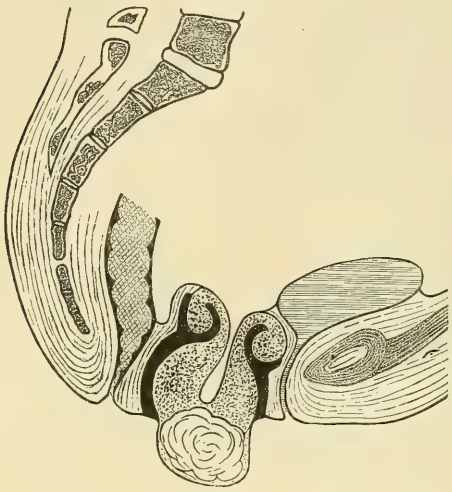

189
Inversion des Uterus, mit Myom im Fundus.

In der Figur 189 ist ein invertierter Uterus dargestellt, in dessen Fundus nur von einer geringen Schicht Uterusgewebe oben und unten umgeben ein großes Myom sitzt. Sitzt das Myom in der Seitenwandung, so kann auch eine partielle Inversion entstehen, namentlich wenn etwa mit einer Zange das Myom angezogen wird. In solchen Fällen ist die Diagnose schwierig, und es ist schon einige Male beim Abschneiden eines solchen vermeintlichen Polypen die Peritonäalhöhle eröffnet.

### Symptome und Verlauf.

Das wichtigste Symptom der akuten Inversion: die Blutung, dauert bei der chronischen Inversion fort, teils als Menorrhagie, teils als Metrorrhagie, z. B. beim Coitus. Auch Eiter, Hautfetzen und Schleim gehen ab. Die Zerrung der peritonäalen Ligamente verursacht Schmerzen, die namentlich bei der Ausbildung eines Prolapses zunehmen. Die Kompression, welche der sich verengende Muttermund auf die Cervix ausübt, kann zu Stauung, ja zu Gangrän des Uteruskörpers führen. Indessen sind auch Fälle beobachtet, in denen die Inversion Jahrzehnte lang symptomlos bestanden hatte. Ja gerade weil

jedes Symptom fehlte, war der Uterus für eine Geschwulst gehalten und abgetragen.

Im weiteren Verlaufe treten alle Folgen des wiederholten starken Blutverlustes ein. Die Patientinnen können jahrelang zu Bett liegen, da jede Bewegung die stärksten Blutungen hervorruft.

## Diagnose und Prognose.

Man muß erstens nachweisen, daß der Uterus nicht da ist, wo er sein sollte, und zweitens, daß der in der Scheide gefühlte Tumor wirklich der Uterus ist.

Läßt die Anamnese die Inversion vermuten, so wird kombiniert untersucht. Oft sind die Patientinnen so mager und heruntergekommen, daß man die inneren Genitalien leicht abtasten und sofort die Diagnose fixieren kann. Oft aber sind die Bauchdecken so fettreich und resistent, daß man in so einfacher Weise nicht zur Klarheit kommt. Eine absolut sichere Diagnose ist aber unbedingt notwendig. Bei Schwierigkeiten wird narkotisiert. Man geht mit zwei Fingern in den Mastdarm, krümmt die Finger und sucht an die Symphyse zu kommen. Der Tumor wird mit Muzeuxschen Zangen angezogen und zurückgeschoben, so daß man den Uterusfundus deutlich fühlt, oder sich darüber völlig klar ist, daß er nicht vorhanden ist. Auch das Nachoben- und Nachhintenschieben der Blase mit einem Katheter, den man vom Mastdarm aufsucht, führt zur Diagnose.

Dann sucht man von der Vagina die Portio auf. Man zieht mit einer Muzeuxschen Zange den vermeintlichen Uterus nach unten. Wird dabei die Portio kürzer, stülpt sie sich um, ja verschwindet die Cervix, so liegt eine Inversion vor. Wird dabei die Portio eher länger, steigt sie, ohne ihre Form zu ändern, beim Zug am Tumor etwas herab, oder gelingt es, den Tumor etwas herabzuziehen, ohne daß die Portio flacher und kleiner wird, so handelt es sich um einen gestielten Polypen. Ist es unmöglich, zwischen Tumor und Cervix mit dem Finger einzudringen, so schiebt man rings um den Stiel die Sonde nach oben. Gleitet sie weit hinein, so ist eine Uterushöhle vorhanden, also der Uterus nicht umgestülpt. Man muß vorsichtig sein, damit der Uterus nicht durchbohrt wird, gerade in diesen Fällen ist er oft weich und mürbe. Trotz großer Mühe gelingt es durchaus nicht immer, mit der Sonde in die Uterushöhle zu kommen, obwohl die Höhe vorhanden ist. Die Sondierung nützt oft recht wenig zur Diagnosenstellung. Die Tastung ist wichtiger.

Ein sehr sicheres Zeichen ist auch die Möglichkeit, den Tumor zu drehen. Dreht man mit der den Tumor festfassenden Muzeux-

schen Zange den Tumor um seine vaginale Längsachse, so dreht sich der Uterus nur um einen Quadranten. Die Patientin hat dabei große Schmerzen. Ein Polyp ist leichter herumzudrehen, namentlich wenn er dünn gestielt ist.

Auch wenn das unterste Ende des Prolapses sicher durch einen Tumor gebildet wird, kann doch der Stiel des Tumors zum Teil vom invertierten Uterus gebildet sein. Dies wird stets dann, wenn der Stiel auffallend dick ist, gemutmaßt werden. Es kann also eine partielle trichterförmige Inversion, eine Einstülpung des Uterus von dem herabtretenden Tumor bewirkt sein. Diese partiellen Inversionen sah ich stets seitlich.

Die Prognose ist ohne operativen Eingriff schlecht, da Fluor und Blutungen andauern und der Uterus gangränös wird. Es gibt aber auch Fälle, wo die Cervix den Stiel so komprimiert, daß Blutungen fehlen. Die Reposition gelang nach 13 und mehr Jahren, danach tritt völlige Gesundheit, auch Schwangerschaft ein. Die spontane Reinversion ist beobachtet.

## Therapie.

Die Therapie besteht in Enukleation eines Tumors, Reposition des Uterus, und falls diese nicht gelingt, in Operation. Wenn die Inversion keine Symptome mehr macht, könnte man abwarten.

Die Reposition führt man in der Narkose aus. Unter Kontrolle von außen, damit nicht etwa der hochgedrängte Uterus von der Scheide abreißt, schiebt man den Uterus in und durch die Cervix hindurch. Dies ist leichter gesagt als getan. Es ist sehr schwer, die Kraft zu bemessen. Ohne Kraft erreicht man nichts, bei Kraftanwendung reißt oft die mürbe Scheidenwandung ein. Der Uterus muß von der ganzen Hand umfaßt und durch längere Zeit einwirkenden starken Druck weich und blutleer gemacht werden. Die sich spreizenden Finger bohren sich in die Rinne der Cervix ein und drängen den Muttermundsrand nach außen. Auch ist empfohlen, eine Tubengegend zuerst zu reinvertieren und Längsinzisionen in das Corpus zu machen. Statt des Druckes von außen ist die Portio vaginalis mit Haken, Muzeuxschen Zangen oder mit durchgezogenen Seidenbändern festgehalten. Dies möchte ich ernstlich widerraten, die Kraft, die man braucht, ist zu groß, man zerfetzt die Portio und setzt neue Gefahren durch die vielen Wunden.

Kommt man in der angegebenen Art nicht zum Ziel, so wird ein mit ein oder zwei Kilo Quecksilber gefüllter Kolpeurynter in die Scheide gelegt. Die Patientin wird mit stark erhöhtem Beckenende gelagert. Der permanente Druck verkleinert den Uterus und drängt ihn in die

Cervix. Man kann auch den Druck allmählich verstärken, ihn auch durch eine durch den Kolpeurynter wirkende Wassersäule beliebig dosieren. Diese Methode führte in Fällen zum Ziel, bei denen die stärkste Kraftanwendung nichts erreichte. Die Reinversion erfolgt dabei sowohl ganz unmerklich langsam, als unter lebhafter Wehenaktion des Uterus. Die spontane Reinversion wird zur vollständigen durch Mitwirkung der Uterusmuskulatur, wenn nur der Uterusfundus erst in der Cervix ist.

Hat man auf diese Weise keinen Erfolg, so hindern vielleicht feste Verwachsungen in und über dem Trichter oder eine zu feste Konstriktion der Cervix die Reposition. Man könnte, um nicht zu operieren, zunächst versuchen, mit dem ferrum candens die Schleimhaut zu zerstören. Ich habe dies nicht gemacht, sondern operiert, d. h. den Uterus amputiert.

Dies kann nicht einfach durch Abschneiden geschehen, weil sonst die blutende Wundfläche sich nach oben in die Abdominalhöhle hinein umklappen würde. Ich verfuhr folgendermaßen: Zuerst wurde durch vier Nähte rechts, links, vorn und hinten die Portio an den invertierten Uterus festgenäht. Dann wurde 1 cm unterhalb der vier Nähte der Uterus abgeschnitten, das Peritonäum vernäht, und die Blutung sorgfältig durch die Naht gestillt. Die Fäden bleiben lang, um die Portio gefesselt zu halten. Die Scheide wurde mit Jodoformgaze tamponiert. Nach 10 Tagen entfernte ich den Tampon und löste die erreichbaren Suturen ab.

Nach der Heilung formiert sich eine normale Portio. Diese Methode ist ohne Zweifel leicht und sicher, sie gibt tadellose Resultate — aber sie opfert immerhin den Uterus. Ungünstige Resultate ergab die Methode der Laparotomie und Erweiterung des Trichters von oben. Es gelang durchaus nicht immer, den Trichter zu erweitern und die Reposition zu bewirken. Auch sind Todesfälle registriert.

Eine sehr beachtenswerte Methode der Heilung empfahl Küstner. Er eröffnet den Douglasschen Raum, geht durch diese Öffnung in die Abdominalhöhle ein, touchiert den Inversionstrichter und schneidet die hintere Wand des Uterus vom Fundus bis an den äußeren Muttermund völlig durch. Hierauf Umstülpung, Naht des Uterus von der Peritonäalseite aus, Schluß der Wunde des Douglasschen Raumes.

Kehrer spaltet die vordere Wand des invertierten Uterus durch die ganze Länge der Cervix bis in die Peritonäaltasche, reinvertiert den Uterus, vernäht die Wunde und reponiert.

Berelius macht einen Querschnitt im hinteren Scheidengewölbe, spaltet die ganze hintere Uteruswand, reinvertiert den Uterus, vernäht ihn, reponiert ihn durch die Scheidenwunde, die zuletzt geschlossen wird.

Das Prinzip der Uterusspaltung, das Neue, was die Hauptsache ist,

stammt von Küstner. Daß man derartige Operationen, ehe sie typisch werden, vielfach modifiziert, ist der gewöhnliche Vorgang.

Hat eine Geschwulst die Inversion verursacht, so wird die Geschwulst sorgfältig abgetrennt, bezw. ausgeschält. Ich mache diese Operation mit denselben Vorsichtsmaßregeln, wie die Abtragung des invertierten Uterus, um vor allen Überraschungen gesichert zu sein. In einem Falle, bei dem die Geschwulst verfault war und auch der Uterus sich an der Fäulnis beteiligt hatte, schnitt ich den, wie oben geschildert, an der Portio fixierten Uterus mit dem Paquélinschen Messer ab. Als das den Uterus ringförmig umkreisende Messer das Peritonäum in der Mitte eröffnete, wurde sofort das Loch durch eine feste Naht geschlossen[1].

## I. Die selteneren Lageveränderungen der Gebärmutter.

Ohne praktische Bedeutung ist die extramediane Stellung der Gebärmutter. Eine Abweichung der Portio nach einer oder der anderen Seite ist sowohl angeboren als erworben. Im letzteren Falle schoben, bezw. zogen Exsudate, Pseudomembranen oder Tumoren den Uterus nach rechts oder nach links. Auf diese Weise entsteht auch eine Lateroversion. Sie kann außerdem Folge der mangelhaften Ausbildung der einen Uterushälfte sein. So liegt der unikorne Uterus stets stark nach der betreffenden Seite.

Auch kann der Uterus um seine Längsachse gedreht sein. Dies wird oft durch eine entzündliche Schrumpfung einer Douglasschen Falte bewirkt.

Namentlich bei Myomen kommt es zu selbst mehrfachen Achsendrehungen des Uterus, so daß die Höhle spiralig verläuft oder selbst völlig durchtrennt wird. Es kann eine Hämatometra oberhalb der Torsion entstehen.

Ebenso können Cervixmyome das Corpus hochheben. Auch maligne Tumoren und extrauterine Fruchtsäcke erheben und verschieben das Corpus.

Bei doppelseitigen Ovarientumoren drängt mitunter der eine Tumor den anderen nach unten in den Douglasschen Raum und dreht dabei den Uterus halb oder ganz um die Längsachse. Selbst einseitige, um

---

[1] Virchow: Virchows A. 1854, VII, 167. — Scanzoni: Scanzonis Beitr. V. 83. — W. A. Freund, Zur Pathologie und Therapie der veralteten Inversio uteri. Breslau 1870, Bial & Freund. — Spiegelberg: A. f. G. IV, 350, u. V, 118. — Werth: A. f. G. XXII, p. 65. — Hildebrandt: Volkmanns Vortr. 47. — Neugebauer: C. f. G. 1890, Beilage p. 141. — Küstner: C. f. G. 1898, No. 41. — Kehrer: C. f. G. 1898, No. 12. — Elis Essen-Moeller: C. f. G. 1898, No. 46.

die Achse gedrehte Ovarialtumoren können den Uterus völlig um die Achse drehen.

Ein sich in der Uteruswand entwickelndes Myom kann den Fundus uteri bis an den Magen emporheben, bezw. die Höhle auszerren und zu einem 30 cm langen Kanal umwandeln.

Sehr selten gelangt der Uterus in einen Bruchsack. Bedenkt man, daß der Uterus im Fötalleben über dem Becken liegt, so kann leicht ein Ovarium oder die Tube in den Bruchsack gelangen und den Uterus nachziehen. Dann handelt es sich um eine Hernia uteri inguinalis. Ein derartiger Uterus kann geschwängert werden. Bestehen Symptome, so würde die Exstirpation des Uterus von oben zu machen sein[1].

---

## Neuntes Kapitel.

# Die bösartigen Geschwülste der Gebärmutter

### (Karzinom, Sarkom, Syncytiom. Anhang: Adenom).

---

### A. Das Karzinom[2].

Maligne, bösartig nennen wir die Geschwülste, welche die Gewebe des Mutterbodens zerstören und sich in ihrem Wachstum durch

[1] Fr. Tiedemann, Von der Duverneyschen etc. und der schiefen Gestaltung und Lage der Gebärmutter. Heidelberg 1840, Groos. — M. B. Freund: Beiträge zur Gynäkologie von Betschler. II. 1885. Breslau 1864. — Leopold: A. f. G. XIV, 1879, 378. — Brunner, Herniologische Beobachtungen: Beitr. z. klin. Chirurgie IV, 1. u. 2. Heft.

[2] Winter, Frommel, Gessner: Veits Handbuch der Gynäkologie Bd. 3. Wiesbaden 1898, Bergmann. — Winter, Lehrbuch der gynäkologischen Diagnostik. Leipzig 1896, Hirzel. — Gebhard, Pathologische Anatomie der weiblichen Sexualorgane. Leipzig 1899, Hirzel. — Veit: Z. f. G. XXII, p. 2; XXXII, p. 496. — E. Wagner, Der Gebärmutterkrebs. Leipzig, 1858, Teubner. — Blau: Diss. Berlin 1870. — Ruge und Veit: Z. f. G. VI, 261. — Ruge: Z. f. G. XII, p. 202; XXXI, p. 471. — Gebhard: Z. f. G. XXXIII, p. 443; XXXIV, p. 1. — Hofmeier: Z. f. G. XXXII, p. 171. — Krukenberg: M. f. G. V, p. 138. — Mackenrodt: Z. f. G. XXVIII, p. 179. — Winter: Z. f. G. XXVII; XXX, p. 285; XLIII, p. 509. — Zweifel: C. f. G. 1888, p. 47. — Leopold: C. f. G. 1891, p. 665. — R. Freund: Hegars Beitr. III. — Peiser: Z. f. G. XXXIX. — Puppel: Diss. Königsberg 1900. — v. Franqué: Z. f. G. XLIV, p. 173. — Kroemer: A. f. G. 65, p. 626.

keine Organgrenze aufhalten lassen, sondern „schrankenlos“ weiter wachsen.

Die relativ und absolut häufigste derartige Geschwulstbildung ist der Krebs der Gebärmutter. Es lassen sich drei Formen trennen: Das Portiokarzinom, das Cervixkarzinom und das Corpuskarzinom.

### Das Portiokarzinom

entsteht an der Portio vaginalis und ist demnach ein Plattenepithelkarzinom. Während das oberflächliche Epithel zunächst intakt, verdünnt, oder auch verloren gegangen ist, wächst das Karzinom in Form von Zapfen in die Portio hinein. Es entsteht ein über die Fläche der Portio nach außen und in die Tiefe der Portio nach innen wachsender Knoten. Das Karzinom sendet nach der Tiefe unter das normale Epithel seine Zapfen. Figur 190. Die Umgebung der Zapfen zeigt kleinzellige Infiltration. Sie hat früher bei der Erklärung des Karzinomwachstums eine große Rolle gespielt, da man meinte, aus diesen Zellen würden Karzinomzellen. Man nannte diese Schicht die Matrix des Karzinoms. Das Epithel ist oft verdickt. Bald zerfällt der Knoten. Es entsteht ein Krebsgeschwür, das sich in der Muttermundslippe trichterförmig einfrißt, während die Form der Portio im allgemeinen zunächst erhalten bleibt. Beim weiteren Wachstum wird die betroffene Muttermundslippe dick, aufgetrieben, so daß die andere noch intakte dem Tumor scharfrandig anliegt und von ihm verdeckt wird. Mitunter ist die Portio noch in ihrer Form vorhanden, aber doch knollig verdickt. Das Karzinom wächst nach oben infiltrierend weiter, verdrängt die Muskulatur, erreicht das Peritonäum, so daß schließlich der Uterus bis zur Größe eines frisch puerperalen heranwächst.

190

Plattenepithelkrebs C der Portio mit Hornperlenbildung und kleinzelliger Infiltration der Umgebung. Durch letztere ist das sonst normale Plattenepithel P der Portio gehoben und verbreitert.

In seltenen Fällen findet sich ein karzinomatöser Polyp, d. h. ohne wesentliche Veränderung der Portio wächst das Karzinom, von einer kleinen Stelle ausgehend, in die Scheide, wenn auch nicht dünngestielt,

so doch gestielt. Zu diesen, früher Kankroid genannten Formen gehört auch das Blumenkohlgewächs, bei dem das Karzinom einen oft großen vaginalen Tumor bildet. Fig. 191 u. 192. Das Karzinom hält sich bei seiner Ausbreitung wesentlich an die Lymphgefäße, da diese von der Portio aus nach der Vagina und in das Parametrium ziehen, so wächst das Karzinom in die Vaginalwand und das Parametrium. Daß das Karzinom auch in die Venen hineinwächst und sich auf dem Wege der Blutbahn ausdehnt, ist mehrfach mikroskopisch gesehen. In dieser Weise entstehen Metastasen in der Uterusmuskulatur. Weit über die mikroskopische Erkenntnis hinaus schieben sich Karzinomzellen in den

191

Exstirpierter Uterus mit Portiokarzinom, sog. Blumenkohlgewächs.

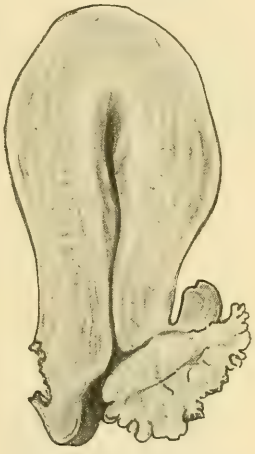

192

Derselbe Uterus durchschnitten.

Lymphgefäßen vorwärts, so daß leider bei scheinbar völliger operativer Entfernung eines Karzinoms die Nachbarschaft schon infiziert, bald neue Karzinomknollen als sogenannte regionäre Metastasen zeigt.

Das Portiokarzinom geht per appositionem auf das Scheidengewölbe über, sowohl in der Art, daß sich neue Knoten unter der Scheidenschleimhaut bilden, die sie unverändert in das Lumen der Scheide hineindrängen und es dadurch stark verengern, als auch in der Art, daß sich ein oberflächlicher Zerfall, ein Krebsgeschwür, in der Schleimhaut selbst nach abwärts verbreitet, daß der Krebs „weiterfrißt“. Im allgemeinen wächst das Portiokarzinom nach unten und läßt oft auffallend lange die Cervix und das Corpus frei. Dagegen bilden sich in den Lymphsträngen, die nach außen horizontal ziehen, bald parametritische Tumoren bis tief hinein in das Bindegewebe. Sie kom-

primieren die Ureteren, es entsteht Hydronephrose. Auch das Lumen der Gefäße wird zusammengedrückt, so daß Ödeme der unteren Extremitäten und der Vulva erscheinen. Längs der Hypogastrica und Iliaca findet man geschwollene Drüsen, sowohl nur entzündlich als auch karzinomatös infiltriert. Schließlich bilden sich Drüsenmetastasen in den Lymphdrüsen längs der Aorta descendens bis an das Diaphragma hinein.

Auch die benachbarten Organe werden in Mitleidenschaft gezogen. Das Rectum wird verschoben, es entstehen Knickungen, Fistelbildung. Die Darmgase dringen in die Karzinommassen ein, sie zerfallen, entzünden sich, Abszesse brechen nach unten und oben durch. Ich sezierte einen Fall, wo über der Symphyse ein karzinomatöser Abszeß sich geöffnet und Jauche, Kot und Darmgase entleert hatte. Die Blase wird vom Karzinom angefressen, bezw. durchbrochen. Fistelbildung, Schrumpfung der Blase und der Blasenschleimhaut entstehen. Schon ehe dies der Fall ist, erblickt man im cystoskopischen Bilde Wulstungen oder bläschenförmige „bullöse“ Erhebungen in der Blase über dem benachbarten Karzinom.

Am herausgeschnittenen Uterus sieht man, wie sich nach oben hin die blassen dichten weißlichen Karzinomknollen deutlich vom roten Uterus abgrenzen.

Gelangen die Knollen unter das Peritonäum, so heben sie es ab und reizen es zu Verklebung und Schwartenbildung. Das Peritonäum des Douglasschen Raumes wird nach oben geschoben. Es entstehen vielfache peritonäale Verlötungen, dadurch wird der Uterus bis an den Fundus hinten und vorn in Pseudomembranen, schwartige Entzündungsprodukte und Karzinommassen eingebettet. In seltenen Fällen wachsen überall auf dem Peritonäum Karzinomknollen: Karzinose des Peritonäums.

Ist der Fall weit vorgeschritten, „inoperabel“, so kann man nicht wissen, ob der Tumor primär an der Portio oder in der Cervix entstand.

#### Das Cervixkarzinom.

Die Cervix hat unten ein Platten-, oben ein Zylinderepithel (vergl. S. 178). Nach Geburten, namentlich nach Geburtsverletzungen, rückt die Plattenepithelgrenze nach oben. Von diesem metaplasierenden Plattenepithel aus entsteht das Cervixkarzinom. Auch von den Drüsen der Cervix bildet sich der Drüsenkrebs der Cervix.

Beim Beginne des Cervixkarzinoms sieht man mitunter die Portio normal, aus ihr aber eine himbeerartige kleine Geschwulst, die leicht blutet, hervorragen. Das Cervixkarzinom hat die Neigung, in der Schleimhaut mehr nach oben zu wandern, als das Portiokarzinom.

cfr. Figur 193 u. 194. Es frißt die Muskulatur der Cervix bald bis in die Parametrien durch, oberhalb des intakten äußeren

193

Cervixkarzinom.

194

Derselbe Fall im Durchschnitt.

Muttermundes ist ein großer, tiefer Raum von Karzinommassen erfüllt. Mit dem scharfen Löffel fährt man, oft nur an einer Seite, durch einen noch normalen äußeren Muttermund hindurch in einen tiefen, von weichen Massen erfüllten Raum, bis tief in das Parametrium hinein. Oft ist auch die Anbildung des Karzinoms auf beiden Seiten so bedeutend, daß der Muttermund bis an die Beckenwand auseinander getrieben ist. Nach der Auskratzung fällt der Muttermund zusammen, und das „Scheidengewölbe“ entsteht von neuem. Wegen der Unmöglichkeit im „Gesunden“ zu schneiden, geben Cervixkarzinome stets eine ungünstige Prognose, wie ein Blick auf Figur 195 lehrt.

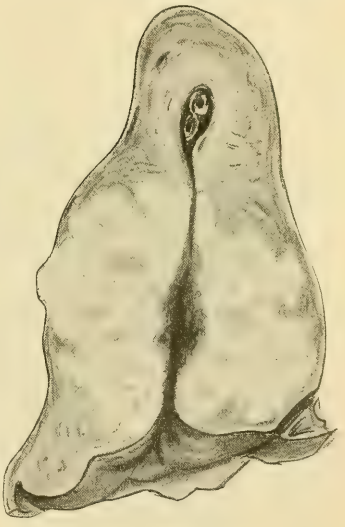

195

Cervixkarzinom: Muttermund verhältnismäßig normal. Darüber die Höhle in der Cervix mit zerfallendem Karzinom. Von ihm ausgehend umfangreiche Karzinomanbildung unmittelbar bis an das Parametrium.

Seltener tritt namentlich bei Greisinnen gegenüber der Neubildung der Zerfall in den Vordergrund, d. h. die Cervix wird in einen Krater verwandelt, man fühlt wohl die unregelmäßige Fläche, nicht aber Knollen und Tumoren.

Das Cervixkarzinom kann zwar mikroskopisch vom Portiokarzinom getrennt werden, aber klinisch finden sich bei fortgeschrittenen Fällen

196

Zylinderzellenkrebs der Cervix in normales Portiogewebe vordringend.
P normale Portio. C Karzinom umgeben von kleinzelliger Infiltration.

dieselben Verhältnisse. Bei der mikroskopischen Untersuchung findet man oft bis in den Fundus reichende Zungen karzinomatös degenerierter Schleimhaut und Bilder, bei denen die mehrschichtigen Zylinderzellenzapfen, wie Drüsen in die Tiefe zu wandern scheinen (Fig. 197).

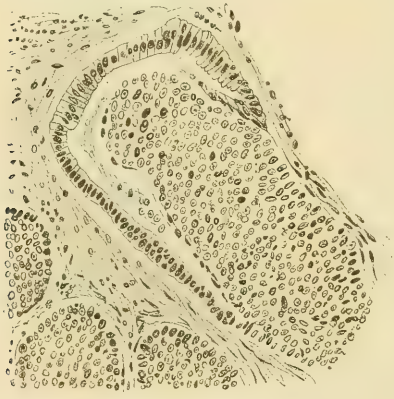

197

Zylinderzellenkrebs der Cervix.
Hineinwachsen eines Karzinomzapfens in eine Cervixdrüse, deren Epithelien verdrängt werden. „Vermeintliche" karzinomatöse Degeneration einer Cervixdrüse.

Die Zapfen wachsen auch in die Lumina der Drüsen direkt hinein, die Drüsen erweiternd und das Drüsenepithel verdrängend (Fig. 197).

Auch von den Drüsen selbst kann das Karzinom ausgehen. In den Lymphräumen schiebt sich das Karzinom in Drüsenform vor (Fig. 198).

In allen diesen Fällen ist die dem Karzinom benachbarte Zone kleinzellig infiltriert.

Isolierte Karzinomknoten, die durch gesunde Partien von dem Zentrum des Karzinoms getrennt sind, wurden mehrfach in der Scheide oder oben im Fundus gefunden. Die Gynäkologen fassen sie als Impfmetastasen derart zu stande gekommen auf, daß z. B. die Sonde lebende Krebszellen nach oben beförderte und hier einimpfte oder daß z. B. ein aus dem Karzinom ausreißender Haken bei der Verletzung der Scheide hier Karzinomzellen in eine frische Wunde befördert, wo die lebensfrischen Zellen dann weiter wachsen. Die pathologischen Anatomen bezweifeln diese Deutung und nehmen die Metastasierung durch Verschleppung auf dem Wege der Blut- oder Lymphgefäße an.

198

Drüsenkrebs der Portio.
Oben normales Plattenepithel. Das Karzinom dringt in den Lymphspalten vor.

Daß das Beckenbindegewebe und namentlich die Blase sich beim Cervixkarzinom noch eher als beim Portiokarzinom beteiligen, ist erklärlich.

**Das Corpuskarzinom.**

Das Corpuskarzinom (Figur 199) ist die seltenste Form des Uteruskarzinoms. Es entsteht sekundär sowohl durch Fortschreiten eines Mastdarm-, Ovarial- oder Blasenkarzinoms auf den Uterus, als auch dadurch, daß ein Cervixkarzinom sich direkt oder auf dem Blut- und Lymphwege nach oben in der Schleimhaut des Corpus ausdehnt[1].

199

Corpuskarzinom.

Die genuinen Corpuskarzinome sind, da sie von den Drüsen oder Oberflächenepithel

[1] Pfannenstiel: C. f. G. 1893, 414. — Gebhard: Z. f. G. XXIV, 1892. — Abel: Berliner klinische Wochenschrift 1889, 30. — Binswanger: C. f. G. 1879, 1. — Ruge: Z. f. G. XII, 202. — Winter: C. f. G. 1893, 524; Z. f. G. XXVII, 101.

ausgehen, Zylinderzellenkarzinome resp. Adenokarzinome. Die Drüsenschläuche der Uterusschleimhaut bekommen ein mehrschichtiges polymorphes Epithel, wodurch das Drüsenlumen erst verengt, dann angefüllt, schließlich aber der Drüsenraum erweitert und unregelmäßig gestaltet wird. Diese karzinomatös degenerierten Drüsen wachsen als „Zapfen“ in die Tiefe, bilden aber auch Tumoren, die in das Lumen des Uterus hineinragen. Nur mikroskopisch, nicht klinisch verschieden davon ist das maligne Adenom (Figur 201). Bei diesem wachsen die Drüsen so dicht aneinander, daß das Zwischengewebe verschwindet und Drüse dicht an Drüse liegt.

200

Derselbe Fall mikroskopisch.

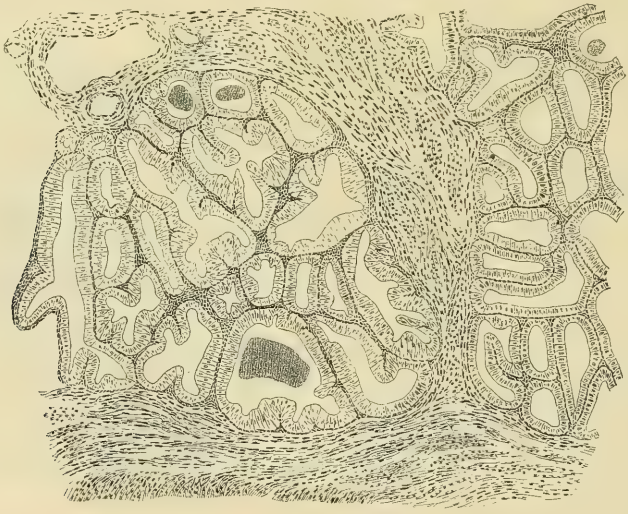

201

Malignes Adenom, unten Uterusparenchym.

Die Epithelproliferation erfolgt in seltenen Fällen in der Form von Papillen, Adenokarzinoma papillare (Pfannenstiel) (Figur 202). Die

beschriebenen Formen sind nicht verschiedene Karzinomarten, sondern können in ein und demselben Tumor vorkommen.

Besonders interessant sind Fälle von doppeltem und atypischem Karzinom. So fand sich an der Portio ein malignes Adenom, im Corpus ein Hornkrebs des Uteruscorpus ohne jede Beteiligung der Drüsen. Eine besonders bösartige Form. Die verhornten karzinomatösen Epithelmassen dringen in den Drüsen vor, führen auch zu einem Schwund der Drüsen[1]. Figur 197.

Kombinationen von Ovarialkarzinom und Uteruscorpuskarzinom sind beoachtet. Werden sie in vorgeschrittenem Stadium exstirpiert,

202

Papilläres Karzinom, rechts Durchschnitte von Papillen.

so läßt es sich makroskopisch nicht entscheiden, ob das Ovarialkarzinom in den Uterus oder das Uteruskarzinom in das Ovarium und die Tube gewachsen ist.

Myom und Karzinom finden sich oft in einem Uterus. Ein Myom kann zwar nicht „karzinomatös degenerieren", aber ein Karzinom kann in ein Myom hinein wachsen. Ich beobachtete eine ganz enorm schnelle Vergrößerung eines Corpusmyoms neben einem inoperabeln Karzinom des Körpers.

Das Corpuskarzinom kann sehr lange auf den Uterus beschränkt bleiben, ja es kann bis dicht unter das Peritonäum reichen; eine

[1] Rosthorn: Festschrift d. deutschen Ges. f. Gyn. Wien 1896, Hölder.

höckerige Oberfläche des Uterus kann vorhanden sein, ohne daß Metastasen entstanden.

Metastasen im strengen Sinne sind beim Karzinom des Uterus selten. Die sogenannten regionären Metastasen, die zu Rezidiven führen, entstehen aus zurückgelassenen Karzinomteilen, sind also keine Metastasen, sondern einfach die Folgen des Weiterwachsens des Karzinoms. So kann das Karzinom vom Subserosium bis an die Beckenwand um den Ureter herum ausgedehnt sein. Bei der Exstirpation bleibt dann selbstverständlich hier das Karzinomgewebe zurück, das, weil es lebenskräftig ist, weiterwächst. Metastasen in Lymphdrüsen sind selten. Oft fand man zwar geschwollene Drüsen, z. B. an der Teilungsstelle der Iliacae und höher, aber diese Drüsen enthielten nur selten Karzinom. Bei sehr weit vorgeschrittenen Fällen findet man bei der Sektion längs der Aorta descendens große karzinomatöse Drüsenpakete, ähnlich wie bei malignen Ovarialtumoren. Metastasen in Leber, Knochen oder Lungen entstehen sehr spät, sie finden sich nur in 3% und bei sehr weit fortgeschrittenen Fällen. Ich sah in der Clavicula, auf dem Mons Veneris und am Damm metastatische Krebsknoten.

## Ätiologie.

Man nimmt wohl mit Recht an, daß „Reize“ im allgemeinen die Entstehung der Karzinome begünstigen. So glauben manche Autoren, daß viele Geburten, Zerreißung der Portio, Ektropien, Erosionen, chronische Cervixkatarrhe ätiologisch wichtig sind.

Karzinome sind häufiger bei Multiparen, als bei Virgines und Nulliparen. Das Alter, namentlich die Zeit der Menopause, prädisponiert zum Karzinom.

## Symptome und Verlauf.

Die objektiven Symptome bestehen in atypischen Blutungen, Drüsen und später jauchigem stinkendem Ausfluß, wenn das Karzinom zerfällt.

Nicht selten berichten die Kranken, daß schon seit längerer Zeit die Menstruation auffallend stark und langdauernd war, daß auch in der intermenstruellen Zeit öfter Blut abging, oder daß der Typus der Menstruation vollkommen verschwunden ist. Da die Karzinome meist in der klimakterischen Zeit sich finden, so werden die Patientinnen durch die Unregelmäßigkeiten anfangs nicht besonders geängstigt.

Häufig wird auch erzählt, die Menstruation sei schon ein, zwei oder mehr Jahre ausgeblieben, dann habe sie sich in verstärktem Maße, in ganz unregelmäßiger Weise und mit besonders schwächendem Einfluß wieder eingestellt. Denn die Patientin hielt natürlich jede Genital-

blutung für die Menstruation. In anderen Fällen wird angegeben, daß ein Trauma stets Blutungen hervorrufe, so z. B. ein besonders starkes Pressen beim harten Stuhlgang, ein Coitus, eine körperliche Anstrengung.

Immer wird eine atypische Blutung in der klimakterischen Zeit, höchst verdächtig sein, mag sie nun enorm sein und bis zur Bewußtlosigkeit führen oder mag sie nur in kontinuierlichen Flüssen bestehen. Blutklumpen gehen dann ab, wenn die Patientin lag, wenn das Blut in der Scheide gerann und nun beim Aufstehen herausstürzt. Hat einige Jahre die Menstruation nicht mehr bestanden, so läßt eine neue Blutung ein Karzinom vermuten. Dagegen kommen kontinuierliche, monatelang andauernde Blutungen, ohne Unterbrechung durch seröse Flüsse auch bei myomatösen Polypen vor.

Ganz geringe „Blutflecke" finden sich auch bei Vaginitis adhaesiva, vergl. S. 87.

In der Zeit zwischen den Blutungen geht Blutwasser ab. Dieser auch als „fleischwasserähnlich" beschriebene Abgang hat bei Blumenkohlgewächsen oft rein serösen Charakter und ist anfangs nicht übelriechend. Bei genauer Besichtigung sind kleine weiße Flöckchen — Epithelklumpen und Fetzen des Krebsstromas — beigemischt. Beim infiltrierenden oder scirrhösen Krebs kann die Abscheidung so gering sein, daß sie nicht belästigt. Beim Krebs des Körpers, namentlich bei alten Frauen, ist oft der Blutabgang außerordentlich gering. Die Sekretion aber ist dabei eitrig, dünnflüssig, etwas fade, süßlich riechend.

Allmählich faulen die Sekrete. Untersuchungen und Spülungen ohne Desinfizientien, Verletzungen durch Manipulationen zur Blutstillung, spontaner gangränöser Zerfall der Oberfläche des Karzinoms, Unreinlichkeit der äußeren Geschlechtsteile führen zu Fäulnis des Blutes, der Sekrete und der Geschwulst. Ist erst Fäulnis eingetreten, so verschwindet sie spontan nicht wieder. Es fließt von jetzt an die charakteristische Karzinomjauche aus. Sie hat einen höchst unangenehmen Geruch, der besonders dann penetrant wird, wenn ihm bei Fistelbildung Urin oder Kot beigemischt ist. In den niederen Ständen, wo die Möglichkeit sorgfältiger Reinigung der Patientin und der Lagerstätte nicht besteht, wo bei Gewißheit der Unheilbarkeit die Sorgfalt der Angehörigen nur zu bald erlahmt, wo alle Familienglieder in enger Stube zusammengedrängt leben und aus Sparsamkeit die teuer bezahlte Ofenwärme möglichst lange bewahrt wird, da bildet sich manchmal eine Atmosphäre, die, fast unerträglich, den Arzt beim Eintreten sofort die Diagnose stellen läßt.

Fast immer stellt sich Obstruktion ein. Sie kann sowohl mechanischen Ursprungs sein: das Karzinom verengt die Passage, als auch

mehr dynamischen: aus Furcht vor den beim Stuhlgang eintretenden Schmerzen und Blutungen wird der Stuhlgang angehalten.

In anderen Fällen wiederum scheint das direkte Einwuchern des Karzinoms in den untersten Abschnitt des Dickdarms diesen in toto in einen Reizzustand zu versetzen, so daß kolliquative Diarrhoen bestehen. Doch ist in derartigen Fällen auch an amyloide Degeneration der Darmschleimhaut zu denken.

Die Erscheinungen, welche das Übergreifen des Karzinoms auf die Blase begleiten, sind zunächst Symptome eines Blasenkatarrhs. Verringerung der Kapazität und Ausdehnungsfähigkeit des benachbarten Teiles der Blase, infolgedessen häufiger Harndrang, Brennen beim Urinlassen, eitriger Bodensatz im Urin stellen sich ein. Späterhin werden die Ureteren umwachsen und komprimiert. Ist bloß ein Ureter komprimiert, so tritt die andere Niere vikariierend symptomlos ein. Besteht aber beiderseitig Kompression des Ureters, so ist die Folge Dilatation der Ureteren bis zu Dünndarmstärke, Hydronephrose, Pyelonephritis und Urämie. In der letzten Zeit vor dem Tode ist oft die Patientin komatös, völlig appetitlos und apathisch. Ist eine Fistel entstanden, so fließt der Urin per vaginam ab. Dann wird die Vulva und Umgebung erythematös und schmerzhaft.

Gelangt die Geschwulstbildung in die Nähe der großen Gefäße, sie komprimierend oder selbst in sie hineinwachsend, so entsteht Ödem einer oder beider unteren Extremitäten. Das Ödem steigt bald nach oben, so daß die Vulva und Unterbauchgegend anschwillt. Dabei kann die Vulva so verlegt sein, daß es schwer ist, zu touchieren. Die bis über den Anus sich erstreckende Schwellung, die Hindernisse, auf welche das in den Hämorrhoidalvenen fließende Blut stößt, führen zur Bildung von Hämorrhoidalknoten und erleichtern im Vereine mit der Unreinlichkeit das Entstehen von Decubitus.

Gegen das Ende des Lebens kommt es oft zu universellen Ödemen infolge amyloider Nierenerkrankung.

Das subjektive Symptom des Karzinoms: der Schmerz fehlt, man möchte sagen „leider“, anfangs. Bei alleiniger Beteiligung der Portio ist gar nicht ersichtlich, wo Schmerzen herkommen sollen, denn die Portio ist unempfindlich. Greift aber die Neubildung auf das Beckenbindegewebe, den Uteruskörper, das Peritonäum und namentlich den Plexus ischiadicus über, so treten Schmerzen ein. Sie werden oft als nach den Beinen ausstrahlend, bohrend, stechend beschrieben. Wird der Plexus ischiadicus zerstört, so haben die Schmerzen den Charakter heftigster, andauernder Ischias. Wehenartig können die Schmerzen beim Corpuskarzinom werden, wenn Blut und Sekrete in der Uterushöhle zurückgehalten sind. Nicht selten geben die Patien-

tinnen deutlich an, daß unter Wehenschmerzen Flüssigkeit ausgestoßen werde.

Die Palpation des Unterleibes ist bei vorgeschrittenem Karzinom empfindlich, da das an das Peritonäum gelangende Karzinom zu adhäsiver Entzündung und Schwartenbildung des Peritonäums führt. Nur selten tritt allgemeine Peritonitis infolge des Durchbruches eines Jaucheherdes ein. Auch eine akute allgemeine Karzinose des Peritonäums, die übrigens selten ist, verläuft wohl wegen der starken Koprostase oft mit Fieber.

Besonders quälend, aber glücklicher Weise recht selten, ist eine Hyperästhesie der Vulva, die selbst Ausspülungen unmöglich macht.

Was die Folgen für das Allgemeinbefinden betrifft, so fehlen septische Symptome und Fieber, weil die Jauche gut abfließen kann, das Karzinom nicht resorbiert, und die Lymphgefäße verlegt sind.

Fast stets besteht bei jauchendem Karzinom Anorexie. Die Appetitlosigkeit, das Gefühl von Übelkeit und das wiederkehrende Erbrechen sind auf Aufenthalt in der schlechten Atmosphäre und auf urämische Intoxikation, Koprostase, dadurch Ptomainintoxikation und Hydrämie zu beziehen. Dann treten Symptome ein, welche auf die Nierenerkrankung hindeuten, fortwährende Müdigkeit, wirkliche Schlafsucht, Kopfschmerzen und Sehstörungen. Eklamptische Krämpfe treten selten und nur unmittelbar vor dem Tode ein. Albuminurie ist am Ende des Lebens fast stets vorhanden.

Das Aussehen der Patientinnen bezeichnet man als Cachexia carcinomatosa, dazu gehört: die gelbliche Blässe, der leicht ödematöse Anflug des Gesichtes, die tiefliegenden matten, wegen des Fettschwundes größer erscheinenden Augen, die langsamen Bewegungen der blutleeren Lippen, die mühsam über die Zähne zum Schluß des Mundes gezogen werden, der schmerzliche Gesichtsausdruck, das ganze, ein tiefes körperliches Leiden und resignierende Hoffnungslosigkeit beweisende Gebaren.

Der Tod erfolgt auf verschiedene Weise. Das häufigste Symptom, die Blutung, führt am seltensten zum Tode. Doch habe ich den Tod infolge von spontaner Blutung eintreten sehen. Es gibt Karzinome, die trotz aller Therapie immer wieder bluten. Selten ist auch der Tod an akuter Peritonitis, wenigstens wenn dieselbe nicht etwa Folge eines Eingriffs ist. Akute Karzinose des Bauchfells, fast unter denselben Symptomen wie Peritonitis verlaufend, führt zu vermehrter Peristaltik und zu Durchfällen oder umgekehrt zu Symptomen von Ileus.

Nach Auskratzungen sind die accidentellen Wundkrankheiten: Pyämie und Septikämie möglich, oder eine zufällige Eröffnung der Peritonäalhöhle beim Kratzen oder Ätzen führt durch Kommunikation

der Peritonäalhöhle mit dem Jaucheherde rapide zur tödlichen Peritonitis. Bei weitem die meisten Patientinnen sterben an Urämie. Auch ein großer Teil der Fälle, welche man gewöhnlich als „an Erschöpfung gestorben" bezeichnet, gehört hierher. Sind erst Ödeme vorhanden, so treten auch bald ein: komatöse Zustände, benommenes Sensorium, Erbrechen, zeitweilig heftigste Kopfschmerzen. Kommt dazu der Gebrauch der Narkotica, die Herzschwäche, die schlechte Beschaffenheit des Blutes, die gestörte Assimilation bei Anorexie und Obstruktion, die geistige Depression und das Atmen in verdorbener Luft, so wird man sich nicht wundern, daß die Maschine des menschlichen Körpers auch ohne direkte Veranlassung schließlich still steht. Mitunter aber führt die Urämie zu Konvulsionen. Sie leiten das Ende ein und eine Patientin erholt sich kaum wieder zum völligen Bewußtsein. In jedem derartigen Falle habe ich bei Obduktionen des Schädels Ödem der Pia mater und stark gefüllte, blauschwarze Venen gesehen.

Da man den Beginn eines Karzinoms nicht beobachtet, so kann man auch nicht genau wissen, wie lange das Leiden dauert. Man sieht Fälle von rapidem Verlauf, so daß nach Exstirpation des Uterus schon nach 3 Wochen wieder große Karzinomknollen im Scheidenloch zu fühlen waren. Andererseits sind Fälle von vier- und fünfjähriger Dauer sicher beobachtet. In diesen Fällen handelt es sich um Portiokarzinom mit sehr gut ausgebildetem Bindegewebsgerüst, Scirrhus der Alten! Auch Corpuskarzinome bei Greisinnen verlaufen oft sehr langsam. Ich habe einen solchen Fall mit Glück operiert, wo vor 6 Jahren durch Auskratzung die Diagnose des Corpuskarzinoms gestellt war. Noch heute, nach 5 Jahren fehlt ein Rezidiv!

### Diagnose.

Die Diagnose eines schon längere Zeit bestehenden Krebses der Portio ist sehr leicht. Die Blutungen, der üble Geruch des Ausflusses, das kachektische Aussehen usw. lassen oft ohne Untersuchung die Diagnose sofort stellen. Bei der Exploration entdeckt der Finger leicht die verschieden harte, bröcklige oder knollige Geschwulst, von der bei Druck oder Kratzen mit dem Nagel unter Blutung Partikel sich ablösen. Die Portio ist unregelmäßig, ein Karzinomknoten einer Lippe reicht tief in die Scheide hinein oder man fühlt bei größerem Substanzverlust einen tiefen Krater mit harten Rändern. Die natürliche Form der Portio ist nicht mehr zu erkennen. Beim Cervixkarzinom fühlt man beim Eindringen in den Muttermund weiche Massen. Ein Karzinom blutet bei der Untersuchung leicht, man untersuche aus diesem Grunde zart und vorsichtig. Sollte dennoch in der Sprechstunde eine stärkere Blutung infolge der Untersuchung eines Karzinoms

entstehen, so preßt man einen Pulverbeutel voll Bortannin oder einen in unverdünnten Liquor Alsoli getauchten Tampon an die Portio und legt noch einen Tampon darunter.

So leicht die Diagnose eines vorgeschrittenen Karzinoms der Portio ist, so schwer ist es oft, das Karzinom ganz im Beginn zu erkennen. Hier ist vor allem die Differentialdiagnose zwischen Karzinom und den S. 233 beschriebenen adenoiden Erosionen der Portio wichtig. Folgendes dient zur Orientierung: Die gutartigen Erosionen, als Folge von Wochenbetten, finden sich bei jungen Frauen, nur selten leidet das Allgemeinbefinden so stark wie beim Karzinom. Im Röhrenspekulum sieht man bei der gutartigen Erosion oft glänzende Ovula Nabothi. Die Erosion bildet eine gleichartige, rote Fläche, größere, klaffende Risse führen in den Cervikalkanal hinein, hier und da treten schon durch den mangelnden Gegendruck Blutpunkte, aber kein größerer Blutfluß auf. Die Form der Portio ist trotz der Risse zu rekonstruieren. Die Formveränderung durch Risse ist eine typische. Sticht man mit einem Messer an verschiedenen Stellen hinein, so ist die Konsistenz gleichmäßig: hart und resistent. Das Karzinom dagegen ist im Beginn meist auf eine Stelle beschränkt, bildet hier eine distinkte, kleine, über das Niveau hervorragende Geschwulst und läßt zunächst den anderen größten Teil der Cervix intakt. Sticht man hinein, so ist die Geschwulst im Zentrum weich. Ja, selbst ein Sondenknopf ist in die Masse hineinzudrücken, was bei einer Erosion nie gelingt. Faßt man mit einer Muzeuxschen Zange an, so ist das Karzinom leicht zerreißlich, die bedeckende Haut hängt in Fetzen herum und es quellen beim Zusammenpressen weiche, bröckelige, oft wurmartige, weiße Massen heraus. Auch ein so kleiner Tumor kann zerfallen, so daß ein kleines, aber doch 3 bis 4 cm tiefes, wie in die Portio eingefressenes Geschwür, kraterförmig zu sehen oder zu sondieren ist. Im Spekulum sieht man die volle, unregelmäßige Geschwürsfläche, bei großen Tumoren mit grüngrauen nekrotischen Schichten belegt.

Die Diagnose ist so enorm wichtig, daß man nicht im Zweifel verharren darf. Abwarten, beobachten ist ein Verbrechen, wie Winter sehr richtig sagt. Man muß bei jedem Verdacht zur sichern Diagnose kommen. Man schneidet mit Häkchen und Messer einen Keil derart aus, daß man makroskopisch verdächtiges und unverdächtiges Gewebe zusammen herausschneidet Die Basis des Keils am äußeren Muttermund muß man auf mindestens 1 cm berechnen. Dieses Stück wird in Serien-Schnittpräparaten untersucht. Nach Herausschneiden des Keils legt man eine Sutur durch die Wundflächen. Handelt es sich um Erosionen, so heilt die genähte Wunde primär zusammen, ja der Blut- und Substanzverlust hat hier einen bessernden Einfluß. Beim

Karzinom steht die Blutung schwer, die Naht schneidet leicht durch. Nach der Naht setze man einen Tampon auf die Portio.

203

Erosives Geschwür.
Rechts die stark infiltrierte Geschwürsfläche, links eine Partie dünn endendes Plattenepithel.

Ich bitte die drei Figuren zu vergleichen. Bei der Erosion (Figur 205) sieht man überall die Drüsenschläuche mit deutlichem Lumen und einschichtigem Epithel. Beim Karzinom (Fig. 204) ist eine solide Plattenepithelmasse in die Tiefe gewuchert, oft direkt in die Drüsen, so daß, wie in Fig. 197 und 204, das Karzinom gleichsam in eine Drüse übergeht. Bei dem erosiven Geschwür (Fig. 203) sieht man nur infiltriertes Bindegewebe, eine Granulationsfläche, und daneben das Plattenepithel in physiologischer Schichtung.

Figuren 196 und 204 dagegen zeigen einen in die Tiefe gewachsenen Krebszapfen, daneben rechts den Querschnitt eines anderen Karzinomherdes, links Querschnitte kleiner Drüsen. In der Umgebung Infiltration und Drüsen.

204

Beginnendes Portiokarzinom
aus einem zur Stellung der Diagnose herausgeschnittenen Keil.

Figuren 205, 207 und 208 zeigen adenoide Wucherungen. Zum Unterschiede von Karzinom haben sie sämtliche drüsige Eigenschaften, einschichtiges Epithel, und sind niemals solide.

Ist ein Karzinom größer, finden sich in ihm charakteristische Gebilde, z. B. die Krebszwiebeln 190, so ist die Diagnose leicht.

Ragt aus dem Muttermunde eine himbeerartige, leicht blutende Masse hervor, so geht man mit einem scharfen Löffel ein. Polypen sind gestielt, sie lassen sich hin und her bewegen, sind mit Schleim bedeckt, sind zähe und weichen dem Löffel aus. Ist nichts Bösartiges vorhanden, so fühlt man, systematisch rings

herum schabend, überall die harte Cervixmuscularis. Der Löffel bewegt sich wegen der Palmae plicatae etwas ruckweise abwärts und wieder aufwärts. Beim Karzinom schneidet man mit dem Löffel wie aus einem Apfel oder einer Kartoffel Stücke aus, man gelangt oft tief in seitlichen Höhlen in das Parametrium bis an die Beckenwand hin. Die herausbeförderte weißliche, encephaloide Krebssubstanz ist nicht zu verkennen. Die ausgekratzten Massen sind zu mikroskopieren.

Beim Corpuskarzinom ist der Ausfluß dünnflüssig serös-eitrig. Er stinkt nicht jauchig, riecht mehr süßlich, fade. Starke Blutungen können fehlen, aber der Ausfluß hat blutige fleischwasserähnliche Farbe. Die Vergrößerung des Uterus ist sehr wichtig. Er fühlt sich bei Nulliparen oder bei Greisinnen, wo man einen kleinen Uterus erwarten müßte, auffallend groß und weich an.

Sondiert man, so gelingt es nicht selten, mit der Sonde oder auch mit der Curette das höckerige Krebsgeschwür zu diagnostizieren. Man stößt beim Sondieren an, kann nicht recht vorwärts, gleitet, Widerstand findend, nur ruckweise nach oben und konstatiert eine ungewöhnliche Länge der Höhle. Das Karzinom fühlt sich mit der Sonde härter als weiche Schleimpolypen an. Für ein Karzinom spricht, wenn man nur auf einer Seite der Höhle die Unregelmäßigkeiten fühlt.

205

Erosion.
Auf der rechten Seite Papillen und Drüsen mit Zylinderepithel, auf der linken Seite Plattenepithel, auf eine Papille gewachsen.

Die herausgeholten Partikel sind bei Endometritis lange Fetzen und sehen glasig, durchsichtig, blaßrötlich aus, lassen sich leicht zerdrücken. Beim Karzinom gehen mehr Bröckel ab, die undurchsichtig, weißlich, härter, dicker und kürzer sind. In jedem Falle ist das durch die Curette Entfernte einzubetten, zu schneiden und mikroskopisch zu untersuchen.

Entscheidend für das Carzinoma corporis ist das mehrschichtige und atypische Epithel oder das Fehlen des Stromas zwischen den dicht und eng aneinander liegenden Drüsen. Diese Merkmale sind auch bei kleinen ausgekratzten Stücken aufzufinden. Jeder praktische Gynäkologe muß insoweit pathologisch-anatomisch gebildet sein, daß er die Differentialdiagnose ausgekratzter Partikel beherrscht.

Es kommen noch Sarkome in Betracht, die, wie wir sehen werden, als Schleimhautgeschwülste im Corpus uteri beobachtet sind.

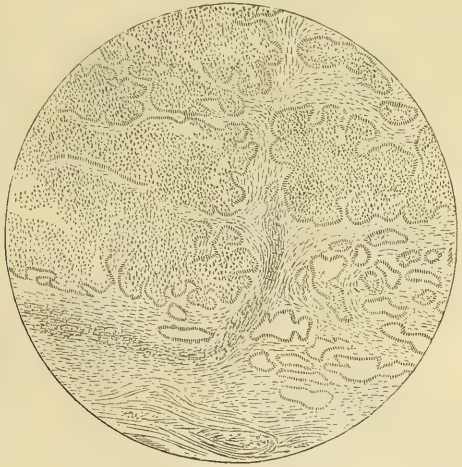

206

Corpuskarzinom.

Rechts und oben links Drüsen zu großen Krebsalveolen ausgedehnt, unten links normale Uterusdrüsen, darunter Uterusmuskulatur.

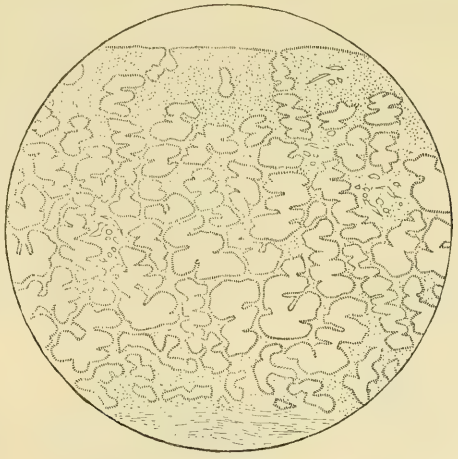

207

Glanduläre Endometritis.

Dilatierte Uterusdrüsen mit normalen einschichtigen Epithelien. Interglanduläres Gewebe verdrängt.

208

Aus dem Uterus entfernter breitbasiger Schleimpolyp oder partielle glanduläre Endometritis, unregelmäßige Schleimhautoberfläche. Einige Drüsen sind zu großen Retentionscysten umgewandelt. Interglanduläres Gewebe hypertrophisch und infiltriert ist bei der Bildung der Polypen beteiligt.

Blumenkohlgewächse Fig. 191 und 192 sind Karzinome. Gutartige Papillome, spitze Kondylome fand ich bei Schwangeren, aber stets mehrere, so daß z. B. 3 bis 4 große isolierte Geschwülste bestanden oder das ganze Scheidengewölbe mit kleinen Kondylomen besetzt war.

Wirklich große Tumoren von spitzen Kondylomen sah ich in der Scheide und an der Portio nur in der Schwangerschaft.

Eine Verwechselung mit verjauchtem Myom darf nicht vorkommen. Für Karzinom sprechen: atypische Blutungen seit längerer Zeit, Wechsel zwischen blutigem und serösem, riechendem, jauchendem Ausfluß, allmählicher Beginn der Jauchung, kein akutes Stadium, kein Fieber, keine Wehenschmerzen, höckerige, harte oder doch wenigstens verschieden harte Oberfläche, Abgang von bröckeligen Massen beim Fingerdruck, Unmöglichkeit, die deutliche Form der Portio nachzuweisen, unregelmäßiger Übergang auf die Scheide. Für Myom sprechen Menorrhagien oder andauernde Blutungen, ohne andauernden Fluor, akutes Stadium oft mit enormen Schmerzen bei der Geburt des Myoms, plötzlicher Beginn der starken Jauchung, Fieber. Gleichmäßig weiche, zähe, fetzige Masse, dunkle Farbe der unteren Fläche. Über der weichen Masse ist der feste Stiel und darüber die, wenn auch verdickte, so doch ringförmig regelmäßige Portio zu fühlen.

Übrigens möchte ich ausdrücklich betonen, daß myomatöse Polypen eine Monate lang dauernde atypische Blutung machen können, und daß beim Corpuskarzinom jahrelang Blutungen und eine wirkliche Jauchung fehlen können.

Auch das sogenannte freie Hämatom des Uterus, der fibrinöse Polyp, ist differentiell diagnostisch zu erwähnen. In sehr seltenen Fällen bilden sich um einen im Uterus gebliebenen Abort-, Eihaut- oder Placentarrest Fibrinauflagerungen, wie sich auf einem Fremdkörper der Blase Inkrustationen von harnsauren Salzen bilden. Dann findet man ein Zentrum: den Abortrest, und darum konzentrische Schichten von Fibrin. Die Reizung und Dilatation des Uterus führt zu immer neuen Blutungen, die Blutungen zur Vergrößerung der „Polypen“. Exploration und Entfernung des Fremdkörpers sind indiziert. Erst die Untersuchung der Geschwulst wird die Diagnose stellen lassen.

Die Tuberkulose des Uterus Fig. 107 p. 203 macht oft ähnliche Symptome wie ein Karzinom. E. Kaufmann fand zufällig bei der Sektion einer 79jährigen Frau eine primäre isolierte infiltrierende Tuberkulose der Portio[1].

---

[1] Krzywicki: Zieglers Beiträge III, p. 335. — Kaufmann: Z. f. G. XXXVII, p. 118.

Ferner machen Drüsenpolypen des Corpus in allen Lebensaltern oft starken Ausfluß und kolossale zur Kachexie führende Blutungen. Ebenso kommen bis über die Klimax verschleppte Katarrhe vor, namentlich die geringeren Blutungen und Ausscheidungen bei adhäsiver Vaginitis erregen manchmal Verdacht.

Nach dem bei Schilderung der Symptome Gesagten ist es selbstverständlich, daß die Prognose dann eine höchst traurige ist, wenn nicht durch zeitige Operation die Patientin geheilt wird.

## Behandlung.

### Operative Entfernung des Karzinoms[1].

Karzinome des Uterus sind durch zeitige operative Entfernung zu heilen. Ja, es ist nicht zu viel gesagt: Bei kleinem Karzinom ist die Prognose bei der Operation so günstig, wie beim Carcinoma uteri! Ist es auch gewiß übertrieben, von 30 bis 40% definitiver Heilungen zu sprechen, so sind doch 10 bis 15% der Operierten noch nach 8 bis 9 Jahren gesund. Diese Tatsache ist im höchsten Grade ermutigend und sollte die Ärzte veranlassen, in jedem Falle, wo nur ein entfernter Verdacht besteht, mit allen Mitteln die Diagnose zu fixieren. Wie anders aber ist es in der Wirklichkeit! Allerdings sieht man viele Fälle, wo falsche Scham die Patientin vom Arzte fernhielt, wo eine Frau sich absolut nicht zu einer Exploration entschließen konnte, wo höchstens die Hebamme gefragt ist, die mit allerlei Hausmitteln „behandelt". Oft aber ergibt auch die Anamnese folgendes: Atypische Blutungen ängstigen die Patientin. Der Arzt behandelte mit Acidum Halleri, Secale monatelang! Endlich entschloß er sich zur Untersuchung! Nun wurden die „Wucherungen" ein halbes Jahr lang „gebeizt", „geätzt", „lapisiert"! Da alles nichts nützt, erklärt endlich der Arzt den Fall für suspekt und salviert sich dadurch,

[1] W. A. Freund: Volkmanns Vortr. 133; C. f. G. 1878, 12; Berliner klin. Woch. 1878, No. 27. — Czerny: Wiener med. Woch. 1879, 41; Berliner klin. Woch. 1882, 46. — Schröder: Z. f. G. VI, 213. — A. Martin: Deutsche med. Woch. 1881, No. 60; Berliner klin. Woch. 1881, 19; 1887, 5; C. f. G. 1881, 5. — Olshausen: Berliner klin. Woch. 1881, 35; A. f. G. XXIX, p. 290; Klinische Beiträge zur Gynäkologie und Geburtshülfe. Stuttgart 1884, Enke. — Fritsch: C. f. G. 1883, No. 37; 1887, 12; A. f. G. XXIX; Volkmanns Vortr. No. 188. — Müller: C. f. G. 1882, No. 8; Deutsche med. Woch. 1881, No. 10. — Heilbrun: C. f. G. 1885, No. 4 bis 6. — Asch: C. f. G. 1887, 27. — Leopold: A. f. G. XXX, 3. XLVI u. XLIX. — Hofmeier: Münchener med. Woch. 1890, 42, 43, 49. — Tannen: A. f. G. XXXVII. — Winter: Z. f. G. XXII, 196; Z. f. G. XLIII, 509; C. f. G. 1891, 611. — Krönig: Deutsche med. Wochenschr. 1903 p. 394, M. f. G. XV p. 879. — Opitz: Z. f. G. 49 p. 162. — Wertheim: C. f. G. 1902 p. 249, 1903 p. 105, Z. f. G. 48 p. 545. — Mackenrodt: C. f. G. 1902 p. 1207. Z. f. G. 47 p. 126. — Menge: C. f. G. 1902 p. 702. — Zweifel: C. f. G. 1802 p. 696.

daß er ihn zu einem „Frauenarzt“ schickt. Dann ist es freilich zu spät!

Es ist doch ein ganz einfaches Exempel! Heilen wir von 100 Karzinomen 15 definitiv, so hätten wir die 85 ebenso geheilt, wenn sie so zeitig gekommen wären, wie jene.

Die ersten modernen Versuche der radikalen Entfernung eines Uteruskrebses bestanden in der galvanokaustischen Abtragung der Portio und in dem Trichterschnitt, d. h. in einer möglichst tiefen Exzision der Portio mit dem Messer. In ein ganz neues Stadium trat die Angelegenheit durch die Freundsche Operation. W. A. Freund hat sich dadurch ein unsterbliches Verdienst erworben.

Freund hat die Laparohysterektomie, d. h. die Entfernung der Gebärmutter von der Bauchhöhle aus erfunden und mit Erfolg ausgeführt. Die Patientin, die zuerst von Freund geheilt war, habe ich nach 15 Jahre später gesund gekannt. Nach Eröffnung in der Linea alba schob Freund die Därme nach oben oder legte sie bei Raumbeschränkung nach außen. Der Uterus wurde in die Höhe gezogen, die Ligamenta lata und Parametrien wurden in einzelnen Partien abgebunden und der Uterus aus dem Scheidengewölbe ausgelöst.

Da diese Operation damals schlechte Resultate ergab, so ging man zur vaginalen Totalexstirpation über.

Eine Zeit lang schien es, daß diese Methode die ausschließlich geübte bleiben würde. In der neueren Zeit ist man wieder zur abdominalen Operation zurückgekehrt, weil man damit fortgeschrittene Karzinome noch mit Erfolg operieren kann. Die Schrödersche Schule hat nie aufgehört, für die Berechtigung der Portioamputation zu kämpfen. Daß man ein auf einen Punkt der Portio beschränktes Karzinom damit heilen kann, ist sicher. Einige Patientinnen, die ich so operierte, leben heute noch nach 15 Jahren.

Jedes Karzinom ist zu operieren, bei dem der Uterus leicht herabzuziehen ist. Ich erlebte erst einen Fall unter vielen Hunderten, bei dem der Uterus leicht herabzuziehen und doch nicht zu exstirpieren war. Das Cervikalkarzinom war so weich, daß der Uterus scheinbar dem Zuge gut folgte.

Ist der Uterus fixiert, so ist als ziemlich sicher anzunehmen, daß diese Fixation karzinomatöser Art ist. Oft ist die Portio völlig verschwunden, und die infiltrierte, harte Wachstumszone, die Matrix der Geschwulst, täuscht eine große Portio, eine Pseudoportio, vor. Man sieht im Spekulum die runzlige Scheide, aber keine Spur von der glatten Portio.

Hat das Karzinom seitlich die Knochen erreicht, ist die Portio völlig verschwunden, so kann man es nicht herabziehen und nicht

vaginal exstirpieren. Dann ist nur die abdominelle Exstirpation möglich.

Noch ist die Frage zu erörtern, ob man ein Karzinom vor der Operation abkratzen oder abbrennen soll. Theoretisch muß man sagen, daß wohl das Abbrennen und Abschaben am Tage vorher mobile Karzinomzellen in die Lymphgefäße hineintreiben kann. Ich habe deshalb solche Karzinome möglichst in Ruhe gelassen, unmittelbar vor der Operation aber kratze man alles Bewegliche ab. Man hat den Vorteil, nicht durch abgedrückte Bröckel inkommodiert zu werden, Impfmetastasen, wenn man daran glaubt, zu vermeiden und die Asepsis zu bessern, da die Spülung allein bei tiefer Nekrose den Tumor nicht aseptisch machen kann.

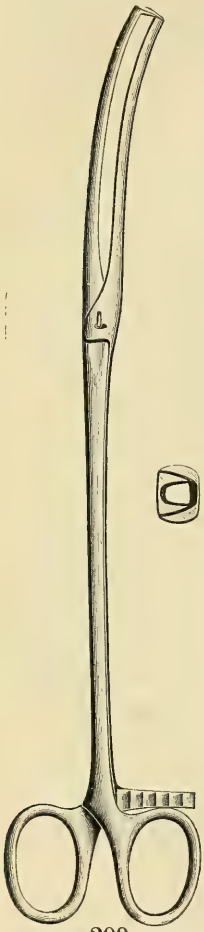

209
Collinsche Zange, daneben die Zähne, von oben gesehen.

210
Kletterhaken.

Die Vorbereitungen zur Operation sind auf Seite 73 geschildert. Prinzipiell lasse man jede Patientin auch zur Laparotomie vorbereiten, da bei Unmöglichkeit, die Blutung per vaginam zu stillen, eine Laparotomie notwendig werden kann. Die Portio wird mit Muzeuxschen oder Collinschen Zangen (Figur 209) stark herabgezogen. Dann wird in der Mitte über der Portio die Scheide abgelöst und seitlich neben der Portio ein tangentialer Schnitt gemacht. Die seitlichen Schnitte trennen die Basis der Ligamenta lata, also das straffe, den Uterus haltende Bindegewebe, durch. Umstechungen stillen die Blutung, die Fäden der Umstechungen ziehen die Wunde auseinander. Ehe nicht die Blutung sicher steht, wird nicht weiter geschnitten. Nunmehr schiebt man die Blase von der vorderen Wand des Uterus ab und umsticht an beiden Seiten die zuführenden Gefäße, immer weiter nach oben das Parametrium durchtrennend und abbindend.

Bei starkem Anziehen der Portio schiebt die fest auf den Uterus gedrückte Fingerspitze die Blase nach oben und zerreißt dabei das Peritonäum da, wo es fest am Uterus sitzt. Mit scharfen, immer höher eingesetzten Kletterhaken (Figur 210) wird der Fundus uteri vorn hervorgeholt. Nicht selten fällt der Uterus leicht hervor. Tuben und Ovarien gleiten mit heraus. Ein Schwamm, an ein Band gebunden, wird über dem Fundus eingeschoben, dadurch hält man das Netz und die Därme zurück und verhindert Einfließen von Blut. Jetzt wird der Uterusfundus nach der einen Seite gezogen. Von oben nach unten wird das Ligamentum latum in 1 bis 3 Partien mit stumpfer Nadel durchstochen und unterbunden, so daß stets die untere Ligatur einen Teil des von der oberen gefaßten Gewebes nochmals mitfaßt. Alle Ligaturen umschnüren in gleicher Rinne die Gesamtmasse des Ligamentes. Da am oberen Uteruswinkel sicher alles gesund ist, macht man beim Abschneiden die Stümpfe wegen der Abgleitungsgefahr nicht zu kurz. Nur wenn ein Corpuskarzinom im Uteruswinkel saß, muß man möglichst peripher schneiden und das Ovarium mit entfernen. Beim Portio- und Cervixkarzinom läßt man die Ovarien zurück, es sei denn, daß sie verdächtige Cysten enthielten. Man geht nun, mit der Schere schneidend, durch den hinteren Vaginalansatz herum nach der anderen Seite, gut darauf achtend, daß das Karzinom keinesfalls mit dem Peritonäum in Berührung kommt. Deshalb wurde auch nicht beim Beginn hinten durchtrennt, damit sich nicht etwa das Karzinom in den Douglasschen Raum hineinstülpe. Vom hinteren Scheidengewölbe kann man sehr viel fortschneiden, so daß also bei Karzinom der hinteren Lippe der Fall im allgemeinen günstig liegt. Auch diese Partien werden umstochen, die Blutung aus der Vaginalwand wird völlig gestillt und das Peritonäum des Douglasschen Raumes dabei an die Vagina befestigt.

Jetzt hängt der Uterus nur noch an dem Ligamentum latum der anderen Seite. Er wird etwas angezogen, so daß auch hier das Ligamentum latum sicher abgebunden werden kann. An den Ligaturfäden werden die Stümpfe herabgezogen und auf jeder Seite so mit der Vagina vereinigt, daß auch die Wundfläche des obersten Endes des Lig. latum nach abwärts sieht. Der Schwamm wird angezogen und schiebt das vesikale Peritonäum vor sich her. Der Schwamm wird entfernt, jeder Blutrest aus dem Douglasschen Raume ausgetupft.

Man durchsticht den vorderen Vaginalrand, das über die Wundfläche der abgelösten Blase herabgezogene Peritonäum, faßt das angestraffte Adnexband und führt dieselbe Nadel zuletzt durch die hintere Vaginalwand. Dasselbe wird auf der anderen Seite gemacht. Beide Suturen werden fest geknotet, so daß also die ganzen Wund-

flächen in der Scheide liegen und nach unten sehen. Zuletzt schließen noch 2 bis 3 Suturen die Wunde in der Mitte, die Vaginalwundränder und das vordere Peritonäalblatt mit dem hinteren vereinigend.

Die Peritonäalhöhle ist also völlig abgeschlossen, alle Wundflächen sind aus ihr ausgeschaltet. Die Blase ist völlig vom Peritonäum gedeckt.

Nur wenn die Stümpfe sich nicht herabziehen lassen, verzichtet man auf den völligen Abschluß der Peritonäalhöhle und schiebt in den Wundtrichter einen Jodoformgazetampon so hoch ein, daß er bis über Stümpfe nach oben hinaufragt.

Ich habe früher die Vaginalwunde stets offen gelassen und sie tamponiert. Fälle von Verwachsung oder Ileus habe ich kaum erlebt. Der Abschluß der Peritonäalhöhle ist aber doch vorzuziehen. Die Schmerzen sind bei der Tamponade größer. Bei der Entfernung des Tampons kann man das mit dem Tampon verklebte Netz herausziehen. Der Tampon, gegen die ungeschützte Blase drückend, macht Entzündung der Blasenwand, Lähmung und Blasenkatarrh. Der Urin kann ohne Tamponade stets spontan gelassen werden. Die ganze Rekonvalescenz verläuft ungestört. Deshalb ist im Prinzip stets die Peritonäalhöhle zu schließen.

Abweichungen von diesem Gang der Operation sind mitunter notwendig. So stülpt man bei vorn fixiertem Uterus oder bei fester Verwachsung der Blase und des Uterus, ihn besser hinten heraus. Oder, wenn das Herausstülpen überhaupt nicht gelingt, muß man seitlich präparatorisch, nur unter Anziehen des Uterus bis nach oben ablösen.

Manche Operateure klemmen die Ligamente hämostatisch mit festen Klammern zu, die liegen bleiben und erst nach 24 oder 48 Stunden entfernt werden. Diese Methode hat den Vorteil, daß sehr viel Zeit gespart wird. Landau hat in 8 Minuten auf diese Weise den Uterus exstirpiert. Daß aber die definitive Blutstillung durch Ligaturen sicherer ist, dürfte nicht bezweifelt werden. Pichevin[1] hat die Gefahr der Blutungen, die von den Anhängern stets geleugnet wurde, gut geschildert. Der Druck der Pinzetten ist den Patientinnen sehr unangenehm, ja ich sah Fälle, wo ausgedehnte Drucknekrose der Vulva entstand. Die Kranken müssen viel ruhiger, stets auf dem Rücken liegen, haben mehr Schmerzen und leiden unter stärkerer Eiterung. Das Abnehmen der Pinzetten ist oft überaus schmerzhaft.

Auch die Angiothripsie ist empfohlen: Die Stümpfe werden mit Zangen gefaßt, die durch Hebelmechanismus das Gefaßte bis zu

[1] Pichevin, Gaz. med. de Paris 1895 II.

Papierdünne zusammenpressen. Abgesehen davon, das bei atheromatösen Gefäßen oder morschen Geweben die Stümpfe zerreißen oder brechen, ist die Methode nicht entfernt so sicher, als die Ligaturmethode. Selbst die Lobredner dieser Methode erklärten eine Hinzufügung von Unterbindungen für nötig.

Sollte das Bündel des Ligaments am oberen Uterus einmal abreißen, weil es zu mürbe ist, zu kurz gefaßt, oder weil die Ligatur schlecht geknotet wurde, blutet also die Spermatica sich in die Peritonäalhöhle zurückziehend, so muß sofort Laparotomie gemacht werden. Auf eine Tamponade oder Anwendung von sogen. Stypticis ist kein Verlaß. Man muß unter allen Umständen die Blutung direkt stillen. Vor dem Bauchschnitte wird unten tamponiert. Nach dem Bauchschnitt sucht man sofort das blutende Band auf, das bis 10 cm entfernt von der Vaginalwunde nach oben zurückgeschnellt ist, umbindet es, stößt den Tampon heraus, legt einen neuen von oben ein, leitet das Ende aus der Vagina heraus und schließt so schnell wie möglich den Bauch, um den schädigenden Einfluß der Eröffnung der Bauchhöhle so kurz wie möglich wirken zu lassen.

## Nachbehandlung.

Die Nachbehandlung nach der Operation ist eine völlig exspektative. Es wird überhaupt nichts getan. Die Kranke bleibt im Bett liegen, wird, wenn irgend möglich, nicht katheterisiert, bekommt am 3. Tage ein Abführmittel und dann eine kräftige Diät.

Fiebert die Kranke nicht oder nur unbedeutend, so wird der eventuell eingelegte Tampon erst am 9. Tage entfernt. Ihn in den ersten Tagen zu entfernen ist ein Fehler, weil er zu dieser Zeit fest mit Netz- oder Darmschlingen verklebt, diese nachziehen kann. Ausspülungen werden erst 2 Tage nach der Entfernung gemacht, um nicht etwa Flüssigkeit in die Peritonäalhöhle zu pressen. Eine starke Eiterung schadet nichts, sie lockert am besten die Nähte.

Nach 14 Tagen steht die Operierte auf. Die Nähte entfernt man am besten erst nach Wochen. Meist fallen die Seidenligaturen von selbst ab, oder man zieht das ganze Konvolut der Fadenschlingen, ohne Schmerzen zu bereiten, nach 2 oder 3 Wochen heraus. Später findet man meist eine glatte Quernarbe im Scheidengewölbe.

### Hohe Portioamputation.

Überlegt man sich, wo die Gefahr des Rezidives am nächsten liegt, so ist dies ohne Zweifel das Parametrium, nicht der Fundus uteri. Ist es absolut sicher, daß oben im Uterus kein Karzinomknoten sitzt, daß das Karzinom ganz zweifellos den inneren Muttermund nicht er-

reichte, wie z. B. bei beginnendem, frühzeitig entdecktem Portiokarzinom, so genügt die Amputation im gesunden Gewebe 2 cm oberhalb des Karzinoms. Man hat den Vorteil einer kleineren, also gefahrloseren Operation, was sich z. B. bei einer Greisin empfiehlt. Statistik kann hier nichts entscheiden, denn bei den kleinen Portiokarzinomen ergibt die Totalexstirpation einen viel günstigeren Prozentsatz als bei allen Totalexstirpationen zusammengenommen. Auch ist der Blutverlust bei einer exakt ausgeführten Totalexstirpation, bei der alle zuführenden Gefäße gut unterbunden sind, geringer als bei einer Portioamputation. Zuletzt ist die Frage deshalb nicht wichtig, weil beginnende Karzinome überaus selten zur Operation kommen. Ich entschied mich gegen die Portioamputation, nachdem ich einigemal trotz eines kleinen Knotens in der Portio und Schnitt 2 cm oberhalb, bald Rezidive sah. Auch Fälle, bei denen getrennt durch gesundes Gewebe, unten und oben, selbst in der Muskulatur des Fundus sich Krebsknoten fanden, sprechen zu Gunsten der Totalexstirpation. Ich gebe aber unbedingt zu, daß die Portioamputation nicht für prinzipiell falsch erklärt werden darf.

#### Freundsche Operation.

Die ursprüngliche Freundsche Methode war eine Zeit lang als zu gefährlich völlig verlassen. Man machte sie nur bei großem Uterus, bei Komplikation von Myom und Karzinom oder bei so festen und hochliegenden Verwachsungen, daß man die Operation von unten nicht vollenden konnte, denn man kann in der Tat einen völlig unbeweglichen Uterus besser von oben als von unten exstirpieren. Bei Komplikation von Geburt mit Karzinom ist es das beste, die Frau erst per vaginam zu entbinden und dann sofort den Uterus per vaginam zu exstirpieren.

In neuerer Zeit ist mit Rücksicht auf die Ausbreitung des Karzinoms in Subserosium resp. in Parametrium darauf hingewiesen, daß die typische vaginale Totalexstirpation nicht genügt. Geht man von dem Standpunkte aus, daß eine Karzinomoperation nur Sinn hat, wenn alles Karzinomatöse entfernt ist, so muß man den Verfechtern der abdominalen Exstirpation zugeben, daß entferntere Drüsenmetastasen und das benachbarte eventuell karzinomatös infiltrierte Bindegewebe abdominell besser zu entfernen ist. Es ist aber fraglich, ob die Hoffnung gerechtfertigt ist, mit der abdominalen Operation bei sehr weit vorgeschrittenen Karzinomen gute Dauerresultate zu erzielen. Mußte der Ureter aus Karzinomknollen ausgelöst, mußte er sogar reseziert werden, ist es nötig auch ein Stück Blase zu entfernen, so ist wohl kaum anzunehmen, daß das Karzinom auf diese Gegenden beschränkt war.

Es ist kein Zweifel, daß man die Ausdehnung des Karzinoms auf die Nachbarschaft vom Abdomen aus besser sehen und auch, was gar nicht unwichtig ist, besser fühlen kann. Ja ich möchte behaupten, daß es dem geübten Techniker gelingt, jedes Karzinom von oben zu isolieren und zu entfernen, mag es noch so weit in die Umgebung gewachsen sein. Käme es nur darauf an, die Tumoren mit dem Uterus herauszubekommen, die Ureteren intakt zu erhalten und die Blutung zu stillen, so würde die Operabilität keine Grenze haben.

Ein Vorteil für die Kranken wäre aber damit nicht erzielt, denn bei so großen, vielleicht nur durch kräftigen Fingerdruck von der Nachbarschaft zu isolierenden Karzinomen, würde es doch bald zum Rezidiv kommen, auch wenn makroskopisch der Tumor ganz entfernt ist. Der Eingriff einer so großen Operation wird von den kachektischen Kranken schwer ertragen. Die enorm großen Wundhöhlen sind kaum aseptisch zu erhalten. Sekretstauung führt noch nach Tagen zu tödlicher Sepsis. Die aus allen Verbindungen gelösten Ureteren können gangränös werden. Im besten Falle dauert die Rekonvalescenz sehr lange. Die Patientinnen verlassen in elendem Zustand das Krankenhaus und kaum beginnen sie etwas Fett anzusetzen und kräftiger zu werden, so beginnt das Rezidiv. Daß großartig gute Resultate von Mackenrodt, Wertheim, Döderlein u. A. erzielt sind, ist gewiß warm anzuerkennen. Man darf aber nicht so weit gehen, die vaginalen Operationen ganz zu verbannen. Olshausen hat, sowie auch ich ganz vortreffliche Resultate. Ich halte es für einen Frevel, ein beginnendes Karzinom, das leicht per vaginam zu entfernen ist, abdominal zu operieren.

Die Statistik kann hier gar nichts entscheiden. Wer nur solche Karzinome abdominal operiert, die vaginal inoperabel sind, wird sehr schlechte Resultate gegenüber der vaginalen Operation haben. Wer aber im Prinzip alle Karzinome abdominal operiert, wird fast die gleichen Resultate erlangen, wie der vaginal Operierende.

Bei der abdominalen Operation sind auch Modifikationen vorgeschlagen, die ich hier nicht alle besprechen oder kritisieren will. Ich schildere die Operation so, wie ich sie ausführe.

Der Bauch wird am besten durch Längsschnitt eröffnet, weil man den Schnitt seitlich verschiebend, die Ureteren besser in ihrem Verlaufe finden und verfolgen kann. Namentlich bei sehr fetten Bauchdecken ist ein Querschnitt sehr zu widerraten. Bei starker Beckenhochlagerung werden die Därme zwerchfellwärts geschoben, mit Servietten geschützt und außerhalb des Operationsgebietes fest gehalten. Dann sucht man den Ureter auf, der an der Linea innominata leicht zu finden ist. Man schlitzt an der medianen Seite das Peritonäum

auf und verfolgt den Ureter nach der Blase hin. Läßt er sich auf die Seite schieben, so geschieht dies. Dabei muß man im Parametrium die den Ureter kreuzende Uterina finden. Sie pulsiert, zeigt eine nach oben konvexe Schlinge, die Fingerspitze fühlt die Pulsation. Die Uterina wird stumpf gelockert, isoliert, doppelt unterbunden, durchschnitten und nach der Beckenwand hin gedrückt. Ist nun der Ureter frei, kann man ihn bis an die Blase verfolgen, nachdem man in der Plica vesico- uterina des Peritonäums durchtrennt und die Blase vom Uterus resp. dem Tumor mit dem Finger abgeschoben hat, so handelt es sich um einen leichten, günstigen Fall. Senkt sich aber der Ureter direkt in das Karzinom hinein, so muß er isoliert werden, stumpf oder mit Scherenschnitten. Dann wird der Ureter von allen Verbindungen abgelöst und verläuft oft 6—10 cm frei bis zur Blase.

Nachdem dasselbe auf der andern Seite vollendet ist, schiebt man rings herum mit dem Finger den Uterus von seinen Verbindungen ab, wobei er meist wenig blutet. Der Uterus darf nicht stark angezogen werden, weil er sonst an- oder abreißt und der Inhalt der Jauchehöhle sich über das Operationsgebiet ergießt.

Jetzt kann man deutlich fühlen, wo die Härte des Karzinoms aufhört. Da schiebt man die Gewebe ab. Die Verbindungsstränge werden unterbunden und durchschnitten. Schließlich hängt der Uterus allein an dem Schlauch der Scheide. Sie wird hochgezogen und nach Abklemmung oder auch ohne dies quer durchgeschnitten.

Die Peritonäalschnitte über den Ureteren werden fortlaufend vereinigt. Die großen seitlichen Höhlen werden mit Jodoformgaze angefüllt. Dies ist sehr wichtig, weil sich sonst in diesen großen Höhlen Sekretstauung und Fäulnis entwickelt. Der Scheidenrest wird hinten in der Mitte so tief gespalten, daß die Höhlen sich direkt in die Scheide öffnen. Auch die Scheide hält ein Jodoformgazetampon entfaltet. Die Gaze wird aus der Vulva herausgeleitet.

Ist absichtlich oder unabsichtlich der Ureter zerschnitten, so wird er in die Blase implantiert. Dann ist das Einlegen eines Verweilkatheters nötig. Ist ein Stück der Blase wegen des Übergangs des Karzinoms auf die Blase reseziert, oder ist die Blase beim Losdrücken vom Tumor zerrissen, so schließen Katgutnähte die Verletzung. Über sie hinweg wird das Peritonäum gezogen und mit der vorderen Scheidenwunde sorgfältig vereinigt. Auch dann ist ein Verweilkatheter einzulegen.

Zuletzt macht man mit dem seitlichen Peritonäum, dem hinteren Peritonäalblatt und dem Blasenperitonäum ein vollständiges Dach, das die Peritonäalhöhle von den großen Wundflächen völlig abschließt.

Eine derartige Operation ist nicht gut unter einer Stunde zu voll-

enden. Der Eingriff ist ein recht großer, mit der vaginalen Methode gar nicht zu vergleichen. Dies ergibt schon die Statistik, denn bei abdominalen starben circa 20, bei der vaginalen 4—5%. Freilich geben diese Zahlen wie oben bemerkt kein klares Bild, denn leichte Fälle werden von allen Operateuren vaginal operiert.

Wenn man auch in der Tat viele vaginal inoperable Fälle abdominal noch operieren kann, so ist doch bisher noch nicht entschieden, ob die Endresultate der großen Operation gute sind. Die Operation selbst wird freilich überstanden, aber das lange Bettlager, die Gefahren der Fistelbildung, die Rezidive trüben doch sehr die Prognose.

Jedenfalls sind alle Operateure darüber im klaren, daß nicht durch diese schweren und angreifenden Operationen, sondern dadurch die allgemeine Prognose gebessert wird, daß wir das Karzinom eher zur Operation bekommen.

Nicht Theorien, sondern die Erfahrungen entscheiden.

### Die Rezidive[1]. Prognose.

Findet man schon wenige Wochen nach der Totalexstirpation neue Karzinommassen, so handelt es sich nicht um ein „Rezidiv", sondern um Weiterwachsen zurückgebliebener Karzinomreste. So kann schon nach 6 Wochen wieder ein großer Karzinomknoten in der Narbe vorhanden sein. Das Karzinom geht dann auf Blase und Mastdarm über, füllt die Kreuzbeinaushöhlung aus, und der Verlauf ist derselbe, als wenn gar nicht operiert wurde. Ja die Schmerzen sind, da das Karzinom sich schnell auf das Pelveoperitonäum und den Darm verbreitet, oft schlimmer als bei spontanem Verlaufe.

Auch nach 2, 3, ja 4 Jahren entstehen Rezidive. Diese späten Rezidive lassen die Narbe frei und wachsen mehr seitwärts im Becken. Es ist also anzunehmen, daß vor der Operation schon entfernte Lymphgefäße infiziert waren. Dann ist der Verlauf besonders traurig. Das erste Symptom besteht in ischiasartigen Schmerzen in einem Bein. Die Schmerzen trotzen jeder Therapie. Man weist eine Anschwellung an der inneren Beckenwand nach. Dabei kann die Narbe in der Vagina lange Zeit ganz intakt bleiben. Schließlich wächst das Karzinom weiter, sogar die Beckenknochen werden durchwachsen und unter großen Qualen erfolgt der Tod.

Gewiß wird die Prognose immer besser, wenn die Karzinome eher erkannt werden. Dauernde Heilung erfolgt jetzt in etwa 15%. Ehe 6 Jahre vergangen, kann man völlige Heilung nicht annehmen. Am besten ist die Prognose bei zeitig exstirpiertem Corpuskarzinom und bei Greisinnen.

[1]) Winter: Z. f. G. 1895.

**Symptomatische und Palliativbehandlung.**

Ist die Totalexstirpation unmöglich, so muß man im strengsten Sinne symptomatisch verfahren, d. h. nur dann lokal behandeln, wenn die Symptome es notwendig machen.

Nicht wenige Karzinome, namentlich im hohen Alter, verlaufen auffallend langsam und machen kaum Erscheinungen. Ich habe Greisinnen gesehen, die jahrelang an einem mäßigen serösen, kaum übelriechenden Ausflusse litten, bei denen das Karzinom langsame Fortschritte machte, ohne daß quälende Symptome bestanden. Bringt man es hier fertig, die Patientin über ihren Zustand zu täuschen, ihr „das lokale Leiden auszureden", so hat man das mögliche geleistet. Ist es der Zweck unserer ärztlichen Behandlung, das menschliche Leben möglichst lange zu erhalten, so wird dieser Zweck durch sorgfältige Lokalbehandlung gewiß eher erreicht, als durch eine riskierte „Totalexstirpation". Im letzteren Falle verlor die Patientin viel Blut, sie mußte 2 bis 3 Wochen im Bett liegen, kaum hat sie sich erholt, so tritt das Rezidiv ein. Und die nämlichen Symptome beweisen auch der vertrauensvollsten Patientin bald die nämliche Krankheit. Die psychische Depression, die Ischiasschmerzen usw. machen das Ende einer Operierten oft qualvoller und führen es schneller herbei, als wenn nur palliativ behandelt wurde.

Schließlich bleibt Morphium das einzige, was nützt. Man gibt es einmal als Suppositorien, dann als Pulver, Medizin und subkutan, damit die Patientin aus der neuen Form des Mittels neue Hoffnung schöpft. Allmählich steigert man unbedenklich mit den Dosen. Bis zu täglich 0,5 Morphium bin ich in einem Falle gelangt. Wird es nicht vertragen, so geht man zum Codeïn, in der doppelten Dose des Morphium über, oder setzt dem Morphium ein Zehntel der Dose Atropin zu. Auch Antipyrin, namentlich subkutan, hilft oft einige Zeit.

Lokale Mittel, z. B Cocaïnsalbe oder Orthoform, in den Krebstrichter gebracht, sind völlig wirkungslos.

Die Symptome, welche eine lokale Palliativbehandlung nötig machen, sind Blutung und Jauchung. Ich möchte dringend raten, die lokale Behandlung bei solchen Karzinomen recht sorgfältig durchzuführen. Es ist gar kein Zweifel, daß ein Arzt hier ganz Ausgezeichnetes leisten kann.

Es ist eine schwere Aufgabe, eine Karzinomatöse bis zum Tode zu behandeln, und doch ist es auch eine schöne Aufgabe, einer Unglücklichen durch treue ärztliche Pflege täglich kleine Erleichterungen zu verschaffen, täglich neue Mittel oder alte in neuer Form zu geben, die diesen oder jenen quälenden Erscheinungen begegnen.

Nicht selten folgen den Palliativoperationen, die ja trotz aller

Sorgfalt streng aseptisch nicht durchzuführen sind, Schmerzen und Verschlechterungen des Allgemeinbefindens. Manche Patientin, die vorher wenig litt, datiert von der Operation an das ganze Leiden. Dann ist der Arzt mit „seinem Operieren“ an allem Unglück schuldig!

Sowohl bei Blutung als Jauchung findet man oft weiche, zottige, bröcklige, teilweise nekrotische Massen. Diese müssen entfernt werden, am besten in der Narkose, denn nur so ist es möglich, gründlich zu verfahren.

Man spült die Vagina bei Steißrückenlage aus und entfernt mit einem möglichst großen scharfen Löffel, damit man kräftig und schnell ausschaben kann (vergl. S. 217, Figur 117), die weichen Massen. Da die Wachstumszone eines Karzinoms hart ist, so kratzt man dreist in die Tiefe bis an den Widerstand des Harten. Die Auskratzung muß schnell gemacht werden, denn die Blutung ist oft bedeutend. Fetzen, die immer wieder dem Löffel ausweichen, z. B. den Vaginalrand, schneidet man ab. Den so entstehenden Krater brennt man aus. Das moderne Instrument ist der Paquélin, ich möchte aber betonen, daß das alte Glüheisen besser wirkt. Erstens stillt Rotglühhitze besser die Blutung, zweitens kann man schneller wechseln, als den Paquélin wieder zum Glühen bringen. Drittens sind Glüheisenbrenner größer herzustellen als der Paquélinknopf. Es ist deshalb gut, 2 Paquélinbrenner abwechselnd, oder schnell nach einander 3 oder 4 Glüheisen zu gebrauchen. Das Ausbrennen muß, wenn anders man nicht zu tief nach oben oder zu weit in das Parametrium mit dem Löffel hineingelangte, sehr energisch gemacht werden. Glashart muß der Brennschorf sein; man muß auf ihn klopfen können wie auf einen Knochen, die Blutung muß völlig stehen. Wo zwischen den harten schwarzen Schorfen sich immer wieder Blutstropfen durchpressen, hält man den Paquélinbrenner eine Zeit lang angedrückt, so lange bis der ganze Krater trocken und hart ist. Während des Brennens darf man nicht spülen, nur trocken tupfen. Die heiß werdenden Spekula kühlt man durch Andrücken von nasser Watte. In die Blase läßt man kühle Borsäurelösung ein- und auslaufen.

Der ausgebrannte Trichter wird bei der Nachbehandlung offen gehalten, d. h. nicht vor ihm, sondern in ihn hinein muß man tamponieren. Zunächst wird Bortannin in den Trichter eingedrückt, dann wird dieses Pulver mit dem Tampon befestigt. Oder auf das obere Ende des Fächertampons wird ein Löffel Bortannin geschüttet und der Streifen wird tief ein- und fest angedrückt. Ebenso ist unverdünnter Liquor Alsoli, mit dem man die Gaze tränkt, ein ausgezeichnetes Blutstillungsmittel.

Die Katheterisation der Blase, resp. die Entfernung des heißen Urins schließt die Operation. Es ist wunderbar, wie wenig Schmerzen die so Operierten haben.

Man läßt den Tampon 5 Tage liegen. Nahm man einen Fächertampon, so ist es leicht, ihn vorsichtig, langsam, ohne der Patientin wehe zu tun, aus der Scheide herauszuziehen.

Ist die zurückbleibende Höhle sehr groß, so wird sie am schnellsten verkleinert, wenn man nunmehr ein Liniment, einen Brei von Glyzerin, Tannin und Borsäure anfertigt, damit die Gaze stark tränkt und mit dieser den Trichter ausstopft. Das bequemste Instrument zu dieser Manipulation ist die Figur 211 abgebildete Zange, welche ich auch mit Cremaillère versehen ließ.



211

Früher nahm ich auch Jodoformtannin, doch genügt Bortannin. Der Gestank des Jodoforms ist der Patientin und dem Arzte gleich widerwärtig. Und eine Jodoformvergiftung ist höchst unangenehm, namentlich wenn eine Psychose danach entsteht.

Der Trichter sieht nach Abstoßung des verbrannten Gewebes wie eine granulierende Fläche aus. Oft vergehen Monate, ja Jahre leidlichen Wohlbefindens. Es ist eine dankbare Behandlung!

Aber es gibt auch Fälle, wo die Blutung sofort wieder beginnt. Ich habe schon bei eigentlich inoperabelem Karzinom deshalb die abdominale Totalexstirpation gemacht, weil die Blutung durch keine Therapie zu stillen war. Aus eben dem Grunde hat Biermer die zuführenden Arterien abdominell abgebunden.

Ist die Patientin in der Lage, sich einen Arzt zu halten, so stopft er nach der Ausbrennung in der Seitenlage den Trichter mit Gaze aus — wöchentlich 1 bis 2 mal.

Von vielen Seiten ist auch Chlorzink empfohlen. Ich habe diese Therapie vielfach angewendet. Man nimmt kleine Tampons und preßt sie, in Chlorzink und Wasser, 1:2 oder 2:1, getaucht und zwischen Wattebäuschen ausgedrückt, in den Substanzverlust hinein. Unter den Tampon legt man einen Wattebausch mit einer Natronbikarbonikumlösung getränkt, um die Scheide zu schützen. Die Blutung steht allerdings oft sofort. Die Kranken haben aber oft sehr große Schmerzen, leider nicht nur nach der Applikation unmittelbar, sondern auch später dauernd. Die festen Narben, welche sich bilden, setzen dem Wachstum des Karzinoms zwar einen größeren Widerstand als

nach Schnittoperationen entgegen. Aber selbstverständlich wächst das Karzinom weiter.

Ist jede Behandlung unmöglich oder resultatlos, so bleibt nichts übrig, als durch desinfizierende und adstringierende Scheidenirrigationen den Zustand erträglich zu machen (vergl. S. 93).

Hat sich sub finem vitae eine Blasenscheidenfistel oder Mastdarm-Scheidenkommunikation ausgebildet, so habe ich durch „Salbentampons" manchmal den Zustand verbessert: Ein Tampon, in Karbolöl getaucht oder mit Bismuthsalbe eingefettet, wurde eingelegt und hielt den Urin etwas zurück. Auch Karbolöl oder stark adstringierende Salben mit der Salbenspritze in die stark entzündete oder geschwollene Scheide und den Karzinomtrichter injiziert, bringt manchmal Erleichterung. Schließlich bleibt nichts übrig, als durch oft gewechselte, in Chlorwasser ausgewaschene, große, vor der Vulva liegende Kompressen gleichsam Jauchung und üblen Geruch abzufangen.

## B. Das Uterussarkom[1].

Das Uterussarkom, eine bösartige Geschwulst der Bindegewebsreihe, kommt als große Seltenheit in der Jugend, meist in der klimakterischen Periode, häufiger im Corpus als in der Cervix, vor (Figur 212). Es gibt ein Schleimhautsarkom und ein Muskelsarkom des Uterus. Zunächst bildet es weiche Tumoren, sowohl solitär polypös, als auch lappig und zottig über größere Schleimhautpartien verbreitet.

Das Muskelsarkom bildet einen solitären, weichen, meist submukös liegenden Knoten, oder der ganze Uterus ist von Knoten durchsetzt. Fibromyome sollen mitunter sarkomatös degenerieren. Rezidivieren sie, so wurde erst dadurch der Charakter der Geschwulst erkannt. Die submukösen Sarkome können so viel Muskulatur über sich tragen, daß sie hart erscheinen und als Myome imponieren. Einen derartigen Fall heilte ich durch Totalexstirpation.

Sind auch die Rundzellensarkome die häufigsten, so sieht man doch Spindelzellen- und in seltenen Fällen auch Riesenzellensarkome und Angiosarkome. Im Sarkom kommt eine myxomatöse Degeneration

[1] Gusserow: A. f. G. I, 240. — Kunert: Diss. Breslau 1873: A. f. G. VI, 111. — Hegar: A. f. G. II, 29. — Winckel: A. f. G. III, p. 297. — Chrobak: A. f. G. IV, p. 549. — Spiegelberg: A. f. G. IV, 351. — Zweifel: C. f. G. 1884, 401. — Orthmann: C. f. G. IX, 780. — v. Rosthorn: Wiener klin. Woch. 1889, 729. — Hofmeier: C. f. G. 1890, No. 41. — Pernice: Virchows A. CXIII. — Geissler: Diss. Breslau 1891. — Pfannenstiel: C. f. G. 1891, 855; Virchows A, CXXVII, p. 305. — Gessner: Das Sarcoma uteri. Wiesbaden, Bergmann 1899, siehe daselbst die Literatur.

vor, so daß eine mit weichen Massen gefüllte Cyste in der Muskulatur gefunden wird. In Sarkomen bilden sich oft Blutungen resp. Apoplexien. Metastasen sind selten. Das Portiosarkom, das traubige Sarkom (Figur 213), wuchert rings herum an der Portio und hängt in die Scheide herab. Die einzelnen Sarkombeeren, von der Beschaffenheit der Traubenmole, sind erbsen- bis bohnengroß, sehr weich und nicht so spitz und kleinhöckerig wie ein Blumenkohlgewächs; das Sarkom bröckelt nicht ab, sondern weicht mehr dem Finger aus. Die Traubenform scheint durch die Papillen, welche enorm wachsen und auswachsen, bedingt zu sein. Jedenfalls ist das traubenförmige Sarkom keine besondere Geschwulstspezies. Ich habe ein enormes Uterusmuskelsarkom ausgekratzt, dessen Rezidiv in Form des Traubensarkoms später an der Portio auftrat, und ebenso ein traubiges Sarkom abgeschnitten, das als Muskelsarkom rezidivierte, an dem die Kranke zu Grunde ging.

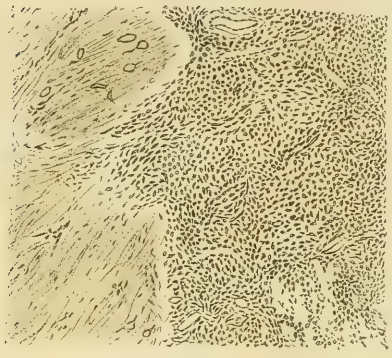

212
Spindelzellensarkom, links normale Uterusmuskulatur.

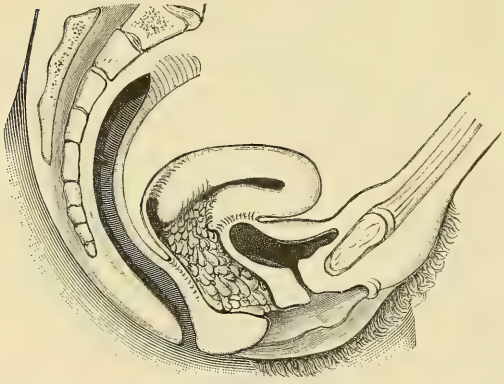

213
Traubiges Sarkom nach Pfannenstiel.

Wird der Uterus durchwachsen und durchbrochen, so metastasiert das Sarkom auf dem Peritonäum. Ja, selbst die Bauchdecken können durchbrochen werden, so daß die Geschwulst nach außen wuchert. Es kommen auch Mischgeschwülste vor, die Einige Karzinosarkome genannt haben. Ich fand ein mit Knorpelmassen durchsetztes großes Sarkom. Virchow spricht von einer „Degeneration des Uterussarkoms zum Krebs“.

### Diagnose und Therapie.

Auch bei kleinen interstitiellen Sarkomen blutet es trotz der intakten Schleimhaut meist ununterbrochen aus dem Uterus, weil alle Sarkome die Tendenz haben, in die Uterushöhle hinein zu wachsen.

Allmählich kann sich ein enorm großer Tumor, selbst bei sehr jugendlichen Individuen bilden.

Daraus dürfte die Diagnose zu stellen sein. Irrtümer kommen natürlich dann vor, wenn man den Fall nicht länger beobachten kann. So sah ich einige Male nach artifiziell eingeleiteten Aborten mannskopfgroße feste Exsudate. Da der verbrecherische Abort und der ganze Krankheitsverlauf verheimlicht wurde, war der Fall unklar. Erst die längere Beobachtung zeigte, um was es sich handelte.

In einem anderen Falle sah ich von Zeit zu Zeit walnußgroße, weiche, zerdrückbare Klumpen unter Schmerzen abgehen. Entscheidend ist die mikroskopische Untersuchung. Sarkomzellen verhalten sich bei der Färbung nicht gleich. Dies dürfte ein wesentlicher Unterschied von der Endometritis sein, bei der alle Zellen der Schleimhaut gleich sind und auf Farbstoffe gleich reagieren.

Gestattet es die Größe des Tumors, so wird er vaginal, im anderen Falle abdominal entfernt. Freilich steckt oft die Kachexie, die Größe und die Verwachsung des Tumors der Operation eine Grenze.

#### Das maligne Chorionepitheliom.

Es gibt drei Geschwulstformen, die von dem Ei bezw. den Eihäuten ausgehen. Zunächst der localdestruierende Placentarpolyp (Kahlden). Während der gewöhnliche Placentarpolyp ein Stückchen Placenta darstellt, das der Innenfläche des Uterus anhaftet, das sich im Laufe der Zeit mit Fibrinniederschlägen bedeckt und dadurch größer wird, kann auch die Langhansschicht der Chorionzotten destruierend in und durch den Uterus wachsen, so daß die Muskulatur des Uterus zerfressen und perforiert wird. Es entsteht lokale Nekrose, Blutung und Jauchung.

Bei der zweiten Form wachsen die Zotten resp. Beeren einer Traubenmole in die großen Placentarvenen herein, so daß man mit der Pinzette die kleinen Beeren an dem Stiel aus dem Lumen der Venen herausziehen kann. Stirbt der Fötus ab, kommt es zur Unterbrechung der Schwangerschaft, so verblutet sich die Schwangere (R. v. Volkmann)[1], weil die in den Venen liegenden Traubenmolenmassen den

[1] Richard Volkmann: V. A. Bd. 41. — Sänger: A. f. G. XLIV, p. 49; A. f. G. XLIV. — Marchand: M. f. G. I, p. 522; Z. f. G. XXXII, p. 405; XXXIX, 2; C. f. G. 1898, No. 31. — v. Kahlden: Zieglers Beitr. XIV, p. 174. — Zahn: V. A. Bd. 96. — Gottschalk: Berliner klin. Woch. 1892, 4. u. 5; Verh. d. deutschen Ges. f. Geb. 1893, p. 400. — Schmorl: C. f. G. 1893, 169. — Eiermann, Der gegenwärtige Stand der Lehre vom Deciduoma malignum. Halle 1897, Marhold. (Enthält die Literatur.) — Kossmann: M. f. G. II. — Risch: Arb. a. d. path. Inst. Leipzig 1903, I.

214
Malignes Chorionepitheliom im Fundus uteri.

Schluß der Venen mechanisch hindern. Derartige Geschwülste sind selten. Häufiger ist die dritte Art, das maligne Chorionepitheliom. Der Name stammt von Marchand. Sänger, der Entdecker, hielt die Geschwulst zuerst für ein Sarkom und nannte sie Deciduom.

Im Anschluß an einen Abort, namentlich eine Traubenmole entstehen nach Wochen, aber auch nach Monaten, ja nach 1—2 Jahren sehr blutreiche fast schwarze Tumoren (Figur 214) im Uteruskörper und in die Höhle hervorwuchernd. Wurden die weichen Massen für Abortreste gehalten und ausgekratzt, so entstanden nach heftigen Blutungen und bald sich ausbildender Kachexie wieder die nämlichen Tumoren. Durch retrograden Transport auf dem Blutwege, durch die Venen, bildeten sich auch in der Scheide Knoten, ebenso schwarz-blutig aussehend und schnell wachsend. Namentlich Lunge und Pleura ist der Sitz der Metastasen, die aber auch in Gehirn, Leber und Herz gefunden sind. (Figur 215).

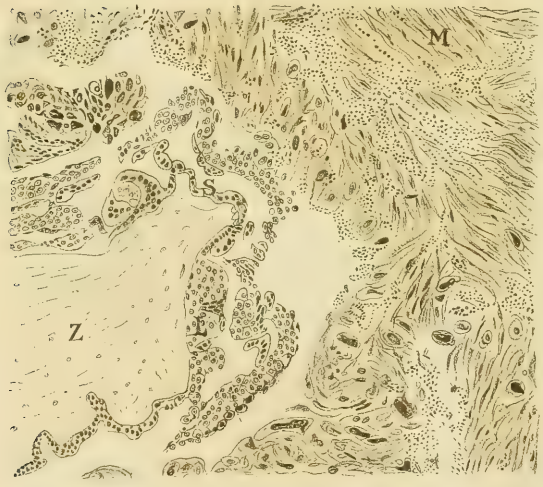


215
Z Chorionzotten; L Wucherung an Langhanszellen; S Syncytium; M Uterusmuskulatur mit Rundzelleninfiltration, am Rande dringen viel Geschwulstzellen ein.

Durch Marchand ist festgestellt, daß die Matrix dieser Geschwülste das Epithel der Chorionzotten ist. Dies Chorionzott, hat über sich eine Schicht kubischen Epithels: die Langhansschicht und darüber eine protoplasmatische Schicht, in

der man zwar Kerne sieht, aber Epithelgrenzen um die Kerne noch niemals nachwies. Deshalb nannte man diese oberste Schicht der Chorionzotten das Syncytium. Einige Forscher meinten, das Syncytium stamme von dem Endothel der mütterlichen Gefäße, in die die Chorionzotten hineinwachsen und in denen sie sich mit dem hervorgestülpten Endothel gleichsam überzögen. Aber nach den neuesten Untersuchungen über die Eiimplantation, nach denen das Ei sich in die Schleimhaut gleichsam hineinfrißt oder wenigstens hineinsenkt, ist man mehr geneigt, das Syncytium für eine epitheliale Schicht vom fötalen Ektoderm ausgehend, zu erklären. Die Wucherung dieser zwei Schichten: der Langhansschicht und des Syncytium, also der epithelialen Bedeckung der Chorionzotten stellt das „maligne Chorionepitheliom“ dar.

Schon normaliter, namentlich aber bei Eklampsie ist beobachtet, daß die Bedeckung der Chorionzotte, ja sie selbst in die Venen hineingelangen und in ihnen fortgeschwemmt werden, so daß man also syncytiale Massen in den Lungengefäßen gefunden hat (Schmorl). Besonders bei Traubenmolen ist dies der Fall, denn dabei ist nicht nur das Zottenstroma gequollen, sondern auch der epitheliale Überzug befindet sich in starker Proliferation. Somit ist es erklärlich, daß gerade an eine Traubenmole sich ein Chorionepitheliom anschließt.

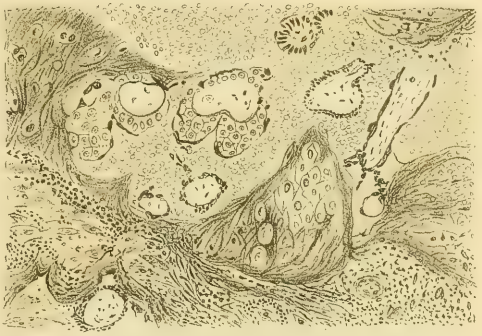

216

Chorionzotten, gewucherte Langhanszellen. Decidua. Kleinzellige Infiltration.

Die Verschleppung und Metastasenbildung scheint nach den klinischen Beobachtungen oft ganz rapide vor sich zu gehen, was ja dann verständlich ist, wenn man annimmt, daß große Massen Chorionepithels in die große Venen gelangen. Freilich ist noch nicht erklärt, warum gerade in diesen Fällen das Chorionepitheliom den proliferierenden Charakter hat. Vor allem in der Lunge bilden sich unter Hämoptoe „Infarkte“ und metastatische Tumoren.

Theoretisch ist nicht ausgeschlossen, was auch praktisch beobachtet ist, daß einmal eine normale Chorionzotte fortgespült wird und an anderer Stelle eine gutartige, nach der Exstirpation nicht rezidivierende Metastase bildet. Meist kommt aber gerade dieser Geschwulstform ein ganz exquisit bösartiger Charakter zu. Ich exstirpierte einen Uterus mit

Chorionepitheliom und schon nach 14 Tagen war die Lunge erfüllt von Metastasen!

Geheilt durch Totalexstirpation sind einige Fälle, die zeitig erkannt waren. Leider gibt es viele Fälle, bei denen erst die wiederholt resultatlose Auskratzung von Abortresten den Verdacht auf Chorionepitheliom aufkommen ließ. Dann kam es trotz Totalexstirpation zum Exitus durch Metastasen, die schon vorher gewachsen waren.

Eigentümlich ist, daß man in vielen Fällen von Traubenmolen im Chorionepitheliom eine polycystische Schwellung der Ovarien fand. Sowohl makroskopisch als mikroskopisch ist eine übermäßige Produktion von Luteingewebe, Luteincysten und Einsprengung von Luteinzellen in die Ovarien gefunden. Klinisch wurde auch ein Verschwinden der Ovarialtumoren im Wochenbett nach Abgang einer Traubenmole beobachtet.

## C. Anhang: Das Adenom[1].

Rechnet man zu den Adenomen alle aus der Schleimhaut entstehenden Geschwülste, so gehören dazu die adenoide Erosion, das Ovulum Nabothi, der Schleim- und Drüsenpolyp der Cervix, die follikuläre Hypertrophie der Portio, der Drüsenpolyp des Uteruscavums und die tief in die Muskulatur hineinwachsenden Uterusdrüsen.

Bei den gutartigen Schleimpolypen des Uterusinnern (vergl. Figur 105, S. 201) handelt es sich um eine partielle Hyperplasie der Schleimhaut. Es finden sich sowohl Polypen, bei denen das Bindegewebe den größten Anteil hat, als auch solche, bei denen die Drüsen dilatiert und zu Cysten geworden sind.

Das Adenom kann man aber doch nicht ganz fallen lassen, denn es gibt Polypen, deren Hauptmasse gewucherte Drüsen bilden. Dabei ist das interglanduläre Bindegewebe geschwunden, oder es markiert sich nur als eine mehr durchsichtige Grenze (membrana propria) zwischen den einzelnen Drüsenschläuchen. Sie liegen eng aneinander, sind vielfach gewunden und haben die physiologische Lage und Form eingebüßt. Das Epithel ist einschichtig, und die Epithelzellen haben den Charakter der Cylinderepithelien beibehalten; es werden nirgends

[1] Schröder: Z. f. G. I, p. 189. — Olshausen: A. f. G. VIII, 97. — Rokitansky: Allg. Wiener med. Ztg. 1882, 83. — Schatz: A. f. G. XXII, 456. — Billroth, Über den Bau der Schleimpolypen. Berlin 1855, G. Reimer. — Heitmann, Spiegelbilder der Vaginalportion. Wien 1883, Braumüller. — Virchow; Virchows A. VII, p. 15. — Breslau: Mon. f. G. XXI, Supplem.-Heft, p. 119. — Flaischlen: C. f. G. 1890, No. 49.

polygonale atypische mehrschichtige Zellen gefunden, ebenso wenig epithelial ausgefüllte Alveolen. Derartige „Adenome" hängen als kleine Polypen gestielt im Uterus. Es gibt aber auch Adenome, die den ganzen Uterus ausfüllen und ihn bis zu Faustgröße und darüber vergrößern, ohne daß die Muskulatur ergriffen oder zerstört ist. Dann können diese Wucherungen so kolossale Blutungen machen, daß hochgradige Anämie entsteht. Um Karzinom handelt es sich nicht, was schon der Umstand beweist, daß nach gründlicher Auskratzung und Ausätzung Rezidive ausbleiben.

Ich sah diese Adenome bei Mädchen zwischen dem 20. und 30. Lebensjahre, häufiger aber in späteren Jahren. Es mag Zufall sein, daß fast alle meine Fälle Nulliparae betrafen.

Klinisch stehen die Adenome zwischen gutartigen und bösartigen Geschwülsten. Man möchte sie „lokal maligne" nennen, d. h. sie rezidivieren, schlecht operiert, leicht, wachsen von neuem und füllen bald wieder den Uterus, ihn auftreibend, aus. Die benignen und malignen Adenome sind nur klinisch zu trennen. Ich habe mehrere Fälle beobachtet, wo der pathologische Anatom aus der ausgekratzten Masse ein Adenokarzinom diagnostizieren zu müssen glaubte, ohne daß etwa später ein Rezidiv entstand.

Gelingt es, ein Adenom zeitig völlig zu entfernen, und ätzt man stark mit Karbolsäure, so rezidiviert es nicht. Ich habe mehrere Fälle operiert, wo nach unvollständigen Ausschabungen der Uterus sich bald wieder mit Adenommassen füllte. Erst die zweite sehr energische Ausräumung mit nachfolgender Karbolsäureausätzung brachte Heilung.

Die Symptome bestehen in Blutungen, die so heftig und andauernd sind, daß die höchsten Grade der Anämie erreicht werden. Seröse Ausflüsse kommen ebenfalls vor.

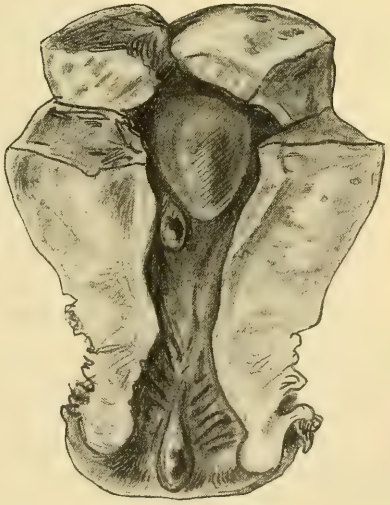

217
Adenom resp. Polype der Uterushöhle.

Ragt der Polyp aus der Portio hervor, so wird er entfernt und mikroskopisch untersucht. Ist die Portio frei, der Uterus aber vergrößert, so wird narkotisiert, dilatiert und prinzipiell die Uterushöhle ausgetastet.

An die Stellung der Diagnose wird die Therapie unmittelbar angeknüpft.

Manche derartige Polypen bluten bei der Berührung enorm, weshalb man schnell und energisch vorgehen muß. Man wende einen großen, scharfen Löffel an (Figur 117, S. 217). Einer kleinen Curette kann der Polyp ausweichen. Unter kräftigem Druck gegen die Uterusinnenwand schabt und schneidet man sehr schnell und kräftig alles Weiche ab und aus. Schnelligkeit ist nötig, weil die Blutung oft so stark ist, daß man, um die Verblutung zu vermeiden, gezwungen ist, die Operation zu unterbrechen und die Uterushöhle nebst Scheide sofort zu tamponieren.

Nach der Auskratzung ätzt man sehr kräftig mehrere Male mit Acidum carbolicum liquefactum die Uterushöhle aus. Blutet es stark, so stopft man Gaze in den Uterus. Ergibt die mikroskopische Untersuchung ein Karzinom, so ist die Totalexstirpation anzuschließen oder so bald als möglich als zweite Operation zu machen.

Die Prognose bei Adenomen ist, wenn die Operation gründlich in der Narkose gemacht und wenn gut geätzt wird, günstig.

---

## Zehntes Kapitel.

# Die Myome der Gebärmutter[1].

Man nannte die Myome früher Fibrome. Seit Virchow fand, daß diese Geschwülste zum größten Teil aus, den Uterusmuskelfasern homologen, Fasern bestehen, nannte man sie Fibromyome,

[1] Virchow, Die krankhaften Geschwülste III, p. 107 u. 116. Berlin 1863, Hirschwald. — Küster: Berliner Beitr. z. Geb. u. Gyn. I, p. 7. — Winckel: Volkmanns Vortr. No. 98. — Engelmann: Z. f. G. I. — Kleinwächter: Z. f. G. IX. — Ruge: Z. f. G. V. — Schultze: Jenaische Ztschr. V, p. 350. — Leopold: Archiv f. phys. Heilkd. 1873, 414. — Fränkel und Schuchardt: A. f. G. XIX, 277. — Fehling und Leopold: A. f. G. VII, 531. — Martin: Berliner Beitr. z. Geb. u. Gyn. III, 33. — Babes: Ctbl. f. Chirurgie 1882, p. 212. — Diesterweg: Z. f. G. XI, 191. — Amann: Münchener med. Woch. 1888, 51. — Fehling: C. f. G. 1890, 29. — Bulius: Z. f. G. 358. — Bertelsmann: A. f. G. L, 178. — Küstner: Z. f. G. XXXIII, p. 338. — Gebhard, Veit, Schaeffer, Olshausen: Abschnitt ‚Myom‘ in Veits Handbuch. Wiesbaden 1897, Bergmann.

Leiomyome oder kurz Myome. Beide Gewebsarten (Bindegewebe und glatte Muskelfasern) haben einen Anteil am Aufbau. Es gibt wohl reine Fibrome, aber nicht reine Myome. Das wahrscheinliche ist, daß sie aus der Uterussubstanz entstehen. Andere Entstehungserklärungen, namentlich die, daß sie aus der Muskulatur der Gefäße hervorgehen, sind wieder angezweifelt. Fast bei jeder 10. Frau hat man ein oder mehrere Myome im Uterus bei der Sektion gefunden.

218

Mikroskopischer Schnitt aus einem Uterusmyom.

In einem einzigen Uterus liegen mitunter unzählige, verschieden große Myome, welche beim Wachstum sich gegenseitig beschränken, so daß abgeplattete, halbrunde oder ganz unregelmäßige Formen entstehen. Tritt dann die senile Involution des Uterus und die Verkalkung der kleinen Myome ein, so sieht ein solcher Uterus aus wie ein Sack voll Kartoffeln. In anderen Fällen finden sich ein, zwei oder drei große Myome und mehrere verschieden große bis ganz kleine, stecknadelkopfgroße. Auch nur zwei oder drei Knollen von verschiedener Größe sieht man. Im allgemeinen kann man behaupten, daß solitäre Myome, wo sicher nur eine einzige Geschwulst vorhanden ist,

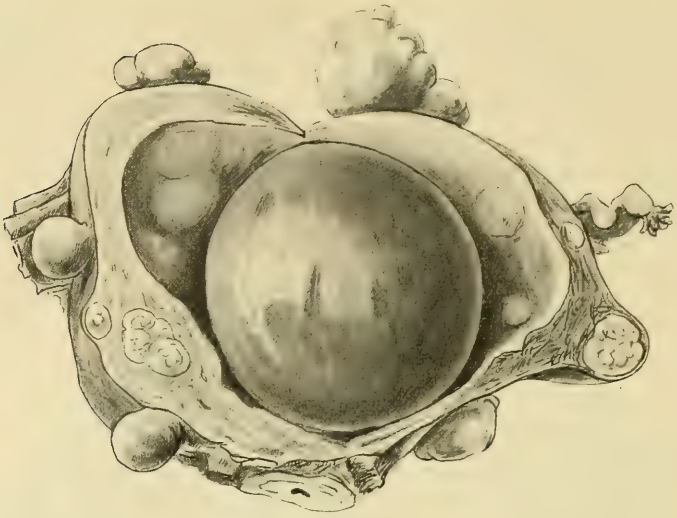

219

Amputierter Uterus mit subperitonäalem, interstitiellem und großem polypösen Myom der Uterusinnenfläche.
Unten in der Amputationsfläche der Durchschnitt der Cervix.

220

Unzählige kleine Myome in einem vaginal exstirpierten Uterus.

selten sind. Alle Myome, außer den weiter unten zu beschreibenden diffusen, zeigen eine, wenn auch oft etwas unregelmäßige, Kugelform.

Im Corpus uteri sitzen die Myome am häufigsten, am seltensten in der Cervix. Mikroskopisch bestehen die Myome aus glatten Muskelfasern, deren einzelne Bündel durch Bindegewebe getrennt sind. Gefäße verlaufen in dem Bindegewebe, namentlich in der Kapsel. Bei jungen Myomen wiegen die Muskelfasern vor. Ein Schnitt trifft die Muskelbündel

der Quere und der Länge nach, wie Figur 218 bei schwacher Vergrößerung zeigt.

Es ist zu Lehrzwecken gut, klinisch drei verschiedene Arten zu unterscheiden: subperitonäale, interstitielle und submuköse Myome.

Zu den subperitonäalen Myomen gehören zunächst diejenigen, die, nur vom Peritonäum bedeckt, auf dem Uterus sitzen. Es können dies ganz kleine, erbsen- bis apfelgroße, weiß durchscheinende Geschwülste sein, die in mehr oder weniger großer Anzahl dem Uterus aufsitzen. Aber auch die, welche nur von einer dünnen Schicht Uterusgewebe bedeckt sind, rechnet man zu dieser Abteilung (vergl. Figur 221). Mitunter hängt das Myom pilzförmig am Uterus beweglich. Man hat

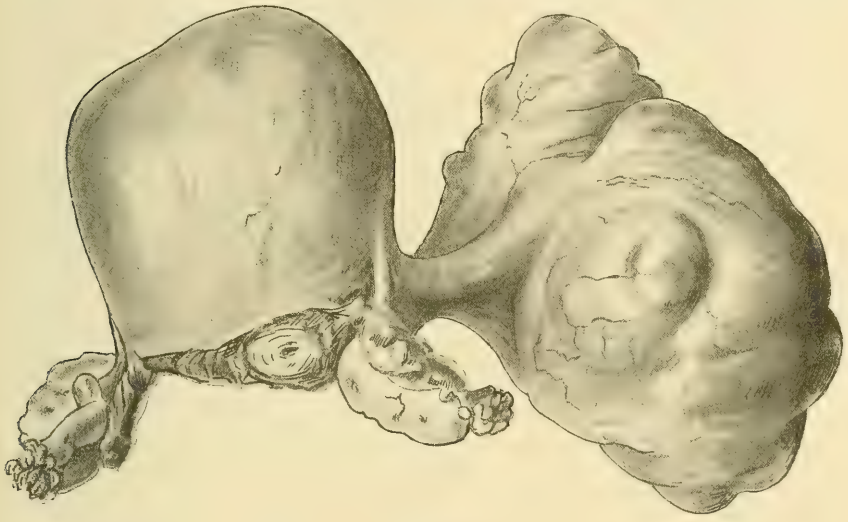

**221**

Amputierter myomatöser Uterus.

Im Corpus mehrere Myome, ein großes, als Ovarialtumor bei der Untersuchung diagnostiziertes Myom hängt rechts am Uterus.

dann von subperitonäalen Polypen gesprochen. Das Peritonäum ist straff über das Myom gespannt. Mitunter durchziehen einige dilatierte, bandartige Venen in Furchen das Myom.

Werden die subperitonäalen Myome größer, so liegen sie eingekeilt im Douglasschen Raume oder sie fallen vorn über und liegen im Hängebauch. Dabei wird der Uterus nachgezogen, die Portio steigt nach oben. Ja die Cervix kann dünn werden, zerreißen oder sich um die Achse drehen.

Unregelmäßige Form der Myome führt auch zur Achsendrehung sowohl des Stiels bei normal bleibender Lage des Uterus, als auch des

ganzen Uterus. Ein großes Myom, dessen Stiel gedreht ist, stirbt ab, wenn seine Ernährung abgeschnitten ist. Dann wird es nekrobiotisch. Darm- und Netzadhäsionen bilden sich. Auch kann der Cervikalkanal so zusammengedrückt oder gedreht sein, daß er obliteriert. Eine Hämatometra entsteht, oder im Gegenteil wird die Schleimhaut bei enorm gezerrter, bandartig über den Uterus verlaufender Höhle so atrophisch, daß sie weder Blut noch Schleim abscheidet. Ich exstirpierte ein Riesenmyom, über das die Uterushöhle 80 cm ausgezerrt war. Es bestand Amenorrhoe.

In seltenen Fällen wachsen verschiedene subperitonäale Myome so zwischen und um die Därme, daß ein Darm völlig vom Myom umgeben nicht ausgelöst werden kann. Ich mußte in einem solchen Falle ein Stück Darm mit gutem Erfolge resezieren.

Entstehen Myome mehr am Seitenrande des Uterus, so entfalten sie das Ligamentum latum und liegen vollkommen zwischen seinen Blättern, im Parametrium und Subserosium, also extra-peritonäal: intraligamentäre Myome. Bei großen Tumoren kombinieren sich uterine und subperitonäale Knollen. Man fand auch im Ligamentum latum Myome, die makroskopisch nicht mit dem Uterus zusammenhingen.

Intraligamentäre Myome wachsen namentlich bei Nulliparen mit resistenten Bauchdecken tief in die Beckenhöhle hinab, lassen sich leicht ausschälen, und können sowohl hart als weich, klein oder großknollig sein.

Die in der Uteruswand befindlichen Myome nennt man interstitielle. Diese Myome sollen wegen der günstigen Ernährung besonders zum Wachstum prädisponieren. Doch findet man öfter interstitielle Geschwülste klein geblieben und verkalkt, während subperitonäale durch ganz dünnen Stiel mit dem Uterus verbundene Myome kolossal wachsen. Demnach scheint für das Wachstum der Geschwulst die Spezies und nicht allein die Lage bedingend zu sein.

Bei interstitiellen Myomen wird die Höhle des Uterus oft stark verzerrt, lang, breit und weit. Die Höhle des Uterus ist oft sehr unregelmäßig, verzerrt, nicht durch die Sonde in viva zu erkennen, wenn mehrere Myome, von verschiedenen Stellen aus wachsend, die Höhle verdrängten, komprimierten oder verzerrten. Ja, es können auch einzelne von verschiedenen Seiten sich entgegenwachsende Myome mit ihrer Schleimhaut in der Uterushöhle verwachsen, und zwischen den Myomoberflächen entwickeln sich oft Hyperatrophien resp. Polypen der Schleimhaut.

Die interstitiellen Myome sind von der Muskulatur durch ein Geschwulstbett, eine lose Kapsel getrennt, aus der man die Geschwulst

herausdrücken, hervorzerren, enukleiren, auskernen kann. Eine Art Kapsel von losem, äußerst gefäßreichem, fast kavernösem Gewebe befindet sich meist um das Myom herum, aber es kommen auch Myome vor, die überall festsitzen und nicht „auszukernen“ sind.

Cervikale Myome gehören zu den selteneren Formen. Sie sitzen in der hinteren oder vorderen Cervixwand. Die hinteren wachsen oft so in die Beckenhöhle herab, daß sie den Eindruck von Geschwülsten des Douglasschen Raumes machen und mit dem Uterus nur ganz lose zusammenhängen. Die Cervikalmyome komprimieren die Blase. Es entsteht Harnverhaltung oder Harnträufeln. Die Blase wird bei vorn sitzenden Cervikalmyomen oft hoch nach oben geschoben, wodurch die Gefahr entsteht,

222

Cervikales Myom der hinteren Cervikalwand, totalexstirpierter Uterus.

Man sieht rechts die rauhe Partie, wo die Scheide hinten abgeschnitten ist, vorn links die rauhe Stelle der Blasenablösung, im Muttermund eine eingeschobene Sonde.

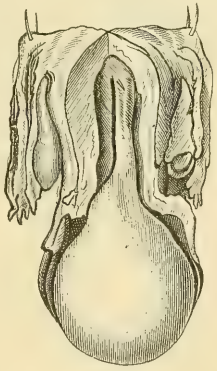

223

Gestielte Myome vom Fundus ausgehend.

daß der hochgezogene Blasenvertex bei der Operation abgeschnitten oder bei dem ersten Schnitt durch die Bauchdecke angeschnitten wird.

Die in die Uterushöhle hineinwachsenden Myome sind die submukösen Myome.

Ein solches kann nur mit einem Kreisabschnitt die Uterusschleimhaut in die Höhle hineinwölben. Oder es kann auch größtenteils in der Höhle liegen, als breitbasiger Polyp aufsitzen. Zuletzt ist es möglich, daß das Myom in die Uterushöhle so hineinwächst, daß es nur durch einen Stiel mit dem Uterusparenchym verbunden ist, d. h. daß ein Polyp entsteht (Figur 223). Dieser wiederum kann im Uterus liegen bleiben, z. B. bei engem Muttermund, oder er kann in die

224

Cystenmyom.

Scheide geboren werden, z. B. bei einer Multipara. Ist der Polyp sehr groß, so verletzt er die Scheide durch Druck und Reibung, er verwächst sogar mit ihr[1]. Dann wird die Diagnose schwanken, man kann an eine vaginale Abstammung denken (vergl. S. 104). Haben auch die Polypen meist eine runde Form, so preßt doch, wenn sie teils im Uterus, teils in der Scheide liegen, der Muttermund eine Rinne in die Geschwulst. Auf diese Weise entstehen sanduhrförmige Geschwülste.

Der Stiel führt die ernährenden Gefäße zum Polypen, so daß

[1] Chrzanowski: Z. f. G. XXXV, p. 11.

unter Umständen dicke, stark blutende Gefäße im Stiel verlaufen. Häufig ist nur ein Polyp vorhanden, doch kommen auch Fälle vor, wo nach Entfernen des einen ein höher liegendes Myom später polypös wird. Alle Formen von Myomen können sich kombinieren. In, bezw. an einem Uterus findet sich eine ganze Anzahl Geschwülste. Durch Druck, Zerrung und Gegeneinanderwachsen von Myomen der verschiedenen Uteruswände wird die Höhle so unregelmäßig, daß ein Sondieren, bezw. eine intrauterine Therapie unmöglich ist. Schon bei einem Myom kann, wie in dem S. 368, Figur 227 abgebildeten Falle, die Sondierung nicht gelingen.

Eine eigentümliche Form von Myomen sind die sogenannten Cystenmyome, Fig. 224 eine Geschwulstspezies, bei denen, wenn sie die ganze Bauchhöhle ausfüllen, die Differentialdiagnose mit cystischen Ovarientumoren oft verfehlt wurde. Cystenmyome wachsen sehr schnell und erreichen eine bedeutende Größe. Sie sitzen nicht speziell an der Außen- oder Innenfläche des Uterus, sondern sind sowohl dicht unter der Schleimhaut, als auch subperitonäal und intraligamentär angetroffen.

Das „Cystöswerden" eines Myoms ist ein Degenerationsvorgang. Man findet auch im Zentrum kleiner Myome cystöse Partien. Solche Myome sehen meist auffallend weiß aus und sind gefäßarm.

Der zunehmende schleimige Inhalt preßt die einzelnen Gewebsmaschen auseinander, dadurch entstehen glattwandige, nicht mit Epithel oder Endothel bedeckte, rundliche Cysten. Sie verleihen dem Geschwulstdurchschnitte einen „bienenwabenähnlichen" Anblick.

Unter dem Namen teleangiektatische Myome hat man zwei Arten beschrieben. Zunächst diejenigen, in denen massenhafte, weite Blutgefäße verlaufen. Meist sieht man viele Thromben im Durchschnitt der Geschwulst. Entsprechend dem Gefäßreichtum sind auch die zuführenden Gefäße enorm vergrößert. Dadurch ist die Operation erschwert. Ich sah Venen in den Ligamentis latis von der Dicke eines Dünndarms. Dennoch gelingt es, auch diese Geschwülste durch vorsichtiges Unterbinden blutleer zu entfernen.

Die andere Art sind lymphangiektatische Myome. Die Punktionsflüssigkeit ist zitronengelb und koaguliert an der Luft.

Mit zu den Myomen gehören wohl die seltenen Uteruscysten. Ich fand eine einzelne mannskopfgroße von dicker Uterusmuskulatur umgebene glattwandige Cyste, die den Uterus gleichmäßig vergrößerte.

Eine erst neuerdings beschriebene Geschwulstform, das Adenomyom, ist in ihrer Genese noch nicht völlig klar gelegt. Es wölbt die äußeren hinteren Uterusschichten am Tubenansatz hervor, sitzt

aber auch direkt in der Tube. Adenomyome sind nicht, wie die Kugelmyome, ausschälbar, haben eine verschiedene Konsistenz: cystische, weiche, teleangiektatische Adenomyome sind beschrieben.

Recklinghausen ist der Meinung, daß wegen der Ähnlichkeit im Bau mit den Urnierenkanälchen die drüsigen Einlagerungen von der Urniere stammen, von in der Embryonalzeit versprengten Zellen des Wolffschen Körpers. Es handelt sich also nicht um wirkliche

225

Adenomyom des Uteruswinkels,
man sieht glomerulusartige Anordnung von Drüsenschläuchen.

Bestandteile des Wolffschen Körpers, sondern um versprengte Zellen, die sich später in der Pubertätszeit zu Pseudoglomeruli weiter entwickeln. In der Figur 225 ist ein solches Konvolut zu sehen.

Neue Forscher[1] haben eingewendet, daß die vom Wolffschen Körper abstammenden großen Geschwülste nicht mit dem Uterus

[1] Recklinghausen, Die Adenomyome und Cystadenome des Uterus. Im Anhang: W. A. Freund, Klinische Notizen zu den voluminösen Adenomyomen des Uterus. Berlin 1896, Hirschwald. — Pfannenstiel: Verhandl. d. Deutschen Ges. f. Gyn. 1897, p. 195. — Kossmann: A. f. G. LIV, 395. — Diesterweg: Z. f. G. IX, p. 234. — Breus, Über wahre epithelführende Cystenbildungen in Uterusmyomen. Wien 1892, Deuticke. Pick: A. f. G. LVII u. LX. — R. Meyer: Z. f. G. XLII, u. XLIII, Über epith. Gebilde im Myometrium etc. Berlin 1899, Karger. — Neumann: A. f. G. LVIII. — v. Franqué: Z. f. G. XLII.

zusammenhängen, sondern von der hinteren Bauchwand ausgehen, daß man Urnierenreste im Uterus und den Tuben nicht fand. Die Tubenwinkelmyomadenome sollen demnach infolge von erworbenen, entzündlichen Schleimhautausstülpungen der Tube entstehen. Franqué vermutet eine mild verlaufende tuberkulöse Infektion der Tubenwandung. Es würde dann auf eine Art Salpingitis nodosa hinauskommen. Für diese Theorie spricht die Tatsache, daß solche Tumoren verschwinden. Ich habe mehrere Male bei Ovariotomien Tubenwinkeltumoren gesehen und mich nicht zur Wegnahme entschließen können. Nach Jahr und Tag war durch die Tastung das Verschwinden des Tumors zu konstatieren.

Selbst große Tumoren von über Faustgröße, die ich wegen zu schwieriger Verhältnisse nicht exstirpierte, verschwanden langsam im Laufe der Jahre, obwohl sie bei der Operation als Myome angesprochen wurden.

Klinisch möchte ich die Schwierigkeiten der Entfernung, die Unmöglichkeit der Ausschälung, wegen der schweren Beweglichkeit des Uterus hervorheben.

Die an den Myomen sitzenden Adhäsionen sind verschiedener Art. Zunächst kann ein Myom infolge häufiger Insulte, welche den hervorragenden Leib treffen, ausgedehnt flächenartig mit dem Peritonaeum parietale vorn verwachsen. Sodann ist mitunter das Netz auf den Tumor aufgeklebt und läßt sich ohne bedeutende Blutung lösen. Auch bleibt von früheren Adhäsionen oder dem Netz nur ein Gefäß zurück, so daß man ein ganz isoliertes bleistiftdickes Gefäß von der Bauchwand oder dem Netz zu dem Tumor verlaufen sieht. Selbst mehrere solcher Gefäße ziehen von verschiedenen Seiten zum Tumor hin. Der Darm klebt ebenfalls an dem Tumor an. Meist ist er leicht abzuziehen. Es gibt aber auch Fälle, wo die Därme — vielleicht schon seit vielen Jahren — so fest und ausgedehnt mit dem Tumor verwachsen sind, daß die stumpfe Ablösung unmöglich ist.

Polypöse Myome führen mitunter zur partiellen oder totalen Uterusinversion. Der Polyp, auf den inneren Muttermund liegend und ihn mechanisch reizend, verursacht Wehentätigkeit. Die Schwere der Polypen an sich, vielleicht auch Atrophie der Ansatzstelle, bewirken ein Tiefertreten der Polypen und Nachzerren der Ansatzstelle, mag sie seitlich oder im Fundus liegen.

Die Uterusschleimhaut ist bei Myomen sowohl hypertrophiert als atrophiert gefunden. Ist die Höhle sehr unregelmäßig durch entgegenwachsende runde Knollen, so bildet sich eine weite Höhle, die

gleichsam wegen des Horror vacui mit gewulsteter Schleimhaut, oder mit Schleimpolypen angefüllt ist. Dann ist meist der Fall durch starke Blutungen und Schleimabgang kompliziert. Ist die Höhle stark verlängert, wenn z. B. der Uterus wie ein gezerrtes Band über ein kolossales Myom langgezogen ist, oder schiebt ein großes submuköses Myom die Schleimhaut weit vor sich her, so ist die Schleimhaut atrophisch und dünn.

Die Uterusmuskulatur ist bei interstitiellen Myomen, namentlich bei mehreren Kugelmyomen, stets hyperplastisch. Sie zeigt eine gewisse Ähnlichkeit mit dem lamellösen Bau eines graviden Uterus und wird stellenweise 5 oder 6 cm dick. Im Parenchym verlaufen Gefäße bis zu einer Größe, daß man die Fingerkuppe hineinstecken kann.

Die Ovarien sind fast stets vergrößert. Namentlich findet man viele Follikel, die bis zu Erbsen- oder Kirschengröße gewachsen sind. Durch Ödem werden die Ovarien mitunter faustgroß. Ebenso sind Hämatome und Thromben in Ovarien nicht selten.

Auch die Tuben sind nicht normal. Pyosalpinx bei Myom habe ich öfter gefunden.

In den Uterusmyomen kommen verschiedene regressive Metamorphosen, sowohl von chronischem als von akutem Charakter vor. Zunächst werden — namentlich kleine Myome — sehr fest, zähe und durch Kalkablagerungen hart, so daß sie nicht zu durchschneiden sind. Das restierende Gewebe scheint dabei weicher zu werden und einzuschmelzen, wenigstens findet man beim Durchsägen eines verkalkten Myoms meist zwischen den Kalkmassen erweichte Herde mit Detritus, rötlichen Fetzen und Brei angefüllt. Auch ganz große Myome können verkalken. So sah ich bei einer Sektion ein kindskopfgroßes, nur durch eine Peritonaälfalte am Uterus befestigtes Myom, das jahrelang als Lithopädion diagnostiziert war. Der Grad der Verkalkung ist verschieden. Ich machte die Amputation des Uterus bei einem Mädchen. Auf dem Uterus befand sich ein kolossales subperitonäales, weiches Myom und in dem Uterus interstitiell ein kleines verkalktes Myom. Auch bei langdauernder Ergotinbehandlung, bei der das Ernährungsmaterial abgeschnitten wird, kommt es zur Verkalkung eines Moyms.

Es sind hier die sogenannten Uterussteine zu erwähnen: ganz verkalkte, vom Mutterboden abgetrennte Myome, die zufällig bei Sektionen im Uterus gefunden sind oder bei Lebzeiten ausgestoßen wurden.

Als ein anderer regressiver Vorgang ist Verfettung beschrieben. Ich habe sie nicht nachweisen können. Scanzoni behauptete, daß die fettige Involution des puerperalen Uterus auch dem Myom zu Gute

käme, so daß das Myom in puerperio zerfiele, resp. resorbiert würde. Ich habe einen sicheren Fall noch nicht selbst gesehen, wohl aber mehrere, bei denen ein Myom in der Schwangerschaft enorm gewachsen war und später — wieder klein geworden — kaum aufgefunden werden konnte. Andererseits sterben in dem Spätwochenbette und nach Aborten oft Myome ab. Dann kann es zu myxomatöser Erweichung, aber auch zu Verjauchung, resp. Peritonitis, und Pyämie kommen.

Den Übergang zu der akuten Veränderung bildet das Ödem des Myoms.

Aus zwei Gründen wird das Myom ödematös. Zuerst werden oft die Gefäße im Stiel eines in die Scheide geborenen Polypen durch Auszerrung und durch den sich schnell oder allmählich verengernden Muttermund komprimiert. Dann entsteht Stauungsödem, Nekrose, Gangrän. Aber das Myom kann auch längere Zeit im Zustande des Ödems verharren. Dabei wird die Geschwulst größer und fühlt sich weich, fast fluktuierend an, als ob in ihr eine Cyste sich befände. Dieser Vorgang ist nach reichlichem Secalegebrauch beobachtet. Gar nicht selten ist, daß nach Aufhören der Menstruation das Myom, wohl wegen der senilen Involution des Uterus nicht mehr genügend ernährt sind, nun cystisch degeneriert und zu einer Zeit plötzlich größer wird, wo man gerade eine Verkleinerung durch Schrumpfung erwartet hatte.

Zweitens wird ein Myom nach Verwundung und Infektion ödematös. Es handelt sich dabei um Infiltration der Geschwulst und um Thrombosierungen in den weiten sinuösen Gefäßen des Geschwulstbettes. In diese Gefäße gelangen Fäulnisbakterien: das Geschwulstbett vereitert bei gleichzeitiger Nekrose des Tumors. Die Eiterung bildet oft eine Demarkation nach dem Gesunden zu. Ich habe bei Entferung von abgestorbenen Myomen, da wo ich beim Herausreißen der Partikel an das gesunde Gewebe kam, große Partien mit eitrigen Zügen und schwarzen Thromben durchsetzt gefunden.

Ein Myom kann dadurch gelockert und leicht auslösbar werden. Andererseits kann auch der Tod durch Jauchung und Resorption unter hohem pyämischem Fieber eintreten. Der Prozeß kommt aber auch trotz hohen Fiebers zum Stillstand.

Auch ganz spontan sterben Myome ab; sie werden dann sowohl hochrot wie fleischig als auch ganz blau, wie ödematös bei der Operation gefunden. Die Ergotinbehandlung bringt große und kleine Myome zur Nekrose, sowohl interstitielle als submuköse. Bei konsumierenden Krankheiten und namentlich nach starkem Brechdurchfall, auch nach langdauernden Menorrhagien sinkt die Herzkraft erheblich, und es entstehen marantische Thromben in dem Geschwulstbett. Die

Thromben können sich sogar auf die Hypogastrica und Iliaca fortsetzen. Dann wird z. B. ein Bein ödematös, es bildet sich eine richtige Phlegmasia alba, eine Oberschenkelvenenthrombose aus. Wegen der Nähe des Darms und bei Darmadhäsionen kommt es zu Vereiterungen, Organdurchbrüchen oder Fistelbildungen. Aus einem vermeintlichen parametrischen Abszeß über dem Poupartischen Bande zog ich ein erweichtes, abgestorbenes Uterusmyom hervor. Ein abgestorbenes Myom reizt den Uterus zur Wehentätigkeit. Es ruft Bestrebungen zur Ausstoßung hervor. Diese oft enormen Wehenschmerzen treten nicht nur bei Polypen, sondern auch bei interstitiellen abgestorbenen Myomen auf.

### Symptome und Verlauf.

Die Symptome der Myome sind je nach dem Sitz verschieden. Entsteht ein Myom subperitonäal, sitzt es als kleine Geschwulst am Uterus, so können alle Symptome fehlen. Selbst ein größeres Myom macht oft ebenso wenig als der wachsende, schwangere Uterus Symptome. Erreicht das Myom eine bedeutende Größe, so sind die Symptome vorhanden, welche wir bei allen größeren Abdominaltumoren beobachten: Gefühl von Völle im Leib, Obstruktion, Harnbeschwerden. Druck nach unten, Behinderung der Nahrungsaufnahme, der Respiration, Kräfteverfall usw.

Ist ein subperitonäales Myom sehr hart, gestielt und groß, so wirken die Traumen des alltäglichen Lebens ungünstig ein, es entstehen circumskripte Peritonitiden mit ihren charakteristischen Symptomen, Adhäsionen, Verwachsungen, Pseudoligamentbildungen. Tritt Schwangerschaft ein, ist die Höhle sehr unregelmäßig, setzen submukös liegende Knollen der Bildung einer normalen Eihöhle Hindernisse in den Weg, so kann es zu Decidualblutungen und zum Abort kommen. Ungünstig liegende Myome führen zu Geburtshindernissen. Oft aber zieht sich das Myom aus dem Beckenkanal heraus und gibt die Geburtswege frei. Andererseits mußten auch Kaiserschnitte wegen Cervixmyom gemacht werden. Ich habe auch einen Fall erlebt, wo ein fundales gestieltes subperitonäales Myom bei den Wehen in den Douglasschen Raum gepreßt, ein zum Kaiserschnitt zwingendes Geburtshindernis abgab. Nachblutungen post partum, Geburt eines großen Polypen nach der Geburt sind mehrfach beschrieben. Die Verwechslung mit Inversion oder umgekehrt liegt nahe.

Bei Quetschungen durch geburtshilfliche Instrumente und Infektion während der Geburt kann das Myom verjauchen und dadurch das Leben gefährdet werden.

Wächst das Myom in der Cervix oder wenigstens an einer tieferen

Stelle des Uterus, so wird beim Wachstum das Myom, unterhalb des Promontoriums liegend, sich im kleinen Becken inkarzerieren. Urinbeschwerden entstehen, wie beim retroflektierten, eingeklemmten, schwangeren Uterus. Die Blase dehnt sich aus und entleert permanent den Inhalt, tropfenweise. Kotstauung ist ebenfalls eine Folge. Durch Adhäsionen an das Rectum und durch teilweises Absterben des Myoms werden Kommunikationen zwischen dem Innern des Myoms und dem Rectum geschaffen. Dabei verjaucht das Myom. In anderen Fällen entstehen nur Peritonitiden um das Myom herum, zahlreiche Schwarten hüllen die ganze untere Beckenpartie ein.

226

Schwangerschaft bei großem subperitonäalem Myom.

Trotz einer wirklichen Pyämie, Endophlebitis, Metastasen und langdauerndem hohem Fieber tritt mitunter nach Ausstoßung der Geschwulst Heilung ein. In anderen Fällen hört das Fieber nicht auf. Gelenkaffektionen, circumskripte Ödeme, typische Septikopyämie führen zum Exitus. Blutungen beschleunigen den traurigen Ausgang.

Ferner können durch Myome ebenso wie durch para- und perituterine Exsudate Nerven gedrückt sein, so daß Neuralgien in den unteren Extremitäten entstehen.

Ein sehr wichtiges Symptom kleiner interstitieller wachsender Myome ist Dysmenorrhoe, die oft eher da ist, ehe man das Myom diagnostizieren kann. Ein solches Myom erschwert die Ausdehnung des Uterus bei der Menstruation, es verhindert den Blutabfluß. Gelangt beim Wachstum das Myom mehr nach außen, wird es subperitonäal,

so hört die Dysmenorrhoe auf. Es ist ganz charakteristisch, daß man bei langdauernder, durch die Therapie gar nicht zu heilender Dysmenorrhoe am Ende ein kleines Myom findet und daß dann spontan die Dysmenorrhoe ohne Therapie aufhört. Sitzen diese kleinen Geschwülste im oberen Teile des Uterus, so wird der Uterusfundus schwerer, die normale Anteflexio und Anteversio wird noch prononcierter (vergl. Figur 144, S. 250). Dadurch entsteht Urindrang, der namentlich beim Größerwerden des Uterus zur Zeit der Menstruation unerträglich wird. Auch Harnträufeln tritt mitunter ein.

Interstitielle Myome machen zuweilen wenig Symptome. Man beobachtet bei diesen Geschwülsten Anschwellen zur Menstruationszeit und Abschwellen in der Pause. Bedeutende Menorrhagien sind pathognomisch. Sie haben ihren Grund sowohl im Blutreichtum des Uterus, als auch darin, daß die Uterushöhle und somit die bei der Menstruation blutende Schleimhautfläche größer werden. Auch auf die Schleimhautpolypen ist die Zunahme der Blutung während der Menstruation zu beziehen. Ich habe Fälle gesehen, bei denen die Höhle lang und weit war, so daß man die Sonde frei in der Höhle hin- und herbewegen konnte. Sofort stürzte bei jedem Sondieren das Blut in reichlichem Strome aus dem Uterus. Die Blutungen sind mitunter so kolossal, daß die Patientinnen dauernd bettlägerig sind und fast verbluten. Kaum haben sie sich in der intermenstruellen Zeit etwas erholt, so beginnt von neuem der Blutverlust und dauert in hartnäckigster Weise viele Tage an. Solche Patientinnen sehen enorm anämisch aus; zum Unterschied von der Anämie bei Karzinom fehlt oft der Schwund des Fettpolsters. Somnolenz, Amaurose, anämische Konvulsionen wie beim Verblutungstod kommen dann vor.

Die Blutung ist namentlich stark bei submukösen Myomen. Mehrere gegeneinander drückende Geschwülste und die Achsendrehung des Uterus knicken den Kanal der Höhle ab. Das Uteruscavum wird ausgedehnt, der Uterus stößt unter Schmerzparoxysmen seinen Inhalt aus, es kommt zur Uteruskolik.

Oft findet man Myome bei sterilen Frauen. Ob das Myom wegen der Sterilität entstand oder die Sterilität die Folge des Myoms ist, wird nicht zu entscheiden sein.

Die myomatösen „Polypen“ sind submuköse Myome, welche einen Stiel gebildet haben. Ich habe nicht wenig Fälle gesehen, wo bei Polypen die Blutung permanent andauerte, so daß sie atypisch wird. Hört dann die Blutung auf, so folgt Hypersekretion der Schleimhaut. Ein massenhafter seröser Ausfluß schließt sich an die Menstruation an.

Erweicht und vergrößert sich bei der Menstruation der Uterus, so

eröffnet sich der Muttermund etwas, und das ebenfalls schwellende Myom, das in der Uterushöhle keinen Platz mehr hat, drängt sich in den Cervikalkanal. Es wandert nach unten und schiebt sich an der Schleimhaut hin und her. So kommt es, daß man während der Menstruation einen Polypen im äußeren Muttermund fühlt, während er nach der Menstruation sich wieder nach oben zurückzieht. Hier besteht ein Unterschied zwischen multiparem und nulliparem Uterus. Bei ersterem passiert das Myom oft die Cervix symptomlos. Bei engem Muttermund aber dehnt sich zwar die Cervix bis zu starker Verdünnung, aber der äußere Muttermund bleibt eng, so daß man nur eben die harte glatte Kugel des Polypen im runden engen Muttermunde fühlt. Die heftigsten Wehenschmerzen begleiten diesen Vorgang beim nulliparen Uterus. Wenn dann der geborene Polyp durch Kompression des Stiels im Muttermunde ödematös wird, so kann er nicht nach oben zurückschlüpfen und muß in der Scheide bleiben. Er schwillt durch Stauung erheblich an. Jetzt, bei der Möglichkeit, mit Infektionsstoffen in Berührung zu kommen, ist die Gefahr des rapiden, gangränösen Zerfalles des nicht mehr ernährten Polypen besonders groß. Doch der Polyp gewöhnt sich mitunter auch, wenn er einen dicken Stiel hat, an die neuen Verhältnisse, wird genügend ernährt, liegt und wächst in der Scheide. Er füllt sie so vollkommen aus, daß man den Tumor nicht umgreifen und somit nicht wissen kann, was oberhalb der größten Circumferenz der gefühlten Geschwulst sich befindet, bezw. ob der Tumor gestielt ist. Solche Tumoren, größer als ein Kindskopf, füllen mitunter den ganzen Beckenraum vollständig aus, sie können hart sein, aber auch so weich, ödematös, daß man meint, es sei eine Cyste in ihm.

Auch wird der Stiel so ausgezogen, daß der Polyp aus der Vagina herausfällt und zu einem Myoma pendulum wird. Ja, der Fundus uteri kann nachgezogen werden, der Uterus invertiert sich (vergl. Figur 188, S. 303). Das Ende des Stiels sitzt meist im Fundus, seltener in der Cervix. Es ist nicht undenkbar, daß beim permanenten Zug die Ansatzstelle des Polypen im Uterus selbst nach unten wandert, so daß der Polyp erst oben, dann unten festsitzt.

Ist ein Polyp abgetragen, so fühlt man in seltenen Fällen über ihm im Uterus einen neuen, welcher nunmehr die Reise nach unten beginnt. Häufiger findet sich nur ein Polyp. Oder es besteht neben dem Polypen noch ein großes interstitielles Myom.

Das Wachstum ist verschieden schnell. Man kann es nur bei verschiedenen zeitlich auseinander liegenden Untersuchungen beurteilen. Mit der Menopause hört das Wachstum nicht immer auf, ja im Gegenteil wachsen manche Myome gerade in der Menopause schnell. Cystische

Degeneration und Absterben führen dann zu schneller Vergrößerung. Bei auffallend schnellem Wachstum muß man stets an Schwangerschaft denken, bei plötzlich zunehmenden Beschwerden, namentlich bei Wehenschmerzen und Uteruskoliken, an Absterben der Geschwulst.

Naturheilung tritt auf verschiedene Weise ein. Es wird z. B. ein Polyp bei der Geburt durch das Kind abgedrückt und ausgestoßen. Ferner kann ein Myom, welches dicht unter der Schleimhaut sitzt, diese usurieren, durchbrechen, so daß es sich allmählich von dem Mutterboden entfernt, sich auflockert, verfault und sodann operativ entfernt werden muß.

Die Prognose ist bei einem Polypen gut, bei einer großen schnell wachsenden intraligamentären Geschwulst dubiös. Berücksichtigt man alle Gefahren: Blutungen, Wachstum, Verjauchung, Pyämie, Schwangerschafts- und Geburtskomplikation, die immer im Bereiche der Möglichkeit liegen, so wird man im allgemeinen die Prognose nicht für gut halten.

## Diagnose.

Subperitonäale kleine Myome sind bei dünnen Bauchdecken als Knollen oder hervorragende, meist härtere Kugelabschnitte am Uterus leicht zu fühlen. Bei unerklärlicher, durch die gewöhnliche Therapie nicht zu beseitigender Dysmenorrhoe entdeckt man nicht selten ein kleines, allmählich aus dem Uterusparenchym nach der Bauchhöhle zu sich herausdrängendes Myom nur durch die vom weichen Uterus sich unterscheidende härtere Konsistenz.

Bei fetten Bauchdecken kann man dadurch, daß ein leichter Druck oben auf den Bauch, wo der normale Uterus nicht hinreicht, sofort die Portio bewegt, die Vergrößerung erkennen. Oft ist Narkose notwendig, um tief tasten zu können.

Die Sondierung entscheidet, in welcher Wand des Uterus das Myom liegt. Die früher oft betonte „Fibromkonsistenz“ ist zwar wichtig, wenn sie vorhanden ist, doch beweist eine weiche Konsistenz nichts gegen ein Myom. Erweichte, abgestorbene oder cystische Myome fühlen sich weich an wie ein gravider Uterus. Bei straffen jungfräulichen Bauchdecken, also bei beschränktem Raum in der Bauchhöhle, wird auch eine prallgefüllte und deshalb harte Ovariencyste so an und auf den Uterus gepreßt, daß man meint, die Geschwulst sei solide und aus dem Uterus herausgewachsen. Verwechselungen sind jedenfalls entschuldbar.

Ferner kann man auch Exsudate in dem Lig. latum mit Myomen verwechseln. Daß dies der Fall ist, beweisen die Erzählungen von schnellem Verschwinden des Myoms nach Soolbadekuren. Wichtig ist

dann die Anamnese. Überstandene Puerperalkrankheit mit Fieber läßt oft klinisch ein Exsudat annehmen, wo die Form des Tumors gestattete, ihn als intraligamentäres Myom zu deuten. Erst wiederholte Untersuchungen bei längerer klinischer Beobachtung bringt Klarheit in den Fall. Bei einem verjauchten, tief im Douglas liegenden Myom, das mit dem Rectum kommunizierte, habe ich ein Rectumkarzinom bis zur Operation angenommen.

Auch die Beweglichkeit der Geschwulst mit dem Uterus hat diagnostischen Wert, bezw. der Umstand, daß die Portio jede, auch die kleinste Bewegung der Geschwulst mitmacht. Exsudate täuschen manchmal, wenn sie eindrückbar sind, eine geringere Beweglichkeit vor, und parametrische in der oberen Hälfte des Ligamentum latum sitzende Exsudate sind auch mit dem Uterus beweglich.

Andererseits kann sich ein Cervixmyom so im Douglasschen Raum und in der Beckenhöhle entwickeln, sich hier so an- und einpassen, daß es faktisch nicht einmal in der Chloroformnarkose gewaltsam bewegt werden kann. Erst bei der Laparotomie ist die Geschwulst aus der Beckenhöhle herauszuziehen, und zwar oft ohne eine Spur von Adhäsionen!

Gestielte Myome (vergl. Fig. 221, S. 351) sind mit Ovarialgeschwülsten, z. B. Dermoiden, zu verwechseln. Das Fehlen von Ascites, die gleichmäßige runde nicht kleinhöckrige Oberfläche, die fehlende Kachexie, die lange Dauer bei sonstigem Wohlbefinden sprechen für Myom und gegen eine solide, bösartige Ovarialgeschwulst.

Ist das Myom sehr groß, handelt es sich um eine Geschwulst, die das ganze Abdomen ausfüllt, vielleicht um ein Cystenfibrom, so muß man sich darüber klar sein, daß die physikalischen Verhältnisse eines sehr großen, cystischen Abdominaltumors bei jedem Ursprung der Geschwulst die gleichen sind. Demnach ist es bei sehr großen, den ganzen Leib einnehmenden Tumoren, falls die Portio unverändert ist und ihre Stellung bewahrt hat, aus dem Palpationsbefunde allein oft nicht möglich zu entscheiden, woher die Geschwulst stammt.

Man touchiert in der Narkose, erfaßt die Portio, während zwei Finger an ihr in der Vagina liegen, mit einer Muzeuxschen Zange und zieht nach unten. Nunmehr bewegt der Assistent den Tumor seitwärts, zieht ihn stark nach oben und drückt ihn nach unten. Dann erfaßt der Assistent die Zange und zieht nach verschiedenen Richtungen, während man selbst die Zerrung dieses Zuges mit der aufgelegten Hand am Unterleibstumor prüft. Zuletzt drängt man über der Symphyse, eventuell bei Beckenhochlagerung, die Fingerspitzen ein, um den Uterus abzutasten und zu konstatieren, ob der Tumor aus dem Uterus entspringt oder von einer anderen Stelle herrührt.

Selbst dann sind Irrtümer unvermeidbar, denn maligne feste Ovarialpapillome entwickeln sich intraligamentär dicht am Uterus, so daß man bei der Palpation keine Grenze zwischen Tumor und Uterus fühlt. Auch habe ich ein mit dem Uterus fest verwachsenes Sarkom des Coecum bis zur Operation für ein Uterusmyom gehalten.

Sieht man einen solchen Fall zum ersten Male, und weiß die Patientin nicht, ob der Tumor seit Jahren oder erst seit Monaten besteht, so ist bei einer Untersuchung die Differentialdiagnose nicht immer zu stellen. Auch retroperitonäale Sarkome kann man für Myome halten. Erst nach Eröffnung des Bauches wird manche Diagnose gestellt.

Bei großen interstitiellen Myomen sondiert man oft eine unendlich lange Uterushöhle, die leicht blutet, aber auch bei dicht anlagernden malignen Ovarialkarzinomen vergrößert sich der Uterus, mithin verlängert sich die Uterushöhle.

An Schwangerschaft muß man bei jungen Frauen immer denken. Bei normaler Schwangerschaft in vorgeschrittener Zeit ist wohl ein Irrtum unmöglich. Aber wenn Schwangerschaft neben einem großen Myom existiert, oder wenn eine Mole lange Zeit im Uterus liegt, resp. unregelmäßige Blutungen die Menstruation vortäuschen, und eine unintelligente Kranke eine gute Anamnese unmöglich macht, kann wohl einmal ein Irrtum vorkommen.

Daß falsche Diagnosen nicht selten sind, beweist die Literatur jedes Jahres. So wurden namentlich größere Cystenmyome oft als Ovarialtumoren gedeutet. Hier ist auch der Inhalt der Cysten wichtig. Die Flüssigkeit aus einem lymphangiektatischen Cystenmyom ist zitronengelb und gerinnt beim Stehen an der Luft. Es finden sich keine morphologischen Bestandteile außer Lymphkörperchen. In ovarieller Flüssigkeit finden sich Zylinderepithelzellen u. s. w. Aus soliden Myomen entfernt man mit der Pravazschen Spritze nichts oder reines Blut.

Die submukösen Myome, bezw. die Polypen, sind aus der Vergrößerung des Uterus und der Austastung der Uterushöhle zu diagnostizieren. Um die Austastung zu ermöglichen ist das leichteste und ungefährlichste Verfahren das folgende. Die Portio wird herabgezogen. Über der Portio wird ein Querschnitt gemacht, der nach der Seite zu die vordere Hälfte der Portio umkreist. Die Blase wird mit dem Finger bis über den inneren Muttermund abgeschoben, wobei das Peritonäum nicht eröffnet wird. Dann spaltet man mit der Schere oder dem Messer gerade in der Mitte den Uterus. Die oberen Enden der Schnittränder werden mit Collinschen Zangen erfaßt und der Finger bohrt sich in

die Höhle des Uterus ein. Jetzt kann man die ganze Höhle bequem austasten. Auf dem Bauch liegt ein Sublimattuch, so daß man auch, ohne die Hand zu verunreinigen, sorgfältig kombiniert zu untersuchen vermag.

Bei Nulliparen hat der Uteruskörper mitunter eine eigentümliche Form. Während die Cervix auffallend schlank und dünn in die Vagina tief hinabreicht, sitzt oben der vergrößerte Uterus wie eine runde, glatte Kugel auf, zum Beweise, daß eine in ihm liegende runde Geschwulst alle Wände gleichmäßig auseinander treibt.

Zur Untersuchung ist auch die Sonde zu gebrauchen. Sie dringt nur auf einer Seite nach oben, man fühlt vom Bauch aus den Sondenkopf und kann kombiniert mit der Sonde und der Hand die verschiedene Dicke der Uteruswand feststellen.

Sehr vorteilhaft ist es, während der Menstruation zu explorieren. Nicht selten eröffnet sich gerade zu dieser Zeit der Muttermund, und man fühlt deutlich im inneren oder äußeren Muttermund den Kugelabschnitt des Polypen. Nach der Menstruation verschwindet der Polyp und der Muttermund wird wieder eng.

Ist schon ohne Aufschneiden der vorderen Uteruswand der Polyp deutlich zu fühlen, so fragt sich noch, ob ein gestielter Polyp oder ein submuköses Myom vorliegt. Um dies festzustellen, faßt man die Geschwulst direkt mit einer oder mehreren Zangen an und dreht sie um die Achse. Gelingt es nur schwer und unter Schmerzen, die Geschwulst zu bewegen, und folgt diesen Bewegungen der ganze Uterus, so handelt es sich um ein nicht gestieltes oder sehr breit gestieltes Myom; kann man aber die Geschwulst leicht im Uterus um die Längsachse drehen, so ist der Stiel dünn. Diese Versuche sind dann gleich der Anfang der Operation: man dreht den Polypen ab. Über die Differentialdiagnose mit Inversion vergl. pag. 302. Antisepsis ist bei jeder Untersuchung notwendig, da ein Myom leicht verjaucht. Deshalb ist wiederholt in Pausen der Operation die Uterushöhle mit desinfizierender Lösung auszuspülen. Dazu darf man, wenn auch nur der geringste Verdacht besteht, daß die Peritonäalhöhle irgendwo eröffnet ist, nie Sublimatlösung gebrauchen. Überhaupt ist stets der Rückflußkatheter anzuwenden und genau auf das Wiederabfließen der Spülflüssigkeit zu achten.

Oft gelang es mir, bei sehr kleinem Muttermunde einer Nullipara die Diagnose aus der Form der Portio zu stellen. Der Uterus hatte umgekehrte Birnform. An einem kleinen, beweglichen Corpus saß anscheinend eine dicke, gleichmäßig runde Portio. Diese Form, zusammengenommen mit jahrelangen Blutungen und Uteruskoliken, ließ die Diagnose fast bis zur Sicherheit klar erscheinen. Zwei Einschnitte

nach rechts und links zeigten dann die Richtigkeit der Annahme. Die Cervix war papierdünn und umgab konzentrisch wie eine Schale die kugelige Geschwulst, die leicht abgedreht wurde.

Bei sehr großem, die ganze Scheide ausfüllendem Myom ist es nur in der Narkose mit der halben Hand möglich, sich zur Portio hinzuarbeiten. Ja, es kann ganz unmöglich sein, die Portio zu erreichen, da ein großes, geborenes Myom die Scheide bis an die Beckenwand ausfüllt. Bei kleineren Myomen gelingt es, den glatten normalen, vollkommenen Ring des Muttermundes um den Polypen abzutasten und dadurch die Diagnose schnell zu stellen. Auch können Ver-

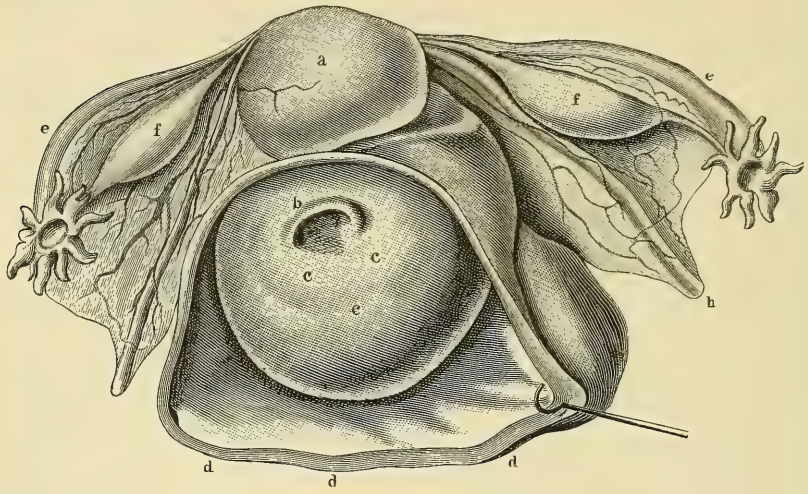


227

Großes Cervix-Myom nach Boivin et Dugès.
a Uterusfundus, b Muttermund, c c c hintere Muttermundslippe, durch die im Cervixparenchym sitzende Geschwulst stark aufgebläht, d d d Vaginalwand, e e Tube, f f Ovarium, h rundes Mutterband.

wachsungen mit den Vaginalwänden das Nachobendringen des touchierenden Fingers verhindern. In der Narkose, vom Rectum aus kombiniert, ist ein zweifelhafter Fall zu untersuchen, alle anamnestischen Daten, Resultate früherer eigener und fremder Untersuchungen sind zu verwerten. Immer ist der Fundus uteri zu suchen, um die Inversion auszuschließen.

Ist die Geschwulst verjaucht und sieht man den Fall jetzt zuerst, so kann man an Karzinom denken. Abgesehen von der mikroskopischen Untersuchung ist es wichtig, daß beim Myom die Scheide, soweit sie abzutasten ist, auffallend glatt ist und dilatiert erscheint. Bei einem Karzinom aber von dieser Größe ist die Scheide hart, knollig, infiltriert und unregelmäßig. Außerdem ist das gangränöse Myom

fetzig, braunrot, oft auch ganz blaß, mehr rosarot, fühlt sich wie die Placenta eines abgestorbenen Kindes an, ist zäh, zusammenhängend und hat überall eine gleichmäßige, nur oben etwas härtere Konsistenz. Das Abkratzen von weichen Bröckeln gelingt nicht. Das Karzinom dagegen ist bröckelig, die Konsistenz ist verschieden, so daß man hier ein Stück abdrücken kann, dort wieder ganz harte Partien fühlt. Ferner geht bei einem Karzinom, wenn der Finger Partikeln ablöst, frisches Blut ab, während bei dem verjauchten Myom meistens keine oder nur eine unerhebliche bräunliche Blutung entsteht, wenn man Fetzen abreißt. Beweisend für Myome ist die glatte Portio und der Stiel, der in der Cervix nach oben geht.

Zuletzt ist die Anamnese wichtig: beim Karzinom allmähliche, langdauernde, bei Verjauchung des Myoms plötzliche Erkrankung!

Es gehen auch Geschwülste von der Portio aus. Hier entstehen gleichmäßige runde Karzinome von der unteren Fläche der Portio, während Myome aus dem Cervikalkanal heraus kommen. Wirkliche Myome kommen in der Muttermundslippe vor, sie sind leicht beim Operieren zu erkennen. Auch ohne Klarheit über die Diagnose würde man doch stets derartige gestielte Geschwülste abschneiden und die Diagnose mikroskopisch feststellen.

Handelt es sich um ein interstitielles Myom der Cervix, ein Myom einer Lippe oder einer Hälfte der Portio (vergl. Figur 222 pa. 353 und Figur 227 pag. 368), so wird der Muttermund nach der Seite verschoben, er kann sichelförmig, scharfrandig dem Myom anliegen, so daß man auch an eine Hämatometra im atretischen Nebenhorn denken möchte. Ich habe aber auch ein Myom gesehen, das völlig gleichmäßig, ringsherum in der Portio gewachsen, diese in toto vergrößert hatte. Derartige Fälle sind oft bis zur Probepunktion unklar, da wegen des starken inneren Druckes in der Hämatometra die Konsistenz ebenfalls fest erscheint. In solchen Fällen muß eine Probepunktion Licht verschaffen. Nur bei teerartigem Blut liegt eine Hämatometra vor. Auch beim Myom fließt oft viel Blut bei der Punktion aus, wenn zufällig ein großes Blutgefäß getroffen ist. Aber das Blut ist beim Myom frisch.

## Therapie.

### Symptomatische Therapie.

Seit alters her werden Soolbäder gegen Myome angewendet. Dabei schwinden die unerträglichen Schmerzen oft entweder dadurch, daß die Peritonitis sich bessert, oder daß das Myom selbst beeinflußt wird. Wie, ist fraglich, die Tatsache bleibt bestehen.

Es ist deshalb gewiß gerechtfertigt, Kranke mit Myomen, die

man nicht exstirpieren kann oder nicht exstirpieren will, in Soolbäder (Kreuznach usw.) zu schicken, wenn die Kranken Schmerzen haben. Eine Kontraindikation besteht darin, daß beim Gebrauche der Soolbäder oft Blutungen eintreten. Man muß also die Patientinnen dahin instruieren, daß sie, wenn die Menstruation stark wird, mit den Soolbädern aufhören. Sehr verkehrt ist das jetzt oft angeratene Soolbaden während der Menstruation.

### Ergotin[1].

Das „Ergotin" ist ein Extrakt des Secale cornutum, kein Alkaloid. Es wird in verschiedenen Konsistenzen und nach verschiedenen Methoden hergestellt. Ergotin wurde in Form von subkutanen Injektionen zuerst von Hildebrandt empfohlen. Man injizierte täglich eine Spritze voll: Ergotini 2,0 [Aq. dest. 8,0, Acidi borici 0,5. Ehe man nicht 40 Injektionen gemacht hat, darf man nicht aufhören. Hat man dann aber keinen deutlichen Erfolg, so hat es keinen Zweck mit der Kur fortzufahren. Vor der Anwendung und nach derselben wird die Spritze desinfiziert. Die Hautstelle, wo die Injektion gemacht wird, muß mit Äther gut abgerieben sein. Die Injektion selbst wird am besten am Unterleibe, seitlich vom Mons Veneris und auf demselben gemacht. Man muß tief unter die Haut stechen, das Ergotin also tiefer injizieren als das Morphium. Bei richtiger Asepsis kommen keine Abszesse zur Beobachtung. Wer Abzesse nach den Injektionen sieht, hat unsauber injiziert. Wohl aber sind die Injektionen schmerzhaft, und die Injektionsstellen bleiben noch lange empfindliche, harte Knoten. Neuerdings hat man in dem Ergotinum Denzel ein vortreffliches Präparat, welches vom Magen aus wirkt. Somit erspart man sich die Mühe täglicher Injektionen und den Patientinnen den Schmerz. Man verwendet Ergotini Denzel, Secalis cornuti pulverati ana 5,0, fiant Pilul. 100, täglich 6 bis 8 Stück. Diese Pillen läßt man monatelang gebrauchen. Vereint mit Extractum Hydrastis canadensis und Extractum Gossypii wirkt es namentlich gut bei Blutungen. Rp.: Extracti Hydrastis, Gossypii, Ergotini inspissati ana 3,0, fiant Pill. 100. S. 3 mal täglich 3 Pillen. Das Inspissieren muß im Vacuumapparat gemacht werden, weil beim Verdampfen über Feuer die Extrakte verbrennten.

Die Ergotinbehandlung ist auszusetzen, sobald heftige Uteruskoliken oder Symptome von Ergotismus auftreten. Diese Symptome

[1] Hildebrandt: Volkmanns Vortr. 47; Berliner klin. Woch. 1872, No. 25; Berliner Beitr. z. Geb. u. Gyn. III, 263. — Chrobak: A. f. G. VII, 293. — Fehling: A. f. G. VII, 384. — Leopold: A. f. G. XIII, 182. — Münster: Deutsche med. Woch. 1887, No. 14.

bestehen in Kriebelgefühl in den Fingerspitzen und in oft deutlicher, bläulicher Färbung, die durch die Nägel durchschimmert. Verschiedene Individuen reagieren verschieden auf Ergotin.

Man stellt sich die Wirkung so vor, daß die intakten Uterusparenchymschichten sich kontrahieren. Die Kontraktionen bewirken sowohl eine Verkleinerung der Gefäße, somit eine mangelhafte Ernährung des Myoms, als auch einen direkten Druck auf das Myom. Ein Beweis für die Richtigkeit dieser Anschauung ist die Beobachtung, daß nach Ergotininjektionen schmerzhafte Uteruskontraktionen folgen. Ferner sind mehrfach, auch von mir, Verkalkungen in den peripheren Schichten und Nekrose des ganzen Myoms nach langen Ergotinkuren beobachtet.

Nur wenn um das Myom herum eine intakte Muskelschicht sich befindet, kann man Erfolg erwarten. Ich erlebte mehrere Fälle, wo unter lebhaften Wehenschmerzen ein großes interstitielles Myom bei Ergotinbehandlung abstarb, zunächst anschwoll, dann kleiner und fester wurde. Während dieser Zeit wuchs unbeeinflußt vom Ergotin ein großes Myom daneben im Ligamentum latum. Die Operation wurde nach einem Jahre nötig, und es wurde das kleine abgestorbene und das schnellgewachsene des Lig. lat. exstirpiert.

Subperitonäale, dünngestielte Myome werden zwar nicht durch Ergotin beeinflußt, doch nehmen oft die lästigen Blutungen ab. Interstitiellen bezw. submukösen Myomen kommen beide Wirkungen des Ergotin zu gute, während Polypen durch Ergotin aus dem Uterus herausgepreßt werden. Auch werden während der Ergotinkur unter lebhaften Wehenschmerzen Myome erst submukös und dann zu Polypen, die später aus dem Muttermund austreten. Dies ist auch der Fall bei Behandlung mit Atmokausis. Das Verfahren führt ja oft zu sehr starker Verkleinerung des Uterus, und dabei wird dann das Myom aus der Muskulatur heraus in die Höhle gepreßt. Es wird polypös. Ich habe diesen Vorgang öfter beobachtet. Bei Blutungen wurde einigemal nach einander Atmokausis erfolglos angewendet, da nur der Uterus sehr groß schien, die ausgetastete Höhle aber ein Myom nicht erkennen ließ. Weil die Blutung ungeschwächt anhielt, wurde dann die Spaltung der vorderen Fläche des Uterus gemacht und dabei der myomatöse Polyp entdeckt und entfernt.

Beobachtet man das Tiefertreten eines gestielten Polypen nach Ergotininjektionen, so sucht man den Vorgang zu beschleunigen. Eine solche Kranke muß in ein Krankenhaus aufgenommen oder wenigstens täglich kontrolliert werden, damit nicht etwa die Verjauchung längere Zeit besteht, ohne daß der Arzt es weiß. Bei Bestrebungen des Uterus, das Myom auszustoßen, wird dann die doppelte Ergotindosis verab-

folgt. Wenn das Ergotin voraussichtlich nur noch wenige Tage gebraucht wird, so ist es erlaubt, mit der Dosis schnell und stark zu steigen. Allerdings muß man auch oft wegen der Schmerzen mit dem Ergotin aufhören. Die Operation wird gemacht, ehe das Myom völlig verjaucht ist. (Vergl. unten.)

Was den Erfolg der Ergotinkur anbelangt, so kommen Fälle vor, bei denen Myome vollkommen verschwinden. Ich habe zwei fast mannskopfgroße Tumoren bei Virgines verschwinden sehen. In einem Falle hatte Schröder Ergotin verordnet, ich hatte die Verordnung ebenfalls gegeben und die Patientin hatte 2 Jahre lang das Ergotin gebraucht, ohne mich wieder zu konsultieren. Bei der späteren Untersuchung, die auch Schröder bestätigte, war das Myom tatsächlich verschwunden.

Dennoch möchte ich zur Vorsicht raten. Ich sah schon eine ganze Reihe von Fällen, bei denen das Ergotin zu Nekrose von Myomen führte. Ist dies der Fall, ist das Myom groß, der Muttermund eng, tritt Verjauchung ein, so ist der Fall ungünstig. Man muß von der Scheide aus operieren, wobei es ja möglich ist, selbst über den Nabel reichende Myome heraus zu bekommen.

### Lokale hämostyptische Therapie[1].

Gegen die Blutungen hat man Jodtinktur in die Uterinhöhle, leider gerade in schlimmen Fällen, erfolglos injiziert. Sogar Liquor-ferri-Injektionen haben oft wenig Erfolg, weil die blutende Fläche viel zu groß, zu buchtig, zu wenig zugänglich ist, als daß ein injiziertes Mittel überall auf die Schleimhaut einwirken könnte. Sehr gute Resultate habe ich durch Auswischung des Uterus mit unverdünntem Liquor Alsoli erzielt, den ich namentlich deshalb zu diesem Zwecke warm empfehle, weil er nicht reizt und keine Gewebsnekrosen macht.

Auch die elektrolytische Behandlung ist empfohlen (S. 225). Die direkte Elektrolyse[2] des Tumors durch Einstechen der Nadeln in die Geschwulst selbst ist gefährlich und in ihrem Erfolge durchaus nicht über allen Zweifel erhaben. Wirkliche Heilungen sind jedenfalls nicht zu beweisen, wohl aber sind viele Fälle berichtet, bei denen schwere Symptome, Verjauchung und Tod eintraten. Die Applikation

[1] Gusserow: Deutsche med. Woch. 1880, 289. — Schatz: C. f. G. 1883, 46 (Hydrastis). — Runge: Berliner klin. Woch. 1877, 46 (Heißwasser). — Runge: A. f. G. XXXIV, 484.

[2] Gräupner: Elektrolyse und Katalyse. Breslau 1891, Preuß & Jünger. — Temeswary, Die Elektrizität in der Gynäkologie: Klin. Zeitfr. Schnitzler 1890. — Broese: Die galvanische Behandlung der Fibromyome. Berlin 1892, Fischers med. Buchhandlung. — Schaeffer: Handbuch der Gynäkologie von Veit. Bd. 2. Wiesbaden 1897, Bergmann.

der Kohlenelektrode auf die Schleimhaut ist oft von großem, leider aber nicht von dauerndem Erfolge. In anderen Fällen wird die Blutung nur stärker. Ja, ich habe recht traurige Fälle erlebt, wo nach Elektrolyse der Tumor so mit der Umgebung verwachsen war, daß die später unumgängliche Operation auf die größten Schwierigkeiten stieß.

Vorübergehende Erfolge hat man auch durch Curettage. Wie schon erwähnt, komplizieren sich oft Schleimpolypen und Schleimhauthypertrophien mit Myomen. Diese werden beim Auskratzen entfernt. Dabei aber muß sehr streng aseptisch verfahren werden, sonst kann der Tumor rapide verjauchen.

Seit alters her hat man auch Eiswasser-Injektionen in die Scheide gemacht. Eisstückchen werden sowohl lose in die Scheide gelegt, als in einem Kondom appliziert. Die kalten Injektionen rufen manchmal Tenesmus vesicae hervor, sind den Frauen sehr unbehaglich und haben doch nur dann Erfolg, wenn sie sehr lange fortgesetzt werden. Es werden deshalb besser heiße Injektionen gemacht: 4 bis 12 l Wasser von 34 bis 36° R. in die Vagina injiziert. cfr. pag. 256, Fig. 150. In verzweifelten Fällen versucht man ja alles!

Exploriert man nach einer langdauernden heißen Irrigation, so ist die Verengerung der Vagina — nicht etwa Schwellung der Vaginalwand — eine ganz auffallende. Ähnlich wird die Hitze weiter oben kontrahierend auf die glatten Muskelfasern wirken.

Bei sehr heftigen, direkt lebensgefährlichen Blutungen muß wohl oder übel tamponiert werden. Läßt es sich auch nicht leugnen, daß der Reiz und das Wechseln der Tampons die Blutung eher begünstigt, so gibt es doch Fälle, wo im Momente der lebensgefährlichen Blutung kein anderer Ausweg übrig bleibt. Zur Tamponade wähle man Jodoformgaze in Glyzerin getaucht. Das Glyzerin trocknet gleichsam den Tumor aus. Jedenfalls muß man mit nassen Tampons und sehr fest tamponieren.

Die Patientin muß während der Blutung die größte Ruhe bewahren. Alle erhitzenden Getränke: Kaffee, Tee, Bier, Wein sind zu meiden. Den heftigen Durst stillen am besten säuerliche Limonaden. Da bei Stuhlverstopfung die Blutung oft stärker ist, so gebe man vor Eintritt der Menstruation etwas Bitterwasser, um bei der später nötigen Ruhe die Gedärme möglichst leer zu haben.

Bei Schmerzen sind Narkotica notwendig, größere Opiumdosen, Antipyrin, Salipyrin (1,0, mit Codëin 0,03, 3 bis 4 mal täglich) wirken auch auf die Blutung günstig ein, wie ja überhaupt Morphiophaginnen amenorrhoisch werden.

## Operative Behandlung.

**Entfernung der Polypen**[1].

Liegt die Geschwulst in der Scheide und fühlt der Finger den in den Uterus hineinragenden Stiel (vergl. Figur 223, S. 353), so ergreift man mit einer starken Muzeuxschen Zange (Figur 228 und 209, S. 330) den Polypen, zieht ihn etwas herab und dreht. Lockert sich die Zange,

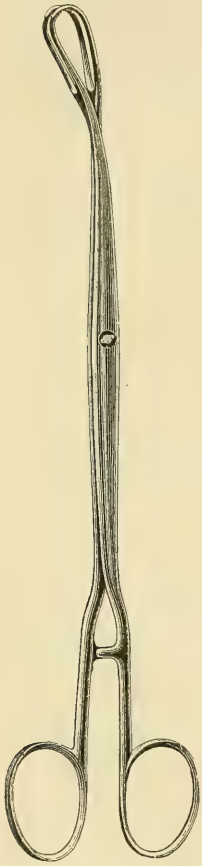

228
Große Muzeuxsche Zange.

229
Sieboldsche Polypenschere
die doppelte Kreuzung macht es möglich, in der Tiefe zu schneiden, denn die Schere kann weit geöffnet werden, ohne daß die Griffe viel Raum beanspruchen.

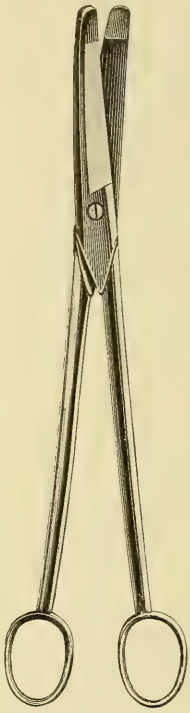

230
Über die Fläche gekrümmte Schere,
mit der man hinter und über der Geschwulst zum Stiel gelangen kann.

resp. droht sie auszureißen, so wird in senkrechter Richtung auf dem Durchmesser, in welchem die erste Zange faßte, eine zweite eingesetzt.

---

[1] Martin: Z. f. G. I, 143. — Chrobak: Wiener med. Blätter 1884, No. 24. — Olshausen: Klin. Beitr. 1884, 96. — Fritsch: C. f. G. 1879, p. 434. — Chrobak: Med. Jahrbücher. Wien 1888. — Fehling: Correspdzbl. f. Schweizer Ärzte XIX, 641.

Auch eine dritte und vierte faßt bei weicher Geschwulst, so daß der Tumor gleichsam wie an einem Stiel an den Zangen sitzt. Nimmt man bei diesen Drehbewegungen wahr, daß sich der Tumor leicht um die Achse dreht, so ist schon damit der Beweis geliefert, daß keine Uterusinversion vorliegt. Um diese aber mit Sicherheit auszuschließen, fühlt man nochmals nach dem Muttermund und stellt kombiniert die Gegenwart des Uterusfundus über der Symphyse fest. Nun erfaßt man alle Muzeuxschen Zangen gleichzeitig und dreht langsam, aber kräftig so lange, ohne zu ziehen, nach einer Seite herum, bis der Stiel durchgerissen ist. Das fühlt man sofort an der freien Beweglichkeit. Das Abdrehen ist eine sehr gute Methode und erfordert nicht einmal immer die Narkose.

Ist der Stiel dick, kann man nicht leicht abdrehen, verursacht ein kräftiger Drehversuch Schmerzen, so hält ein Assistent ziehend an den Muzeuxschen Zangen. Der Operateur selbst betastet den Stiel und schneidet da, wo der Tumor in den Stiel übergeht, mit einer Sieboldschen Polypenschere (Figur 229 und 230), unter Kontrolle des touchierenden Fingers, ein Loch in den Stiel. In dies Loch bohrt sich der Finger ein und sucht, enukleierend, den Polypen auszulösen. Der Stiel braucht nicht entfernt zu werden. Der „Stiel“ ist kein Tumor, sondern nur ausgezogenes Uterusgewebe, das sich allmählich wieder zurückzieht. Der Polyp selbst ist eine rundliche Geschwulst, die sich aus dem Stiel auskernen läßt, wenn man an der richtigen Stelle drückt und bohrt. Ist die Verbindung dünn, so wird sie durch Zug abgerissen oder mit der Schere zerschnitten. Ist der Stiel dick, ist die Frau sehr blutleer, will man jeden Tropfen Blut sparen, so wird der Stiel mit einigen Nähten an die Portio angenäht, bevor er durchschnitten wird. Nach dem Abschneiden wird ein Pulverbeutel mit Bortannin oder bei starker Blutung ein Liquor-ferri-Tampon auf die blutende Fläche gepreßt und durch weitere Tampons festgehalten.

Diese Stiele, und mögen sie noch wochenlang zu fühlen sein, verschwinden allmählich völlig.

Es ist sicher ein Fehler, den Stiel so hoch als möglich zu durchtrennen. Dieser Fehler bestraft sich schwer. Es kann eine partielle Inversion des Uterus, ein Trichter an der Ansatzstelle des Polypen, bezw. des Stiels, vorhanden sein, und es wird dann die Bauchhöhle eröffnet. Ich habe schon erlebt, daß der Stiel fast die Form eines zweiten Polypen hatte, so daß man in Versuchung kam, weiter zu schneiden. Nach 14 Tagen war der Stiel verschwunden.

In manchen Fällen ist die Operation nicht leicht. Die Schwierigkeiten bestehen in der Größe, in der schweren Zugänglichkeit und in dem breitbasigen Aufsitzen einer Geschwulst.

Ist der Polyp groß, so schließt man zunächst die Inversion aus, und falls dies unmöglich, richtet man die ganze Operation so ein — namentlich bezüglich der Antisepsis, daß eine zufällige Eröffnung der Peritonäalhöhle ungefährlich ist. Wird das Peritonäum eröffnet, so näht man es sofort wieder zusammen.

Myome, die wegen ihrer Größe die Vulva nicht passieren können, operiere ich folgendermaßen: Aus der stark angezogenen Geschwulst wird unter möglichster Erweiterung der Vulva durch Seitenhebel mit einem großen Messer ein an der Basis etwa 3 cm breiter Keil mit schnellen, starken, sagittal gerichteten Schnitten entfernt. 2 bis 3 Muzeuxsche Zangen (Figur 228) pressen sofort die Wundränder zusammen und drehen die Geschwulst etwas nach der Seite. Sofort wird eine zweite, dritte, nötigenfalls vierte „Melonenscheibe“ ausgeschnitten und die Wunde mit Muzeuxschen Zangen zusammengedrückt. Dadurch wird die Geschwulst viel schmaler. Von Zeit zu Zeit versucht man, ob der Tumor klein genug geworden ist, um die Vulva zu passieren. Ist er noch zu breit, so schneidet man neue Keile aus. Man öffnet die Muzeuxsche Zange, läßt eine Hälfte fest liegen und faßt mit der andern den neuen Wundrand, die Wunde fest zusammen pressend. Die Blutung ist nicht erheblich, da der Tumor selbst nicht blutet. Schließlich gelingt es, die Geschwulst durch die Vulva hervorzuziehen. Ist der Stiel dünn, so wird er durchschnitten, wenn er nicht zufällig abreißt. Blutet es aus dem Uterus, so wird er tamponiert. Ist der Stiel dick, so näht man ihn an die Portio mit 1 bis 2 starken Seidenfäden an, schneidet ihn ab, stillt Blutungen durch Umstechungen im Stiel und legt einen Pulverbeutel voll Bortannin auf die blutende Fläche. Die Nahtfäden werden nicht abgeschnitten, so daß man durch Anziehen derselben die Schnittfläche sofort wieder leicht zugänglich machen kann, wenn etwa eine Nachblutung eintritt. Die Nachbehandlung besteht in Ausspülungen, die Fäden gehen spontan ab oder werden im Spekulum nach 2 bis 3 Wochen entfernt.

Eine andere Schwierigkeit entsteht dann, wenn das Myom eine Inversion des Uterus veranlaßt hat, oder wenn die Differentialdiagnose zwischen Uterusinversion und Polyp zu stellen ist (vergl. S. 303). Meist ist die Grenze zwischen Myom und Uterus zu erkennen, dann schneidet man auf das Myom ein und sucht nunmehr mit dem Finger die Geschwulst vom Uterus zu isolieren und abzutrennen. In der lockeren Grenzschicht operiert man teils stumpf, teils scharf, indem man zu feste Stränge mit der Schere durchschneidet.

Liegt die Geschwulst zum Teil in der Scheide und zum Teil im Uterus, so täuscht die im inneren oder äußeren Muttermund liegende

eingeschnürte Partie des Myoms einen Stiel vor. Namentlich wenn der vaginale Teil ödematös geworden und der obere Teil des Tumors eine härtere Konsistenz hat, ist ein solcher Irrtum möglich. Dann dient vor allem die durch die Sonde konstatierte, geräumige, lange Uterushöhle, sowie die bei der kombinierten Untersuchung festgestellte Größe des Uterus zur Aufklärung.

Bei allen diesen Operationen muß auf dem Bauch ein Sublimattuch liegen, so daß die Hand von oben aus genau durch Druck kontrollieren kann, wo die intrauterin arbeitenden Finger oder Instrumente sich befinden, ob die Wand des Uterus noch dick oder ob sie dünn ist. Im letzteren Falle hört man auf zu operieren, um nicht das Peritonäum zu verletzen. Wäre dies doch geschehen, so müßte der Uterus mit Jodoformgaze tamponiert, und, wenn es blutet vaginal exstirpiert werden.

Die zweite Schwierigkeit besteht in der schweren Zugänglichkeit eines im Corpus liegenden Polypen bei langer enger Cervix. In derartigen Fällen wird die Spaltung der Vorderfläche des Uterus bis über den inneren Muttermund ausgeführt, pag. 366.

Ein sehr gutes, auch als Abortzange nützliches Instrument ist die in Figur 231, S. 378 abgebildete Löffelzange. Sie besteht aus zwei ovalen Löffeln, die man getrennt, wie eine Geburtszange, zu beiden Seiten des Polypen hochführt. Durch Schließen der Zange wird der Polyp erfaßt, abgedreht und herausgezogen. Der Polyp erweitert bei starkem Zug die Cervix, wie der Kindskopf. In der Konkavität der Zangenlöffel wird, wegen der Fenster, die Geschwulst sehr fest gehalten. Wichtig ist, daß man möglichst dicht an der Basis abdreht und erst dann kräftig zieht, wenn der Polyp locker geworden ist.

Vor allen scharfen und spitzen Instrumenten ist zu warnen. Mit diesen zerreißt man sich die Finger und verletzt den Uterus. Für die scharfen Löffel sind Myome zu zähe, man kann mit Löffeln und Curetten nichts ausrichten.

Bei größeren Polypen resp. bei submukösen Myomen, wende man nicht wüste Kraft an, sondern schneide aus dem Myom Stücke mit dem Messer aus. Wohl 10 bis 12 Stücke kann man so allmählich herausschneiden. Die Ränder der sagittalen Uteruswunde müssen dabei gut festgehalten werden. Der Druck von oben durch die Hand eines Assistenten drückt den Tumor nach unten. Die Muzeuxsche Zange faßt immer weitere Stücke des Myoms, dessen Rest schließlich dem starken Zuge nach unten folgt. Dann tastet man sorgfältig die Höhle aus, ob nicht etwa ein anderes Myom neben dem enukleierten liegt, und ob nicht etwa der Uterus perforiert ist. Ist dies nicht der Fall, so wird die Längswunde fortlaufend mit Katgut geschlossen, die Höhle wird mit Jodoformgaze ausgefüllt. Dann wird die Scheide

wieder in ihrer natürlichen Lage festgenäht. Auch sie wird tamponiert. Ergotin wird verabfolgt. Der Tampon bleibt 4 bis 5 Tage liegen und der Fall ist mit Erhaltung des Uterus geheilt.

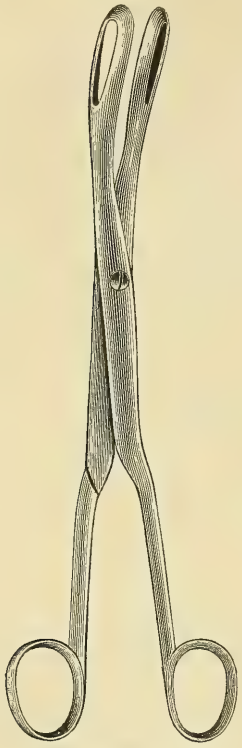

231
Löffelzange,
zum Erfassen, Abdrehen und Herausreißen kleiner Myome oder Myompartikel. Diese Zange lasse ich jetzt mit englischem Schloß zum Auseinandernehmen und mit Cremaillière anfertigen.

Findet man aber in dem sichtbar gemachten Uterus noch viele Myome, auch ganz kleine, so wird der Uterus exstirpiert.

Die Nachbehandlung besteht in desinfizierenden Vaginalausspülungen. Bei Fieber, z. B. nach Entfernung eines schon zersetzten Myoms, muß man die Uterushöhle sofort ausspülen, wenn die Temperatur steigt.

Ist das Myom nekrotisch und zum Teil prolabiert, so findet man die Geschwulst oft schlaff, sie rollt sich gleichsam wie eine sich lösende Ringellocke auf und fällt als blaurote, zäh-zottige Masse vor die Vulva vor. Dieser Zustand dauert 24 Stunden, dann wird die Masse weicher, schmieriger, dunkelfarbiger: sie verfault, stinkt, zerfällt, jaucht.

Unter diesen Umständen ist die Überlegung einfach. Es kann gar kein Zweifel darüber vorherrschen, ob der Eingriff erlaubt ist oder nicht, es muß eingegriffen werden.

Die Blutung ist meist bedeutend gewesen, aber dann nicht mehr bedeutend, wenn schon Jauchung und Fieber vorhanden sind. Man hüte sich, die Geschwulst unten abzureißen oder abzuschneiden. Die fetzige Masse führt, wie die Nabelschnur zur Placenta, so zur Ansatzstelle.

Feste Verbindungen werden mit der Sieboldschen Schere (Figur 229, S. 374) zerschnitten, lockere Partien enukleiert man mit dem Finger und zieht sie mit der Löffelzange (Figur 231) heraus. Diese Operation ist kombiniert zu machen, man muß beim Höhergehen mit der Zange von außen mit der Hand nachfühlen, wie weit die Entfernung der Zangenspitze von den Bauchdecken ist. Es muß schnell operiert werden; oft schließt sich der Muttermund, sobald der ihn dilatierende Teil der Geschwulst entfernt ist.

Der Rest der Geschwulst kommt oft als halbmondförmige Schale oder Scheibe zum Vorschein. Dann höre man auf und tamponiere mit Jodoformgaze fest die Uterushöhle aus.

Eine abgestorbene Geschwulst ist oft so sequestriert, daß es selbst aus engem Muttermunde gelingt, kolossale Geschwülste leicht, ohne zu schneiden herauszubefördern.

Ist zwar sicher alles entfernt, fiebert die Kranke trotz der Jodoformgazetamponade, kehrt das nach einer Ausspülung gesunkene Fieber sofort nach einigen Stunden zurück. so tritt die permanente Irrigation Schückings in ihr Recht.

Der diesem Zwecke dienende Apparat besteht aus einem Irrigator, welcher mit desinfizierender Flüssigkeit gefüllt ist. In den ableitenden Schlauch ist Schückings Tropfrohr (Figur 233) eingeschaltet. An der Öffnung, an welcher sich der Hahn befindet, fließt die Flüssigkeit ein und gelangt zunächst durch die Fortsetzung des dünnen zufließenden Rohres in einen Hohlzylinder, aus dem sie dann im Gummischlauch weiterfließt. Man kann durch Drehen am Hahn die Flüssigkeit in vollem Strome fließen lassen oder auch nur in schnell oder langsam sich folgenden Tropfen. Stets hat auch der Laie die Möglichkeit, sich durch die Beobachtung des Tropfrohrs zu überzeugen, ob der Apparat fungiert. Sobald dies nicht der Fall ist, d. h. sobald irgendwo Verstopfung eintritt, füllt sich der Hohlzylinder durch Rückstauung. Der Apparat muß nachgesehen und dadurch wieder in Gang gebracht werden, daß man den Strom eine Zeit lang unter hohem Druck laufen läßt.

Am unteren Ende des in Figur 232 abgebildeten Apparates befindet sich an dem zuführenden Gummischlauch ein kleiner Querschlauch, der den Zweck hat, den Gummischlauch oben im Uterus festzuhalten. Unterhalb des Querschlauches sind 2 bis 3 Löcher in den langen Schlauch eingeschnitten, um das Einfließen der Desinfektionsflüssigkeit in den Uterus zu ermöglichen.

Das Einlegen des Schlauches in den Uterus, wenn möglich an die tiefste Stelle des Geschwulstbettes, kann bei weitem Uterus mit dem Finger, bei engem mit einem Stopfer geschehen. Auch eine Nasenpolypenzange oder gekrümmte Kornzange (vergl. Figur 234) kann man gebrauchen. Die kurzen Schlauchenden werden nach oben umgeknickt. Hat man den Apparat möglichst hoch geschoben, so muß sich das obere Ende des Schlauches beim Freiwerden aus der Zange nach oben hebeln.

Die Patientin liegt bei der permanenten Irrigation am besten auf einem Lochrahmen, unter dem eine Bettschüssel sich befindet, welche die Spülflüssigkeit aufnimmt. Kann man aber in Privatverhältnissen einen Lochrahmen nicht beschaffen, so muß die obere Hälfte des Lagers stark erhöht werden. Vor die Genitalien wird eine Bettschüssel gestellt, in welche die abgehende Flüssigkeit einfließt (vergl. pag. 95,

Fig. 53). Durch wasserdichten Unterlagsstoff wird das Bett rein gehalten. Wegen der Beweglichkeit des ganzen Apparates kann die Patientin geringe Lagewechsel vornehmen. Wird das Bett gewechselt oder gereinigt, so wird das untere Ende des Schlauches vom Tropf-

**232**
Apparat zur permanenten Irrigation der inneren weiblichen Genitalorgane.

**233**
Schückings Tropfrohr.

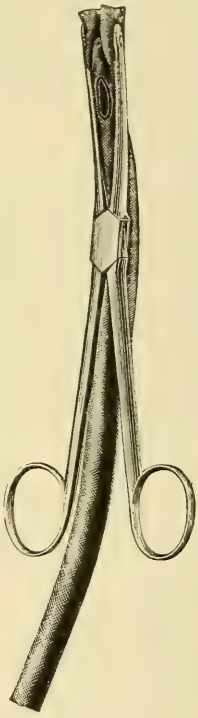

**234**
Drainageschlauch mit Querrohr, fertig zum Einführen in den Uterus.

rohr abgezogen, an den Oberschenkel angebunden und später wieder am Tropfrohr befestigt.

Nachdem der Apparat in Funktion gesetzt ist, läßt man erst so lange den vollen Strom laufen, bis die abgehende Flüssigkeit klar ist. Dann dreht man den Hahn soweit zu, daß nur Tropfen fließen. — Zur Spülflüssigkeit darf man weder giftige, noch ätzende, noch farbige Mittel nehmen, also am besten Salizylsäure 3:1000, Borsäure 40:1000 oder Liquor Alsoli 10:1000.

Innerlich wird reichlich Secale oder Ergotin gegeben.

Ist die Patientin fieberfrei, so hört man mit der Einspülung auf, läßt aber den Schlauch vorläufig noch zwei Tage liegen, damit bei etwa wieder eintretendem Fieber sofort wieder irrigiert werden kann. Wenn zwei Tage lang die Temperatur normal ist, kann man das Rohr entfernen. Während der Entfernung läßt man den Strom möglichst kräftig fließen, und unmittelbar danach ist die Scheide auszuspülen.

Die Methode ist umständlich, aber sie ist doch auch unter den elendesten Verhältnissen möglich. Ich habe mit ihr, als letztem Mittel, einige Fälle gerettet, die sonst kaum genesen wären.

#### Die vaginale Totalexstirpation bei Myom.

Bei der vaginalen Entfernung des myomatösen Uterus umgeht man die allgemeinen Gefahren der Laparotomien und den Bauchbruch. Alle Operateure haben die Beobachtung gemacht, daß sehr heruntergekommene, ausgeblutete Patientinnen wohl eine vaginale Exstirpation, selbst wenn sie lange dauert, gut vertragen, daß dagegen eine Laparotomie unter so ungünstigen Verhältnissen eine schlechte Prognose gibt.

Was die Größe der Geschwulst anbelangt, die man vaginal entfernen kann, so sind darüber die Ansichten verschieden. Meist wird geraten, nur kindskopfgroße Tumoren vaginal anzugreifen. Aber auch größere Tumoren kann man, wenn ein besonderer Grund vorliegt, z. B. Verjauchung des Uterus, unten herausbekommen. Wichtiger als die Größe ist, daß über die Diagnose: Myom absolut kein Zweifel existiert, sonst könnte man z. B. einen normalen Uterus und daran einen malignen Ovarientumor oder vereiterte Adnexe finden. Sodann muß man mit Grund annehmen können, daß das Myom oben nicht verwachsen ist, daß die Därme nicht am Myom sitzen und daß dieser nicht etwa in den Parametrien oder im Subserosium narbig fixiert ist.

235 Plattenhaken.

Bei der vaginalen Myomexstirpation beginnt man wie bei der Polypenoperation (vergl. pag. 366). Es wird zuerst die Portio umschnitten. Dann zieht man die Portio stark abwärts, schiebt die Blase möglichst hoch nach oben und spaltet den Uterus vorn in der Mitte.

Ganz systematisch, ohne Übereilung, höhlt man den Tumor aus, man tunnelisiert den Uterus, so daß er immer mehr zentrifugal zusammenfällt. Die Blutung ist dann gering, wenn der Uterus stark angezogen ist. Eine Schwierigkeit besteht oft darin, den Uterus zu fixieren und sich so viel freien Raum zu schaffen, daß man ihn tunnelisieren kann. Zum Fixieren der Ränder des sagittalen Einschnittes

gebraucht man die Collinschen Zangen, die sehr fest fassen (vergl. Figur 209, S. 330). Ich gebrauche auch die in Figur 235 abgebildeten starken Plattenhaken. Sie werden parallel mit der Uterusoberfläche unter den Schambogen geschoben und dann stark nach aufwärts gebogen. Dadurch hebeln sie, rechts und links eingesetzt, die Uteruswand nach abwärts, während die Platten gleichzeitig die Weichteile wegschieben und schützen. Die kurzen, spitzen Haken gestatten, das Messer frei zu bewegen und Stücke auszuschneiden. Ist dies geschehen, so wird ein anderer Haken weiter nach oben geschoben, und ein neues Stück des Myoms wird nach innen und unten gehebelt. Der tiefere Haken wird herausgenommen.

Sehr sorgfältig muß man darauf achten, ob und wann der Abgang der Tube sichtbar wird. Ist das Myom unregelmäßig, z. B. links größer als rechts, so liegt die eine Tube schon im Gesichtsfeld, während die andere erst nach weiteren Ausschneidungen 5 bis 6 cm oder noch höher erscheint.

Erblickt man einen Tubenwinkel, so hat man gewonnenes Spiel, das Ligamentum latum wird in Partien von oben nach unten abgebunden und der Uterus abgetrennt. Das muß sehr sorgfältig gemacht werden. Ein Abgleiten dieser Ligatur könnte zu intraabdomineller Blutung führen und eine Laparotomie nötig machen.

Ist der Uterus resp. der Tumor auf einer Seite völlig losgelöst, so ist die Verkleinerung des restierenden Tumors und das Herabziehen der anderen Seite meist leicht. Auch hier wird sorgfältig abgebunden. Je größer der Tumor, um so länger sind die Bänder, und um so tiefer lassen sie sich ziehen.

Bei jungen Frauen muß man die Ovarien erhalten, um die Ausfallserscheinungen nicht eintreten zu lassen.

Nur einmal habe ich erlebt, daß in einem zurückgelassenen Ovarium später ein Tumor entstand. Das sind solche Ausnahmen, daß man darauf Regeln nicht basieren darf.

Nach der Entfernung des Uterus vernäht man ringsum das Peritonäum mit der Scheide, stillt sorgfältig jede Blutung und schließt sodann das Loch in der Vagina völlig ab.

Ich möchte noch hinzufügen, daß es oft verführerisch ist, bei Raumbeschränkung dem Querschnitt vor dem Uterus einen Längsschnitt in der Scheide hinzuzufügen, wie bei der Vaginafixation. Ich widerrate dies. Die Blase verliert dadurch ihren natürlichen Schutz: die Scheidenwand und reißt bei der gewaltsamen Dehnung durch die mit großer Kraft herabgezogene Geschwulst in der Mitte leicht ein.

Das Unglück ist nicht groß. Näht man das Loch in der Blase mit einer Tabaksbeutelnaht zusammen, näht man außerdem noch das

Peritonäum darüber, drainiert man dann für 8 bis 10 Tage die Blase durch einen Permanentkatheter, so heilen solche Fisteln meist spontan, weil sie in der Zone der Narbenkontraktion liegen.

Allen Operateuren ist aufgefallen, daß selbst langdauernde, blutreiche Operationen der Art ganz vortrefflich vertragen werden, und daß auch spätere Beschwerden, wie nach Laparotomien, ausbleiben. Auch bei virgineller Vagina ist diese Operation gut zu machen, nur muß man damit beginnen, daß ein langer seitlich am Anus nach hinten gehender Schnitt den Beckenboden zertrennt. Dann ist der Zugang so leicht, wie bei weiter Vulva einer Multipara. Die Blutung aus diesem Schnitt ist nur zu Anfang stark. Spritzende Arterien werden unterbunden, die parenchymatöse Blutung steht durch Druck des unteren Spekulums. Obwohl diese Wunde bei der Operation viel gequetscht wird, heilt sie doch überraschend gut. Ich sah niemals, daß sie etwa ganz auseinander platzte und sekundär heilte. Stets tritt primäre Heilung ein.

Jedenfalls ist es viel richtiger, sich durch diesen Schnitt — den Schuchardtschen Schnitt — den Zugang zum Uterus zu erleichtern, als in enger Vagina mühevoll, also viel langsamer und unsicherer zu operieren.

#### Die Laparomyomotomie.

Wenn ein krankhafter Zustand sowohl den Lebensgenuß als die Arbeitsfähigkeit völlig hindert, wenn eine Heilung durch Medikamente individuell unmöglich erscheint, wenn das Gehenlassen gefährlicher ist als der Eingriff, so ist eine Operation von der Bedeutung einer Laparotomie gerechtfertigt.

Da wachsende Myome in der Regel wenigstens bis zur Menopause und oft auch später, stetig weiterwachsen und allein durch ihre Größe das Leben gefährden, da sie durch Blutungen, Dysmenorrhoe, komplizierende Peritonitiden u. s. w. den Körper schwächen, da sie durch Absterben und Verjauchen direkte Lebensgefahr bringen, da Thrombose, Pyämie, Marasmus eintreten können, so ist es indiziert, diesen Gefahren prophylaktisch durch einen Eingriff zu begegnen. Dies geschieht durch Entfernung der Geschwulst. Hat aber die Patientin selbst bei großer Geschwulst gar keine Beschwerden, so muß man bedenken, daß auch eine Hochschwangere gesund und nicht krank ist. Allein die Gegenwart einer großen nicht wachsenden Geschwulst kann uns nicht veranlassen, sie zu entfernen, namentlich dann nicht, wenn die Patientin der klimakterischen Periode nahe steht. Jedenfalls ist eine längere Beobachtung, um den Fall in seiner Individualität beurteilen zu können, gerechtfertigt, ja geboten.

Noch sind 2 Punkte zu berücksichtigen. Erstens die Lebensstellung der Patientin. Handelt es sich um eine arme oder weit hergereiste Frau, bei der ärztliche Beobachtung und Behandlung unmöglich und Arbeitsunfähigkeit mit Elend und Hunger gleichbedeutend ist, so wird man sich zur Operation entschließen. Eine reiche Frau wird leben und genießen können, auch wenn sie ein unbequemes Myom im Leibe hat.

Zweitens ist die Individualität des Falles wichtig: ein gestielt aufsitzendes Myom, das ohne Eröffnung der Uterinhöhle abgeschnitten werden kann, ist leicht zu entfernen. Dagegen sind Operationen, bei denen der Uterus durchschnitten und Geschwülste aus den Parametrien ausgeschält werden müssen, gefährlicher. Fühlt man also die Portio stark verlagert, extramedian, z. B. hoch oben an der Symphyse, und die Geschwulst deutlich intraligamentär, so müssen die Symptome ernster sein, ehe man sich zur Operation entschließt.

Wichtig ist das Alter der Patientin. Ist sie über 45 Jahr', hört die Menstruation bald auf, ist also auch darauf zu hoffen, daß die Geschwulst nicht weiter wächst, so behandelt man zunächst symptomatisch. Ist aber die Patientin in jüngeren Jahren, hat sie noch 10 bis 20 Jahre menstrueller Beschwerden vor sich, ist die Geschwulst schon jetzt groß, so ist mit Sicherheit anzunehmen, daß die Operation doch bald — und vielleicht unter ungünstigeren Verhältnissen — nötig wird. Dann operiert man lieber sofort bei besserem Kräftezustand. Sicher ist, daß bei schlechtem Puls, Herzschwäche, Anämie, nach jahrelangen Blutungen, in höherem Alter, die Prognose schlecht ist, und daß kräftige junge Individuen große Operationen leichter überstehen. Es kommt nicht allein auf „Beherrschen der Antisepsis", sondern auch auf den Kräftezustand, die Widerstandsfähigkeit der Patientin an.

### Vorbereitungen vor der Laparotomie.

Durch Abführmittel kann man die Därme so leer machen, daß sie zu einem Ballen zusammensinkend, sehr wenig Raum fortnehmen. Man erzielt dies am besten dadurch, daß man schon 48 Stunden vor der Operation Abführmittel verordnet. Am einfachsten ist es, die Patientin zu fragen, welches Abführmittel ihr am wenigsten unangenehm ist. Bei kleinen Tumoren ist die Entleerung notwendiger als bei großen, da nach Herausheben eines großen Tumors aus der Bauchhöhle schon eo ipso im Bauche viel Raum vorhanden ist. Sind also Patientinnen mit großen Tumoren schwach, so lasse man sie nicht durch übertriebenes Abführen noch mehr schwächen. Ich lasse solche Patientinnen bis zur Operation kräftige, leichte Speisen essen und Wein trinken.

Andererseits kann das Leben der Patientin davon abhängen, daß

der Darm gut entleert ist. Reißt man z. B. zufällig einen Darm an, so ist die Darmnaht oder die Resektion leichter und prognostisch unendlich günstiger zu machen, als wenn die Därme stark gefüllt sind.

Sind gründliche Entleerungen erfolgt, die der Arzt deshalb selbst kontrollieren muß, um zu sehen, ob noch alte Partikel abgehen, so gibt man am Abend vor der Operation einige Bismuthpulver — Bismuthi salicylici 0,6, Morphii 0,01, abends 2 Pulver in 2stündigem Zwischenraum zu nehmen.

Der Leib wird, nachdem am Tage vor der Operation durch ein Bad mit 1 kg Soda die Haut erweicht ist, kräftig abgeseift und abgebürstet. Die Nacht vor der Operation liegt ein Sublimatumschlag 1:1000 angewickelt auf dem Leib.

In dem Bett, in welchem die Patientin nach der Operation liegt, soll sie wenigstens eine Nacht vorher schlafen, damit ihre Wünsche betreffs Änderung des Lagers berücksichtigt werden können.

### Narkose, Desinfektion des Operationsfeldes.

Die Narkose wird im Bett der Patientin und nicht im Operationszimmer, geschweige denn auf dem Operationstisch eingeleitet. Bei der großen geistigen Erregung, die entsteht, wenn die Patientin alle Vorbereitungen zur Operation sieht, tritt sonst die Narkose später ein und ist schlechter. Es ist auch humaner, der Patientin den Anblick des Operationszimmers und der aseptisch kostümierten Ärzte zu ersparen. Zur Narkose benutze ich das chemisch reine Salizylid-Chloroform und die Tropfmethode, auch ein Gemisch von Äther und Chloroform. Bei Äthernarkose habe ich eine ganze Reihe von unangenehmen Nachwirkungen, namentlich Husten und schwere Bronchitiden, auch Schluckpneumonien beobachtet. Sie treten zwar nicht durch Einatmen des Speichels bei der Operation selbst ein, denn die Patientin liegt in Beckenhochlagerung, aber die starke durch den Reiz des Äthers bewirkte Speichelabsonderung hält noch Stunden lang an, so daß beim Brechen etc. leicht Speichel aspiriert wird. Sehr vorteilhaft ist es, beide Mittel zur Narkose in der Art zu kombinieren, daß man, z. B. wenn der Puls schlecht wird oder die Narkose lange dauert, statt des Chloroforms mit Äther weiter narkotisiert, oder umgekehrt.

### Operationstisch und Beckenhochlagerung.

Als Operationstisch ist zur Not jeder Tisch zu gebrauchen. Er wird abgewaschen, mit Sublimatlösung übergossen und mit nassen Sublimattüchern überdeckt. In Krankenhäusern hat man eigene Operationstische nur für Laparotomien. Der Zweck dieser Tische ist 1. die

Antisepsis und Asepsis zu erleichtern, 2. dem Arzt die Operation bequem zu machen, 3. die Kranke verschieden, z. B. in Beckenhochlagerung und wieder horizontal zu lagern. Fast jeder Operateur hat hierin seine Liebhabereien. So saß Péan und Martin u. A. zwischen den Beinen der zu Operierenden, also der Vulva gegenüber. Anderen wieder scheint diese Methode unbequem, sie wollen beweglicher sein und stehen.

Bei Trendelenburgs Beckenhochlagerung fallen die entleerten Därme in die Kuppel des Zwerchfells. Hier liegen sie ruhig, geschützt, in physiologischen Verhältnissen. Weder die austrocknende Luft, noch die Hände oder Tupfer des Arztes stören die Funktion durch mechanische oder chemische Reizung. Schiebt man auf die Därme eine große Serviette, so fängt sie das Blut oder überhaupt Flüssigkeiten, z. B. Eiter auf. Es ist dann bei sorgfältigem blutleerem Operieren in der Tat nicht notwendig, auch nur ein einziges Mal zu tupfen, resp. die Därme zu berühren und zu insultieren. Die Operation vollzieht sich tatsächlich oft außerhalb des Abdomens. Nach der Operation sinken die normalen Därme auf die Operationswunden. Ihr normaler Überzug saugt Flüssigkeit auf, schafft sie fort, macht sie also unschädlich.

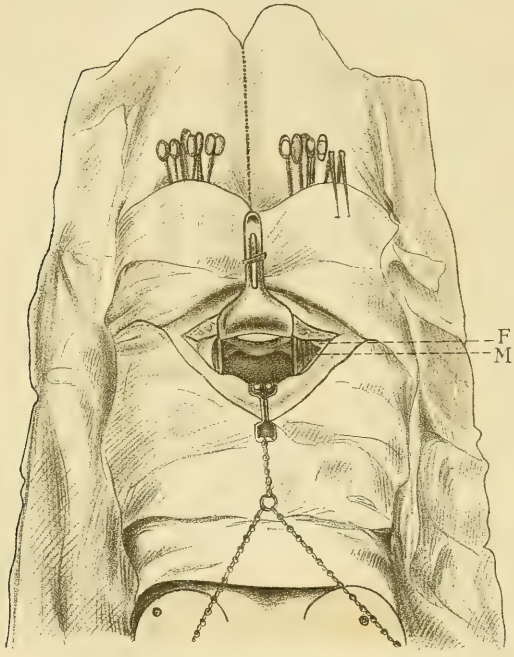


236
Suprasymphysärer Fascienquerschnitt.
F Fascie. M Muskel.

Die Beckenorgane liegen den Augen frei gegenüber. Man kann an ihnen schneiden, ziehen, drücken, binden, fassen, ohne daß, wie bei anderen Lagerungen, die Därme herabsinkend den Raum beengen und immer wieder weggeschoben werden müssen. Der Zeitverlust beim Wegschieben der Därme wird gespart. Die Operation ist deshalb viel schneller, also ungefährlicher auszuführen. Die Därme werden nicht

angefaßt, gedrückt, geschädigt. Der Assistent braucht nicht die Hand in der Bauchhöhle zu halten. Der Tumor selbst, zwerchfellwärts sinkend, zerrt seine Verbindungen aus und macht gleichsam automatisch das Gebiet der Abbindungen übersichtlich.

Ohne Zweifel sind die Tische die besten, bei denen der Nar-

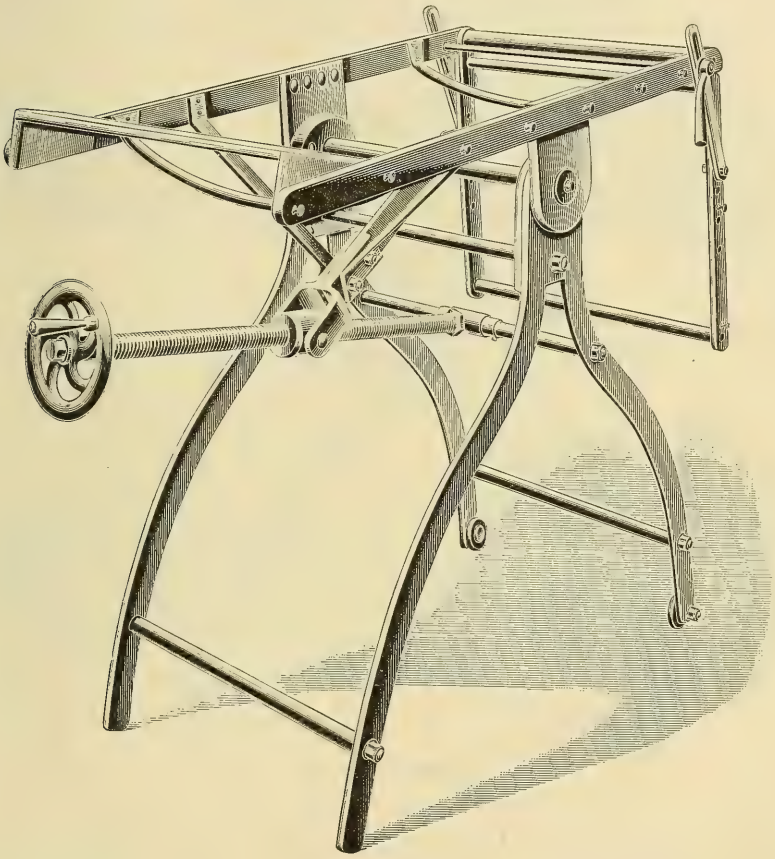

237
Operationstisch von Fritsch.

kotisierende ohne den Blick vom Gesicht der Patientin zu entfernen, mit einer Hand jeden beliebigen Winkel zum Horizonte schnell herstellen kann, bei der dieser Winkel auch sofort fix ist, ohne daß eine andere Person nötig ist. Je weniger Assistenz, um so besser. Man kann und sollte auch prinzipiell alle Laparotomien mit einem Assistenten ausführen.

Der Tisch muß so eingerichtet sein, daß der Operateur freibeweglich auf dem Fußboden steht.

Die Kranke muß fest liegen, bequem, weich, ohne Druck auf einen Körperteil.

Nach jahrelangen Versuchen habe ich den abgebildeten Tisch für alle Anforderungen entsprechend gefunden: Die „Tischplatte" ist nur als ein Rahmen gearbeitet, der mit ausgekochtem Segeltuch bespannt ist. Das ausgekochte Segeltuch wird unmittelbar vor der Operation aufgeknüpft. Einige umsäumte Löcher in der Mitte gestatten den Ab-

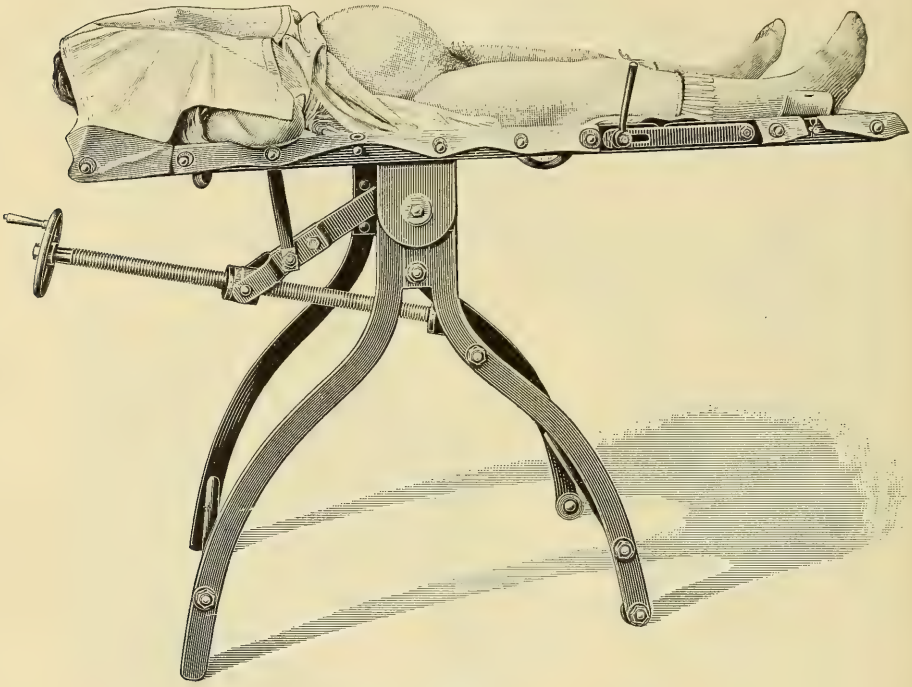

238
Operationstisch, horizontale Lagerung.

fluß der Reinigungsflüssigkeiten. Diese selbst — Sublimatlösungen — verunreinigen nicht, sondern reinigen. Das Fußende ist in Figur 237 abgeklappt. Die Beine werden rechtwinkelig durch einen Riemen fixiert, so daß die Kranke nicht herabgleiten kann (Figur 239). Schulterstützen sind also unnötig.

Dann wird der Bauch mit Kaliseife übergossen, bis an den Processus xiphoideus und bis zur Mitte der Oberschenkel abgeseift, abgerieben, abgebürstet, rasiert und durch Überschütten von heißer Sublimatlösung abgespült. Hierauf erfolgt Aufgießen von Seifenspiritus und Abbürsten des Leibes, wobei besonders die Gegend des Hautschnittes bearbeitet wird. Dann wieder reichliches Abspülen mit heißer Sublimat-

lösung. Eine Schutzdecke aus sterilisierten Handtüchern lose zusammengenäht, die nur da einen Schlitz hat, wo die Hautwunde angelegt wird, und eine flache Tasche, aus der die Instrumente nicht herausfallen können, bedeckt die ganze Patientin bis zum Hals. Fig. 236.

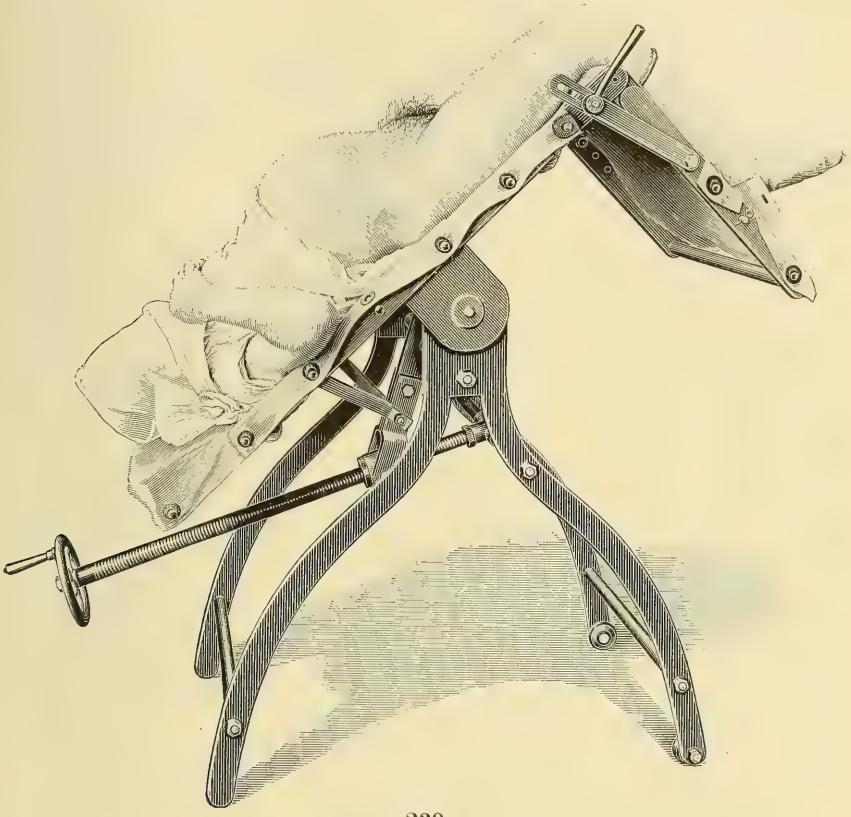

239
Beckenhochlagerung.

Dann dreht der Narkotiseur, ohne das Auge vom Gesicht der Patientin zu entfernen die Schraube so, daß die Beckenhochlagerung besteht. Sie kann verstärkt und später, um die Bauchnaht zu machen, wieder vermindert werden.

**Allgemeine Technik.**

Über die antiparasitäre Vorbereitung der Instrumente, des Verbandmaterials, Tupfer usw., ist das Nötige S. 4, über Nähmaterial S. 7 auseinandergesetzt. Die antiparasitäre Vorbereitung des Arztes, auch subjektive Antisepsis, ist soeben geschildert. Hier sei nur noch folgendes betont:

Der Laparotomist soll septische und unsaubere Gegenstände oder Patientinnen überhaupt nicht berühren, ist es aber nötig nur mit Gummihandschuhen. Wie der Geburtshelfer im Prinzip nie eine Sektion machen soll, so soll auch ein Laparotomist nicht jauchende Wunden berühren.

Ferner ist es notwendig, während einer Operation sich wiederholt zu reinigen. Es ist wunderbar, wie die ältesten Vorsichtsmaßregeln plötzlich als etwas Neues wieder erfunden werden! Als ich Assistent war, haben wir prinzipiell während einer Operation jedesmal nach 3 bis 4 Minuten die Hände wieder sorgfältig — damals in Karbollösung — gereinigt. Die neueren Untersuchungen haben gezeigt, daß dieses erfahrungsgemäß richtige Verfahren sich auch theoretisch begründen läßt. Ich spüle deshalb die blutigen Hände sorgfältig in einem großen Eimer voll Sublimatlösung ab, reibe sie und die Arme alle paar Minuten energisch bis über die Ellbogen mit einem Loofah-Frottierhandschuh ab, spüle sie nochmals in Sublimatlösung und in sterilem Wasser. Beides, blutige Sublimatlösung und steriles Wasser sind während der Operation wiederholt zu erneuern.

Der Operateur ist mit sterilem Leinenmantel bekleidet. Über den Mantel wird unmittelbar vor dem ersten Schnitt eine Schürze aus Billrothbatist gezogen, die in Sublimatlösung wenigstens 2 Stunden lag. Sie wird triefend angelegt und ebenso während der Operation wiederholt mit ausgeschöpfter Sublimatlösung abgespült rein und feucht erhalten.

Erst nach völliger Vorbereitung und Einhüllung der Patientin mit sterilen Tüchern tritt der Operateur an den Operationstisch, und erst dann wird der Deckel von dem Instrumententisch (vergl. Figur 10 S. 12) und der Deckel von den Kapseln für Tupfer entfernt.

### Bauchschnitt.

Es ist eine unbestreitbare Tatsache, daß der Längsschnitt in der Mitte die beste Übersicht über die ganze Bauchhöhle gewährt. Bei allen Modifikationen hatte man stets die Prophylaxe betreffs eines später sich bildenden Bauchbruchs im Auge. Von vornherein möchte ich betonen, daß mit der Festigkeit der Bauchdecken die äußere Haut nichts zu tun hat. Wie und wo sie durchtrennt wird, ist gleichgültig. Die Festigkeit der Bauchdecken hängt von den Fascien und der physiologischen Lage der Recti ab.

Jedenfalls aber wird man den Schnitt nicht übermäßig groß, sondern nur so groß machen, daß der Tumor leicht die Öffnung passieren kann. Anderseits aber doch so groß, daß man die Bauchhöhle gut übersehen kann. Je breiter die zu vereinigenden Wundränder sind, um so fester sind die Narben. Liegen die Recti noch dicht aneinander,

oder wenigstens nahe der Mittellinie, so mache ich prinzipiell den Schnitt nicht in der Mitte, sondern $1\frac{1}{2}$ cm links oder rechts von der linea alba durch den Rectus hindurch, und zwar schneide ich an einer kleinen

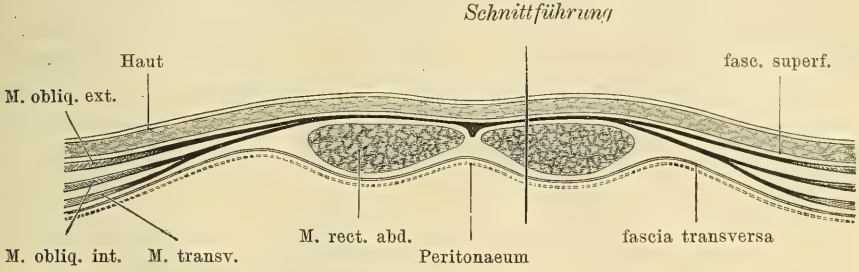


240
Der Bauchschnitt.

circa 3 cm langen Stelle bis durch den Rectus, trenne dann aber, mit dem Finger nach oben und unten drückend, den Rectus stumpf auseinander.

Zwar hat der Rectus in dem unteren Teile keine eigene hintere Fascie, aber die aneinander heilende Wundfläche ist doch breiter, als wenn man in der Linea alba schneidet. Bei großen Tumoren beginne ich mit dem Schnitt links vom Nabel, an dem ja die Recti auseinander weichen. Der Schnitt verläuft so, daß auf der rechten Seite überall ein Teil des Rectus liegen bleibt.

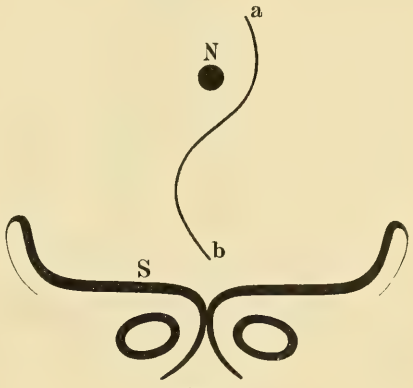


241
Schnittführung bei großen Myomen.
N Nabel, S Symphyse, a, b Schnitt durch die Haut und das subkutane Fettgewebe.

Die Richtung der Rectusdurchtrennung richtet sich also nach dem Rectus selbst.

Der Pfannenstielsche Schnitt (cfr. pag. 273) hat so viele oben geschilderte Vorteile, daß ich ihn bei Myomen ebenfalls dann prinzipiell anwende, wenn das Myom nicht über Kindeskopfgröße erreicht hat. Dann drückt oder zieht man den Tumor heraus, er schließt so den Querschnitt ab, daß sich seine Ränder ventilartig an den Tumor anlegen. Somit findet tatsächlich die ganze Operation außerhalb der in normalen Verhältnissen bleibenden Peritonäalhöhle statt. Sollte das Myom doch zu groß für den Querschnitt sein, so steht nichts im Wege, aus dem Myom „Melonenscheiben“ auszuschneiden, um es dann verkleinert hervor-

ziehen zu können. Wichtig ist, daß man in diesen Fällen den Querschnitt etwas höher anlegt und daß man die Fascie wenigstens 6 bis 8 cm von den Rectis nach oben ablöst.

Durch Hochheben der Gewebe mit 2 Hakenpinzetten zwischen den Rectis und sagittales Durchtrennen der erhobenen Querfalte gelangt man am schnellsten in die Peritonäalhöhle. Freilich muß man genau darauf achten, daß man nicht etwa mit der Hakenpinzette Peritonäum und einen Darm erfaßt.



242
Peritonäumpinzette.

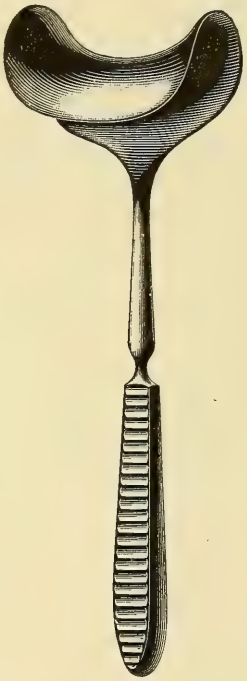

243
Großes Bauchspekulum.

Ist die Peritonäalhöhle eröffnet, so faßt man mit 2 „Peritonäumpinzetten“ (Figur 242, S. 392), die breite Backen und wenige stumpfe Zähne haben, das Peritonäum und zieht es nach oben. Die Pinzette auf die Seite fallend zieht das Peritonäum über die Bauchwunde. Früher nähte ich auch mit provisorischen Suturen das Peritonäum über die Wundfläche, doch verliert man dabei Zeit. Sollte der sagittale Bauchschnitt sehr groß sein, so wird der obere Teil bis an den hervorgestülpten Tumor provisorisch mit 2 bis 3 Suturen geschlossen. Zwischen

den Tumor und die Därme kommt dann noch eine große Serviette, um das Blut aufzufangen.

Die Wunde wird niemals mit den Fingern gedehnt oder offen gehalten, dazu dienen die Bauchspekula (Figur 243, S. 392).

Sie sind glatt, so daß sie nicht Fettpartikel ablösen oder losdrücken. Zieht man den unteren Wundwinkel stark nach der Symphyse, so überblickt man bei Beckenhochlagerung gut die Beckenhöhle. Man wendet dazu das sich selbst haltende Bauchspekulum von Stoeckel an (Figur 163 und 164, pag. 274). Mit Hilfe dieses Spekulums ist namentlich die Überhäutung des Stumpfes mit Peritonäum gut, schnell und ungestört auszuführen.

Findet man Adhäsionen, bezw. ist die Übersicht nicht gut, so schlitzt man den Bauch nach oben oder unten weiter auf. Schneidet man weiter nach unten, so muß man auf die Blase achten; kann der Finger vor der Geschwulst tief in die Excavatio vesico-uterina geführt werden, so ist die Blase nicht in Gefahr. Fehlt eine Excavatio vesico-uterina, so ist die Blase auf den Tumor hinaufgezogen.

### Die typische Myomotomie mit und ohne Entfernung der Portio vaginalis[1].

Nach genügender Eröffnung der Peritonäalhöhle wird der Tumor vor die Bauchwand gehoben. Dazu geht man nicht etwa mit der Hand in die Bauchhöhle ein, sondern man bohrt in der höchsten sichtbaren Stelle des Myoms einen großen Pfropfenzieher ein und hebt mit ihm das Myom heraus. Sobald man Netzadhäsionen erblickt, übergibt man den Pfropfenzieher dem Assistenten und trennt nach doppelter Abbindung die Adhäsionen mit der Schere durch.

Sollte der Pfropfenzieher ausreißen, so wendet man eine Myomzange an Figur 244, S. 394.

Der Plan bei jeder Myomotomie muß der sein: zuerst die den Uterus versorgenden Arteriae spermaticae und uterinae abzubinden. Dies ist unter allen Umständen das wichtigste. Fließt kein

[1] Péan, Hystérotomie. De l'ablation etc. Paris 1873, Delahaye. — Hegar: Berliner klin. Woch. 1876. — Gusserow: Deutsche Chirurgie. Stuttgart 1886, Enke. — Czerny: C. f. G. 1879, p. 519. — Fritsch: Breslauer ärztl. Ztschr. 1883, 1; Samml. klin. Vortr. 339, N. F. 241, Bericht aus der Breslauer Frauenklinik. Braunschweig 1893, Wreden. — Hofmeier, Myomotomie. Stuttgart 1884, Enke; Grundriß der gynäkologischen Operationen. Wien 1882, Deuticke. — Olshausen: Deutsche Ztschr. f. Chir. 1881, p. 171; Z. f. G. XX, XLIII, Klinische Beiträge zur Gyn. u. Geb. Stuttgart Enke 1884. — Dirner: C. f. G. 1887, 78. — Zweifel, Die Stielbehandlung bei Myomektomie. Stuttgart 1888, Enke; Vorlesungen über klinische Gynäkologie. Berlin 1892, Hirschwald; C. f. G. 1894, No. 14 u. 35. — Küstner: St. Petersburger med. Woch. 1889, No. 13. — Chrobak: C. f. G. 1891, 169. — Brennecke: Z. f. G. XXI, 1 — Thelen: C. f. G. 1891, 249. — Martin: Z. f. G. XX, p. 1; A. f. G. XXV, p. 147.

Blut mehr in den Uterus, so kann auch kein Blut mehr aus dem Uterus fließen. Man operiert dann tatsächlich fast blutleer.

Mit dem Pfropfenzieher und mit der Zange wird das Myom stark nach oben und nach einer Seite gezogen. Man sucht den Ansatz des Ligamentum latum auf und bindet zunächst entweder peripher vom Ovarium oder, wenn man es zurücklassen will, zentral vom Ovarium

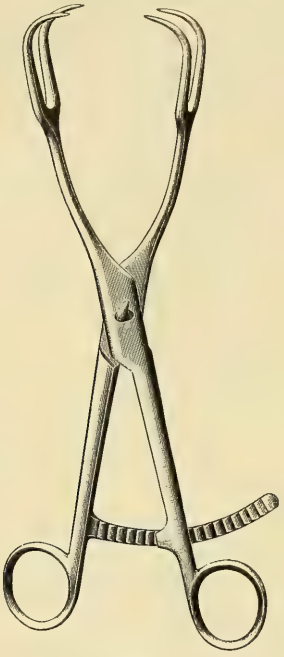

244
Myomzange.

245
Adnexklammer
nach dem Typus des Kranioklastes, daneben Querschnitt vergrößert.

ab. Die erste obere Ligatur faßt also das Ligamentum ovarii, die Tube und das Ligamentum rotundum. Prinzipiell werden alle Ligaturen mit der größten Kraft geschlossen. Diese Ligaturen werden abgeschnitten. Würde man sie anziehen, so würden sie abgleiten, die Spermatica glitte aus der Ligatur und blutete stark. Ja sie kann nach oben zurück schlüpfen, so daß sie nur mit Mühe wieder zu fassen ist.

Auch dann, wenn ein Myom der Gesamtgeschwulst intraligamentär bis dicht an den Beckenrand herangeht, gelingt es stets, sich an der Seite in die Tiefe zu arbeiten, die Gefäße aufzusuchen und zu unterbinden.

Ich operiere prinzipiell blutleer, um jedes spätere Tupfen zu vermeiden. Eine feste Pinzette (Adnexklammer Figur 245) faßt das

Ligamentum latum zentral dicht am Tumor, wenn es geht in toto, und wenn die 3 Teile auseinander gezogen sind, nach einander. Die Adnexklammer ist nach Art des Kranioklastes gearbeitet. Was sie faßt, gleitet niemals heraus. Wird sie angelegt, so wirkt sie ganz sicher hämostatisch, andererseits kann man mit ihr die Gewebe, wie an einem Zügel, erheben. Sie ist innen gezähnt, um sicher zu halten. Daß sie sterilisiert werden kann trotz dieser Rauhigkeit, ist selbstverständlich. Mein Instrument ist so stark gearbeitet, daß man selbst eine gewöhnliche Cervix oder einen dicken Tumorstiel mit ihr fassen und komprimieren kann. Ja durch das Eindrücken zweier paralleler Furchen tut sie dieselben Dienste, wie die modernen Angiotriben. Die Gefäße in den Bändern werden bei vollständigem Schluß der Zange so gepreßt, daß die Blutung steht, wenn das Instrument nach einiger Zeit entfernt wird.

Man schneidet mit dem Messer dicht unter der Adnexklammer, das Messer an sie andrückend, ab. Durch Ziehen mit der Zange oder den Propfenzieher nach der Seite bringt man das Ligamentum latum in seinen tieferen Partien, bis ans Parametrium zu Gesicht und unterbindet nun successive nach abwärts. Ja man kann seitlich durch das Parametrium bis in die Scheide dringen, wenn man total exstirpieren will. Alle Ligaturen werden in die Rinne der ersten Abbindung gelegt, so daß die seitlichen Stümpfe sehr klein gepreßt werden. Danach folgt dieselbe Abbindung und Abtrennung auf der andern Seite. Wenn man mehrere Adnexklammern anwendet und nur das durchschneidet, was sicher abgebunden ist, so gelingt es tatsächlich, blutleer zu operieren. Eine durchstochene blutende Vene wird schnell mit dem Finger komprimiert und mit der nächsten Ligatur gefaßt.

Nicht nur die Blutersparnis wird erreicht, sondern auch Abkürzung der Zeit und Unnötigkeit des Tupfens, also Schonung im allgemeinen. Die Prognose wird besser, weil die Därme und das Peritonäum möglichst intakt bleiben. Den Beschwerden nach der Operation, ja auch dem Ileus wird vorgebeugt, da der Darm, nicht gereizt, seine Peristaltik bewahrt.

Auch die Ligamenta Douglasii werden nach peripherer Umstechung durchschnitten. Ebenso sieht man oft einen Strang oder festeres Gewebe von der Unterfläche des intraligamentären, subserös entwickelten Tumors nach unten ziehen. Man reiße ihn nicht durch, sondern unterbinde ihn, nachdem man sich überzeugt hat, daß es nicht etwa ein Ureter ist. Vorn muß man unterhalb des Peritonäums einstechen, damit man einen großen Peritonällappen zur Überhäutung der Schnittflächen gewinnen kann.

Hängt die Geschwulst bezw. der Uterus nur noch durch die

Portio mit dem Scheidengewölbe zusammen, so durchtrennt vorn ein flacher, nach oben konvexer Bogenschnitt das Peritonäum. Man bildet vorn einen circa handtellergroßen Peritonäallappen. Dabei muß öfter eine kleine vorn liegende Arterie noch versorgt werden. Man schiebt das Peritonäum nach abwärts. Jetzt tritt die Frage an den Operateur, soll man die Cervix durchschneiden, vernähen und stehen lassen oder soll man die Portio vaginalis aus dem Scheidengewölbe auslösen. Die erste Methode ist die retroperitonäale Stumpfversorgung, die zweite die Totalexstirpation.

Bei der ersten Methode schneidet man keilförmig etwas unter dem inneren Muttermunde die Cervix aus. Man erhält so zwei gut aneinander passende Wundflächen, die kaum bluten. Man näht sie subperitonäal mit 3 bis 4 Katgutnähten fest zusammen. Katgut ist deshalb notwendig, weil diese Suturen durch den Cervikalkanal gehen. Infolgedessen könnten Seidenfäden vom Cervikalkanal aus später infiziert werden und zu langer Eiterung Veranlassung geben.

Zum Schluß wird mit Hilfe des vorderen Peritonäallappens die ganze Naht überhäutet. Auch die Stümpfe der Ligamenta infundibula resp. der Ovarienligamente werden unter das Peritonäum eingebettet. Stets gelingt es bei einiger Übung und Berechnung die Stümpfe sämtlich völlig zu decken. Die Peritonäalhöhle ist also von den Wundflächen völlig abzuschließen. Das ist unbedingt notwendig, weil es Adhäsionen bezw. Ileus unmöglich macht. Die Rekonvalescenz ist bei völligem Abschluß der Peritonäalhöhle, resp. bei guter Überhäutung aller Wundflächen mit Peritonäum ganz entschieden viel besser, als wenn ungedeckte, sezernierende Wunden in die Peritonäalhöhle hineinragen.

Nachdem der Douglassche Raum und die Blasengegend reingetupft sind und man den zurückgesunkenen Stumpf, um eine Blutung zu bemerken, eine Zeit lang beobachtet hat, hebt man aus dem Douglasschen Raume etwa gesenkte Dünndarmschlingen heraus, schiebt sie nach oben und legt die Flexura sigmoidea zu unterst auf den Stumpf. Dann schließt man die Bauchhöhle.

Werth empfiehlt, die Blase mit schwacher Borsäurelösung zu füllen. Die Blase sinkt dann über den Stumpf und hält dadurch die Därme fern. Es wird also auch dadurch der Gefahr der Adhäsionsbildung und auch mittelbar dem Ileus vorgebeugt. Außerdem soll die Füllung der Blase beweisen, daß die Kranke spontan uriniert, also nicht katheterisiert zu werden braucht. Dadurch vermeide man prophylaktisch Verletzungen der Harnröhre mit dem Katheter und vor allem Cystitis.

Bei der Totalexstirpation eröffne ich, nachdem die Ligamente bis ans Scheidengewölbe abgetrennt sind, unter starker Erhebung und Anteflexion des Tumors das hintere Scheidengewölbe. Um schnell die Scheide zu finden, gebraucht man den Scheidenzeiger (Figur 246). Das Instrument ist 3 cm breit und 34 cm lang, es hat die Form eines sehr langen und sehr schmalen Hodgepessars. Ein Assistent schiebt den Scheidenzeiger hinter die Portio. Man sucht sich nun den Douglas auf und schneidet darauf ein. Das blitzende Instrument erscheint im Loch. Jetzt wird zunächst die untere hintere Scheidenwunde umstochen. Der Faden — geknüpft — dient als Zügel, an dem man die Scheidenwand erhebt und die Wunde auseinander zieht. Nach rechts und links schneidet man dicht an der Portio weiter, stets das Geschnittene sofort abbindend. Diese Ligaturen müssen flach gelegt werden. Es wird nicht tief umstochen, weil sonst die Ureteren gefaßt werden können. Hängt der Uterus bezw. der Tumor nur noch an der vorderen Scheidenwand, so setzt man eine Muzeuxsche Zange in die vordere Muttermundslippe ein und zieht sie kräftig an. Ein Querschnitt unmittelbar vor der vorderen Lippe trennt die Scheide durch. Ziehen am Tumor bewirkt die Lösung von der Blase, auch das Peritonäum reißt durch oder wird durchgeschnitten. Man vereinigt genau rings herum das Peritonäum mit der Scheide. Jetzt knüpft man mit einem Faden das Ende aller Ligaturen zusammen, befestigt den Faden am oberen Ende des Scheidenzeigers und zieht mit ihm das Konvolut Suturen vor die Vulva. Innen stellt sich ein tiefer Trichter her, über den die Blase fällt. Ich schiebe hierauf mit einem „Schwammhalter“ (Figur 7, S. 9) das Ende eines Jodoformfächertampons durch das Loch vor die Vulva. Der Assistent zieht an, während ich den Tampon hoch halte. Die Gaze wickelt sich ab und reinigt beim Durchziehen Trichter, Wunden und Vagina. Ein circa apfelgroßer Tampon bleibt schließlich, alle Suturen von der Bauchhöhle abschließend, im Trichter zurück. Auch kann man über den Tampon die Peritonäalhöhle durch Suturen abschließen. Die Blase, die sich mit Urin etwas füllt, liegt zwischen dem Tampon und den Därmen. Am 12. bis 14. Tage wird der Tampon, der sich meist gelockert hat und etwas gesunken ist, leicht herausgehaspelt. Oft gehen schon jetzt die Ligaturen ab. Wenn nicht, so wartet man. Gewalt, um sie zu entfernen, wird nie angewendet.

246
Scheidenzeiger.

Man kann auch den Scheidenzeiger entbehren, wenn man bei starker Anteflexio die Portio deutlich vom Douglasschen Raume aus

fühlt. Dann schneidet man senkrecht, sagittal über die Portio und muß auch so das Lumen der Vagina treffen. Aber das Herausbefördern der Suturen nach unten wird nicht schonender gemacht werden können, als mit dem Scheidenzeiger.

Uber die Wahl der retroperitonäalen Stumpfversorgung oder der Totalexstirpation möchte ich folgendes sagen. Die Portio ist ein Teil der Scheide, zu der sie anatomisch gehört. Bleibt die Portio in der Vagina, so bleibt bei guter Überhäutung die Peritonäalhöhle geschlossen. Die Scheide bleibt dehnbar, zum Coitus geeignet. Die Operation dauert zweifellos kürzere Zeit und die Gefahren der Eröffnung der nicht absolut keimfreien Scheide fallen weg. Die Portio bedingt keine späteren Gefahren. Sind auch einige seltene Fälle von späterer Erkrankung der Portio an Karzinom beobachtet, so können doch solche Ausnahmen nicht unser Handeln beeinflussen.

Bei der Totalexstirpation hat man den Vorteil, daß die Fäden später sämtlich abgehen. Wundsekrete sammeln sich nicht an, wenn man entweder drainiert oder oberhalb der Ligaturen das Peritonäum abschließt. Jedenfalls aber dauert die Operation länger, ist gefährlicher und bietet keine besonderen Vorteile.

Aber wenn das Myom bis in die Cervix reicht, muß sie oft entfernt werden.

Würde man freilich die Portio bei der retroperitonäalen Methode lang lassen, den Stumpf dick, so hat man immer die Gefahr, daß Myomkeime zurückbleiben. Bei der alten Schröderschen Methode, einen großen Stumpf mit Etagennähten zurückzulassen, habe ich öfter nachträgliche Entwickelung von Myomen gesehen.

Hat die Patientin übelriechenden oder massenhaften oder gonorrhoischen Ausfluß, ist z. B. das Myom verjaucht, so würde darin eine Indikation zur Totalexstirpation gefunden werden müssen.

Ob man die Ovarien entfernen soll, ist noch nicht entschieden. Ich habe eine Patientin an malignen Ovarialtumoren nach Totalexstirpation des Uterus verloren. Anderseits leiden allerdings manche junge Myomotomierte sehr durch die „Ausfallserscheinungen", Fettsucht, Kongestionen, Schweiße, Erscheinungen, die oft so stark, wie ein Morbus Basedowii quälen. Ja auch die Psyche scheint etwas beeinflußt zu werden. Eine Klaviervirtuosin verlor absolut die Fähigkeit auswendig zu spielen. Daß bei schon vorhandener Hysterie nach der Entfernung beider Ovarien sich hysterische Erscheinungen verstärken und kumulieren, ist ja leicht erklärlich. Ich habe Patientinnen gehabt, die behaupteten, jetzt mehr zu leiden, als früher durch das Myom. Das Alter entscheidet nichts, auch bei Frauen in den vierziger Jahren,

sind mitunter die Ausfallserscheinungen unerträglich. Hysterische werden noch hysterischer. Im allgemeinen möchte ich mich nach meinen Erfahrungen aber doch für die Entfernung der Ovarien aussprechen.

Zum Schluß noch ein Wort über die extraperitonäale Methode der Stumpfversorgung. Sie hat eine Zeit lang eine große Rolle gespielt, weil damit die besten Resultate erzielt wurden.

Heutzutage ist sie fast verlassen. Die langwierige Heilung des Wundtrichters, die Gefahr der Adhäsionen am Stumpfe, die oft zurückbleibenden Bauchbrüche sprechen dagegen. Dennoch gibt es Fälle, wo sie vorteilhaft ist, z. B. dann, wenn Eile dringend nötig ist, wenn man so schnell als möglich die Bauchhöhle schließen will, oder auch dann, wenn ein verjauchtes Myom vorliegt. Dann kann man nach Hervorwälzen des Tumors sofort ringsherum das Peritonäum an die Cervix annähen, ja sogar die Bauchwunde schließen. Erst dann wird der Tumor abgeschnitten und nur in dem Sinne vernäht, daß die Blutung steht. Ist die Nachbehandlung auch schwierig und langwierig, so ist die extraperitonäale Methode doch in diesen Fällen die sicherste.

### Konservative Methoden: Entfernung des Myoms mit Erhaltung des Uterus.

Es kommen Fälle vor, wo das Myom, subperitonäal liegend, an einem Stiele hängt wie ein Ovarialtumor. Dann schneidet man es ab, nachdem der Stiel unterbunden ist.

Bei diesen Fällen schneidet man den Stiel auch keilförmig aus dem Uterus, so daß sich die Wundränder leicht aneinander legen. Die Längsrichtung der Wunde ist stets entsprechend dem natürlichen Verlauf der Gefäße zu legen, also am Fundus parallel mit dem Querdurchmesser; an den Uterusrändern senkrecht. Dicke Stiele gewaltsam zusammenzubinden, ist nicht ratsam, da bei zu starkem Ziehen die oft mürben Stiele zerdrückt werden und bei saftreichen Stielen die Ligaturen bald locker werden.

Sitzt ein kleines Myom sehr oberflächlich, so daß über ihm nur Peritonäum mit — in diesen Fällen oft dilatierten — Gefäßen sich befindet, so legt man eine lockere Schlinge vorsichtig um den Stiel, führt einen Schnitt gerade über den kleinen Tumor, schält ihn subperitonäal aus und zieht nun die Schlinge des Fadens fest zu. Es bleibt dann der ganze Peritonäalüberzug wie ein Pilz zurück. Diesen kann man beliebig stutzen, zurechtschneiden oder mit feinen Fäden zusammennähen. Ist der Tumor größer, so umschneidet man auch kreisförmig den Tumor, faßt ihn mit der Hand oder der Zange an, schiebt das Peritonäum zurück und schnürt die Peritonäalmanschette zusammen.

Das Auskernen eines Myoms, die Enukleation verdanken wir August Martin. Sicher ist es rationell, ein Organ zu erhalten und nur das Pathologische zu entfernen. Wiederholt hat mir eine junge Frau die Entfernung des Uterus nicht gestattet, sondern ausdrücklich verlangt, daß nur die Geschwulst exstirpiert würde. Man schneidet nicht zaghaft, präparatorisch, sondern schnell und kräftig bis auf, oder bis in den Tumor. Er wird mit einer Zange hochgehalten und hochgezogen, aber nicht auf einmal herausgerissen. Man löst erst an einer Seite den Tumor aus dem Bett und vernäht gleich unter dem hochgezogen Tumor das Bett. Ist dies geschehen, so wird der Tumor weiter ausgelöst und hochgezogen. Das blutende Bett wird somit successive unter dem hochgezogenen Tumor zusammengenäht. Wenn die letzte Verbindung des Tumors mit dem Uterus zerrissen ist, werden auch die letzten paar Zentimeter des Bettes vernäht.

Bei dieser Methode ist der Blutverlust sehr gering. Eine Tasche voll Blut kann sich nicht bilden. Spritzende Gefäße werden umstochen, noch ehe sie zerreißen. Auch aus dem schwangeren Uterus habe ich in dieser Weise Myome ausgelöst, ohne daß die Schwangerschaft unterbrochen wurde.

Ist der Myom herausgelöst und die tiefe Naht gemacht, so kommt, wie beim Kaiserschnitt über die Naht eine zweite fortlaufende Katgutnaht, die die Wundränder in die Tiefe senkt.

Zu allen Nähten ist Katgut zu nehmen.

Bei der Ausschälung eines Myoms reißt man mitunter die Uterushöhle an. Dies ist nicht zu vermeiden. Die Höhlung wird mit Sublimatlösung ausgewischt und mit einem Jodoformgazestreifen, dessen Ende in die Vagina herausgeleitet wird, ausgestopft. Nunmehr vereinigt man zunächst die zerrissene Uterushöhle mit Katgutnähten und sodann das Geschwulstbett. Dabei berücksichtigt man die tiefen Ecken und Buchten, um überall die Wände gut aneinander zu bringen. Ist bei einem großen Myom zuviel „Wand“ vorhanden, so reseziert man einen Teil der Myomkapsel, damit eine glatte Wunde entsteht. Wie beim Kaiserschnitt, wird fest vereinigt. Wo etwa noch Blut ausströmt, werden noch einige Nähte, am besten sich schräg mit den früheren kreuzend, gelegt. Nach sorgfältiger Säuberung versenkt man den Uterus und schließt die Bauchhöhle. In einigen Fällen, wo die Wunde nicht ganz blutleer blieb und neue Stiche immer neue Blutquellen abgaben, habe ich die große Wunde, wenn sie vorn saß, durch eine oder zwei Bauchnähte mit gefaßt, um sie vorn an den Bauchdecken angepreßt zu fixieren.

Obwohl nach unbeabsichtigter Eröffnung der Uterushöhle bei der Ausschälung die Schleimhaut des Uterus mit Karbolsäure geätzt, die

Höhle mit Jodoformgaze nach der Vagina hin drainiert war, entstand einige Male Eiterung. Der Eiter ging nebst Ligaturen per vaginam ab. In anderen Fällen öffnete sich nach Fixation am Bauch in der Bauchschnittwunde ein Abszeß, aus dem Ligaturen abgingen. Man konnte von hier nach der Vagina durchspülen und sondieren. Dies veranlaßt mich prinzipiell, nur mit Katgut zu nähen, namentlich dann, wenn die Uterushöhle eröffnet wurde. Der Uterus blieb dauernd hoch fixiert. Trotz dessen habe ich 3 mal eine glückliche Geburt danach erlebt.

Findet man nach Auslösung des großen diagnostizierten Myoms noch kleine Myome, so macht man, wenn möglich, keine neue äußere Verletzung, sondern sucht von dem Geschwulstbett aus sich „subkutan" nach dem anderen Myom hinzuarbeiten und es mit einer starken Muzeuxschen Zange mit Hilfe der Schere herauszureißen. Sieht man zerstreute kleine Myome, „Myomkeime", so entfernt man lieber den ganzen Uterus, da kleine Myome groß werden. Die Hoffnung, daß nach Auslösung eines Myoms ein Ernährungsmangel im Uterus nun die anderen Keime nicht weiter wachsen läßt, hat sich mir leider nicht bestätigt. Ich habe wiederholt eine zweite Myomektomie nach Enukleation machen müssen und dann viele Vorwürfe von der Patientin gehört.

Die Entscheidung wird die Patientin haben. Will sie den Uterus und die Konzeptionsmöglichkeit behalten, obwohl man ihr die Gefahren einer eventuellen zweiten Laparotomie auseinandersetzt, so ist das ihre Sache. Gezwungen kann keine Frau werden, den Uterus zu opfern.

Im allgemeinen aber wird man lieber sich die Erlaubnis geben lassen, nach den Umständen zu handeln, damit man dann, wenn multiple Myome vorliegen, das Recht hat, den ganzen Uterus zu entfernen.

### Die Kastration[1].

Ich kann mir Fälle theoretisch konstruieren, wo ich vielleicht die Kastration bei Myom machen würde, allein seit 14 Jahren habe ich es nicht mehr getan. Denn es ist doch direkt widersinnig, den Leib aufzuschneiden, das was gesund und für das Wohlbefinden nötig ist, die Eierstöcke zu entfernen und das was pathologisch und ev. in der Zukunft gefährlich ist, zurückzulassen: das Myom. Ich habe eine ganze Anzahl Myomotomien gemacht, wo Andere eine erfolglose Kastration vor Jahren ausgeführt hatten.

[1] Hegar: C. f. G. 1877, No. 17; 1878, No. 2; Wiener med. Woch. 1878, 15; Volkmanns Vortr. 136 bis 138. — A. Martin: Berliner klin. Woch. 1878, 15. — Menzel und Leppmann: A. f. G. XXII. — Hofmeier: Z. f. G. V. — Wiedow: Beitr. z. Geb. u. Gyn. (Hegars Festschrift) 1889. — Wehmer: Z. f. G. XIV. 106.

Der gewünschte Erfolg, die Menopause tritt nicht einmal nach der Kastration immer ein. Nach der Kastration entstehen nicht selten kleine lokal bleibende Entzündungen. Sind die Ovarialnervenstümpfe entzündet, so fungieren die entzündeten Stümpfe der Ovarien für die normalen Ovarien, d. h. es kann die Menstruation von neuem und zwar sogar in verstärktem Maße jahrelang weiter bestehen.

Derartige fatale Ereignisse sind nach der Entfernung des Uterus nicht möglich, sei es, daß die Ovarien zurückblieben oder entfernt wurden. Es wird also die Entfernung des Uterus der Kastration stets vorzuziehen sein, denn der Uterus ohne Ovarien hat für die Patientin keinen Vorteil — nur Nachteile.

Direkt kontraindiziert ist die Kastration in allen den Fällen, wo das Myom an sich Beschwerden macht, also bei großen Geschwülsten. Große Myome wachsen auch nach der Kastration weiter. Namentlich können sie cystisch degenerieren und mehr passiv als aktiv wachsen. Ich habe mehrmals gesehen, daß Myome nach der Kastration abstarben, sehr schwere Symptome machten und durch eine gefährliche Operation entfernt werden mußten.

Die Technik der Kastration ist einfach. Da die Ovarien oft sehr dicht an den Uterus herangezogen sind, gleitet eine nicht sehr fest gezogene Ligatur leicht ab. Dann entsteht eine große klaffende Wunde, die Arteria spermatica zieht sich zurück und es gibt eine unangenehme Blutung. Deshalb muß sehr fest abgebunden werden. Nach Abtragung der Ovarien muß noch eine Ligatur in die Rinne der ersteren gelegt werden, weil der Stumpf saftleer wird und die erste Ligatur sich lockert. Man nehme Katgut, um sich vor Stumpfexsudaten zu sichern. Und zuletzt muß man die Ovarien mit dem Paquélin abbrennen, nicht abschneiden. Das Abbrennen ist deshalb notwendig, weil man dabei jeden Rest des Ovariums noch zerstört. Ferner quillt das durch die Glühhitze gekochte Gewebe etwas auf, wodurch sich oberhalb der Ligatur ein „Pilz“ bildet, der das Abgleiten erschwert. Die Brandwunde führt weniger zu Adhäsionsbildung, als eine Schnittwunde. Sicher wird der abgebrannte Stumpf nekrotisch, er wird einfach resorbiert und verschwindet. Nach dem Abschneiden aber wird der Stumpf — man wird sich an des alten Stilling grundlegende Untersuchungen erinnern — noch weiter ernährt. Dann besteht auch die Gefahr der Verwachsungen mit Nachbarorganen.

Elftes Kapitel.

# Krankheiten der Ovarien und Parovarien.

## A. Normale Anatomie[1].

Vom oberen Winkel des Uterus gehen drei Stränge aus, vorn das Ligamentum rotundum, in der Mitte die Tube, und hinten das Ligamentum ovarii proprium. Das Ovarium ist an der hinteren Fläche des Ligamentum latum durch das Mesovarium, eine schmale Bauchfellduplikatur, befestigt. Vom lateralen Ende aus geht das Ligamentum suspensorium ovarii seu Ligamentum infundibulopelvicum nach dem großen Becken über die Linea terminalis hinweg.

Das Ovarium ist nicht vom Peritonäum überkleidet. In der Nähe des Hilus endet das Peritonäum in einer zackigen, makroskopisch sichtbaren Linie, der sogenannten Farreschen Linie.

Das Ovarium ist mit niedrig-zylindrischem Schleimhautepithel bedeckt, Figur 248 c, das sich in der Fimbria ovarica in das Tubenepithel fortsetzt. Unter dem Epithel liegt die 2 bis 3 mm dicke Rindenschicht, an das Epithel grenzend mit der Albuginea, einer dichten, aus sich kreuzenden Bindegewebsschichten bestehenden Gewebsschicht, keiner abzusondernden Haut (Figur 248 d). In der Rindenschicht erblickt man schon die mohnkorn- bis erbsengroßen Follikel, deren größere die Graafschen Follikel sind. Die innerste Schicht ist die Markschicht. In sie zieht, am Hilus ovarii sich einsenkend, der Ramus ovaricus arteriae uterinae, der mit einem Aste der Spermatica anastomosiert. Die Venen befördern das Blut zu den Uterinvenen und in den Plexus pampiniformis. Außerdem zieht im Ligamentum suspensorium seu infundibulopelvicum eine starke Arterie zum Ovarium. Auch Nerven- und Lymphgefäße treten vom Hilus aus in das Ovarium. Zwischen

[1] Kölliker: Entwickelungsgeschichte. Leipzig 1879, Engelmann. — Henle, Eingeweidelehre. Braunschweig 1874, Vieweg & Sohn. — Pansch: Reicherts Archiv f. Anat. u. Phys. 1874, 702. — Waldeyer, Eierstock und Ei. Leipzig 1870. Engelmann; Strickers Handbuch der Lehre von den Geweben. Kap. 25. Leipzig, Engelmann. — His: Archiv f. Anat. u. Phys., anat. Abt. 1878. — B. S. Schultze: Jenaische Ztschr. 1864, I, p. 279 (Tastung normaler Eierstöcke); Sammlung klin. Vortr. 50 u. 176. — Nagel: A. f. G. XXXIII, 1. — A. Martin, Die Krankheiten der Eierstöcke und Nebeneierstöcke. Leipzig, 1879, Georgi. — Stöckel: Archiv f. mikroskop. Anat. u. Entw. LIII.

den Platten des Mesovarium befinden sich zahlreiche glatte Muskelfasern, so daß eine gewisse Erektilität wahrscheinlich ist. Bei Operationen fällt die sehr wechselnde Fülle der Gefäße hierselbst häufig auf.

247

Uterus und Adnexe von hinten.

A.o. Arteria ovarica. A.u. Arteria uterina. U. Ureter. O. Ovarium. T. Tube.

Das Keimepithel dringt beim Fötus mit soliden Fortsätzen (Pflügerschen Schläuchen) in das Stroma ein. Bei gegenseitigem Durchwachsen scheiden sich einzelne Zellhaufen ab. Diese verwandeln sich zum Teil in Eizellen, zum Teil in die Follikelzellen. Sie bilden beim Neugeborenen den Primordialfollikel (Figur 248e) oder vielmehr die prämaturen Follikel, die samt den in ihnen liegenden Eiern veröden. Auch zwei Eier sind wiederholt in einem Follikel gefunden.

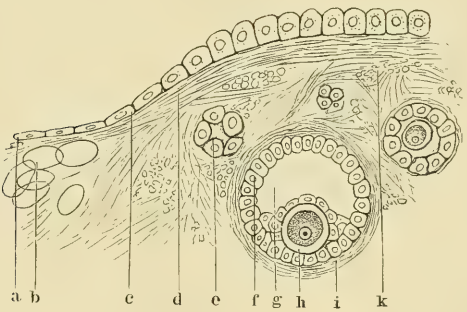


248

Ovarium, schematisch.

a Niedriges Epithel des Peritonäums, b Fettzellen im Peritonäum, c Übergang vom Peritonäal- zum Oberflächenepithel des Ovariums, d dichtes Bindegewebe, sogenannte Albuginea. e nicht reifer Follikel, f Epithel des Graafschen Follikels. g Membrana granulosa, Liquor folliculi, h Ei im Cumulus proligerus, einer Anhäufung von Epithel des Graafschen Follikels liegend, Zona pellucida, Dotter, Vesicula und Macula germinativa, i Theca folliculi, k Bindegewebe des Eierstocks, Längs- und Querfasern.

Bei der geschlechtsreifen Frau ist die Mehrzahl der Follikel verödet. In den übrigbleibenden Follikeln liegt das Ei zwischen kubischen Zellen. Größere Follikel (0,5 bis 1,5 mm große, haben eine geschichtete mehrfache Lage kubischer Epithelzellen (Membrana granulosa).

In diesen reifen Follikeln, den Graafschen Follikeln, ist eine freie Höhle (Figur 248 g). An der der Oberfläche des Ovariums abgewendeten Seite befindet sich eine Anhäufung von Zellen: der Cumulus proligerus (Figur 248h). Er umschließt das reife Ei, dem, auch nach der Ausstoßung, noch Zellen der Membrana granulosa anhaften. Das Ei selbst besteht aus einer radiär gestreiften Hülle: der Zona pellucida. Innerhalb befindet sich der Vitellus, in ihm wiederum exzentrisch gelagert die Vesicula germinativa mit der Macula germinativa (Fig. 248h).

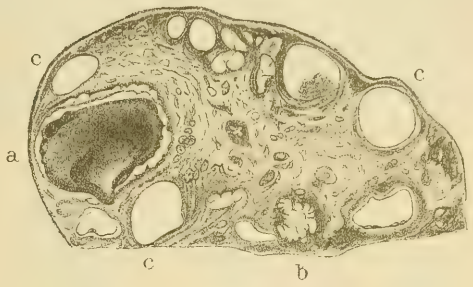


249

Durchschnitt durch das Ovarium.
a Corpus luteum, b altes fast resorbiertes Corpus luteum, c Follikel.

Der fertige Graafsche Follikel hat um sich die Theca folliculi, diese trennt man in die innere weiche, zellen- und gefäßreiche Tunica propria und die äußere, derbe, fibröse Tunica fibrosa. Reife Follikel, von denen meist nur wenige, 1 bis 2, oft aber auch 6 bis 8 vorhanden sind, entstehen erst in der Zeit der Geschlechtsreife.

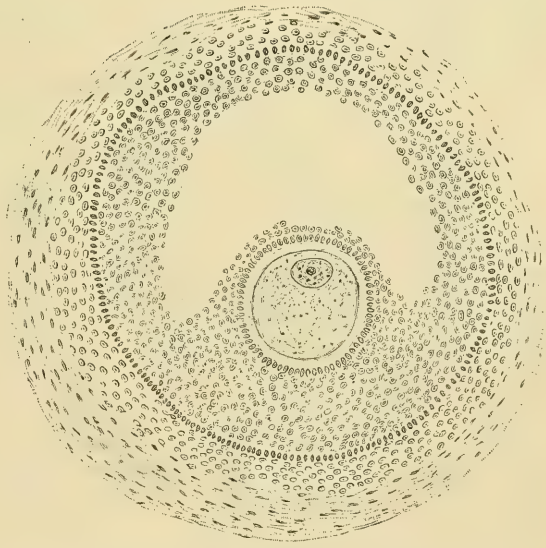

250

Follikel, nach dem mikroskopischen Präparat gezeichnet. Die einzelnen Teile wie in Figur 248.

Die bisher gültige Anschauung, daß bei der Erwachsenen Ei- und Follikelbildung nicht mehr stattfindet, hält W. Stöckel für unrichtig. Er sah, wie im Ovarium eines Neugeborenen, so bei einer 25jährigen Virgo, einfache Eizellen mit doppelten Keimbläschen und zahlreiche Primordialfollikel mit 2 Eiern. Stöckel faßt diese doppelten Eier als Glieder einer Teilungskette auf.

In der geschlechtsreifen Zeit öffnet sich der Follikel und läßt das Ei austreten: Ovulation. In den Follikelraum blutet es etwas. Die Reste des Blutes kann man — nicht immer — als Bilirubinkrystalle nachweisen. An der Stelle des geplatzten Follikels entwickelt sich das sogenannte Corpus luteum. Dasselbe als Corpus luteum spurium ist nicht viel größer als der Follikel. In der Gravidität dagegen wird es fast kirschengroß als Corpus luteum verum. Es besteht aus den von dem Follikelepithel abstammenden großen, epitheloiden, polymorphen Luteinzellen, die das Lutein, einen in Alkohol löslichen Stoff, und Fettmoleküle enthalten. Zwischen diesen Zellen wachsen von der Tunica externa aus bindegewebige Fortsätze hinein, die später, während die Luteinzellen resorbiert werden, die Corpora fibrosa s. albicantia: die restierende Narbe bilden.

Das senile Ovarium schrumpft in toto und ist $^1/_2$ bis $^1/_3$ so groß, als während der Geschlechtsreife. Es ist härter, zäher, höckerig unregelmäßig, mit Narben und Einziehungen bedeckt. Die Follikel verschwinden völlig, ebenso das Stroma.

Zwischen den Platten der Mesosalpinx liegen verschiedene „fötale Reste“, wie sie Waldeyer nennt. Zunächst der Nebeneierstock, Epoophoron oder Parovarium. Man sieht seine 6 bis 12 nach dem Hilus ovarii hin konvergierenden Schläuche makroskopisch, wenn man das Band im durchfallenden Lichte betrachtet. Es sind enge, mit Zylinder- oder Flimmerepithel ausgekleidete Röhren, von Muskelfasern, die von Anderen geleugnet werden, umgeben. Sodann, nur beim Neugeborenen später selten, das Paroophoron, einen kleinen, aus Glomerulis bestehenden, am Tubenwinkel liegenden Körper. Ferner Nebentuben. Namentlich Kossmann legte diesen atretischen Nebentuben, große Bedeutung für die Erklärung der Cysten der Ligamenta lata bei. Zuletzt Überreste des Gärtnerschen Kanals bezw. des Wolffschen Ganges (vergl. Figur 81, S. 157). Sie wurden auch bei den Erwachsenen von Klein beschrieben.

#### Lage der Ovarien.

Das Ovarium liegt ungefähr in der Gegend der Mitte des oberen Hüftbeinrandes lose an der seitlichen Beckenwand. Es ruht auf dem Musculus obturator internus in dem oft als tiefe Nische angedeuteten hinteren Teile der Fossa obturatoria, in der Fossa ovarica. Sie wird nach hinten durch den Ureter und die Arteria uterina nach oben und vorn von der Arteria umbilicalis begrenzt (Waldeyer). Man kann das Ovarium nach Entleerung der Blase und des Darms bei dünnen Bauchdecken gut fühlen und auf dem Psoas verschieben.

Die Tube umfaßt, wie eine Schleife mit zwei Schenkeln, das

Ovarium. Der dem Uterus benachbart liegende Schenkel der Tube steigt nach oben, während der äußere wieder herabsteigt. Zwischen beiden liegt das Ovarium, und zwar so, daß der längste Durchmesser des Ovariums bei stehender Frau senkrecht steht. Das mediale Ende des Ovariums, an dem das Lig. ovaricum befestigt ist, sieht nach unten vorwärts, das laterale nach oben und hinten. Der freie Rand des Ovariums ist nach hinten gerichtet, der Hilus nach vorn. Die eine Fläche des Ovariums, die laterale, liegt der Beckenwand an, während die andere unten noch den Uterus, oben die Tube berührt. Asymmetrische Lage des Uterus, die ja auch bei gesunden Individuen häufig ist, beeinflußt die Lage der Ovarien. Liegt z. B., wie dies in geringerem Grade physiologisch der Fall ist, der Uterus mit einem größeren Abschnitt in der rechten Beckenseite (vergl. Figur 251 d), so steht das rechte Ovarium b', der seitlichen Beckenwand anliegend, vertikal, während das linke b, die Beckenwand nur mit der lateralen Spitze berührend, schräg liegt (vergl. Figur 251).

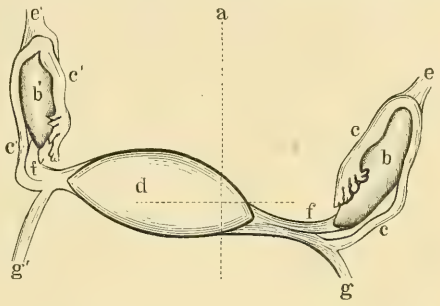


251

Lage der Ovarien bei asymmetrischer Lage des Uterus (nach His).

a mediale Linie, b linkes, b' rechtes Ovarium, c linke, c' rechte Tube, d Uterus, e linkes e' rechtes Ligamentum infundibulo-pelvicum, f linkes, f' rechtes Ligamentum ovarii, g linkes, g' rechtes Ligamentum rotundum.

Die losen Befestigungen gestatten dem Ovarium eine große Beweglichkeit; ändert der Uterus seine Lage, so folgt das Ovarium, z. B. wird bei Retroflexionen das Ovarium herabgezerrt. Ebenso verändert es seine Lage bei Prolaps, Inversionen oder bei Geschwülsten des Uterus, bei letzteren kann es bandartig ausgezogen werden, und dem Uterus eng anliegen.

Die normalen Ovarien sind bei nicht zu dicken Bauchdecken kombiniert zu tasten. Man sucht den Uterus auf und geht mit 2 Fingern, unter Gegendruck von außen, nach der Seite. Die Ovarien liegen als walzenförmige, bewegliche Tumoren dem Ileopsoas an. Das gesunde Ovarium ist nicht druckempfindlich.

## B. Bildungsvarietäten und angeborene Lageveränderungen.

Beim Uterusdefekt resp. bei kleinem solidem Uterus können die Ovarien fehlen, oder ganz klein — hanfkorngroß — sein. Aber ich fand auch dabei ein, sogar vergrößertes Ovarium mit vielen Follikeln,

das ich wegen menstrueller Schmerzen exstirpieren mußte. Oft sind auch — namentlich bei im allgemeinen zurückgebliebenen chlorotischen Individuen — die Ovarien kleine, sehr harte längliche Körper. Besteht dabei eine, wenn auch spärliche Menstruation, so sind zwar Follikel vorhanden. Meist aber sind diese Personen steril. Derartige Hypoplasie findet sich kompliziert mit hochgradiger Chlorose und Hypoplasie des ganzen Gefäßsystems. Überzahl der Ovarien ist sehr selten, doch gibt es sichergestellte Fälle von 3 Ovarien.[1] Man hat diese Tatsache zur Erklärung der trotz Kastration wieder eintretenden Menstruation und atypischer Tumorenbildung herangezogen. Als accessorische Ovarien findet man sehr häufig kleine erbsengroß dem Ovarium aufsitzende rundliche Gebilde ohne praktische Bedeutung.

Die Tube und ein Ovarium können bei Offenbleiben der Canalis Nuckii in einen Bruchsack[2] gelangen. Da die Ovarien und die Tuben beim Fötus sehr hoch, über dem Beckeneingang liegen, so entstehen diese Hernien schon im Fötalleben, doppelseitig und einseitig. Bei einer Hernia inguinalis ovarii habe ich das bis in die Schamlippe herabgetretene Ovarium exstirpiert. Fehling konnte bei einer Laparotomie das in dem Bruchsack kongenital liegende Ovarium durch Zug am Lig. lat. nach innen zurückbringen. Kruralhernien, stets einseitig, sind nicht angeboren, ebenso Senkungen der Ovarien durch die Gefäßlücke der Membrana obturatoria und durch die Incisura ischiadica major.

Liegt das Ovarium in einem Bruchsack, so kann es, während der Menstruation anschwellend, Schmerzen hervorrufen. Degeneriert es zu einer Geschwulst, so wird die wachsende Geschwulst ebenfalls Beschwerden machen. Bei sorgfältiger Untersuchung muß erstens festgestellt werden, daß das Ovarium an der physiologischen Stelle fehlt; zweitens, daß der runde, im Leistenbruch zu fühlende Körper das Ovarium ist. Durch Sondieren und Bewegungen des Uterus, durch bimanuales Antasten des Beckens, eventuell in Narkose wird man zur richtigen Diagnose kommen. Bestehen Beschwerden, so wird das Ovarium operativ entfernt.

---

[1] Winckel, Atlas p. 365. — Kocks: A. f. G. XIII, 469. — Olshausen: Berliner klin. Woch. 1876. No. 10.

[2] Chiari: Prager med. Woch. 1884, 489. — Olshausen: A. f. G. I. — Englisch: Wiener med. Blätter 1855, p. 459; Wiener med. Jahrb. 1871, p. 335. Rheinstädter: C. f. G. 1878, No. 23. — Leopold: A. f. G. XIV. — Winckel und Eisenhart: A. f. G. XXVI, 439. — Otte: Berliner klin. Woch. 1887, 435.

## C. Entzündung des Eierstocks, Oophoritis[1].

Beim Puerperalfieber oder überhaupt bei infektiöser Peritonitis gelangen Streptokokken auf dem Lymphwege oder auch von einer Peritonitis in das Ovarium. Dabei kommt es in leichten Fällen zu Adhäsionsbildung, in schweren zur Abszedierung, zur Erweichung oder zu vollkommen eitrigem Zerfall des Eierstocks (Putrescentia ovarii).

Bei Darmadhäsion gelangen Colibakterien in die Follikel und bilden hier übelriechende Abszesse. Wie bei Osteomyelitis Streptokokken auf dem Blutwege verschleppt werden, so gelangen auch Typhusbacillen auf dem Blutwege in Ovarialcysten, aus deren Inhalt sie dargestellt resp. gezüchtet sind. Man fand auch bei Phosphorvergiftung Blutungen und Abszeßbildungen im Ovarium. In ähnlicher Weise ist auch der Befund von Gonokokken, Pneumokokken und Tuberkelbacillen in Ovarialabszessen zu erklären.

Abszesse in den Ovarien können monatelang unverändert bestehen. Die Bakterien sterben ab, der Eiter wird steril, so daß er bei der Operation, die Peritonäalhöhle beschmutzend, ungefährlich ist.

Die Innenfläche der Ovarialabszesse ist eigentümlich höckrig, körnig, blaß, die Wand verschieden dick, schwartig, außen vielfach verwachsen, so daß man beim Durchschneiden des Präparates suchen muß, bis die Tubenrecessus und die Ovarialabszesse entwirrt sind.

Eine von der akuten Entzündung zu trennende Form ist die chronische Oophoritis, eine Folge der andauernden oder sich oft wiederholenden Hyperämie (Pfannenstiel) des Ovariums. Diese wiederum hat ihren Grund in sexueller Überreizung, Mangel an körperlicher und geistiger Schonung bei der Menstruation, starken Erkältungen zu dieser Zeit, Zirkulationsstörungen, z. B. Herzfehlern, Plethora abdominalis, Morbus Brightii, Phosphorvergiftung, gonorrhoischer Infektion und namentlich Geschwulstbildung im Ovarium. Dabei ist zuerst das Ovarium vergrößert, die Albuginea ist verdickt, oder auch wo sich Follikel in die Oberfläche drängen, verdünnt, das Stroma ist dichter, Primordialfollikel fehlen bei jungen Individuen, es besteht eine Arteriitis obliterans (Winternitz). Das Ende ist Atrophie, bei der noch Follikel, selbst vergrößerte, sich finden, die Eier aber zu Grunde gegangen sind.

---

[1] Virchows Gesammelte Abhandlungen. Berlin 1856, Hirschwald. — Schultze: Mon. f. Geb. XI, p. 170 (Blutung). — Gusserow: Charité-Annalen IX. — Leopold: A. f. G. XIII. — Bulius: Beitr. z. Geb. u. Gyn. (Hegars Festschrift) 1889. — Orth, Lehrbuch der speziellen pathol. Anat. Berlin 1893, Hirschwald. — Ziegler, Lehrbuch d. spez. path. Anat. 7. Aufl. 1892. Jena, Fischer.

Bulius beschrieb unter dem Namen „Angiodystrophia ovarii“ einen pathologischen Zustand, bei dem die Ovarien vergrößert, stark gefurcht und auffallend derb sind. Die Kapillaren und Arterien sind vermehrt, enorm verdickt, hyalin degeneriert und dadurch zum Teil obliteriert. Die Graafschen Follikel zeigen kleincystische Degeneration, Primordialfollikel sind vermindert.

Schließlich ist das Ende Schrumpfung: Cirrhosis ovarii. Die Erkrankung betrifft beide Ovarien und führt zum Aufhören ihrer Funktion, zu prämaturer Senescenz. „Das pathologische ist also der rasche Ablauf der an sich zum großen Teil physiologischen Veränderungen und der vorzeitige Untergang der Follikel.“ (Pfannenstiel.)

Ödem der Ovarien bei Geschwülsten des Uterus ist häufig. Es ist wohl meist die Folge von Venenkompression und Thrombose. Man findet oft dabei im Hilus schwarze Thromben.

Das Ödem verschwindet wieder. Oft fühlt man ums Doppelte vergrößerte Ovarien, die nach 3 bis 4 Tagen spontan sich stark verkleinern. Aber nicht selten habe ich auch monatelang einen kleinen Ovarialtumor beobachtet, der sehr empfindlich war, perimetritische Schmerzen machte, und schließlich zur Exstirpation zwang. Bei der Operation fand sich ein 8 cm langes 5—6 cm dickes ödematöses Ovarium mit Thromben in den Gefäßen. Das Ödem war hier sicher viele Monate lang vorhanden gewesen. Bei Osteomalacie fand Fehling eine starke Vermehrung und hyaline Degeneration der Gefäße, sowie eine beschleunigte Follikelreifung.

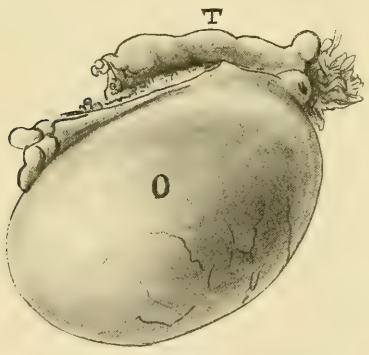


252
Cysten der Graafschen Follikel.
O Cyste, T Tube.

Als ein Endresultat einer chronischen Entzündung der Ovarien kann man auch die Follikularcysten und die Cysten des Corpus[1] luteum auffassen. Beide Formen, die eine aus dem ungeplatzten, die andere aus dem geplatzten Graafschen Follikel entstehend, gehören zu den Degenerationsprozessen, aber nicht zu den Neubildungen. Sie sind in der Regel klein, können aber bis zur Faustgröße anwachsen. Zum Unterschiede von den wahren Neubildungen tragen sie niemals Epithel an der Innenfläche.

[1] Pfannenstiel, Ovarialkrankheiten im Veitschen Handbuche. — Chrobak: Wiener med. Presse 1872, 42. — Bulius: Z. f. G. XV. — Nagel: A. f. G. XXXI. — Pfannenstiel: A. f. G. XXXVIII, 3; XLVIII, 3. — Stratz, Geschwülste der Eierstöcke. Berlin 1894, Fischers med. Buchh.; Z. f. G. XXXI.

Schon physiologisch ist der Graafsche Follikel eine Cyste, die bei der Menstruation, bezw. der Ovulation platzt. Bei Pelveoperitonitis und Perioophoritis kann einerseits durch die benachbarte Entzündung die Sekretion im Follikel vermehrt, andererseits durch Auflagerungen das Platzen verhindert werden. So entstehen wallnuß- bis faustgroße Cysten, deren Wandung zum Teil sehr dünn ist, während an anderen Stellen wieder Reste des Ovarialparenchyms oder kleine identische Cysten liegen. Die letzteren können mit den ersteren konfluieren. Die Innenwand trägt keine Epithelien. Der Inhalt ist dünnflüssig, serös, selten etwas gefärbt. Die spontane Heilung durch Platzen ist mehrfach beobachtet. Nochmals sei darauf hingewiesen, daß man bei völlig gesunden Frauen zufällig solche Cysten findet.

Auch aus den geborstenen Follikeln, dem Corpus luteum, entstehen Cysten. Ihre Innenwand ist rot oder gelb gefärbt, gefaltet, läßt sich von der Unterlage abziehen. Der Inhalt ist dünn, aber auch oft dickflüssig sulzig. Die Farbe ist wegen des Blutgehaltes rot und braun.

In mehreren Fällen von Traubenmole fand man im Ovarium Corpus-luteumcysten, bei denen aber Inhalt und die Innenfläche nicht gefärbt gefunden wurde. Diese Cysten müssen sich also auch im Corpus luteum menstruationis, ja auch in dem nicht geplatzten Follikel entwickeln. Die Luteinzellen sind mitunter und zwar nicht bloß bei den mit Traubenmole komplizierten Fällen über das ganze Ovarium gestreut.

Da diese Cysten und die Versprengung der aus der Theca interna entstehenden Luteinzellen bei allen Fällen von Traubenmole, bei denen die Eierstöcke untersucht werden konnten, gefunden sind, so hat man sie mit der Entstehung der Traubenmole in Zusammenhang gebracht.[1]

Klinisch spricht man von chronischer Oophoritis dann, wenn die Ovarien dauernd angeschwollen, schmerzhaft gefühlt werden. Dabei kommt es zu Senkungen, „Dislokation“ der Ovarien. Man findet sie bei normal liegendem Uterus im Douglasschen Raume. Diese Verlagerung schließt sich meist an ein Puerperium oder einen Abort an, kann aber auch bei Retroflexio uteri in hartem Stuhlgang auf mechanischem Wege entstehen. Das Ligamentum Ovarii bleibt zu lang. Deshalb besteht auch oft Perioophoritis, wobei Tuben und Ovarien durch Pseudomembranen mit der Nachbarschaft verklebt sind. Wenn am Ende Schrumpfung eingetreten ist, hört die Konzeption und Menstruation vorzeitig auf.

[1] Stoeckel: Über die cystische Degeneration der Ovarien bis Blasenmole. Ein Beitrag zur Hestiogenese der Luteinzelle. Festschrift f. Fritsch, p. 136, 1902. — Jaffé: A. f. G. 70, p. 462. — Cohn: A. f. mikr. Anat. 62, p. 745.

Durch die Vaginalwand sind die Ovarien hinter dem Uterus zu fühlen, ja selbst Narben und einzelne Unregelmäßigkeiten an der Oberfläche des Ovariums, sind mit überraschender Deutlichkeit wahrzunehmen. Die Dislokation der Ovarien nach unten wird durch den Druck der Kotsäule, bei Vergrößerung der Ovarien begünstigt.

Die Symptome der Oophoritis und Perioophoritis chronica bestehen in Schmerzen beim Coitus, bei der Defäkation und bei heftigen Bewegungen. Eigentümlich schien mir, daß fast immer über ausstrahlende Schmerzen in der vorderen Fläche des Oberschenkels geklagt wird. Vielleicht setzt sich die Entzündung nach der Seite bis durch die Fascie auf den Ileopsoas fort, oder die Aktion des Ileopsoas disloziert die entzündeten Ovarien, so daß bei Bewegungen des Beines Schmerzen auftreten. Nach Kyri ist der Lendenschmerz durch direkte Nervenverbindung zu erklären. Die Menstruation wird oft außerordentlich schwach, ja verschwindet sogar vorzeitig. Aber es gibt dabei auch Fälle von Menorrhagie, die sogar wochenlang anhalten kann. Vielleicht ist auch der sogenannte Mittelschmerz auf Vorgänge im Ovarium zurückzuführen. Auch in den ersten Tagen nach der Kastration, wo die Nerven durch Abschneiden und Ligieren ebenfalls „gereizt" sind, kommt es zu starken Blutungen, die allerdings auch als Stauungsblutungen infolge Abbindung der Art. spermaticae zu erklären sind.

Erklärlich ist, daß pathologische Prozesse in den Ovarien mancherlei, oft schwere hysterische Symptome bewirken.

Zur Diagnose gehört, daß man die vergrößerten schmerzhaften Ovarien oder später die geschrumpften fühlt. Hier wird viel gefehlt; oft stellen die Ärzte bei irgendwelcher Schmerzempfindung in der Seite des Unterleibes, z. B. bei Darmleiden, sofort die der Kranken imponierende Diagnose: Eierstockentzündung. Liegen die Ovarien im Douglasschen Raume, so ist ein Verwechseln mit harten Kotknollen bei der ersten Exploration möglich. Die Eindrückbarkeit des Darminhalts und das Verschwinden nach der Wirkung eines Klysmas, bezw. die Untersuchung vom Mastdarm aus, sichern die Diagnose.

Ferner ist die Differentialdiagnose zwischen Exsudatresten, Sactosalpinx und vergrößerten, in perioophoritische Adhäsionen eingehüllten Ovarien oft so schwierig, daß man Narkose nötig hat.

Unmöglich ist es, durch Follikularcysten veränderte Ovarien und kleine Tubencysten (Hydrosalpinx) dann zu unterscheiden, wenn Adhäsionen die gegenseitige Beweglichkeit aufgehoben haben.

Ovarien mit Abszessen sind meist trotz perioophoritischer Adhäsionen noch etwas beweglich und als runde Tumoren zu fühlen,

während Tubenabszesse länglich, wurstartig dem Uterus ganz dicht anliegen.

Die Therapie besteht in Antiphlogose, Bädern, Blutentziehungen aus dem Uterus, Glyzerintamponade etc. Sollte sie nicht zum Ziele führen, so bliebe die Kastration übrig, eine Operation, deren Berechtigung und Notwendigkeit weniger im allgemeinen, als speziell in jedem einzelnen Falle erwogen und festgestellt werden muß.

Die Tuberkulose der Ovarien[1] kommt als miliare, als käsige und abszedierende vor. Die Tuberkelbacillen stammen aus der Nachbarschaft, namentlich vom Peritonäum oder aus dem Blutwege. Nur 3 mal war bei 24 Fällen die Tube frei von Tuberkulose. Der Eierstock ist makroskopisch oft wenig verändert, namentlich nicht vergrößert. Kleine käsige Herde, miliare Tuberkel und Tuberkelbacillen sind im Ovarium nachgewiesen. Interessant ist, daß sich auch in einem Dermoid Tuberkulose gefunden hat.

Bei Morbus Brightii, Scorbut, Typhus, Verbrennungen, Phosphorvergiftung, hämorrhagischer Diathese fand man Hämatome des Ovariums; sie können so groß sein, daß Anämie entsteht. B. S. Schultze sah bei einem neugeborenen Mädchen ein Hämatom Blutungen in einem Follikel und schwarze Thromben in den Gefäßen findet man mitunter bei Myomoperationen. Das Blut kann als loses Coagulum in dem gedehnten Follikel liegen und beim Anschneiden herausfallen[2]. Interstitielle Blutungen führen zu akuten Vergrößerungen des Organs, zu Zertrümmerung des Parenchyms und zu schließlicher Schrumpfung des Eierstocks mit Verlust der Funktion.

Die Diagnose interstitieller Hämatome dürfte während des Lebens nur dann zu stellen sein, wenn nach akuter An- und Abschwellung des Ovariums die Menstruation vorzeitig, definitiv aufhört, man die Geschwulst vorher nachwies und später diese Geschwulst vollständig verschwunden ist. Indessen fand ich schon in Ovarien und zwar beiderseitig, Cysten mit so schwarzem, teerartigem Blute, daß die Blutung sicher vor vielen Monaten eingetreten war. Dabei war anamnestisch nichts zu eruieren, weder Gründe für die Blutung noch Symptome bei der Blutung, noch schädliche Folgen nach der Blutung.

## D. Die Neubildungen der Ovarien[3].

Wie S. 404 auseinandergesetzt, besteht das Ovarium aus einem Drüsenparenchym: den Follikeln und einem sie umgebenden, rein

[1] Schottländer: M. f. G. V, 4 u. 5.

[2] Bulius: Z. f. G. XXXIII, 258.

[3] Attlee, Diagnosis of ovarian tumors. Philadelphia u. London 1873. —

bindegewebigen Stroma, in dem sich Blut, Lymphgefäße und Nerven ausbreiten. Die größere Oberfläche des Organs ist mit dem Keimepithel überzogen, genetisch dasselbe wie das die Eier bildende Epithel. Die verschiedenen Gewebe: Epithel und Bindegewebe, produzieren die ihnen charakteristischen Neubildungen, parenchymatogene und stromatogene (Pfannenstiel), dazu kommen die von der Eizelle aus gehenden — ovulogenen Dermoide und die Mischgeschwülste — Teratome.

Die früher hier mit aufgeführten Follikularcysten hat Pfannenstiel in zwei Formen geschieden, die S. 410 abgehandelten reinen Follikularcysten, die zu den Entzündungen gehören, und den einfachen serösen Kystomen, die, wohl auch aus dem Follikel entstanden, den Neubildungen zugezählt werden müssen.

Am besten wird man sich bei der immerhin schwierigen Einteilung an das Pfannenstielsche Schema halten:

I. Geschwülste, die vom Parenchym: Keimepithel und Ovulum, ausgehen:
   a) Epitheliale Geschwülste: Kystoma simplex. Kystadenome. Papillome. Karzinome.
   b) Vom Ovulum ausgehende Geschwülste: Dermoide. Teratome.

II. Geschwülste, die vom Stroma ausgehen; vom Bindegewebe abstammende Geschwülste: Fibrom. Myom. Sarkom. Endotheliom. Angiom. Enchondrom.

Dazu kommen noch Kombinationsgeschwülste: Adenom mit Karzinom, Dermoid mit Pseudomucinkystom, Kystadenom mit Sarkom und Epitheliom, Karzinom mit Sarkom, Tuboovarialcysten.

#### Ovarialcysten.

Pfannenstiel stellte in einer ausgezeichneten Monographie fest, daß unter der Bezeichnung Hydrops folliculi zwei Arten von Cysten bisher zusammengefaßt wurden: die epithellosen kleinen Cysten der Graafschen Follikel, von denen in dem Abschnitt Oophoritis S. 410 bereits die Rede war, und größere, bis mannskopfgroße Cysten, die er zu den Neubildungen rechnet. Diese größeren sind meist ein-

Chérau, Maladies des ovaries. Paris 1884. — Hofmeier: Z. f. G. V. — Koeberlé, Maladies des ovaries. Paris 1878. — Spencer Wells, Krankheiten der Eierstöcke, Deutsch von Grenser. Leipzig 1874, Engelmann; Volkmanns Vortr. 148 bis 150. — Peaslee, Ovarian tumours etc. New York 1872. — Olshausen im Handbuch der Frauenkrankheiten II. Stuttgart 1885, Enke; Volkmanns Vortr. 1. 11; Klinische Beiträge zur Gynäkologie und Geburtshülfe. Stuttgart 1884, Enke. — Hegar und Kaltenbach, Operative Gynäkologie. 4. Aufl. Stuttgart 1898, Enke. — Hofmeier: C. f. G. 1887, p. 179. — Nagel: A. f. G. XXXI u. XXXIII. — Pfannenstiel: l. c. — A. Martin: l. c.

kammerig oder wenigstens oligocystisch. Die Wand ist bis $^1/_2$ cm dick und besteht aus Bindegewebe. Das Epithel ist ein einschichtiges, niedriges Zylinderepithel, dessen Epithelgrenzen auch syncytial verschwinden. Papilläre Wucherungen in Form von Gruppen kleiner warzenartiger Köpfchen finden sich nicht selten, wodurch der Beweis geliefert ist, daß es sich nicht um einfache Retentionscysten handelt. Durch kleine Blutungen ist mitunter die Innenwand stellenweise pigmentiert. Der Inhalt ist eiweißreich, serös, enthält oft Cholestearin. Die Cysten sind meist gestielt, liegen aber auch öfter intraligamentär.

Die Vergrößerung geht durch Epithelsekretion vor sich. Proliferationsvorgänge, Drüsenschläuche fehlen. Fast immer ist nur ein Eierstock erkrankt. Diese Cysten sind exquisit gutartig. Cysten können auch vom Corpus luteum abstammen, vergl. pag. 411.

Wenn zufällig die Tube durch Adhäsionen an und auf einer solchen Cyste befestigt ist, so platzt mitunter die Cyste in die Tube hinein. Jetzt kann die Flüssigkeit auf dem natürlichen Wege nach und durch den Uterus abfließen: der Hydrops ovarii profluens der alten Autoren. Ja dieser Vorgang: Ansammlung von Flüssigkeit und Abfluß bei zu starkem Innendruck in der vom Ovarium und der Tube gemeinsam gebildeten Tuboovarialcyste[1] kann zum periodischen Abfluß aus den Genitalien Veranlassung geben. Man fühlt deutlich, wie der Tumor, unter dem Symptom eines stärkeren Wasserausflusses aus der Vagina, verschwindet.

Zahn nahm an, daß es sich hierbei um Hydrosalpinx handelt, und daß das Ovarium wie der Stein in einem Siegelringe in die Tuboovarialcyste eingepflanzt, nicht aktiv, sondern nur passiv beteiligt sei.

In anderen Fällen hat sich die Tube am Uterus so abgeknickt, daß sie unpassierbar wird. Dann bildet sich neben dem Uterus ein Tumor, der erst bei der Operation als Tuboovarialcyste erkannt wird.

Auch bei eitrigen Prozessen kommt es durch Abszeßbildung und Einschmelzung der Zwischenwände zu kommunizierenden Eiterhöhlen in Tube und Ovarium.

### Die Kystadenome[2].

Das Ovarium ist, wie S. 404 beschrieben, mit Keimepithel bedeckt. Die Follikel entstehen in der Weise, daß vom Keimepithel nach ab-

---

[1] Burnier: Z. f. G. V. 35. — Runge und Thoma: A. f. G. XXVI, 1; Verhandl. d. deutschen Ges. f. Gyn. 344. Leipzig 1890. — Schramm und Neelsen: A. f. G. XXXIX, 16. — Zahn: Virchows A. CX. p. 60.

[2] Wilson Fox: Med. chir. transact. XXIX. — Waldeyer: Mon. f. Geb. XXVII. XXX; A. f. G. I, p. 307; Eierstock und Ei. Leipzig 1870, Engelmann.

wärts sich „Schläuche“, die Pflügerschen Schläuche, einsenken. Von diesen schnüren sich einzelne Epithelien oder Partien ab, aus denen die Primordialfollikel hervorgehen.

Es fragt sich, ob der fertige Follikel zur Geschwulst degeneriert, ob eine abgeschnürte Partie eines Pflügerschen Schlauches zu einer Geschwulst wird, oder ob schon erkranktes, pathologisches Oberflächenepithel nach unten wächst und hier heteroplastisch Geschwülste bildet.

Es ist von Pfannenstiel bewiesen, daß das physiologische Oberflächenepithel der Ovarien, das Keimepithel, sich in pathologisches Flimmerepithel verwandeln, daß dieses Flimmerepithel in die Tiefe wachsen und hier Cysten bilden kann. Dieser Vorgang ist in der

253

In Flimmerepithel verwandeltes Keimepithel der Ovarialoberfläche. An einer Stelle Einsenkung. In der Nähe beginnende Flimmerepithelcysten. (Nach Pfannenstiel.)

Figur 253 dargestellt. Man sieht auf der Oberfläche das Flimmerepithel, mit ihm im Zusammenhang eine Einsenkung in die Tiefe und darunter ähnliche Einsenkungen, aus denen Cysten wurden.

Daß auch das Follikelepithel sich in das charakteristische Adenomepithel, bezw. in Pseudomucinepithel, umwandeln kann, wird ebenfalls behauptet und an mikroskopischen Untersuchungen gezeigt.

Die Pflügerschen Schläuche sind fötale Gebilde und kommen später nicht mehr vor, sie fallen also für die Entstehung der meist an die Geschlechtsblüte oder gar an das spätere Alter gebundenen, jeden-

— Marchand, Beiträge zur Kenntnis der Ovarialtumoren. Halle 1879, Schmidt. — Leopold: A. f. G. VI. — Flaischlen: Z. f. G. VII; Virchows A. Bd. 79. — Gusserow und Eberth: Virchows A. Bd. 43, p. 14. — Winter: C. f. G. 1887, p. 499. — Velits: Z. f. G. XVII, 232; Virchows A. CVII, 507. — Pfannenstiel: A. f. G. XXXVIII, 407; XL, 3; Verhandl. d. 4. Vers. d. deutschen Ges. f. Gyn. 318. — Gessner: C. f. G. 1896, p. 362. — Steffeck: Z. f. G. XIX, 236. — Frommel: Z. f. G. XIX, 44.

falls aber postfötalen Geschwülste außer Betracht. Es bleibt deshalb die Annahme übrig, daß epitheliale Wucherungen sowohl vom Follikelepithel als vom proliferierenden Keimepithel, das in das Stroma einwächst, die Adenome bilden.

Bei den Adenomen wachsen Drüsenschläuche in das Stroma. Es gibt sehr selten Geschwülste, die reine Adenome in der Beziehung bleiben, daß Schlauch an Schlauch liegt. Meist sezernieren die Drüsen Flüssigkeit, und es entsteht die charakteristische Ovarialgeschwulst: das Kystadenom.

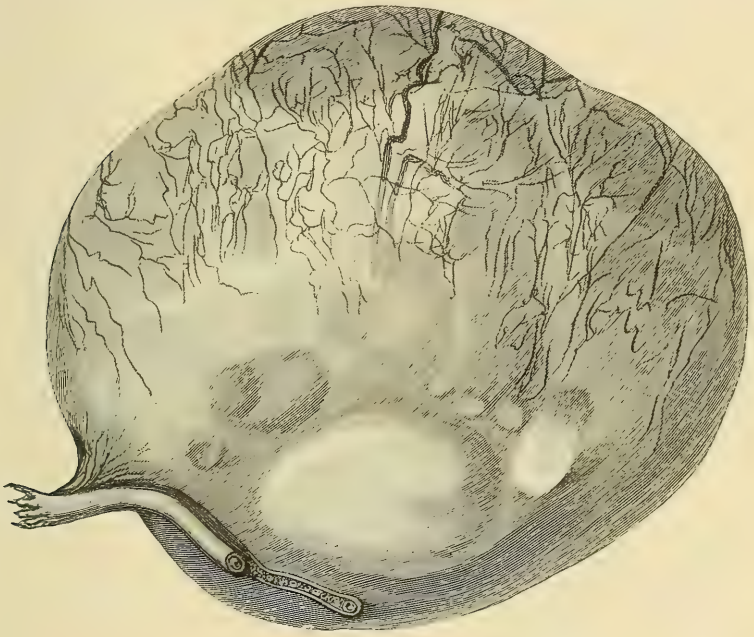

254
Kolloide Eierstock-Geschwulst.

Es bilden sich neue schlauchförmige Epithelwucherungen, die nicht etwa mit den Pflügerschen Schläuchen identisch sind, sondern Einstülpungen des proliferierenden Eierstockepithels in das Stroma darstellen. Diese Zellen sondern Sekret ab, wodurch es zur Cystenbildung kommt. Meist entsteht eine Hauptcyste, in die sich das Sekret der kleinen Cysten ergießt. Die Cysten konfluieren, die Zwischenwände, in denen die Gefäße in festerem Stroma verlaufen, platzen durch Innendruck. Auf der Innenfläche des großen Hohlraums sieht man noch die fetzigen Reste der früheren Zwischenwände. So kann schließlich eine große Cyste entstehen. Meist aber sind in der Wandung

noch viele kleinere und größere Cysten mit Sekret der Epithelien gefüllt, zu sehen.

Die Kystadenome sind also stets multilokulär. Die Wand ist meist dreischichtig, außen die Albuginea, dann kommt eine Gefäßschicht, innen eine zellreiche, subepitheliale Schicht. Bei starkem Innendrucke in den wandständigen Cysten wölben sie sich auch auf der Außenfläche mit sehr stark verdünnter Oberfläche hervor, ja sie platzen auch nach außen, wie nach innen.

Das Epithel ist einschichtig, zylindrisch. In großen Hohlräumen bewirkt der Innendruck eine niedrige, ja platte Form der Epithelien.

255

256

Papilläre Wucherungen.

Sie können verkalken, verfetten, atrophisch abfallen, nekrotisch werden, auch verschwinden die Zellgrenzen, so daß die Epitheldecke einen syncytialen Charakter hat.

Der Inhalt ist verschieden, in den kleinsten Cysten zäh, hell, glasig, in größeren dünnflüssig, mit Blut vermischt.

Das Epithel besitzt eine so bedeutende Wachstumsenergie, daß es zu Papillen hervorwuchert, d. h. die Epithelwucherung ist das Primäre, sekundär wird das Stroma nachgezogen. Es finden sich sowohl niedere Papillen, die „reibeisenartig“ die Innenfläche bedecken, als auch einzelne papillomatöse Knoten — meist dem Hilus nahe und weniger am anderen Pol der Geschwulst. Die Papillen sind sehr gefäßreich, die Gefäße platzen oft, so daß Blutmassen in verschiedenem Stadium der Rückbildung sich auf und um die Papillen finden. Sie sehen blumenkohlartig aus, oft auch wie spitze Kondylome.

Es kommt aber auch eine so kolossale Wucherung vor, daß die

Cyste, völlig ausgefüllt, fast zu einem soliden Tumor wird. Oft befinden sich in den Papillen und auf der Cystenwand Psammomkörner, die Pfannenstiel nicht auf Rückbildungsvorgänge bezieht, da er sie schon bei beginnender Neubildung fand.

Vielfach wurde früher der Inhalt der Kystadenome, die Kolloidmasse, als ein Produkt der Degeneration aufgefaßt. Pfannenstiel bewies, daß es sich um einen Sekretionsvorgang handelt. Überall da, wo die Cysten die charakteristischen Gallertmassen enthielten, sah man an den Epithelien (vergl. Figur 258) Eigenschaften, aus denen geschlossen werden kann, daß die Epithelien das Pseudomucin sezernieren. Die Untersuchungen zeigten Pfannenstiel, daß es sich um einen dem Mucin verwandten, dagegen nicht um einen Eisweißkörper handelt, daß wir es also mit einer ganz bestimmten Geschwulstspezies, den pseudomucinösen Kystomen zu tun haben.

Es kommen übrigens verschiedene Konsistenzen des Inhalts vor, sowohl betreffs des ganzen Tumors, als auch einzelner, sogenannter sekundärer Cysten des Tumors. So gibt es Cysten mit mehr schleimigem und auch mit ganz wässerigem Inhalt.

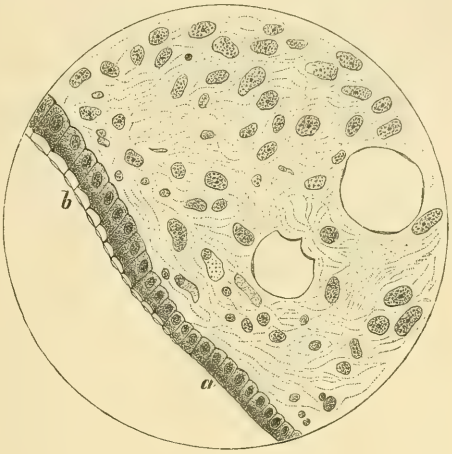


257

Pseudomucinöses Epithel bei a im Ruhezustand, bei b beginnende Sekretion.

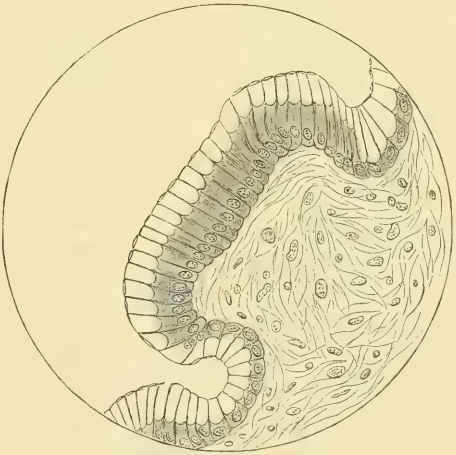

258

Pseudomucinöses Epithel im Sekretionsstadium.

Nach Pfannenstiels Untersuchungen findet sich jedesmal bei Pseudomucin-Inhalt das in der Figur 258 abgebildete Epithel. Diese Geschwülste sind in dem Sinne gutartige, als das stets einschichtige

Epithel, niemals die Gewebe destruierend, wie beim Karzinom Zapfen oder Alveolen bildend, in die Tiefe wächst. Trotzdessen entstehen in seltenen Fällen Metastasen in dem Sinne, daß abgelöste lebendige Epithelzellen, nach Platzen oder Punktion der Cyste in den Peritonäalraum gelangend, irgendwo auf dem Peritonäum anwachsen. Die so ausgesäten Zellen bilden der Muttergeschwulst identische Tochtergeschwülste. Ebenso hat man auch in die Bauchwunde Zellen bei der Operation zufällig eingestreut; danach entwickelte sich sofort oder erst nach Jahren eine Pseudomucincyste in der Narbe. Diese „Metastasen" sind also Implantationen, etwas anderes als die gewöhnlichen, auf dem Blutwege entstandenen Metastasen maligner Geschwülste.

Die Metastasenbildung einer an sich benignen Geschwulst wird besonders bei einer Form des Adenoms beobachtet, bei dem sogenannten Oberflächenpapillom. Man nahm früher an, es handle sich hier um ein Papillom, das, zunächst in einer Cyste entstanden, die Wand durchbrochen habe und nun nach außen gelangt sei. Es gibt aber Präparate, die beweisen, daß das Oberflächenpapillom vom Keimepithel der Oberfläche aus wächst, ohne in das Stroma einzudringen.

Auch bei kleinen derartigen Geschwülsten entsteht Ascites; sowohl die gefäßreiche Geschwulst selbst sezerniert Flüssigkeit, als auch das durch die Geschwulst und ihre Sekretion „gereizte" Peritonäum. Die einzelnen Epithelien, bezw. Partikel der Geschwulst, lösen sich ab, fallen in den Peritonäalraum, wachsen fest und bilden sekundäre Geschwülste. Sie wiederholen die Struktur der primären Geschwulst. Die Gutartigkeit dieser Geschwulst wird, abgesehen von dem einschichtigen, typischen Epithel, auch dadurch bewiesen, daß sie nach der Exstirpation ebenso wie die ascitische Ansammlung von Wasser nicht wiederkehrt. Ja, es kommt sogar vor, daß die Impfmetastasen nach der Operation der Verdauung des Peritonäums anheimfallen und völlig verschwinden.

Eine eigentümliche Form „traubenmolenförmiger" Papillome ist zuerst von Olshausen beschrieben. Die Geschwulst sieht wie eine Traubenmole aus, die einzelnen Traubenbeeren lösen sich leicht ab und schwimmen im Ascites. Pfannenstiel unterscheidet zwei Arten, die eine häufiger vom Oberflächenpapillom stammende, die andere vermutlich vom Wolffschen Körper. Sie sind gutartiger Natur, was das definitive Verschwinden des Ascites und die Heilung nach der Exstirpation beweist.

### Pseudomyxoma peritonaei[1].

An dieser Stelle ist eines eigentümlichen Befundes Erwähnung zu tun, des von Werth sogenannten Pseudomyxom des Peritonäums.

[1] Eberth: A. f. G. XXIV, 100. — Mennig: Diss. Kiel 1880. — Baum-

Pfannenstiels Untersuchungen zeigten, daß es sich um Implantationen handelt mit der Fähigkeit weiter zu wuchern, daß aber stets eine Fremdkörperperitonitis eintritt (Werth), welche als ein Bestreben, das Pseudomucin durch Resorption fortzuschaffen, aufzufassen ist und zuweilen dahin führt, daß Pseudomucin in das subperitonäale Gewebe hineinfiltriert. Dadurch entsteht das Bild der „myxomatösen Degeneration" der subperitonäalen Gewebe oder der Metastasenbildung, z. B. im Diaphragma. So ist das Bild ein sehr kompliziertes und dementsprechend der klinische Verlauf. Wir können hier das sehen und verfolgen, was auch bei der Resorption von flüssigem Inhalt geplatzter Ovarialtumoren vorkommt, aber nicht sichtbar wird, sondern sich nur durch klinische Erscheinungen toxischer Art (Unbehagen, Übelkeit etc.) kundgibt.

Die Prognose dieser Geschwulst ist nicht gut. Eine völlige Entfernung der Kolloidmassen ist unmöglich. Rezidive nach Jahren habe ich beobachtet.

### Kystadenoma serosum.

Eine zweite Form der papillären Geschwülste ist die Flimmerepithelgeschwulst, nach Pfannenstiel Kystadenoma serosum genannt, weil diese Cysten niemals Kolloid, sondern dünne Flüssigkeit enthalten. Das Epithel ist einschichtig und hat die Beschaffenheit des Tuben- oder des Uterusepithels, trägt auch in der Regel Flimmern. Olshausen war der Erste, der sie klinisch und histologisch von den papillären Geschwülsten trennte. Sie wachsen intraligamentär bis dicht an den Uterus heran.

Ihrer histologischen Natur nach muß man diese Cysten zu den gutartigen rechnen, denn die Epithelzellen wachsen nicht zerstörend in das Stroma ein und sind nicht mehrschichtig oder atypisch. Trotzdessen sind sie prognostisch ungünstiger, weil sie oft doppelseitig auftreten, den Uterus subperitonäal umwachsen und sich schwer vollkommen entfernen lassen. Leicht bleiben Reste zurück, die langsam wachsend oft nach mehreren Jahren erst neue Geschwülste bilden.

Diese liegen dann noch tiefer und für die Exstirpation ungünstiger. Ich habe bei sekundären Operationen wiederholt den Uterus, ja einen Teil der Blase exstirpieren müssen. Kann man sie radikal, d. h. mit dem ganzen Uterus entfernen, so ist die Prognose gut.

Sehr häufig ist das Keimepithel des anderen, scheinbar gesunden Ovariums schon zum Teil in ein flimmerndes Zylinderepithel verwan-

---

garten: Virchows A. XCI, 1. — Olshausen: Z. f. G. IX. — Runge: C. f. G. 1887, 15.

delt. Wird das andere Ovarium nicht gleichzeitig entfernt, so bildet sich dort später ein Adenom.

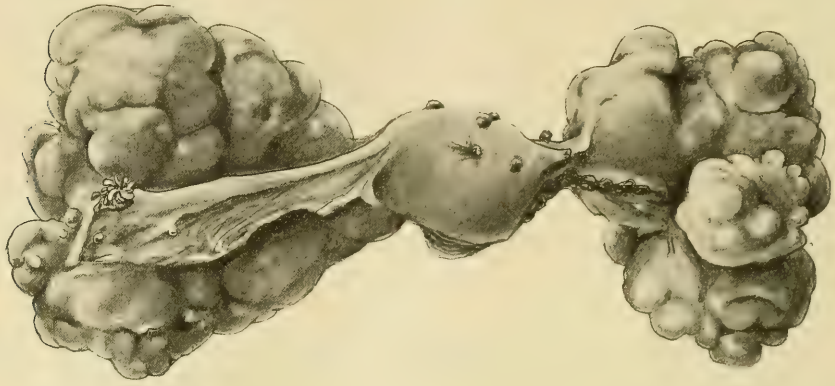

259

Doppelseitiges Ovarialkarzinom.
Implantationsmetastasen auf dem mitexstirpiertem Uterus.

260

Derselbe Fall schematisch vor der Operation.

Bei Oberflächenpapillom kommt es ebenso zur Aussaat und Metastasenbildung. $^1/_4$ Jahr nach einer Punktion sah ich den ganzen Peri-

tonäalraum, selbst die obere Fläche der Leber mit stalaktitenartigen Metastasen bedeckt.

Papillome können zu Karzinomen werden. Das Epithel wird atypisch, mehrschichtig und wächst, das Stroma zerstörend, in die Tiefe.

### Das Karzinom des Ovariums.

Zu den von den epithelialen Gebilden des Ovariums, dem Oberflächenepithel und dem Follikelepithel ausgehenden Geschwülsten, gehören vor allem die Karzinome. Es sind Adenokarzinome, sie finden sich häufig doppelseitig, cfr. Figur 259, und haben große Neigung zur Bildung oft umfangreicher Cysten: Kystadenoma carcinomatosum oder Kystadenokarzinom (Figur 261). Die papillären Karzinome gehen zweifellos vom Oberflächenepithel aus. Daß aber auch vom Follikelepithel Karzinome ausgehen, ist nachgewiesen: Karzinoma folliculare. Man findet sowohl papilläre als harte skirrhöse und medulläre weiche Krebse.

261
Cystadenocarcinoma papillare.

Sie wachsen rasch, destruierend, erzeugen Metastasen auf dem Wege der Lymphbahnen und Blutwege in den retroperitonäalen Lymphdrüsen und längs der Aorta bis oben an das Zwerchfell. Ebenso bilden sich auch Implantationsmetastasen auf dem Uterus, cfr. Figur 259, und anderen Abdominalorganen. Ich fand in der Magenwand, einmal in einer Leistendrüse, Tube, Uterus, Leber und Rippen, Metastasen. Wird nicht der Uterus und das andere Ovarium entfernt, so rezidivieren sie stets. Die Rezidive wachsen auffallend schnell, mauern den Uterus wie ein Exsudat ein und füllen das ganze Becken aus.

Das Epithel (Figur 261 u. 263) auf den Zotten der Cysten oder in den Drüsenschläuchen ist mehrschichtig, zu Anfang wohl stets zylindrisch, wird es atypisch und bildet in der Tiefe Alveolen.

Psammomkörner, die früher für das Karzinom als charakteristisch angesehen wurden, finden sich auch in gutartigen Flimmerepithelcysten,

262

Cystadenocarcinoma ovarii psammosum, sogenanntes Psammom des Ovarium, a Psammomkörner von Epithel umgeben; — b freiliegend; — c im Bindegewebe liegend.

263

Karzinomatöses papilläres Ovarialkystom.

264

Solides Ovarialkarzinom.

dem Kystoma serosum. Die Psammomkörner (Fig. 262 a) liegen meist im Stroma der feinen Papillen und sind dann von einer Epithelhülle

umgeben a, selten sind sie losgelöst im freien Cystenlumen zu sehen b, zuweilen endlich im Bindegewebe c.

Außer dem papillomatösen Oberflächenkarzinom, das vom Keimepithel ausgeht, kommt das Ovarialkarzinom noch als ein parenchymatöser, diffuser Krebs vor, welcher das Ovarium bedeutend vergrößert, ihm aber seine Form läßt. In diesen Fällen fand man verschiedene Krebsspezies, so Medullar-, Gallertkrebs oder Kombination der zwei letzten Arten (Fig. 264).

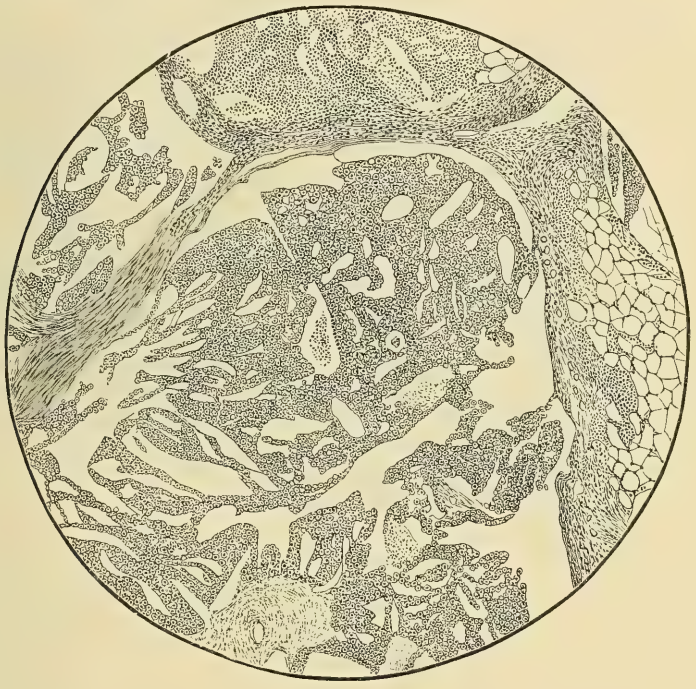

265

Metastase eines Ovarialkarzinoms auf dem Peritonäum.

Das Karzinom zehrt in weiterem Wachstum das Ovarium gleichsam auf, infiziert das Peritonäum des Douglasschen Raumes und bildet eine kleinhöckerige, schnell in die Umgebung wachsende Geschwulst. Dabei wird das ganze Becken wie mit einem harten Exsudat von dem Karzinom erfüllt.

Auch im Uterus, den Tuben, dem Mastdarm usw. entstehen metastatische Tumoren. Sie durchwuchern auch die Scheidenwand und erscheinen hinter der Portio in der Vagina.

Pathognomonisch für die Ovarialkarzinome ist, daß sie fast stets

zu Ascitesbildung führen. Der Ascites wird teilweise von der Neubildung geliefert, teils ist er die Folge der Reizung des Peritonäums oder der Lähmung der Resorptionsfähigkeit durch die Geschwulstbildung, ähnlich wie beim Oberflächenpapillom.

**Die ovulogenen Tumoren, Dermoide, Teratome[1].**

Die Dermoide sind kugelige Geschwülste, meist mit glatter Oberfläche von minimaler bis Mannskopfgröße. Sie liegen nach Küster häufig vor dem Uterus. Dies kann ich bestätigen. Es ist so häufig der Fall, daß man die Tatsache für die Diagnose verwerten kann, sog. Küstersches Zeichen. Stieltorsion kommt mehr vor als bei anderen Ovarialtumoren. Dermoide kombinieren sich oft mit Kystadenomen. In der Regel findet sich nur auf einer Seite ein Dermoid. Doch habe

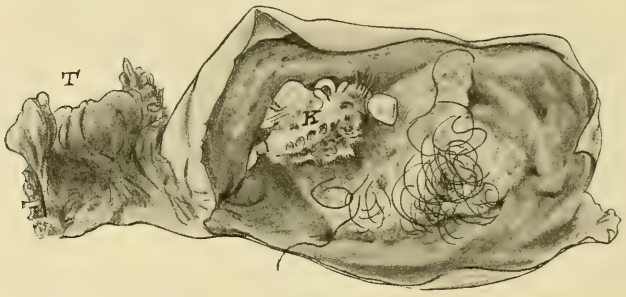


266
Embryom.
T Tube; K Kopfanlage mit Zahn und Haaren.

ich auch zwei über mannskopfgroße Dermoide bei einer Frau exstirpiert. Pfannenstiel fand in der Wand eines Adenoms mehrere minimal kleine Dermoide. Die Wandung ist stellenweise dünn membranös, stellenweise dick. Knochenplatten, in denen Zähne stecken, sind in der Wand eingelagert, Fig. 266. Es kommt sogar ein Zahnwechsel vor, Hunderte von unvollkommenen Zähnen sind gefunden Die Haare gehen meist von einem zapfenartigen Vorsprung (der Kopfanlage) aus (Fig. 267). Sie stoßen sich vielfach ab, so daß der Inhalt der Cyste aus massenhaften verfilzten Haaren und flüssigem oder geronnenem Fett besteht.

[1] Heschl, Über Dermoidcysten: Prager Vierteljahrschr. Bd. 68. — Rokitansky: Allg. Wiener med. Ztg. 1860, No. 2. — Pauly: Beitr. d. Berliner Ges. f. Geb. u. Gyn. IV, p. 3. — Marchand: Ber. d. oberhess. Ges. f. Natur- u. Heilk. Gießen 1885, p. 325. — Waldeyer: A. f. G. I, 304. — Krukenberg: A. f. G. XXX. — Stumpf: Münchener med. Woch. 1886, 694. — Wilms: Deutsches Archiv f. klin. Med. LV, p. 302. — Pfannenstiel und Krömer: Veits Handbuch Bd. II.

Die Knochen lassen sich oft deuten: so fand man Phalangen, ein Felsenbein, rudimentäre Extremitäten mit Nägeln, Zehen, Schädelkapsel. Auch Drüsen: Thyreoidea, Hirnsubstanz und Nerven, Rückenmark, Augen, Cornea, Linse, Talgdrüsen, Papillen, quergestreifte Muskelfasern, Lungensubstanz, Trachea, Beckenknochen etc. Kurz jedes Dermoid enthält Bestandteile aller drei Keimblätter. In jedem Dermoid befindet sich ein Zapfen.

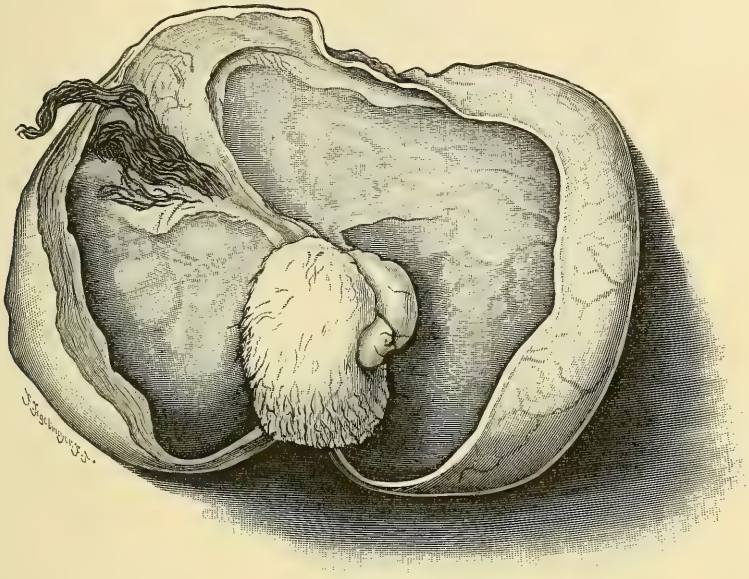

267

Dermoidkystom des Ovarium.

Die Cyste zeigt durch die Buchten und Leisten der Innenfläche die ursprünglich mehrkammrige Anlage. Der Hauptseptenrest trägt den Haarschopf und typischen Zapfen.

Man hielt die Dermoide in alten Zeiten für Schwangerschaftsprodukte. Als diese Ansicht durch die Befunde von derartigen Cysten bei Männern, Kindern und Virgines sich unhaltbar erwies, meinte man, es sei ein Produkt der Parthenogenesis: der weibliche Anteil am Fötus habe sich allein ausgebildet. Wegen Fehlens des männlichen Anteils sei die rudimentäre Bildung entstanden. Diese Erklärung wurde ebenfalls für falsch gehalten, und man behauptete daß die Dermoidcysten infolge von Keimverschleppung, von Inklusion der Bestandteile der Haut in tiefliegenden Organen entständen.

In der neuesten Zeit hat Wilms eine andere Erklärung gegeben, zu der auch Pfannenstiel durch selbständige Untersuchung gekommen ist. Nach Wilms sind die Dermoide des Ovariums „rudimentäre

Ovarialparasiten", also parasitäre Föten, entstanden aus dem Ovulum, aus einer dreiblättrigen Keimanlage, „die sich entsprechend der Entwickelung eines menschlichen Fötus auszubilden sucht und selbst in der Anordnung und Lage der Organe die Ähnlichkeit mit jenem immer erkennen läßt" (Wilms).

268

Durchschnitt durch einen Dermoidzapfen mit Kiefer- und Zahnanlage.

a behaarte Haut mit Neusprossung von Haaren; — b Plattenepithelschleimhaut des Kieferzahnwalles; — c seröse, zusammengesetzt acinöse Drüsen mit Ausführgängen; — d Zahn (Biscuspidatus) im Zahnsäckchen; — e Knochenalveole, bedeckt vom subkutanen Fettgewebe (s); dicht über dem vorderen Knochenrande ein größeres Gefäß; — f Gehirnanlage (halbschematisch), unregelmäßig gewuchert, hat das Oberflächenepithel beiderseits durchbrochen; — g ein Rest des Zentralkanals; — h mehrschichtiges Flimmerepithelrohr, umgeben von Drüsen und glatter Muskulatur; — i rudimentäres Darmrohr mit Mucosa und Muscularis.

Dermoide bilden keine Metastasen, wohl aber kann eine Dermoidcyste platzen, der Inhalt kann entfernt von der primären Geschwulst eingekapselt werden und festwachsen, so daß scheinbar ein neues Dermoid gebildet wird, das aber nur aus Pseudoligamenten besteht, in denen der Dermoidinhalt liegt.

In der Cystenwand eines Dermoids entstehen nicht selten Neubildungen, z. B. ein Karzinom oder Sarkom, Retentionscysten in Schweiß- und Talgdrüsen. So finden sich Geschwülste, die man mit dem Namen:

Adenosarkom, Sarkokarzinom, Dermoidkarzinom oder Dermoidepitheliom belegt hat.

Mischformen von Kystadenomen und Dermoiden werden zu sehr großen Geschwülsten. Ich fand in einem Pseudomucinkystom 5 kleine Dermoide in der Wandung.

269

Durchschnitt durch den Zapfen eines typischen Ovarialdermoids.

Die Oberfläche ist zum größten Teil mit behaarter Haut bekleidet. — a Epidermis. — b Talgdrüsen. — c Knäueldrüsen. — d Haar mit arrector pili. — Subkutan ein mächtiges Lager von Fettgewebe (e), mit einem gefäß- und nervenführenden Stützgerüst (f). — Von g bis g' bildet eine mehrschichtige Flimmerepithelmembran (h) die Bedeckung des Zapfens. Unter dem Flimmerepithel liegen (i) zusammengesetzte acinöse Schleimdrüsen und (k) Knorpelstückchen, noch tiefer im Innern (l) größere Gefäße, daneben (m) ein Ganglion. — Die Basis des Zapfens bildet die Gehirnanlage (halbschematisch) mit Andeutung von Windungen und Sonderung in Mark (n) und Rinde (o).

Unter dem Namen Teratome[1] hat man solide Geschwülste beschrieben, die eine enorme Größe erreichen. Sie enthalten eine „regellose Durchmischung von Bestandteilen verschiedenster, embryonaler Abkunft“ (Pfannenstiel). Sie sind sehr schnell wachsende bösartige Neubildungen, während typische Dermoide entschieden zu den gutartigen Neubildungen zu zählen sind.

[1] Flesch: Verhandl. d. Würzb. phys.-med. Ges. III. — C. Friedländer: Virchows A. Bd. 75, p. 367. — Flaischlen: Z. f. G. VI u. VII. — Keller: Z. f. G. XVI, 170.

Noch nicht genau zu klassifizieren ist die sog. Struma ovarii, ein Tumor, den Gottschalk[1] als folliculoma malignum ovarii beschrieb. Glockner (C. f. G., 1903, 26) hielt ihn für ein gutartiges „Ovarialteratom, in welchem nur Schilddrüsengewebe zur stärkeren Ausbildung gelangt war und durch Wucherung eine typische Struma produziert hatte".

**Geschwülste der Bindegewebsreihe der Ovarien, Fibrome, Sarkome, Endotheliome, Angiome (Desmoide Neubildungen)[2].**

Da das Stroma des Ovariums keine Muskelfasern enthält, so sind Myome nicht zu erwarten. Indessen sind Myome beobachtet, welche nur einen Teil des Ovarialgewebes einnahmen. Es konnte an dem Ursprung aus dem Ovarium nicht gezweifelt werden. Die Muskelfasern der Gefäße und diejenigen am Hilus können bei der Entstehung des Myoms beteiligt sein.

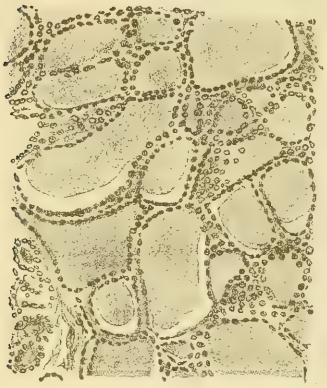

270
Struma ovarii.

Fibrome kommen als sogenannte Corpora fibrosa, aus den Follikeln und Corp. lut. entstehend, vor. Sie sind meist klein bis walnußgroß. Indessen sind auch große Fibrome bis zu 10 und mehr kg von mir und Anderen operativ entfernt worden.

Nicht selten findet man auf dem gesunden Ovarium kleine warzen- oder pilzförmig aufsitzende Fibrome bei, denen man im Zweifel ist, ob man sie als beginnende Geschwülste der adenomatösen Reihe, als Fibrome oder als rudimentäre unvollständige Eierstöcke ohne Follikel auffassen soll.

Bei den Fibromen wie bei den Sarkomen liegt meist die Tube der Geschwulst nicht fest auf, sondern die Geschwulst hängt frei am Mesovarium.

**Die Sarkome[3].**

Als Sarkome des Ovariums kommen Rund-, Spindelzellen- und Myxo-Sarkome vor. Je mehr diese Geschwülste wachsen, um so mehr

[1] A. f. G. Bd. 59.

[2] Lehrbücher der pathologischen Anatomie von Birch-Hirschfeld, Ziegler und Kaufmann. — Eckardt: Z. f. G. XVI, 344. — Pomorski: A. f. G. XVIII, 29. — Marchand: Habil.-Schrift. Halle 1879. — v. Rosthorn: A. f. G. XL1, 328.

[3] Leopold: A. f. G. XIII. — Lobeck: Winckels Berichte und Studien. Leipzig 1874, Hirzel. — v. Rosthorn: A. f. G. XLI, 3. — Orthmann: C. f. G. 1886, p. 756.

verschwinden die Graafschen Follikel, doch können sie sowohl in der primären Form persistieren als auch zu Cysten sich umwandeln. Es entstehen dann Cystosarkome oder Adenosarkome. Andererseits können auch Erweichungs- und Verfettungsprozesse zu Cystenbildung und partiellem, zentralem Zerfall führen. Wird die Wandung eines Gefäßes in die Wucherung oder den ihr nachfolgenden Schmelzungsvorgang hineingezogen, so kann das Gefäß thrombosieren oder auch eröffnet werden. Im letzteren Falle kommt es zu Blutungen in die Geschwulst. Die Cyste kann platzen und das Blut in den Peritonäalraum gelangen.

271
Spindelzellen-Sarkom des Ovarium, unten Cyste.

Seltener als die Spindelzellensarkome finden sich Rundzellensarkome, doch sind sowohl Fälle von reinem Rundzellensarkom als solche, welche mit Spindelzellensarkom und melanotischen Partien gemischt waren, bekannt. Auch sind Mischgeschwülste beobachtet, welche sich dem Karzinom näherten, so ein von Spiegelberg als „Myxosarcoma carcinomatosum haemorrhagicum“ bezeichneter Tumor. Ein großer Teil dieser Mischgeschwülste muß zu den Endotheliomen gezählt werden.

Ascites ist oft vorhanden. Der gestielte Tumor ballottiert dann im Abdomen. Aber der Tumor kann auch dem Uterus dicht an- und aufsitzen, so daß beim Herausheben der weiche Stiel abreißt. In anderen Fällen fehlt der Ascites. In späteren Stadien verwachsen Tumormassen und Därme zu einem unentwirrbaren unoperabeln Knäuel.

Sarkome sind in jedem Lebensalter beobachtet. Kongenitale Ovarialsarkome sind beschrieben. Die Sarkome scheinen nicht so häufig wie Karzinome doppelseitig vorzukommen. Meist sind Sarkome nicht größer als ein Mannskopf, häufig kleiner. Cystische Sarkome bezw. Kombinationen mit adenomatösen Formen erreichen dagegen, sehr schnell wachsend, eine enorme Größe. Metastasen entstehen selten auf dem Peritonäum, dagegen auf dem Lymph- und Blutwege im Darm, auf der Pleura, auf dem Perikard, namentlich auch im Magen. Die Sarkome wirken lokal infizierend, so daß z. B. die Darmwand oder eine Gefäßwand völlig sarkomatös degenerierend nicht abzutrennen ist. Der einzige Fall von Verblutungstod auf dem Operationstische, den ich erlebte, war ein solcher Fall. Beim Herausheben des Tumors wurde die Vena iliaca communis angerissen. Auch habe ich mehrmals ein Stück Darm und auch den Blasenvertex resezieren müssen, weil diese Organe völlig in das Sarkom aufgegangen waren.

Die Grundsubstanz der Peritheliome[1] ist die Adventitia der Blutgefäße, die der Endotheliome das Endothel der Blut- oder Lymphgefäße des Ovariums.

Eine eigentümliche Form dieser Geschwulstspezies ist der Endothelkrebs. Bei diesem haben sich deutlich Alveolen gebildet, welche mit Endothelzellen von mehr epithelialem Charakter angefüllt sind. Ja man fand sogar eine allgemeine endotheliale Erkrankung des Peritonäums bezw. der peritonäalen Lymphbahnen. Auch reine Angiome (Orth) sind beobachtet.

Von Resten des Wolffschen Körpers ausgehend, finden sich auch bei völlig normalen Genitalien auf dem Peritonäum des Beckens sitzende große Geschwülste von sarkomatösem Bau.

Zum Schluß bemerke ich, daß es unmöglich ist, in einem der Praxis gewidmeten Lehrbuch die enorm angeschwollene Literatur über die Ovarialtumoren vollkommen zu würdigen. Immer neue Spezies werden beschrieben.

### Parovariale Tumoren[2].

Zwischen den Platten der Ala vespertilionis oder Mesosalpinx liegt der Nebeneierstock (vergl. Figur 247, S. 404 und pag. 406), der Rest des Wolffschen Körpers. Hier findet man häufig kleine cystische Gebilde. Sie hängen sowohl an Stielen, lassen sich aber auch oft wie eine Beere blutlos ausschälen. Oft aber erreichen sie eine bedeutende Größe.

---

[1] Amann: A. f. G. XLVI, p. 484.

[2] Spiegelberg: A. f. G. I, 482. — Waldeyer: ibid. 263. — Westphalen: ibid. VIII, 89. — Schatz: ibid. IX, 115. — Gusserow: ibid. IX, 478. — Kossmann: C. f. G. 1894, p. 809, 1036, 1249. — Gebhard: ibid. 909.

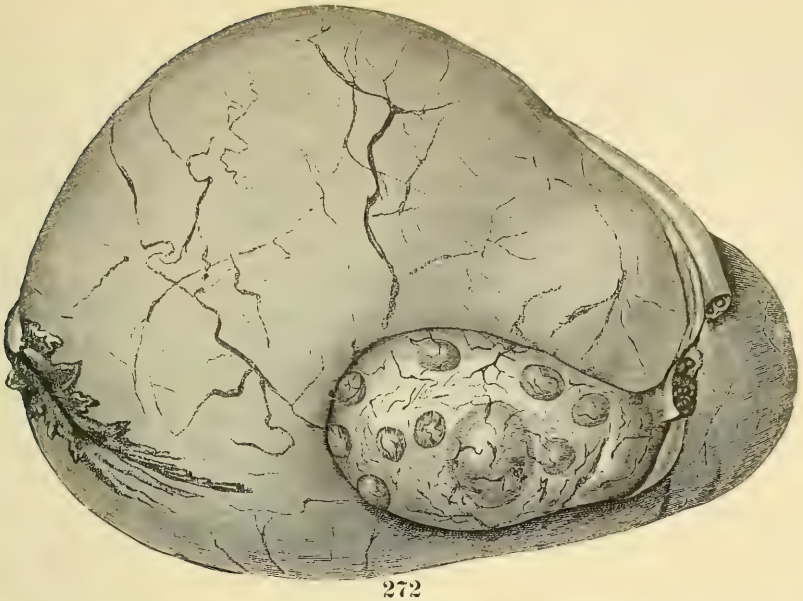

**272**

Parovarialcyste;
an ihr hängt das Ovarium mit mehreren Follikelcysten. Durchschnitten ist das Ligamentum ovarii und die Tube. Die Tube zieht über den ganzen Tumor hinweg und kommt auf der anderen Seite zum Vorschein mit der ausgezerrten Fimbria ovarica. Auf der Cyste sieht man die sich mehrfach kreuzenden Gefäße des Peritonäums und der Cyste.

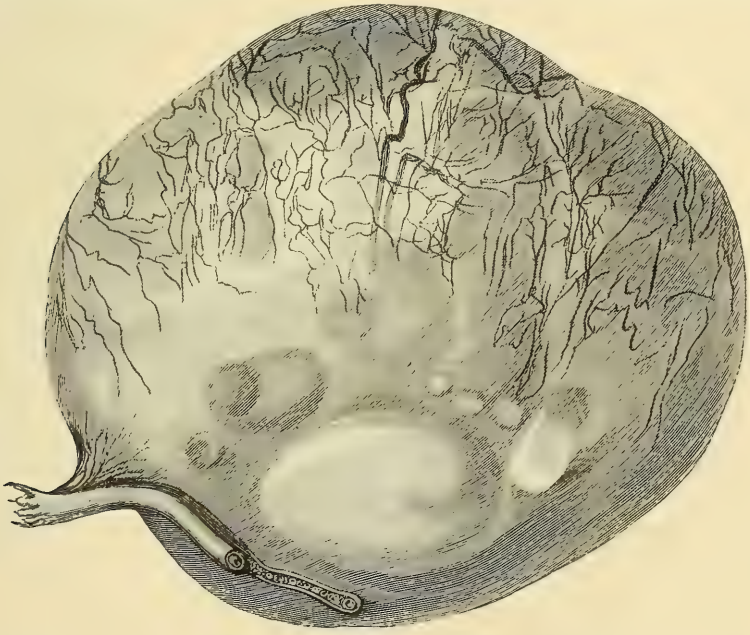

**273**

Kolloide Eierstock-Geschwulst.
Man sieht mehrere sekundäre Cysten durchschimmern, in der Schnittfläche des Stiels erblickt man die durchschnittene Tube und das Ligamentum ovarii.

Sie entstehen am Parovarium oder Epoophoron des Sexualteils des Wolffschen Körpers.

Die typische Parovarialcyste ist sehr dünnwandig. Sie ist stets vom Peritonäum überzogen, der Inhalt ist wässerig und enthält oft kein Albumen. In seltenen Fällen trägt die Oberfläche der Innenwand einer parovarialen Cyste Papillen mit einschichtigem Epithel. Die Parovarialcyste ist eine gutartige, nicht rezidivierende Geschwulst. Bei Eröffnung des Bauches ist die Parovarialcyste sofort zu diagnostizieren daraus, daß zwei Gefäßsysteme zu sehen sind, deren einzelne Gefäße sich kreuzen, die Gefäße des Peritonäums und die der Cyste selbst (vergl. Figur 272, S. 433). Größere Gefäße führen nicht in die Cyste hinein, so daß man sie meist wie einen schlaffen Sack aus der Peritonäalhülle ohne erhebliche Blutung herausschälen und herausziehen kann. In anderen Fällen ist das Peritonäum fester; bei den Versuchen der Enukleation entstehen Risse.

Ist die Geschwulst groß und schlaffwandig, so schmiegt sie sich so an ihre Umgebung an, daß trotz des ligamentären Sitzes der Uterus seine Stelle bewahrt. Oft aber reicht die Cyste weit im Parametrium nach unten und verdrängt den Uterus etwas seitlich. Auch parovariale Cysten können sich stielen, so daß der Stiel selbst sich dreht, eine Stieltorsion mit ihren charakteristischen Symptomen entsteht und die Cyste abstirbt. Dann wird der Inhalt blutig und die Wandung dunkel, fast schwarz.

Abgesehen von der glattwandigen, dünnwandigen Cyste habe ich wiederholt sehr dickwandige operiert. In einem Falle stellte sich die dickwandige Parovarialcyste als eine Haematometra lateralis im sehr stark ausgedehnten rudimentären Nebenhorn des Uterus heraus. Vielleicht sind die dickwandigen oder mit wenigen Papillen versehenen Parovarialcysten von rudimentären doppelten Uterusstücken abstammend.

**Das Verhältnis der Ovarialgeschwülste zur Nachbarschaft, Stiel, Wachstum, Adhäsionen, Metamorphosen im Tumor, Cystenruptur[1].**

Da das Ovarium in der Bauchhöhle frei beweglich ist, so wird auch ein im Ovarium sich entwickelnder Tumor frei in die Bauchhöhle hineinragen. Er hängt am Lig. latum und Uterus, wächst nach oben, weniger nach unten zwischen die Platten des Mesovarium. Die Fimbria ovarica tubae wird auf den Tumor heraufgezogen, die Ala vespertilionis wird entfaltet. Die Tube ist enorm verlängert über den Tumor

[1] Werth: A. f. G. XV, 412. — Freund: Berliner klin. Woch. 1878, No. 28. — Baumgarten: Virchows A. Bd. 97, p. 18. — E. Fränkel: Virchows A. Bd. 91. p. 499. — Veit: Z. f. G. XV, 163. — Freund: C. f. G. 1889, 745; Samml. klin. Vortr. 361. — Küstner: C. f. G. 1891, 209.

gezogen. Oft ist sie bei Stieltorsion verdickt, ödematös, blutreich, die Fimbrien sehen hochrot aus. Das Lig. ovarii proprium ist bei großen Tumoren verlängert. Andererseits kann ein intraligamentär wachsender Tumor dem Seitenrand des Uterus dicht anliegen. Auch das Ligam. rotundum kann auf den Tumor heraufgezogen sein.

Hebt man die Cyste heraus, so bildet man durch Zerrung einen „Stiel", in welchem man zwei dickere Stränge sieht: die Tube und Lig. ovarii, dazwischen ist das Lig. latum so dünn, daß man einen Ligaturfaden mit einem stumpfen Instrument hindurchdrücken kann. Der Stiel ist mitunter 5 bis 10 cm lang und so dünn, daß er mit einem Faden leicht zusammengeschnürt wird.

Wuchs der Tumor zwischen den Platten des Lig. latum unmittelbar an den Uterusrand heran, so ist der „Stiel" das Ende der Cyste. In diesen Fällen wird der Uterus seitlich verschoben und erhoben, ja er kann, wie die Tube, an den Tumor herangezogen und ausgezogen, d. h. verlängert sein. Eine Ligatur faßt die Cyste leicht mit. Auch durchbricht ein Tumor wohl das Lig. lat. und ragt teilweise frei in das Abdomen hinein.

Im Stiel verlaufen die ernährenden Gefäße, deren weite Lumina man nach Abtragung der Cyste deutlich in der Schnittfläche sieht.

Multilokuläre Flimmerepithelcysten und maligne Tumoren wachsen weit in das Subserosium. Sie verdrängen den Uterus, erheben, vergrößern und verlängern ihn, drücken ihn vorn oder hinten an die Beckenwand. Ebenso wie das Rectum werden die Ureteren verschoben. Sie liegen oft unmittelbar dem Tumor an und werden beim Hochziehen mit dem Tumor in die Höhe gehoben.

Die Flexura sigmoidea oder das Coecum samt dem Processus vermiformis wird nach oben gedrängt. Ja der Tumor kann das Mesenterium auseinander drücken, so daß die Dünndarmschlinge über ihm liegt, daß also das entfaltete Mesenterium den extraperitonäalen Tumor umgibt. Enukleiert man den Tumor, so liegt Psoas und Ureter sichtbar frei.

In seltenen Fällen verklebt mitunter der hinter dem Ligamentum latum liegende Tumor so mit der hinteren Platte des Bandes, daß es scheint, als läge der Tumor teilweise im Ligament.

Will man sich ein Urteil über den „Stiel" bilden, so muß man die Schnittwunde des entfernten Tumors betrachten; sie kann 3 cm breit und 10 bis 15 cm lang sein, obwohl es gelang, den „Stiel" zu $^1/_2$ cm Durchmesser zusammenzuschnüren (vergl. Figur 273, S. 433).

Die frei in den Peritonäalraum hineinwachsenden Ovariengeschwülste nehmen verschiedene Lagen ein. Zunächst liegt ein kleiner Ovarialtumor da, wo das Ovarium liegt. Wächst der Tumor,

so verdrängt er den Fundus uteri etwas seitwärts und nach vorn. Dann wandert der Tumor — aber nicht immer, namentlich nicht bei perioophoritischen Adhäsionen — nach unten. Diese Wanderung ist die Folge des intraabdominellen zentrifugalen Druckes, der Eigenschwere des Tumors, der Schwere der Flexura sigmoidea und des willkürlichen Pressens bei Stuhlgang. Bei tiefer Douglasscher Tasche kann ein Tumor, gleichsam in der Beckenhöhle unterhalb des Promontorium gefangen, inkarzeriert werden. Die Lageveränderungen des wachsenden Ovarialtumors erinnern an die des retroflektierten, schwangeren, wachsenden Uterus (vergl. Figur 274). Wächst der Tumor mehr und mehr, so hat er keinen Platz im Becken, er fällt, plötzlich oder allmählich, wenn er nicht, wie oben bemerkt, inkarzeriert wird, meist symptomlos nach vorn über, wie der spontan sich reponierende, retroflektierte schwangere Uterus. Diese normale Wanderung der Ovarialtumoren, die Freund zuerst beschrieb, findet manchmal nicht statt. Es sind meist nicht die „Adhäsionen", sondern es ist die Straffheit der Bauchdecken, welche die Wanderung hindert. Bei Nulliparen ist so wenig Raum im Bauch vorhanden, daß die nach unten gepreßte Geschwulst im Douglas liegen bleibt. Geschwülste, die selbst in der Narkose durch Druck von der Scheide aus nicht nach oben verschoben werden können, sind bei der Operation oft leicht aus der Beckenhöhle herauszuheben.

Auch an den Uterus werden oft Ovarialtumoren so fest angedrückt, daß man ein Uterusmyom annimmt.

In den meisten Fällen aber, vor allem bei Pluriparen, steht der Wanderung des Tumors kein Hindernis im Wege.

Zwei Ovarientumoren hindern sich in ihrer Beweglichkeit. Der kleinere wird gewöhnlich nach unten gepreßt, liegt also tiefer als der große. Dabei kommt es mitunter zur Torsion des Uterus, so daß der Uterus völlig um die Längsachse gedreht und lateroversiert zwischen zwei Tumoren sich befindet, von denen der rechte links und der linke rechts liegt.

Beim aufrechten Stehen sucht sich der Tumor seine Stütze an der vorderen Bauchwand (vergl. Figur 275, S. 437). Die obere Fläche des Tumors kommt nach vorn. Der Tumor dreht sich um einen Quadranten; der Uterus, der früher vor dem Tumor lag, wird nunmehr nach hinten und unten gedrängt. Also muß sich die Verbindung des Uterus und Tumors nach hinten drehen. Es entsteht eine Spirale. Wächst der Tumor unregelmäßig, wächst z. B. der hintere obere Quadrant besonders stark, so dreht sich der Tumor beim Vornüberfallen noch mehr mit seiner oberen Oberfläche nach vorn. Legt sich die Patientin auf den Rücken, so müßte der Tumor sich retrovertieren. Ist aber der Stiel lang und ausgezerrt und der Tumor weit nach vorn umgefallen,

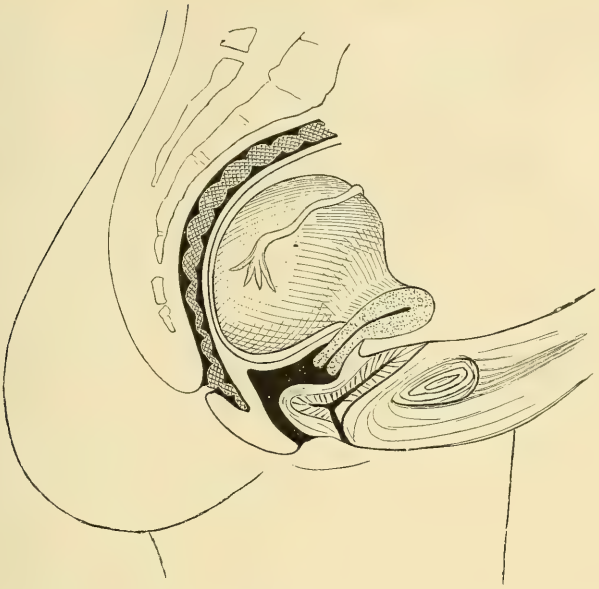

274

Lage des kleinen Ovarientumors im Becken, hinter dem Uterus.

275

Lage eines größeren Ovarientumors im Bauchraum, vor dem Uterus.

verhindern die auf dem Tumor liegenden Gedärme und der intraabdominelle Druck, daß der Tumor die frühere Drehung rückwärts wiederholt, findet er demnach oben keinen Raum zur Rückwärtsbewegung, so schiebt sich der Tumor seitlich und unter dem Stiel nach hinten: der Stiel wird torquiert. Steht nun die Patientin wieder auf, so fällt der Tumor wieder, wie vorher, vorn über, und dreht sich später wieder unter dem Stiel nach hinten. Der Stiel wird dadurch gezerrt und länger, so daß die späteren Torsionen noch leichter entstehen. Auf diese Weise können zu einer Torsion mehrere und viele andere Torsionen kommen, die den Stiel völlig zusammendrehen. Stieltorsion kommt auch nach ausgiebigen Untersuchungen kleiner fester Tumoren, bei der Geburt und der Lageveränderung des sich entleerenden Uterus und bei zufälligen körperlichen Anstrengungen vor.

Küstner fand, daß die Stieltorsion in gesetzmäßiger Weise entsteht, nämlich so, daß der Stiel der linken Tumoren zu einer rechtsgewundenen, der Stiel der rechten Tumoren zu einer linksgewundenen Spirale zusammengedreht wird.

Nicht alle Torsionen kann man sich später klar machen. So habe ich bei einem großen Myom am Uterus die Stieltorsion beobachtet. Vielleicht sind zufällige starke Gasfüllungen des ab- oder ansteigenden Kolons, ein Trauma oder ein plötzlicher Lagewechsel der liegenden und sich erhebenden Patientin zu beschuldigen.

Die Stieltorsion hat verschiedene Folgen: zunächst kann durch sie das Nahrungsmaterial abgeschnitten werden, die Cyste verödet. Ich habe eine solche Cyste mit 20 cm langem, dünnem Stiel verödet an der Unterfläche der Leber adhärent gefunden. In anderen Fällen kann die plötzlich eintretende Torsion zum plötzlichen Absterben der Geschwulstmasse führen, dies wiederum zur Erweichung der Wand und zur Ruptur. Oder die Torsion ist mehr eine allmähliche: dann werden die dünnwandigen Venen komprimiert, nicht aber die Arterien. Es kommt im Tumor zu Stauungserscheinungen, der Tumor wird ödematös. Es findet eine Blutung in die Cyste statt, die sich dann sehr schnell vergrößert. Wichtig ist, daß durch die nekrobiotischen Vorgänge bei der Torsion das auf dem Tumor sitzende Epithel verloren geht und der Tumor danach mit der Umgebung verklebt. Fast immer hat man, wenn die Diagnose: Torsion, richtig ist, auf Adhäsionen zu rechnen. Sie sind lose, flächenartig nach frischer Torsion, oder fest bei langem Bestand. Durch die Verklebung mit dem Darm kommt es nicht zu makroskopischen, wohl aber zu „mikroskopischen“ Kommunikationen mit dem Darm. Davon ist die Folge eine Vereiterung des Tumors. Daß Darmbakterien übergehen können, auch ohne direkte Kommuni-

kation, beweisen z. B. die Fälle, wo in dem Tumor Typhusbazillen gefunden sind.

Wächst der Tumor ohne Stieltorsion weiter, so liegt er, wie der schwangere Uterus, der Mitte der vorderen Bauchwand an. Einkammerige, sehr schlaffe Cysten liegen wie Ascites im Abdomen. Multilokuläre Cysten geben dem Bauch eine ganz unregelmäßige Form. Bei sehr großen Cysten werden die Rippen und der Processus xiphoideus nach außen umgebogen, die Kuppel des Zwerchfells steigt nach oben. In der Bauchhaut kommt es zu Stauung, Ödem, einer elephantiasischen Hypertrophie, Erweiterung, auch Thrombose der Venen und Phlebolithenbildung.

Da zu den Funktionen des normalen Epithels auch die gehört, ein Aneinandergleiten der Organe in der Abdominalhöhle zu sichern, so werden alle Gründe, welche zu einer Störung der normalen Funktionen führen, auch die ätiologischen Gründe für Adhäsionsbildung sein. Man kann als Gesetz aufstellen: Ist von zwei gegenüber liegenden Peritonäalflächen nur die eine pathologisch, so ist die Entstehung einer Adhäsion nicht unbedingt nötig. Nach Resektionen des Netzes, die aseptisch verlaufen, nach Abbrennen eines Ovariums, stellt sich die normale Gleitung der Organe wieder her. Liegen aber zwei des Endothels entkleidete Flächen dauernd aneinander, so verwachsen sie.

Es gibt also auch aseptische Verwachsungen. Das provisorisch aneinander gepreßte Peritonäum verklebt sofort. Man benutzte ja diese Tatsache bei der zweizeitigen Echinokokkenoperation, bei der man aseptische Verklebungen künstlich machte. Andererseits wird eine infektiöse Entzündung die Funktion des Endothels noch mehr schädigen als ein aseptisches Trauma, so daß in der Tat die meisten Adhäsionen Folge von Entzündungen sind.

Der Tumor kann mit dem Peritonaeum parietale vorn in großer Flächenausdehnung verwachsen. Der Druck festgebundener Röcke, das Stoßen gegen den hervorragenden Bauch ist zu beschuldigen, denn sehr große, sehr lang bestehende Tumoren sind vorn oft flächenartig verwachsen. Auch mit Milz, Leber, den Därmen, der Gallenblase, dem Processus vermiformis, dem Uterus, der Blase sind Adhäsionen vielfach beobachtet worden. Wachsen zwei Cysten, entweder je eine in einem Ovarium oder auch beide von einem Ovarium ausgehend, so können sie das Netz oder auch einen Darm zwischen sich einklemmen und mit ihm innige Verwachsungen eingehen. Beim Platzen des Tumors entstehen an der Rißstelle ebenfalls Adhäsionen mit benachbarten Organen.

Junge Flächenadhäsionen sind so lose, daß sie sich wie die Placenta aus dem Uterus lösen lassen, aber es kommen auch schwer

zu trennende alte Flächenadhäsionen und noch festere nur mit Messer oder Schere zu trennende Strangadhäsionen vor. Man muß vorübergehende Verklebungen und definitive Verwachsungen unterscheiden. Das Peritonäum kann z. B. nach einer Verwundung, oder wenn es fest aufeinander genäht wird, sofort verkleben. Dies ist aber keine definitive Verwachsung, denn die primäre Verklebung kann sich wieder lösen, das Endothel sich regenerieren. Das Aneinandergleiten der Organe stellt sich wieder her. In anderen Fällen bilden sich feste weißliche, schwartige Verwachsungen, die nicht wieder verschwinden.

Von pathologischen Veränderungen im Tumor lernten wir schon die Blutstauung und Blutung bei Stieltorsion kennen. Auch andere Gründe veranlassen Blutungen in dem Tumor: so die Zerstörung der Zwischenwände. Dabei kann ein in der Wand verlaufendes Gefäß zerreißen. Oder wenn es vielleicht vorläufig intakt bleibt, wird es bei weiterer Ausdehnung der Cyste durch Verlängerung des Abstandes zwischen seinem Anfangs- und Endpunkte bei einem zufälligen Trauma zerrissen. Die anatomischen Beweise derartiger Gefäßreste sind mehrfach bei blutigem Cysteninhalt gefunden. Zuletzt entstehen auch Blutungen in den Cysten nach der Punktion. Die Blutung kann aus einem verletzten Gefäße stammen, oder es kann wegen des Horror vacui nach Entfernung des Cysteninhaltes in die sich wieder, durch Elastizität der Cystenwand, entfaltende Cyste bluten.

Ferner vereitern und verjauchen die Cysten. Eine unreine Pravazsche Spritze bringt in die Geschwulst eine genügende Menge Bakterien, um den Cysteninhalt zu gefährden. Auch Darmadhäsionen, Entzündung, Perforation und Eintreten von Darminhalt in die Cyste bewirken Verjauchung. Sie tritt auch spontan ein. Die Eiterung beschränkt sich mitunter auf eine Cyste, da man Eiterflocken in einer Cyste findet, während die daneben liegenden Cysten unveränderten Inhalt haben. In anderen Fällen wird der ganze Tumor weich, morsch, zerfällt oder wird bei Anfassen leicht zerdrückt. Ist er dann mit der ganzen Umgebung fest verwachsen, so entstehen große technische Schwierigkeiten bei der Operation.

Von regressiven Vorgängen finden sich in der Cystenwand und auch auf der Innenfläche Kalkkonkremente. Verfettung der Cystenwand kommt ebenfalls vor, diese wiederum führt zu Erweichung und spontanem Durchbruch oder erleichtert den traumatischen Durchbruch. Das Epithel der inneren Cystenwand fällt nicht selten der Verfettung anheim: sowohl einzelne verfettete, abgestoßene Zellen findet man in der Cystenflüssigkeit, als auch größere Partien verfetteten Epithels, das noch an seiner Unterlage haftet.

Eigentümliche Fälle von teilweisem Absterben der Wand eines großen Ovarientumors habe ich wiederholt beobachtet. Ein Teil der Cyste sah ganz weiß aus, war aus der Zirkulation ausgeschaltet, nekrobiotisch und hatte sich deutlich von der noch lebenden Cystenwand demarkiert. Netzadhäsionen, die in früherer Zeit an der nun abgestorbenen Partie entstanden waren, hatten in die Wand eine Rinne sequestrierend eingefressen. Der ganze Befund ließ annehmen, daß schon viele Monate seit diesem partiellen Absterben der Cystenwand vergangen waren. In der abgestorbenen Wand fand ich öfters Kalkschollen.

Der sich steigernde Innendruck führt bei Kolloidbildung zur allmählichen Verdünnung und Usur der Cystenwand. Sie läßt das Kolloid austreten, es entsteht Pseudomyxom des Peritonäums.

Oft ist die Cystenruptur die Folge eines Traumas. Selbst eine dickwandige Cyste platzt z. B. beim Fallen, beim Stoß gegen den Bauch, bei der Geburt oder bei kräftiger Untersuchung durch Palpation.

Geplatzte zusammengefallene Cysten können nekrobiotisch lange Zeit im Abdomen symptomlos liegen.

Ferner kann die Cyste in den Mastdarm perforieren. Dies ist bei kleineren, im Douglasschen Raume adhärenten Cysten beobachtet. Auch kann sich der Dünndarm anlöten und in ihn hinein die Perforation stattfinden. Ja sogar in den Magen ergoß sich der Cysteninhalt, wurde ausgebrochen, und der Tumor wurde nicht mehr gefühlt. Sehr selten bricht der Tumor nach Blase, Vagina oder der äußeren Haut durch. Hier wiederum am häufigsten durch den Nabelring, nachdem eine Nabelhernie mit starker Hautverdünnung entstanden war. Besteht komplizierender Ascites, so wird nicht selten durch diesen der Nabelring erweitert und die Haut blasenförmig hervorgewölbt. Sie platzt sogar von Zeit zu Zeit spontan, so daß sich der Ascites in Zwischenräumen nach außen ergießt.

### Symptome und Verlauf.

Kleine bis faustgroße, frei bewegliche Ovarientumoren machen keine Symptome. Wächst der Tumor, so kommt es darauf an, ob er weich, schlaffwandig oder fest und hart ist. Die ersteren schmiegen sich überall an und können Mannskopfgröße erreichen, ohne daß irgend ein Symptom vorhanden ist. Die Kranke befindet sich ebenso wohl, wie eine Gravide mit gleichgroßem Uterus, ja noch besser, denn es fehlen subjektive Erscheinungen. Verdrängt aber ein intraligamentär entwickelter Tumor den Uterus, so entstehen schon bei kleinen Geschwülsten Beschwerden.

Feste Geschwülste, Dermoide, Sarkome, Fibrosarkome reizen das Peritonäum. Nicht selten bestehen sie aber lange Zeit symptomlos, bis eine nach einer starken Anstrengung eintretende, circumskripte Peritonitis einen ganz plötzlichen Krankheitsbeginn vortäuscht. Entsteht dann eine Verklebung des Tumors an das Peritonäum, so führt diese Verklebung zu immer neuen Reizen, ferneren Dislokationen oder Bewegungshemmnissen. Liegt ein Ovarientumor in der Tiefe des Beckens, so schiebt er den Uterus in eine pathologische Antepositio. Es entsteht häufiger Urindrang.

Ebenso drückt der Tumor hinten, bewirkt Kreuzschmerzen, Beckenschmerzen bei der erschwerten Defäkation.

Übersteigt die Größe des Tumors die Größe eines hochschwangeren Uterus, so werden die physiologischen Funktionen der Organe der Bauchhöhle gestört. Der Magen ist nicht im stande, eine größere Quantität Nahrung aufzunehmen. Die Verdauung ist verlangsamt. Mechanisch und konsensuell besteht Obstruktion. Diese verminderte Appetenz und Assimilation bei dem Verbrauch massenhaften Ernährungsmaterials zum Aufbau der schnell wachsenden Neubildung bewirken ein Mißverhältnis zwischen Einnahme und Ausgabe: die Patientin wird marastisch.

Dann stellen sich auch Respirationsbeschwerden ein. Die Basis des Zwerchfelles wird breiter, die Kuppe nach oben gedrängt, die Lunge wird direkt komprimiert. Dadurch ist ihre innere Oberfläche kleiner, die Anzahl der Atemzüge nimmt zu, es tritt Kurzatmigkeit ein. Am stärksten wird die Dyspnoë bei Komplikation mit Schwangerschaft; hier mußte bei großer Atemnot und Cyanose die Punktion der Cyste öfter gemacht werden. Der Typus der Atmung wird ein rein kostaler. Nach Entfernung eines großen Tumors sieht man, wie stark die Rippen nach außen gebogen sind.

Ja bei Kindern biegen große Abdominaltumoren die Darmbeinschaufeln nach außen.

Die Veränderung des intraabdominellen Druckes führt auch zu Symptomen von Seiten der Zirkulationsorgane. Der Tumor kann direkt auf die Venae iliacae drücken, dadurch den Rückfluß des Blutes aus einer oder beiden unteren Extremitäten hindern, so daß Ödeme entstehen. Auch das erschwerte Einfließen des Blutes der unteren Extremitäten in die unter erhöhtem Druck stehende Abdominalhöhle führt, wie bei der Schwangerschaft, zu Stauungserscheinungen in den Beinen und an der unteren Bauchgegend. In allen Fällen von bedeutenden Ödemen der unteren Extremitäten wird man sorgfältig die Differentialdiagnose zwischen Stauungsödem und einer Komplikation mit Nieren- oder Herzkrankheiten zu stellen haben.

Fast bei jedem größeren Abdominaltumor finden sich spontane Schmerzen: Reizung des Peritonäums. Auch ein Reiben wie bei Pleuritis sicca, als „Kolloidknarren" gedeutet, ist oft zu hören, bezw. zu fühlen.

Was die den einzelnen Formen der Ovarientumoren charakteristischen Symptome anbelangt, so ist folgendes zu sagen. Beim Hydrops des Graafschen Follikels fehlen oft alle Symptome. Dermoidcysten machen leicht Stieltorsion, vereitern häufiger als andere Cysten, bewirken circumskripte Peritonitis, Adhäsionsbildung, Perforation nach dem Dickdarm. Namentlich nach Geburtstrauma oder bei fieberhaftem Puerperium. Bei festen, besonders bei malignen Tumoren, Sarkom und Karzinom, Oberflächenpapillom tritt die Ascitesbildung in den Vordergrund. Bei den in das Beckenzellgewebe wachsenden Ovarienkarzinomen entstehen Schmerzen in den Beinen und Nierenschmerzen bei Kompression des Ureters. Bei allen malignen und schnellwachsenden Tumoren leidet bald das Allgemeinbefinden. Die gedrückte Gemütsstimmung verleiht der entkräfteten Patientin einen traurigen Gesichtsausdruck, welchen man als Facies ovarica beschrieb.

Die Parovarialcysten machen oft, wenn sie noch tief sitzen und den Uterus verdrängen, Schmerzen. Haben sich die Cysten in den Bauchraum emporgehoben, so kann jedes Symptom fehlen.

Im Verlaufe der Ovarientumoren kommen eine Anzahl Ereignisse vor, welche ganz bestimmte Symptome machen. Schon oben erwähnten wir die Stieltorsion (S. 438). Im günstigsten Falle tritt das Ereignis so allmählich ein, daß zwar der Tumor nicht weiter wachsen kann, aber doch noch genügend ernährt wird, so daß er nicht abstirbt. Auch in diesen Fällen treten fast stets Schmerzen ein, obwohl Peritonitis noch fehlt. Andererseits kann bei Ernährung durch Adhäsionen oder durch Diffusion peritonäalen Serums der Tumor weiterwachsen, obwohl er sich nach und nach von seiner alten Ernährungsquelle loslöst. Solche „stiellose" Ovarientumoren sind mehrfach gefunden.

Bei einer plötzlichen Stieltorsion treten sehr schwere Symptome ein, die gar nicht zu übersehen sind: starke peritonitische Schmerzen, Kollaps, Inkarzerationssymptome, ileusähnliche Erscheinungen. Ergoß sich Blut in die Cyste, so kommt es außerdem noch zu den Erscheinungen akuter Anämie. Machte die Cyste vorher keine Symptome, so meint die Kranke oder auch der Arzt, die Cyste sei jetzt plötzlich entstanden oder — was allerdings oft richtig ist — sie sei plötzlich viel größer geworden.

Auch die normale Wanderung des Ovarientumors macht mitunter Symptome. So findet man z. B. bei straffen Bauchdecken nur im Douglasschen Raume ein Tumorsegment, das kaum sofort als

Ovarialtumor zu diagnostizieren ist. Kombiniert ist wegen der Straffheit der Bauchdecken und der Weichheit der Cyste wenig zu fühlen. Jetzt fällt der Tumor in die Bauchhöhle hinein, es entstehen dabei heftige Schmerzen, der Douglassche Raum wird frei und nunmehr ist ein fast mannskopfgroßer Tumor deutlich zu diagnostizieren. Die Kranke glaubt, er sei in dieser Zeit ganz plötzlich entstanden.

Bei Vereiterung und Verjauchung tritt Fieber ein. Ist es auch wieder verschwunden, so ist schon bei dauernd hoher Pulsfrequenz an Eiterinhalt in der Cyste zu denken. Mißt man sorgfältig, so findet man meist abends subfebrile Temperaturen 37,8—38,0.

Rupturiert der aseptische Tumor, so kann im günstigen Falle jedes Symptom fehlen und nur die plötzliche Verkleinerung des Umfanges des Leibes und die große Menge Urins darauf hinweisen, daß der Inhalt vom Peritonäum aufgesaugt und durch die Nieren entfernt ist. Tritt aber gleichzeitig innere Blutung ein, so kommt es zu Kollapserscheinungen. Bei der Untersuchung vorher und nachher fällt die Formveränderung des Unterleibes bezw. das Verschwinden des Tumors auf. Rupturiert ein vereiterter Tumor, so tritt plötzlich universale Peritonitis ein, die aber nicht etwa stets üblen Ausgang bewirkt. Habe ich doch selbst in einem Falle von Ruptur der Gallenblase, die durch den Galleninhalt des Ascites bei der Punktion bewiesen war, günstigen Ausgang ohne Operation beobachtet.

Da bei der Mehrzahl der Fälle nur ein Ovarium erkrankt ist, so fehlen typische Menstruationsanomalien. Aus eben dem Grunde ist Konzeption möglich. Andererseits entsteht bei bösartigen Tumoren durch Zerstörung des Ovarialparenchyms und auch bei sehr großen gutartigen durch Kachexie Amenorrhoe.

Der Verlauf ist ein langsamer. Ein Ovarialtumor wächst in der Regel nicht so schnell wie der schwangere Uterus, wenn nicht eine innere Blutung oder eine Stieltorsion stattfand. Um die Größe des hochschwangeren Uterus zu erreichen, braucht ein Tumor meistenteils $1^1/_2$ bis 2 Jahre. Teratome dagegen wachsen, namentlich bei interkurrenter Schwangerschaft, oft unglaublich schnell, jedenfalls schneller als der schwangere Uterus.

Sagt eine Kranke, sie habe die Geschwulst $^1/_2$ Jahr, so kann man in der Regel $^1/_2$ Jahr oder mehr hinzurechnen, denn als der Tumor kleiner war, machte er keine subjektiven Erscheinungen. Die Kranke datiert aber die Erkrankung erst von dem Momente der subjektiven Erscheinungen.

Der Hydrops des Graafschen Follikels erreicht keine er-

hebliche Größe. Schon Cysten von 3 bis 4 cm Durchmesser bleiben oft konstant oder platzen und verschwinden.

Das Oberflächenpapillom führt durch Ascites und ausgedehnte Impfmetastasenbildung auf dem Peritonäum den Tod herbei.

Bei nicht operierten proliferierenden Tumoren endet das Leben nach 3 bis 5 Jahren unter dem oben geschilderten Marasmus. Torsion, Ruptur, Blutung und Verjauchung können schon eher den Tod bedingen.

Naturheilung ist bei gutartigen Tumoren möglich. Virchow und Rokitansky haben Reste von Tumoren in Form von Cystenkonglomeraten mit kolloider Füllung in Pseudomembranen eingebettet weit entfernt vom Uterus am Peritonaeum parietale zufällig gefunden. Auch Verödung durch Verkalkung kommt vor.

Beim Karzinom des Ovariums sah ich, ehe Amenorrhoe eintrat, auch andauernde Metrorrhagie. Später ist das schnelle oft unregelmäßige Wachstum der höckerigen Geschwulst bei gleichzeitigem Kräfteverfall hier ebenso charakteristisch, wie für alle anderen Karzinome. Ascites fehlt selten. Nach jeder Punktion füllt sich der Leib schnell wieder an, und der Tod erfolgt spätestens zwei Jahre nach Entdeckung der Geschwulst. Wächst aber der Tumor infiltrierend unter dem Peritonäum, so fehlt auch Ascites. Ich habe gar nicht selten große, doppelseitige Karzinome ohne eine Spur von Ascites gesehen. Der Ascites spricht also für das Karzinom, das Fehlen des Ascites nicht sicher dagegen. Andererseits findet man bei Austritt von Tumorinhalt aus gutartigen Cysten oft ganz erhebliche Mengen eines seropurulenten Bauchinhalts. Dabei fehlt bei längerem Bestande das Fieber und jedes Symptom, das nicht durch die Überausdehnung des Bauches zu erklären ist. Diagnostische Irrtümer sind dann kaum zu vermeiden.

Wachsen die Metastasen in die Darmserosa, so entstehen auch Durchfälle, Schmerzen, fortwährende stürmische Peristaltik.

Kaum wird man über den Verlauf der Fibrome etwas Bestimmtes sagen können. Sarkome können nebst Ascites verhältnismäßig lange ohne Schädigung des Allgemeinbefindens bestehen.

Wie schnell Dermoide wachsen, weiß man nicht. Doch sah ich einige Fälle, nach denen ich ein schnelles Wachstum annehmen muß. So beobachtete ich 2 mannskopfgroße Dermoide, die in einem halben Jahre von Faustgröße an herangewachsen waren. In einigen Fällen platzte z. B. bei der Reposition aus dem Douglasschen Raume der Tumor, so daß ich ihn am anderen Tage nicht mehr fand. Schon nach 3 Monaten hatte er wieder Faustgröße erreicht. Andererseits existieren auch sichere Beobachtungen, daß Dermoide jahrzehntelang

im Wachstum stillstanden. Es hängt dies wohl vom Innendruck ab, der ein Wachstum der Retentionsgeschwulst nicht zuläßt.

Die karzinomatöse Degeneration der Dermoide ist durchaus nicht selten. Ich habe in einigen Fällen, wo deutlich Dermoidinhalt durch den Mastdarm abging, auf Verödung gehofft. Die Patientinnen gingen aber an Karzinose zu Grunde, die von dem degenerierten Dermoid aus im Darm, Magen und auf dem Peritonäum Metastasen gebildet hatten. Demnach möchte ich raten, im Prinzip jedes Dermoid zu exstirpieren.

Bei Schwangerschaft[1] ist der wechselseitige Einfluß ein verschiedener. Ein Tumor wächst unter dem Einfluß der Schwangerschaftshyperämie schnell, aber er kann auch unverändert bleiben; sogar ohne oder mit Stieltorsion absterben. Die Raumbeeinträchtigung im Abdomen führt bei großen Cysten zu Dyspnoë. Bei der Geburt kann ein großer Tumor in den Peritonäalraum, ohne Symptome zu machen, platzen. Trotz kolossaler Ausdehnung des Leibes verläuft die Geburt günstig. Kleine, namentlich harte und sehr bewegliche Tumoren (Dermoide) gelangen nicht selten unterhalb des vorliegenden Kindsteils in den Douglasschen Raum. Dann steht der Muttermund vorn oder seitlich hoch oben, und der Geburtskanal ist verlegt. Führt der Repositionsversuch in Narkose nicht zum Ziele, so ist auch die Geburt mechanisch unmöglich. Die Laparotomie und Exstirpation des Tumors ist im Prinzip gewiß richtiger, aber bei schlechter Vorbereitung namentlich stark aufgetriebener Därme ist eine Laparotomie stets bedenklich. Deshalb ist es anzuraten, lieber die Cyste durch vaginalen Einschnitt zu entleeren, das Kind zu entwickeln, und später die Laparotomie und die Entfernung des Tumors auszuführen.

Platzt der Tumor bei infizierter Wöchnerin, so kommt es leicht zu Sepsis. Die Quetschung des Tumors führt auch ohne Infektion zu Darmadhäsionen und zu Bakterieninvasion in den Tumor, er vereitert. Darmgeschwüre führen zur Serosareizung, diese zu Adhärenz an einer Cyste. Durch die entzündete Wunde treten Coli- und Typhusbacillen über, die man beide in der Cyste gefunden hat.

Ovariotomien, selbst doppelseitige, sind in der Schwangerschaft sehr oft mit gutem Erfolge ausgeführt. Tritt nicht Sepsis ein und wird der schwangere Uterus nicht zu sehr maltraitiert, so bleibt die Schwangerschaft auch bei Entfernung beider Ovarien, wie ich wiederholt beobachtet habe, ungestört.

---

[1] Puchelt, Commentatio de tumoribus etc. Heidelberg 1840, Mohr. — Litzmann: Deutsche Klinik 1852, No. 38 ff. — Schröder: Z. f. G. V. — Staude: C. f. G. 1888, 217. — Gördes: Z. f. G. XX, 100. — P. Ruge: Z. f. G. XIV, 391.

## Diagnose.

Wie bei jeder gynäkologischen Untersuchung wird zuerst zum Zwecke der allgemeinen Orientierung der Bauch betastet. Man sucht sich die Symphyse, Nabel, die Spinae anteriores superiores auf, und drückt auf den Leib, ob er hart oder weich ist.

Fühlt man bei der ersten orientierenden Betastung des Bauches einen Tumor, so muß der Bauch völlig frei gemacht werden. Korset und Röcke sind zu entfernen, am besten läßt man die Patientin sich ins Bett legen, so daß man Füße, Lungen, Herz gleich mit untersuchen kann.

Wie der innere Kliniker stets in bestimmter Reihenfolge die Brustorgane perkutiert und auskultiert, so muß auch der Gynäkologe nach ganz bestimmter Reihenfolge vorgehen. Namentlich der Anfänger! Sonst vergißt man leicht etwas Wichtiges! Die Reihenfolge ist folgende: Inspektion, Mensuration, Palpation, Perkussion, Auskultation, kombinierte Palpation, Punktion.

Durch die Inspektion stellt man im allgemeinen die Form des Bauches fest. Der Ovarientumor macht den Leibesumfang unterhalb des Nabels groß. Bei dünnen, fettlosen Bauchdecken sieht man deutlich die Konturen mehrerer Cysten durch die äußere Haut, so daß der Bauch eine unregelmäßige Form hat. Bei Ascites ist der Leib breiter und niedriger, flächenhaft. Bei Schwangerschaft ist die Nabelgegend hervorgewölbt, Schwangerschaftsnarben und Pigmentation der Linea alba sind deutlich, Kindsbewegungen sind zu sehen und zu fühlen, Herztöne sind zu hören. Bei großen, alten Ovarientumoren ist die Haut sehr gespannt, die Haare rücken auseinander, die Venen werden wegen der Abmagerung deutlich, sogar Phlebolithen sind bei sehr alten Tumoren zu sehen und zu fühlen. Oft bildet sich eine elephantiasische Verdickung des Hängebauches aus. Die Haare rücken auseinander, der Mons Veneris ist prall, ödematös, glasig.

Die Mensuration macht man, um in der Krankengeschichte einen Anhaltspunkt für die Beurteilung der Größe zu haben. Man kann bei Messung in Pausen der Patientin die Größenzunahme, also die Notwendigkeit der Operation mathematisch beweisen. Man kann durch die Messung, wenn auch nicht sicher, entscheiden, ob die Cyste rechts oder links sitzt. Ist die Entfernung vom Nabel zur Spina ilei anter. sup. z. B. rechts größer als links, so spricht dies für rechtsseitige Provenienz. Die üblichen Maße sind: Processus xiphoideus — Nabel — Symphyse. Spina ilei anterior superior, rechts und links zum Nabel. Größter meßbarer Leibesumfang. Leibesumfang gerade über den Nabel

gemessen. Die gewonnenen Zahlen müssen bei jeder Untersuchung notiert werden.

Bei der Palpation fühlt man große Cysten durch die dünnen Bauchdecken; doch kann auch bei fetten Personen oder zu großer Spannung jedes genaue Durchfühlen unmöglich sein. Hierauf versucht man Fluktuation zu erregen. Sie entsteht, wenn die Flüssigkeit beweglich ist, sei es im Bauch, sei es in schlaffer Cyste. Sind die Räume einer mehrkammerigen Cyste klein, so findet man keine Fluktuation. Sie kann auch bei dünnflüssigem Inhalt dann fehlen, wenn die Cyste stark gespannt ist, z. B. kurz nach einer inneren Blutung. Bei mehreren Cysten prüft man die Fluktuation nicht nur von rechts nach links, sondern schräg, von oben nach unten und vom Bauch nach dem vaginalen Tumorabschnitt hin.

Schwimmt ein kleiner fester Tumor im Ascites, so bewegt man die Geschwulst zwischen beiden Händen; man läßt sie ballottieren. Dabei nimmt man wahr, welches Ende des Tumors sich am leichtesten bewegt, dies ist entgegengesetzt dem Ansatz. Ist der Ascites zu massenhaft, so ist erst nach Ablassen der Flüssigkeit zu fühlen, ob in der Tiefe feste Teile liegen.

Bei der Perkussion beginne ich auf der hervorragendsten Stelle des Abdomen. Der erste Schlag auf der höchsten Höhe des Abdomen ist beweisend; leerer Schall: Tumor; sonorer Schall: Därme also Ascites. Man perkutiert radiär von dem höchsten Punkt nach oben, unten, rechts und links; und in allen Radien. Namentlich sucht man zu bestimmen, ob zwischen Leber und Tumor Darmton sich befindet.

Man stellt also fest, wie sich die Därme zu dem Tumor verhalten. Vor dieser Untersuchung sind Abführmittel zu geben, wenigstens Klistiere, um das Colon leer zu haben. Ein aufgeblähtes Colon führt zu Irrtümern. Man markiert sich die Grenzen mit Tusche. Beim Ovarialtumor ist die Mitte des Leibes gedämpft, an den Seiten dagegen ist der Schall sonor. Auf dem Ascites schwimmen die lufthaltigen Därme, so daß oben Darmton, an den Seiten leerer Schall nachgewiesen wird. Wenn aber Ascites die Ovarialcyste kompliziert, so ist auch die Gegend des Colon gedämpft oder im Gegenteil ist Darmton tief seitlich unten, wenn das Colon lufthaltig ist. Bei viel ascitischer Flüssigkeit ist das Mesenterium nicht lang genug, um die Därme obenauf schwimmen zu lassen. Die Flüssigkeit reicht noch über die Därme hinaus, sie liegen den Bauchdecken nicht an. Der Perkussionsschall ist leer. Man drückt deshalb die Hand so tief als möglich und gelangt nun bei der sogenannten tiefen Perkussion auf die lufthaltigen dünnen Därme. Auch ist es wichtig, zu erforschen, wie sich die Fluktuation zu den durch die Perkussion gewonnenen Resultaten ver-

hält. Schlägt die Flüssigkeitswelle da leicht an, wo Darmton konstatiert wurde, so spricht dies für Ascites.

Hierauf wird die Palpation und die Perkussion in Seitenlage ausgeführt. Sehr schlaffwandige, vielleicht schon einmal geplatzte und halb entleerte Cysten liegen, der hinteren Bauchwand angeschmiegt, wie Ascites, im Leib. Man markiert mit farbigem Stift die Dämpfung auf der äußeren Haut und legt nun die Patientin auf die Seite. Bei Ascites muß die obere Seite Darmton ergeben. Beim Ovarialtumor ist dies nicht der Fall. Auch aus der Schnelligkeit, mit welcher das veränderte Ergebnis der Perkussion bei Lagewechsel eintritt, kann man Schlüsse machen. Ascites wechselt schnell die Lokalität. Durch Massieren befördert man den Abfluß des Ascites in die untere Bauchhälfte.

Bei der Palpation fühlt man mitunter das sogenannte Kolloidknarren (Olshausen). Ein fast identisches Geräusch nimmt man manchmal bei frischer Verklebungs-Peritonitis wahr.

Alte Adhäsionen können die Diagnose erschweren. So sah ich einen Fall, bei dem man, wenn die Patientin eine Zeit lang gegangen war, eine schlaffe Cyste durch Perkussion und Palpation nachweisen konnte. Am Morgen dagegen war die Cyste nicht vorhanden, sondern die ascitische Flüssigkeit war aus einem Hydrops saccatus peritonaei durch eine kleine Öffnung in die andere Peritonäalhöhle abgeflossen. Eine Probeinzision bewies später das Nichtvorhandensein einer Cyste.

Die Auskultation ist wegen der Differentialdiagnose mit Schwangerschaft nötig. Das Placentargeräusch findet sich außer bei Schwangerschaft auch bei großen Myomen, selten bei Ovarientumoren. Ferner würde man bei zweifelhaften Tumoren forschen, ob etwa vor dem scheinbar den Bauchdecken anlagernden Tumor Darmgeräusche zu hören wären; dies deutet auf Nierentumoren hin. In unklaren Fällen füllt man den Mastdarm mit Luft oder Wasser stark an. Dabei sieht oder fühlt man bei dünnen Bauchdecken den sich schnell füllenden Darm als wurstartige Erhöhung über dem Tumor. Oder man palpiert den sich füllenden Darm, bei dem verschiedenen Druck Gurren erzeugend.

Hierauf nimmt man die Vaginalexploration vor. Der Uterus liegt bei mittelgroßen oder im Douglas fixierten Tumoren meist vorn, an die Symphyse angepreßt und eleviert. Bei parovarialen Cysten findet man oft extramediane Stellung des Uterus. Bei großen Ovarialtumoren liegt der Uterus in der Regel hinter dem Tumor (vergl. S. 437). Ist das Uteruscorpus nicht zu fühlen, so schadet es nichts, bei der Operation wird ein Blick oder ein Griff seine Lage schnell deutlich machen.

Um zu prognostizieren, ob die Ovariotomie leicht oder schwer ist, hat die Lage des Uterus eine gewisse Bedeutung. Liegt der Uterus hinter dem Tumor retrovertiert, so ist das Fehlen von Adhäsionen und eine leichte Operation wahrscheinlich. Liegt aber der Uterus bei großen Tumoren vorn oder lateral, so ist die Wanderung des Tumors von unten hinten nach vorn oben durch irgendwelche Einflüsse behindert gewesen, und man darf nicht hoffen, eine ganz leichte Operation zu haben. Ist die Portio und der Uterus nicht oder sehr schwer zu erreichen, völlig eleviert und anteponiert von Tumormassen umgeben, nicht aus ihnen zu differenzieren, so bestehen große Adhäsionen oder der dann meist maligne Tumor ist im Subserosium entwickelt. Auch die Länge der Uterushöhle ist von Wichtigkeit. Auffallende Verlängerung des Uterus spricht für Anlagerung der Cyste, bezw. für Papillom und intraligamentären Sitz, also im allgemeinen für Bösartigkeit der Geschwulst.

Nunmehr verschiebt man den Tumor von rechts nach links und umgekehrt, während ein Finger am Uterus und dem vaginalen Abschnitt des Tumors liegt. Ein Assistent verschiebt den Tumor und zieht ihn nach oben. Während ein Finger am vaginalen Tumorabschnitt liegt, versucht die andere Hand Fluktuation zu erzeugen. Man sucht dicht über dem Pecten pubis einzudringen, um den Zusammenhang des Tumors mit dem Uterus festzustellen.

Eine wichtige Methode — die Freund zuerst empfahl — ist die Exploration bei Beckenhochlagerung. Tumoren, die von oben kommen, z. B. Leber, Milz, Nierengeschwülste, sinken allmählich nach oben, das Becken wird frei, man kann jetzt kombiniert Uterus und Ovarien abtasten und nachweisen, daß der Tumor nicht von ihnen ausgeht. Große obere Tumoren, selbst Milztumoren sind in Rückenlage oft so an die Genitalien angepreßt, daß man sie für verwachsen mit dem Uterus halten mußte.

Sehr vorteilhaft ist es, die Portio mit einer Zange zu ergreifen. Ein Assistent zieht kräftig mit dieser Zange den Uterus herab. Nun untersucht man kombiniert und kann dabei nachweisen, daß der Tumor entweder dem Zuge folgt oder nicht. Ja nicht selten gelingt es, ein vom Uterus zum Tumor reichendes Band, also den Stiel des Tumors zu tasten.

Zwei Narkosen kurz nach einander zu machen ist gewiß für eine schwache Patientin bedenklich, deshalb verzichte man lieber auf die Details der Diagnose, wenn man darüber ganz im klaren ist, daß operiert werden muß.

Als selbstverständliches Gesetz gilt bei allen Abdominaltumoren, daß die Stelle der größten Beweglichkeit resp. Verschieblichkeit dem

Ansatzpunkte entgegengesetzt ist. So kann man einen Nierentumor, der in die Bauchhöhle wuchs, unten, einen Uterustumor oben, am leichtesten verschieben. Ein harter Tumor wird meist größer taxiert, ein weicher kleiner. Unbewegliche kleine Tumoren hält man leicht für beweglich, wenn der Tumorinhalt eindrückbar ist.

Sind die Bauchdecken sehr dick, so daß die Palpation des Abdomens Zweifel zurückließ, so legt man nach Entleerung der Blase zwei Finger in das vordere Scheidengewölbe so hoch wie möglich. Nunmehr drückt die äußere Hand schnell und kräftig auf den Bauch, ungefähr in Nabelhöhe. Dann fühlt man vaginal den unteren Tumorabschnitt, weil hier die Zwischenwand sehr dünn ist. Man hat deutlich die Empfindung, daß ein Tumor zwischen den Händen liegt.

Sollte nach Erschöpfung aller Mittel Unklarheit bleiben, so entnimmt man durch die Punktion mit einer Pravazschen Spritze dem Tumor Flüssigkeit. Die Kanüle bleibt, nachdem die Spritze vollgesogen ist, stecken, man zieht von ihr die Spritze ab und entleert in ein Schälchen. Die Spritze wird wieder an die Kanüle angeschoben und eine neue Spritze voll Flüssigkeit entfernt. So kann man 10 bis 20 Spritzen nach einander heraussaugen, eine zur diagnostischen Untersuchung genügende Menge.

Die Flüssigkeit des Hydrops des Graafschen Follikels enthält reichlich Eiweiß, die der parovarialen Cysten ist wasserhell, enthält Kochsalz, sehr wenig Eiweiß und setzt beim Kochen nichts ab. Die organischen Bestandteile kann man durch eine Harnzentrifuge ausscheiden. Nach Traumen, Punktionen oder Stieltorsion ist die Flüssigkeit blutig, schokoladenfarbig, mit Gerinnsel vermischt. Spezifisches Gewicht 1002 bis 1008, dasselbe kann aber bei Blutbeimischung bis 1023 steigen.

Beim gutartigen Kystom werden kolloide, dickflüssige, aber auch dünnflüssige Massen gewonnen. Ja in verschiedenen Cysten eines Tumors ist verschiedener Inhalt. So kann eine Cyste Eiter, eine Kolloid, eine Fett (Dermoid), eine seröse Flüssigkeit und eine Blut enthalten. Die Farbe ist bei Blutgehalt rot, braun bis schwarz, bei Eiter gelb, bei Cholesterinmassen weißlich schillernd. Mikroskopisch findet man die charakteristischen Zylinderzellen, mitunter auch Flimmerzellen, ferner zerfallene oder Pseudomucinzellen mit seitlich verdrängtem oder ganz fehlendem Kern („siegelringartige Zellen"), Detritus, geschrumpfte und frische, rote Blutkörperchen, aus ihnen stammende Pigmentschollen, Eiterkörperchen, Cholesterintafeln und Fetttröpfchen. Spezifisches Gewicht 1015 bis 1030.

Freier Ascites ergibt eine dünne, hellgelbe bis grünlich-gelbe Flüssigkeit mit oder ohne Fibringerinnsel. Beim Stehen an der Luft

koaguliert mitunter der Ascites, beim Kochen fällt viel Eiweiß aus. Mikroskopisch finden sich weiße und fast immer einige rote Blutkörperchen. In den Fällen aber, wo der Ascites vom Oberflächenpapillom oder Karzinom, oder gar von Karzinose des Peritonäums herrührt, kommen auch Zylinderzellen im Bodensatz vor, denen demnach eine große Bedeutung zukommt. Bei intraperitonäaler Blutung wird die Flüssigkeit bräunlich, später grünlich. Spezifisches Gewicht 1006 bis 1015. Bei Hämatometra ist das Blut dickflüssig, schwarz, teerartig.

Der Inhalt einer Hydronephrose ist sehr verschieden. Bei periodischer Hydronephrose findet sich völlig normaler Urin. Doch kann der Urin auch wasserhell sein, von geringem spezifischem Gewicht 1005 bis 1020. Haben Entzündungen stattgefunden, so wird mehr eitriger Inhalt, Cholesterin, ja vollkommen eingedickter, weißlicher Brei gefunden.

Für die Flüssigkeit aus lymphangiektatischen Cystenfibromen (vergl. S. 354) ist die zitronengelbe Farbe und die spontane Gerinnung charakteristisch. Doch ist beides nicht konstant. In zwei Fällen fand ich bei der ersten Punktion spontane Gerinnung, welche bei einer späteren Punktion ausblieb. Mikroskopisch findet man Lymphkörperchen. Die Menge der Flüssigkeit ist meist gering, man muß drücken und kneten, um mehr Flüssigkeit auszupressen. Das spezifische Gewicht beträgt etwa 1020. Bei soliden Myomen entleert man nichts oder reines Blut.

In der glashellen frischen Echinokokkusflüssigkeit ist kein Eiweiß vorhanden, dagegen Kochsalz, bernsteinsaure Salze, Traubenzucker und Inosit. Wichtig ist die mikroskopische Untersuchung, bei der man, wenn auch nicht immer, Haken und die Streifen der Chitinkapsel nachweist. Bei Vereiterung des Echinokokkussackes verschwinden die Haken. Spezifisches Gewicht 1008 bis 1010.

Bei Dermoidcysten findet man Epidermiszellen und Cholesterinkrystalle und viel Fettkugeln. Die erkaltete, geronnene Flüssigkeit ist breiig, krümlig, schmierig, fettig, bei Darmkommunikation jauchig, schmutzig, bräunlich, stinkend. Ein Haar, das erscheint, macht mit einem Schlage die Diagnose klar.

Frische extrauterine Fruchtsäcke enthalten Fruchtwasser. Nach dem Absterben des Fötus wird es zu einer eiterartigen Masse eingedickt. Aus der Anamnese und der kombinierten Untersuchung (Knattern der Kopfknochen des Kindes) ist die Diagnose zu stellen. Die Hoffnung, in dem durch die Pravazsche Spritze entleerten Fruchtwasser, ja sogar in größeren Mengen desselben mikroskopische, charakteristische Bestandteile (Lanugo, Epidermisschuppen) nachzuweisen, bestätigte sich mir und Anderen nicht. Bei frischer junger Extrauterin-

schwangerschaft entleert die Punktion frisches hellrotes Blut, bei alten — Hämatocele — braunes dunkles Blut.

Die Veränderungen in den Tumoren werden aus den S. 441 und 440 geschilderten Symptomen diagnostiziert. Plötzliche peritonitische Erscheinungen, scheinbares oder wirkliches Anschwellen des Tumors, Shock und Symptome der akuten Anämie, namentlich schneller Puls, überhaupt unmotiviertes Übelbefinden, lassen eine plötzliche Achsendrehung des Stiels erkennen. Cystenrupturen sind dadurch zu diagnostizieren, daß ein früher bekannter Tumor nunmehr sich nicht mehr nachweisen läßt. Dies ist bei einem Falle auf den Leib, bei einer Geburt, nach einer kräftigen Reposition aus dem Douglasschen Raume, auch nach einer Punktion oder Palpation zu vermuten, wenn sich Kollaps, peritonitische Schmerzhaftigkeit und häufiges Urinlassen anschließen. Kolloid tritt auch symptomlos in die Bauchhöhle. Die Vereiterung im Tumor zeigt sich durch Fieber, schnellen Puls, meist auch durch peritonitische Schmerzen an. Temperaturerhöhung kann ohne andere Erscheinungen lange Zeit bestehen. Das Fieber hört auf, die Pulsfrequenz aber hält noch lange Zeit an. Bei Verjauchung oder rapider Nekrotisierung des ganzen Tumors sind die Erscheinungen sehr bedrohlich. Schüttelfröste und hohes Fieber zeigen die Lebensgefahr an.

Die Diagnose der einzelnen Arten der Ovarientumoren ist schon mehrfach berührt. Beim Hydrops follicularis langsames Wachsen oder Konstantbleiben; kleiner, runder oder etwas unregelmäßiger, ein Cystenkonglomerat zusammensetzender Tumor. Auch der Umstand, daß bei einer späteren Untersuchung nichts mehr zu fühlen, der Tumor also dauernd verschwunden ist, oder jahrelanges Gleichbleiben der Größe, spricht für Hydrops follicularis. Wasserhelle Punktionsflüssigkeit. Kein Einfluß auf das Allgemeinbefinden. Bei den polycystischen Kystomen unbegrenztes Wachstum, großbuckliger, im allgemeinen runder, aber doch nur regelmäßiger Tumor von nicht überall gleicher Konsistenz. Kolloider Inhalt. Das Allgemeinbefinden leidet, wenn der Tumor wächst. Ascites kommt zwar auch bei gutartigen Tumoren vor, spricht aber doch mehr für Karzinom, dem auch die kleinhöckerige Beschaffenheit, das atypische Wachstum, die Unbeweglichkeit großer Tumoren, die Kachexie und Amenorrhoe zukommt. Diffuse Karzinome, die das Ovarium wie Sarkome nur gleichmäßig vergrößern, sind von diesen nicht zu unterscheiden, wohl aber beweist der Ascites auch hier die Malignität. Wichtig ist genaue Untersuchung der ascitischen Flüssigkeit auf Zellelemente. Parovariale Cysten sind einkammerig, kleine verdrängen den Uterus seitlich und machen dabei Schmerzen, große zeigen auffallend leichte

Fluktuation. Die Cyste läßt sich nicht immer vom Beckenboden abheben oder abgrenzen, der Inhalt ist klar, enthält zuweilen Flimmerepithel, das Allgemeinbefinden leidet wenig, nach Punktionen kehrt der Inhalt langsam, in seltenen Fällen gar nicht wieder. Stieldrehung ist möglich, da eine parovariale Cyste, ganz oben dicht am Ovarium wachsend, klinisch gleiche Symptome macht, wie ein Tumor im benachbarten Ovarium.

Die Frage, ob der Tumor vom rechten oder linken Eierstock abstammt oder ob zwei Tumoren vorhanden sind, hat geringe praktische Bedeutung, wenn die Notwendigkeit der Operation klar ist. Betreffs der Prognose aber ist es wichtig, diese Frage zu beantworten, da maligne Tumoren oft doppelseitig sind.

Bei der Differentialdiagnose kommen folgende Tumoren in Betracht: Hämatocelen und Extrauterinschwangerschaft. Dabei finden sich Zeichen der Schwangerschaft, permanenter Abgang dunklen Blutes. Der Tumor ist anfangs weich, später hart, unregelmäßig, nicht zu dislozieren, empfindlich, nicht so prall elastisch, wie eine Ovarialcyste. Es bestehen spontane Schmerzen, akute Anämie. Sogenannte Kapselhämatocelen sind oft nur durch die Anamnese von Ovarialtumoren zu unterscheiden.

Retroflexio uteri gravidi: Auffallende Weichheit und Eindrückbarkeit, Symptome der Schwangerschaft. Irrtümer kommen vor bei Abknickung des Uterus seitwärts und harter langer Cervix. Die Anamnese ist wichtig. Vor allem aber eine Untersuchung nach 3 oder 4 Wochen.

Exsudate: Anamnese, fieberhafter Beginn nach Abort, Wochenbett oder intrauteriner Behandlung. Noch vorhandenes Fieber!

Bei Parametritis: Typische Lage seitlich, dicht an der Vagina. Klopfende Arterien. Nicht deutliche Abgrenzung an den Beckenknochen.

Bei Perimetritis: Füllung des Douglasschen Raumes. Dabei ergibt die Anamnese Fieber, schmerzhaften Beginn. Es besteht vielleicht noch Fieber. Irrtümer sind nicht ausgeschlossen. So gibt es einen Hydrops saccatus peritonaei, wo sich nur seröse Flüssigkeit in einem membranös abgeschlossenen Douglasschen Raume ansammelt. Wächst eine Cyste im Douglas fest und ist sie nicht zu dislozieren, so kann man beide Zustände verwechseln. Ebenso kann eine alte große adhärente Hydrosalpinx, wenn die Bauchwand dick und das Ovarium nicht zu fühlen ist, zu Verwechselung Veranlassung geben.

Uterusmyome, die meist härter sind, können schwer verwechselt werden. Die soliden Ovarientumoren sind mehr unregelmäßig auf der Oberfläche, aber es gibt auch völlig glatte, nierenförmige

Karzinome und Sarkome. Der Ansatz am Tubenwinkel des Uterus das Ovarialband, der Ascites lassen den Ovarientumor diagnostizieren.

Der Anfänger wird gut tun, ganz schematisch jede Möglichkeit in Betracht zu ziehen und, mit Zuhilfenahme der Anamnese und aller diagnostischen Methoden, auch das am fernsten Liegende nicht für unmöglich zu halten. Irrtümer sind stets dadurch entstanden, daß ein Gynäkologe, voreingenommen, ungenau untersuchte. Wird ganz schematisch jede Möglichkeit in Erwägung gezogen, so wird eine Verwechselung mit Schwangerschaft etc. nicht vorkommen.

Kotstauung, Urinverhaltung, Magenerweiterung, parietalperitonäale Darmverwachsungen, Tympanitis und Pseudotumoren, sowie klimakterische Fettsucht kommen ebenfalls in Betracht. Die stark ausgedehnte Flexura sigmoidea kann bis nach rechts reichen. Bei malignen Neubildungen am und im Darm findet sich meist Tympanitis. Ein großer Tumor wird gefühlt, trotzdem weist die Perkussion Tympanitis in ihm nach. Auch nur verwachsene Därme werden als Tumor gefühlt. Urinverhaltung bei unvollkommener Entleerung der Blase kann zu wochenlang bestehender Blasendilatation führen, bei der die vergrößerte Blase ähnliche physikalische Untersuchungsresultate wie bei einem Ovarientumor gewährt. Der vor jeder Untersuchung notwendige Katheterismus beseitigt die Möglichkeit dieser Verwechselung. Ich fand einen karzinomatösen Magen unterhalb des Nabels, der als adhärente Ovarialcyste diagnostiziert war. Bei dem Verdachte, daß krankhafte Muskelaktion der Recti Tumoren vortäuscht, muß in der Narkose palpiert werden. Durchaus nicht immer leicht ist die Differentialdiagnose bei klimakterischer Fettsucht. Hier ist wegen der Dicke der Bauchdecken die Perkussion resultatlos. Ein schlaffer Bauch täuscht Fluktuation vor. Man führt nach Entleerung der Blase 2 Finger so hoch als möglich in das vordere Scheidengewölbe und drückt dann energisch von oben. Ganz unmöglich ist es mitunter, ohne Punktion Cystenmyome des Ligamentum latum und intraligamentäre, maligne doppelseitige Ovarialtumoren zu unterscheiden. Die Form kann hier völlig gleich sein. In beiden Fällen ist die Uterushöhle stark verlängert. Das Allgemeinbefinden ist auch beim malignen Ovarientumor lange Zeit ungestört.

Tumoren des Coecum liegen, da das Coecum oft sehr lose angeheftet ist, auch über dem Uterus, mit den Adnexen und Uterus verwachsen, so daß es für einen Ovarientumor imponiert. Nicht zu beseitigende Tympanitis spricht immer für etwas Malignes am oder im Darme. Ich habe selbst in einem solchen Falle das ganze Coecum und ein Stück Dünndarm, durch direkte Vereinigung des Dünndarms mit dem Dickdarm, mit Glück entfernt. Umgekehrt kann ein alter Ovarien-

tumor so in der Cöcalgegend fixiert sein, daß er selbst nach Eröffnung des Leibes für ein Coecumkarzinom gehalten wird, namentlich wenn auch der Processus vermiformis in Adhäsionen verborgen ist.

Bei Fehlen einer Stenose fehlen subjektive Darmerscheinungen völlig. Dann aber ist der Tumor direkt zu fühlen. Auch muß durch Rektaluntersuchung, die den kleinhöckerigen Tumor im Darm selbst nachweist, die Diagnose gesichert werden.

Ich fand einen scheinbaren „Ovarientumor", der bei der Perkussion Luftschall ergab: es handelte sich um eine ballonartige Darmausdehnung oberhalb eines Karzinoms. In einem anderen Falle war einmal ein Kindskopf großer sehr beweglicher Tumor deutlich vorhanden, ein andermal wieder nicht. Bei der Laparotomie fand sich eine mit der Flexura sigmoidea fistulös kommunizierende Ovarialcyste, deren Inhalt in den Darm auszudrücken war. Sie wurde mit Glück entfernt.

Wir kommen nunmehr zu den paraperitonäalen Tumoren. In der Scheide des Rectus sind Eiteransammlungen und Hämatome gefunden. Der Urachus bildet präperitonäale Cysten, und ebenfalls präperitonäal fand ich einen Echinokokkus, der im Bindegewebe vor der Blase nach oben gewachsen war. Ferner habe ich fasciale Sarkome, an der Aponeurose Obliquus externus, Fibrome und myxomatöse Fibrome an der hinteren Scheide des Rectus exstirpiert. Da die Rectusscheide hinten in der Mitte zwischen Nabel und Symphyse endet, liegen diese Tumoren meist dicht unter dem Nabel. Während beim Anspannen der Bauchmuskeln beim Aufrichten des Oberkörpers Ovarientumoren nicht zu palpieren sind, werden Bauchdeckengeschwülste nur noch deutlicher hervortreten. Lipome können als herniöse Durchbrechungen der Fascien oder des Nabelrings unter die äußere Haut, namentlich am Nabel, gelangen; sie können aber auch am Peritonäum parietale und im Netz sitzen. Ich habe ein kolossales Netzlipom für einen Ovarientumor gehalten und mit Glück exstirpiert.

Retroperitonäale Sarkome sind weich, wachsen schnell, gelangen bald nach oben an die Bauchdecken und nach unten in die Beckenhöhle. Nach Eröffnung des Bauches kann man den Tumor nicht umfassen, findet keine Grenze oder Stiel. Der Uterus ist weit disloziert.

Am Peritonäum selbst sitzen vor allem Tuberkeln und Karzinom; bei beiden ist der Ascites bedeutend. Findet man im Douglasschen Raume zusammenhängende Höcker, so spricht dies für Carcinoma peritonaei, doch ist selbst nach Eröffnung der Peritonäalhöhle die Differentialdiagnose nicht immer ohne mikroskopische Untersuchung zu stellen.

Das bei Tuberkulose zusammengerollte Netz ist als Tumor zu palpieren. Einseitig liegender Ascites ist meist die Folge tuberkulöser Darmverklebungen. Mitunter liegt das tuberkulöse verdickte Netz wie eine Schale über den Därmen. Diese können auch so verwachsen sein, daß sie einen undeutlichen runden Tumor bilden.

Solitäre Tumoren des Netzes, Karzinom, Fibrom, Sarkom und Lipom zeichnen sich, so lange sie klein sind, durch ihre leichte Beweglichkeit aus.

Wir gehen nunmehr zu den Tumoren der anderen Bauchorgane über. Sehr dünngestielte, subperitonäale Uterusmyome führten öfter zu Verwechselung. Bei Tumoren, die größer sind als ein hochschwangerer Uterus und die Bauchhöhle völlig ausfüllen, kann man nicht herauspalpieren, von wo sie ausgehen. So sind große Cystenmyome sehr häufig als Ovarientumoren diagnostiziert. Bei Lebertumoren läßt sich der Zusammenhang mit der Leber nachweisen, Geschwulst und Uterus sind isoliert beweglich. Darmton unter der Leber fehlt. Doch habe ich selbst eine enorme Cystenleber, deren unterer Abschnitt den Douglasschen Raum stark in die Scheide vorwölbte, für einen Ovarientumor gehalten und leider operiert.

Auch Karzinom oder Hydrops vesicae felleae, Komplikation von Ascites mit Leberkrebs und Metastasen auf den Därmen und dem Parietalperitonäum sind schon mit Ovarientumoren verwechselt.

Bei Echinokokkusgeschwülsten, die den ganzen Bauchraum ausfüllen, sind Irrtümer möglich. Das sogenannte Echinokokkusschwirren ist kein sicheres Symptom, wohl aber die Punktion, die eiweißfreie Flüssigkeit ergibt, cfr. pag. 452.

Geschwülste der Milz gehen von oben links aus und sind deutlich oben adhärent. Freilich muß an die Möglichkeit einer Wandermilz gedacht werden. Ich habe eine große unten im Becken liegende Milz exstirpiert. Die Milztumoren bewahren die Form der Milz, namentlich bleibt der scharfe Rand charakteristisch.

Ein maligner Nierentumor kann bis über die Linea alba hinaus wachsen. Der weit hervorragende Pol ist dann so beweglich, daß er für einen Netztumor zu halten ist. Der blutige Urin, der, wenigstens zeitweise, kaum fehlt, der Zusammenhang mit der Regio renalis und der Nachweis normaler innerer Genitalien in der Narkose verbannen jeden Zweifel. Gerade bei Wanderniere ist Karzinom häufig. Ein Nierenkarzinom kann auch bis in das Becken herabgleiten und, mit der Blase verwachsend, wegen der Gleichheit der Symptome einen Blasentumor vortäuschen. Allerdings kommen so große Blasentumoren kaum vor. Fibrome gehen auch von der Nierenkapsel aus und erreichen eine ganz enorme Größe. Auch Pankreascysten, Pankreas-

krebs und Nierenechinokokkus wurden mehrfach beobachtet. Bei Hydronephrose wird die Diagnose durch das jahrelange Bestehen gestellt. Hat eine Patientin den großen Tumor Jahrzehnte lang, so kann es kein Ovarialtumor sein. Der Nachweis, daß die Geschwulst nicht mit den Genitalorganen zusammenhängt, oder daß Uterus und beide Ovarien vorhanden sind, kann durch die Rektaluntersuchung mit und ohne künstliche Luft- oder Wasserfüllung des Mastdarms geliefert werden. Simon fühlte auch die Nierenkelche.

Ein hochschwangerer Uterus ist kaum mit einem Ovarientumor zu verwechseln, wohl aber sind bei der Komplikation, namentlich mit Myomen, Irrtümer vorgekommen. Ebenso verhält es sich mit ausgetragenen Extrauterinschwangerschaften. Von entscheidender Wichtigkeit ist hier das Knattern der Kopfknochen und die typische Lagerung hinter dem Uterus.

#### Behandlung, Punktion, Ovariotomie[1].

Die Punktion als Heilmethode ist aufgegeben. Selbst bei parovarialen Cysten, bei denen Heilungen durch Punktion vorgekommen sind, entfernt man heutzutage die Cyste.

Höchstens ist zu pungieren, wenn Kachexie die Operation kontraindiziert und der Zustand einigermaßen erträglich gemacht werden soll. Einer dyspnoischen kachektischen Greisin kann man wohl eine Punktion ohne Narkose, nicht aber eine Operation zumuten. Man macht auch eine Punktion aus psychischen Rücksichten, da die Kranke, wenn sie einige Eimer Flüssigkeit „abzapfen“ sieht, wieder Lebenshoffnung schöpft.

Außer den genannten gibt es keine rationellen Gründe für die Punktion. Ja faktisch ist die Punktion ein Betrug, und zwar ein Betrug mit sehr gefährlichen Folgen für die Patientin. Es wird ihr Besserung oder Heilung vorgetäuscht, statt dessen sammelt sich wieder Flüssigkeit an, und vielleicht ist genügend Cysteninhalt in die Bauchhöhle gekommen, um Implantationsmetastasen zu bilden. Wenigstens aber können Adhäsionen entstehen, welche die Operation erschweren. Man pungiere prinzipiell niemals, wenn die Radikaloperation möglich ist.

---

[1] Stilling: Holschers Annalen N. F. 1841, Heft 1, 3, 4; Jenaische Annalen f. Phys. u. Med. 1849, I. — Olshausen: Berliner klin. Woch. 1876, 111. — Hegar: Samml. klin. Vort. 109. — Marion Sims: Über Ovariotomie, deutsch v. Beigel. Stuttgart 1873, Enke. — Wegner: Archiv f. klin. Chirurgie XX. — Küstner: C. f. G. 1884, No. 47. — Kehrer: C. f. G. 1882, Nr. 3. — W. A. Freund: Beitr. d. Berliner Ges. f. Geb. II, p. 50 (Vereiterung). — Schröder: Berliner klin. Woch. 1882, Nr. 16; Z. f. G. II. — Martin: Z. f. G. XV, 239; Samml. klin. Vortr. 219, 343.

Ist mit Sicherheit ein Ovarientumor zu diagnostizieren, so ist Exstirpation des Tumors, mag er klein oder groß sein, indiziert. Die Verhältnisse liegen nicht viel anders als bei der Mamma, wo es als Regel gilt, prinzipiell jeden Tumor zu entfernen. Auch maligne Ovarientumoren fangen „klein“ an. Ich habe schon wiederholt bei Exstirpation kleiner, apfelgroßer Tumoren, die kaum Symptome machten, Karzinome gefunden. Warum soll man warten, bis der Tumor groß ist? In der Zwischenzeit kann das Wachstum nach unten schon so weit vorangegangen sein, daß das Rezidiv sicher eintritt. Möglich ist ja, daß oft ein unschuldiger Tubenhydrops oder Hydrops follicularis gefunden wird. Allein, wer bürgt dafür, daß nicht ein Karzinom vorlag?

Ich sah einen Fall bei einer jungen, scheinbar blühenden Frau. Die Operation war, weil der Tumor klein sei, verschoben. Und 4 Wochen später hatte der Tumor die Scheide durchbrochen, war inoperabel und führte durch Blutungen bald zum Tode.

Ich wage es nicht, Ovarientumoren lange zu beobachten.

Die Vorsichtsmaßregeln bei der Laparotomie sind die S. 384 u. 4 bis 13 geschilderten. Folgendes Instrumentarium ist nötig: Messer, Schere, Hakenpinzetten, Cystenzangen, 1 Umstechungshaken, viele Arterienpinzetten, Gazetupfer (vergl. S. 7), dazu Halter, sterilisiertes Wasser, Katgut, Silkworm resp. aseptisches Ligaturmaterial.

Als Arterienpinzetten nehme man die Spencer-Wellssche Pinzette (Figur 276 pag. 460). Etwas breitere blutende Partien, z. B. Netzadhäsionen, lassen sich gut fassen. Die größeren Pinzetten, Figur 277, haben breit fassende, stumpfgezähnte Backen. Sie dienen zum Fassen des Peritonäums, das über die Bauchwunde gezogen wird.

In Figur 278 ist eine Zange abgebildet, welche zum Hervorziehen der Cystenwand dient. Diese von mir gebrauchte Cystenzange empfehle ich deshalb, weil sie sehr schmale Backen hat, welche schnell in das von dem Messer geschnittene kleine Loch in der Cyste eingeschoben werden können. Ein kleines Loch ist deshalb vorteilhaft, weil daraus der Inhalt hoch hervorspritzt und nicht in die Bauchhöhle einfließt.

Nach allen S. 4 u. 384 geschilderten antiseptischen Vorbereitungen wird der Bauchschnitt, der sich im allgemeinen nach der Größe des Tumors richtet, zum Erfassen der Cyste gemacht. Dabei muß die Länge des Schnittes anfangs nicht zu groß sein. Denn ist z. B. eine einkammerige Cyste zu entleeren, so kann man sie, wie einen schlaffen Sack, während der Inhalt seitlich abfließt, langsam aus kleinem Loch hervorziehen. Der Querschnitt ist deshalb nicht so empfehlenswert,

weil bei dem Anstechen der Cyste der Inhalt nicht so leicht von den Geweben ferngehalten werden kann, als beim Längsschnitt. Indessen habe ich namentlich bei jungen Frauen und kleinen Cysten im Prinzip den Fascienquerschnitt bevorzugt.

Ist der Tumor polycystisch, so geht man mit dem Finger in die erste Cyste ein und durchdrückt mit ihm oder mit dem Messer die Zwischenwände nach den anderen Cysten in der Art, daß die anderen Cysten durch die erste abfließen.

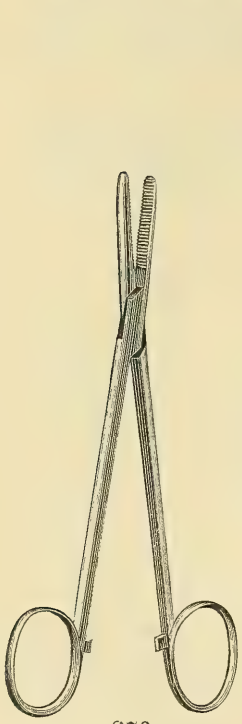

276
Arterienpinzette nach Spencer-Wells.

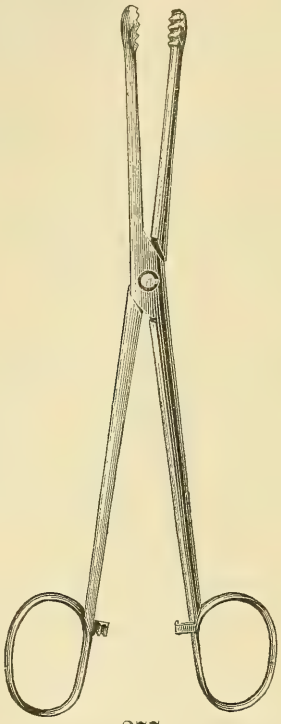

277
Peritonäumpinzette.

Der Bauchschnitt darf nicht so klein sein, daß der Tumor beim Durchzwängen durch eine kleine Öffnung platzt. Zellen eines malignen Tumors können in der Bauchwunde weiter wachsen. Ich sah einen Fall, wo nach Jahren in der Bauchnarbe ein Tumor entstand, der dem früher entfernten malignen Ovarientumor entsprach.

Man wendete früher zur Entleerung der Cysten Troicarts an. Jetzt sticht man die Cyste mit dem Messer an. Der Umstand, daß gerade bei der Beckenhochlagerung ein Tumorsegment sich sofort in die Bauchwunde drängt, gestattet es, nach dem Anstechen der Cyste den Inhalt vom Peritonäum sicher fern zu halten. Dies muß als sehr wichtig gelten, seitdem wir wissen, wie leicht Impfmetastasen auf dem Peritonäum entstehen. Unsere ganze Aufmerksamkeit muß darauf gerichtet sein, den Cysteninhalt so zu entfernen, daß auch nicht ein Tropfen in den Bauchraum gelangt. Die Zeiten sind vorüber, wo man genug erreicht zu haben glaubte, wenn die Kranke nach 14 Tagen „gesund“ das Bett verließ. Jetzt wollen wir auch Rezidiven sicher vorbeugen. Demnach ist es notwendig, beim Anschneiden der Cyste

nicht nur bei eitrigem Inhalt, sondern stets das Einfließen in die Bauchhöhle zu vermeiden.

Nach Herausheben des Tumors wird der Stiel entfaltet, d. h. möglichst so gehalten, wie er natürlich gestaltet ist. Partienweise wird er nunmehr unterhalb des Tumors mit Katgutfäden ganz sicher abgebunden.

278

Fritschs Cystenzange.

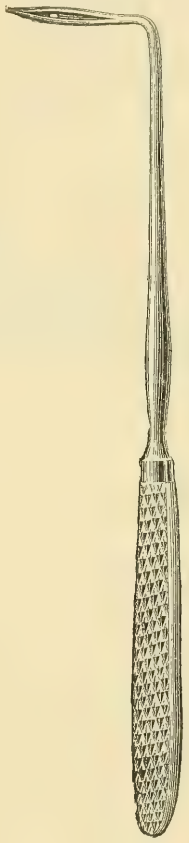

279

Unterbindungshaken.

Man führt die Fäden mit dem Unterbindungshaken (Aneurysmanadel, Figur 279) oder mit einer stumpfen Nadel stets an den Stellen durch das Lig. lat., wo es durchscheinend dünn ist. Dann umstopft man den Stiel mit Gazetupfern, um das Blut von der Bauchhöhle fern zu halten. Ein Assistent spannt die Abbindungsfäden etwas an, und mit dem Paquélin brennt man den Stiel durch. Der Stumpf wird gehörig verschorft, bis er quillt und ganz weiß wird. Sitzen die Fäden nicht ganz fest — und oft lockern sie sich durch den Säfte- und Blutverlust nach

Abtragung des Tumors —, so wird noch ein fester Faden um die einzelnen Teile des Stumpfes geschlungen. Die Fäden werden durchgebrannt, der Stiel versenkt. Dann wird der Douglas ausgetupft. An der Farbe des Gazetupfers hat man ein Urteil über frisches oder altes Blut, Menge des Ascites oder über den Austritt von Cysteninhalt. Man verfährt dabei zart und vorsichtig. Nicht zu oft darf mit dem Tupfer gewischt werden. Das Trauma zu häufigen und zu kräftigen Tupfens schädigt das Peritonäalendothel und schadet mehr als die wenigen Tropfen aseptischer Flüssigkeit. Andererseits ist, wenn Cysteninhalt oder massenhafte Blutcoagula im Douglaschen Raume in der Excavatio vesico-uterina und in den Nierenbuchten liegen, Säuberung notwendig. Das Abbrennen des Stiels halte ich wie Küstner für sehr wichtig. Zufällig sah ich bei einer am 6. Tage an Pneumonie Gestorbenen, daß diese abgebrannten Stümpfe absolut frei, nirgends verklebt waren. Schnittflächen dagegen bilden Verwachsungen.

Das Lig. infundibulo-pelvicum und die Ligamente am Uteruswinkel sollen nicht zusammengebunden werden, weil sonst leicht in der Rekonvalescenz Schmerzen und auch Retroversio fixata entstehen. Ja wenn der Uterus ante operationem retrovertiert lag, hefte ich den Fundus stets mit einer oder zwei Katgutnähten vorn an das Peritonäum an. Tut man das nicht, so bleibt die Retroflexio-versio bestehen, der Uterus fixiert sich in ihr und man hat später die größte Mühe die fixierte Retroflexio zu heilen.

Danach reinigt man die Wunde der Haut, die eigenen Hände und Unterarme. Man fühlt, vom Fundus uteri ausgehend, nach dem anderen Ovarium. Hat es eine völlig normale Form und Lage, ist auch auf der Oberfläche nichts Pathologisches zu entdecken, so läßt man das andere Ovarium zurück. Die vielen völlig normalen Geburten nach Ovariotomien beweisen zur Genüge, daß man nicht das Recht hat, das zweite gesunde Ovarium zu entfernen.

Bei doppelseitigen Tumoren, und bei solchen, die als maligne erkannt werden oder verdächtig sind, darf man nicht, wie es früher vielfach geschah, die Tumoren abbinden.

Es wird stets der Fundus uteri mit fortgenommen. Das ist durchaus nicht schwierig. Im Gegenteil ist die Blutstillung eine sehr sichere, wenn man, von beiden Seiten unterbindend, nach der Cervix zu sich arbeitet.

Muß man zwei Tumoren entfernen, so hat ja der Uteruskörper keinen Zweck mehr, und ist der Tumor bösartig, so ist ohne Entfernung des Fundus das Rezidiv fast sicher. Deshalb muß ich es als eine selbstverständliche Forderung aufstellen, prinzipiell bei doppelseitigen

Tumoren den Fundus uteri mit zu exstirpieren (vergl. Figur 259 u. 280), resp. mit sicherer Unterbindung der Art. spermaticae und uterinae. Nach beiderseitiger Durchtrennung und Abbindung der Ligamenta lata trennt ein Keilschnitt vorn dicht über dem Blasenansatz am Uterus und hinten in entsprechender Höhe das Corpus ab. Die Schnittfläche des Uterus blutet nicht. Sie wird, wie bei der Myomektomie, keilförmig ausgeschnitten und koronal mit Katgut vereinigt. Das Peritonäum ist über die Wunde zu ziehen.

Ich habe auch den Uterus bei dieser Operation total abdominell exstirpiert, als ich in dem Uterus Metastasen fühlte.

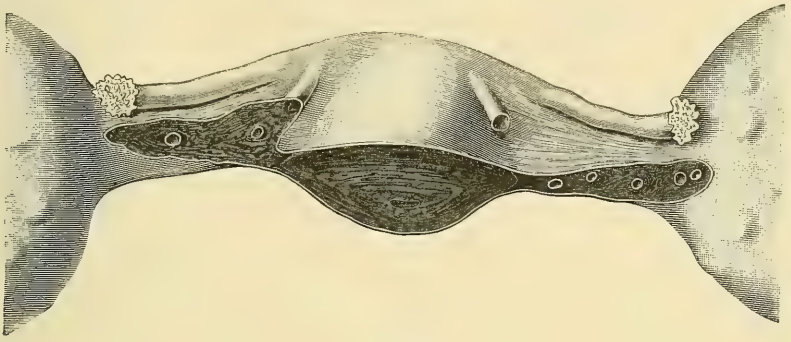

280

Doppelseitige Ovarientumoren mit dem Fundus uteri exstirpiert.

### Konservative Ovariotomie.

Martin hat empfohlen, bei gutartigen Tumoren nur den Tumor zu entfernen, den Rest des Ovariums aber zurückzulassen, um auf diese Weise der Patientin die Möglichkeit der Konzeption zu erhalten. Ein Dermoid, ein „Kolloid“, ein Hydrops des Graafschen Follikels sind schnell als gutartig zu erkennen. Und es ist dann ohne Zweifel gerechtfertigt, wenn es die individuellen und sozialen Verhältnisse nahe legen, der Patientin Das vom Ovarium zu erhalten, was gesund ist.

### Verfahren bei Komplikationen.

Vordere Flächenadhäsionen löst man durch Losschälen mit der Hand. Sie ist vorher nochmals sorgfältig zu reinigen oder mit Gaze zu bedecken. Es sind Fälle beschrieben, wo der Operateur die Cyste nicht gleich fand, sondern das verdickte Peritonäum für die Cystenwand hielt und es weit lostrennte. Man muß deshalb stets an diese Möglichkeit denken. Klar wird der Irrtum sofort, wenn in oder auf der vermeintlichen Cystenwand Fett liegt. Dies ist dieLamina sub-

peritonaealis, in der die Trennung dann geschah. Die Ovariencyste hat keine Fettauflagerung.

Netzadhäsionen werden vom Tumor mit dem Finger oder mit einem stumpfen Instrument, z. B. der geschlossenen Schere, abgeschoben. Ist dies schwer, verlaufen Gefäße in den Adhäsionen, oder ist sogar das Abschieben unmöglich, so wird doppelt unterbunden und zwischen den Ligaturen durchschnitten oder durchgebrannt. Das Netz läßt man, sobald man sich von der Blutstillung sicher überzeugt hat, in den Schutz der Bauchhöhle zurückgleiten. Eine sehr gute Methode bei vielen oberen Adhäsionen ist, zunächst den Tumor vom Uterus abzubinden und nunmehr die entleerte und völlig freie abgelöste Cyste nach oben zu klappen. Dann ist es möglich, von allen Seiten sich die Adhäsionen zugänglich zu machen.

Das, was vom Netz adhärent war, wird nach Abbindung mit dem Paquélin reseziert. Es ist selbstverständlich, daß die Partie, die einmal verwachsen war, auch wieder verwächst. Man fasse nicht das ganze Netz in eine Ligatur, sondern entfalte es, teile es und führe die Katgutfäden durch die Löcher, die beim Auseinanderziehen entstehen.

Der Processus vermiformis ist prinzipiell zu revidieren und dann zu resezieren, wenn er verdickt ist, wenn man in ihm rosenkranzartige Kotsteine fühlt, wenn er, aus Adhäsionen ausgelöst, mit Fetzen und Membranen bedeckt ist. Ungefähr $1^1/_2$ cm vom Ansatz am Darm entfernt, wird er circumzidiert, der Peritonäalüberzug wird zurückgeschoben, der Appendix im Abstand von 3 mm 2 mal fest umschnürt und darüber abgeschnitten, das Lumen wird mit dem Paquélin ausgebrannt. Mit feiner Peritonäalnaht wird das Peritonäum deckend über die Schnittfläche herübergezogen. Ist das Peritonäum nicht zurückzuschieben, so genügt auch die doppelte Umschnürung und Kauterisation der Schnittfläche.

Blutet es aus der Abtrennungsstelle der Flächenadhäsionen vom Peritonaeum parietale arteriell, so erhebt man mit einer Hakenpinzette die blutende Stelle und bindet den Kegel ab. Oder man umsticht nach Art einer Tabaksbeutelnaht die blutende Stelle und schnürt die ganze Portio zusammen.

Besonders vorsichtig sind Darmadhäsionen zu behandeln. War es sehr schwierig, die Cyste abzulösen, und ging die Darmserosa verloren, so zieht man durch ganz feine Nähte mit Darmnadeln die benachbarte Darmserosa über den blutenden Defekt zusammen. Dies ist wegen der Zerreißlichkeit der oft entzündlich gequollenen Serosa schwierig, aber es muß doch gelingen. Die Längsfalte, welche so in den Darm eingenäht ist, gleicht sich später völlig aus.

Es kann auch vorkommen, daß ein Loch in den Darm gerissen

wird, bezw. daß es nötig ist, ein Stück Darm zu resezieren, weil an ihm ein maligner Knoten, eine Metastase sitzt. Ist es sicher nur diese eine Metastase, hofft man also, nach der Entfernung derselben völlige Heilung zu erzielen, so ist die Resektion des Darms gerechtfertigt.

Dabei zieht man zunächst unterhalb des Darmes durch das Mesenterium an dem oberen und unteren Ende des zu resezierenden Darmstückes je ein Sutur, mit denen der Darm zusammengedrückt und hochgezogen wird. Dann umstopft man die ganze Partie so mit sterilisierten Gazekompressen, daß Darminhalt, der wegen des Hochziehens und bei guter Vorbereitungskur allerdings meist fehlt, nicht in die Bauchhöhle fließen kann. Nunmehr wird der Darm weggeschnitten, die zwei oder drei spritzenden Arterien des Mesenterium werden in Pinzetten gefaßt. Ein kleiner Tupfer wischt den Darm aus. Ist das resezierte Stück Darm nicht groß bis zu 10 cm, so ist es nicht gut, das Mesenterium keilförmig auszuschneiden, man rafft es lieber durch eine Naht fest zusammen, dadurch die Darmlumina nähernd. Hierauf wird mit der Lembertschen Naht der Darm vereinigt und versenkt. Oder man wendet den Murphy-Knopf an, was aber die Operation auch nicht viel abkürzt.

An der Leber ist es unmöglich, durch Umstechung Blutungen zu stillen. Jeder Stichkanal blutet aufs neue und jeder Faden reißt von neuem Löcher. In diesen Fällen ist die Hitze das beste Blutstillungsmittel. Nur muß man nicht mit Weißglühhitze Defekte herstellen, sondern den Paquélin längere Zeit ungefähr 2 bis 3 mm über die blutende Stelle halten. Das Gewebe wird durch die strahlende Hitze gekocht, das Blut koaguliert in den Gefäßen und die Blutung steht. Berührt man das Gewebe, so klebt der Schorf am Paquélin fest und reißt wieder neue blutende Wunden.

Bei der Exstirpation einer karzinomatösen Gallenblase habe ich ein Stück Leber so entfernt, daß ich mit dem Paquélin eine 1 cm tiefe Rinne brannte und dann in dieser mit dem Paquélinmesser blutlos abtrennte.

Bei größeren, blutenden oder mit unregelmäßigen Fetzen bedeckten Flächen im Douglasschen Raume habe ich früher öfter fächerartig zusammengelegte Jodoformgaze auf die Wundfläche gedrückt und das Ende nach oben aus der Bauchwunde herausgeleitet. Nach 6 bis 8 fieberfreien Tagen wurde vorsichtig die Gaze entfernt. Eine Ausspülung der Wundhöhle wurde nicht gemacht. Die Höhle heilt spontan zusammen.

Das Ende des Fächertampons kann auch durch ein an der tiefsten Stelle des Douglasschen Raumes in die Scheide geschnittenes Loch nach unten herausgeführt werden. Das Loch darf nicht zu klein sein, sonst ist es sehr schwer und schmerzhaft, die Gaze zu ent-

fernen. Einen Fall wo ich behaupten könnte, die Drainage habe das Leben gefährdet, sah ich nie. Aber sie ist gewiß unnötig, wie mich die Erfahrung der letzten Jahre, wo ich nicht mehr drainiere, lehrte. Jedenfalls ist bei Offenlassen auch nur eines kleinen Teiles der Wunde ein Bauchbruch eher möglich, als bei exakter Naht.

War schon vor der Operation durch Cystenruptur Cysteninhalt in den Peritonäalraum gelaufen, haben Adhäsionen stark geblutet, floß durch Platzen einer adhärenten oder sehr dünnwandigen Cyste bei der Operation Cysteninhalt aus, so schließt sich die Austupfung der Bauchhöhle an. Namentlich die Nierengegend bei Beckenhochlagerung, der Douglas und die Excavatio vesico-uterina müssen trocken getupft werden. Kolloide Massen sind aufs sorgfältigste zu entfernen. Ich habe selbst den Raum über der Leber, den hinter dem Magen, alle Därme bei Pseudomyxom von Kolloid gereinigt und vollen Erfolg erzielt.

Die Ausspülung des Peritonäalraums ist wegen des Shocks gefährlich. Falsch ist jedenfalls das Ausspülen, wenn Eiter in die Peritonäalhöhle gelangte. Hier würde der Eiter erst recht gefährlich werden, da er überallhin befördert würde.

Ist eine Cyste eiterhaltig, so schützt man durch Kompressen die Peritonäalhöhle vor Hineinlaufen der Flüssigkeit, klemmt dann die Öffnung zu und zieht die entleerte Cyste vorsichtig nach außen. Ist sie aber adhärent, so wird sie mit einem Katheter à double courant mit Borsäurelösung ausgespült. Dann wird die Cyste, die ja beim gewaltsamen Losziehen einreißen kann, entfernt. Gerade vereiterte Cysten sind oft sehr zerreißlich.

Glücklicherweise ist meistens der Eiter steril, so daß er nichts schadet. Die Streptokokken sind längst zu Grunde gegangen. Gelangte aber auch etwas Eiter mit Kokken an das Peritonäum, so wird das wenige durch Resorption unschädlich gemacht. Stört man aber durch Desinfizientien oder Maltraitieren die physiologische Resorptionskraft des Peritonäums, so bleibt Nährflüssigkeit für die Kokken zurück, und Sepsis tritt ein. Verschiedene Arten von Eiter sind verschieden gefährlich. Ganz frischer Eiter ist enorm gefährlich. Dies wissen wir von anderen Krankheiten, z. B. der Appendicitis.

Fieberte eine Patientin seit längerer Zeit nicht, so ist die Prognose günstig, auch wenn massenhafter Eiter mit dem Peritonäum in Berührung kam.

### Vaginale Ovariotomie.

Bei der anerkannt günstigeren Prognose der vaginalen Köliotomien gegenüber den abdominalen hat man neuerdings wieder die Entfernung

von Ovarialcysten durch die Scheide gemacht. Neu ist der Gedanke nicht, hat doch Battey seinerzeit die Kastration stets vom hinteren Scheidenschnitt ausgeführt. Auch ich habe schon 1883 mit Glück Ovariencysten vaginal entfernt, kam aber wieder davon zurück, als ich ein Mißgeschick bei zu reichlichen Darmadhäsionen erlebte.

Neuerdings sind namentlich Bumm und Fehling für die vaginale Ovariotomie eingetreten. Es ist unbedingt zuzugeben, daß in einfachen Fällen die Patientin viel Vorteile davon hat. Der Eingriff ist ein ganz minimaler, die vaginale Narbe verschwindet später bis zur Unsichtbarkeit und macht nie Beschwerden. Die Rekonvalescenz ist eine außerordentlich schnelle und günstige. Nach 4 bis 5 Tagen fühlt sich die Patientin so wohl, als ob nichts gemacht wäre.

Indessen sprechen doch mancherlei Gründe dagegen, die vaginale Köliotomie als prinzipielle Methode zu empfehlen.

Die Öffnung in der Vagina ist nicht groß. Weiche oder multiloculäre, verschieden dicke, namentlich maligne oder entzündete Cysten platzen beim Hindurchdrängen durch das vaginale Loch oder werden von den fassenden Zangen zerrissen. Inhalt ergießt sich in die Abdominalhöhle. Die Verbindungen mit dem Uterus können mürbe oder auch rigide sein, so daß die Cyste abreißt, ohne daß die Rißstelle gut zu sehen ist. Dann ist man also nicht sicher, bei Malignität völlig im Gesunden abgetrennt zu haben. Der Uterus selbst ist mitunter hart, groß, steif und läßt sich nicht biegen, so daß man den Tubenwinkel nicht sichtbar machen kann. Verwachsungen mit Netz und Därmen sind noch das geringste Unglück. Man zieht sie vor und löst sie unter Kontrolle des Auges. Noch weniger Bedeutung haben flächenartige Adhäsionen im Douglasschen Raume, die man leicht mit den Fingern trennt.

Jedenfalls möchte ich widerraten, Cysten, die nicht ganz zweifellos freibeweglich, also gut gestielt sind, die man nicht im Douglas fühlen oder bei der Untersuchung von außen nicht in ihn hineindrücken kann, vaginal zu operieren. Freibewegliche Cysten aber bis zu Kindskopfgröße kann man allerdings sehr leicht aus dem hinteren Vaginalschnitt herausziehen.

Bei der Technik ist die Frage, soll man vor dem Uterus oder hinter dem Uterus einschneiden. Der sagittale Schnitt hinter dem Uterus ist entschieden rationeller als der vordere. Er kann bei Kontrolle vom Mastdarm aus so groß gemacht werden, daß die ganze Hand in die Abdominale einzuführen ist. Der Schnitt vorn macht bei seitlicher Ausdehnung leicht arterielle Blutungen, gefährdet den Ureter und die Blase, sowohl direkt als indirekt durch spätere Narbenverzerrungen. Er ist deshalb nur bei kleinen oder sicher einkammerigen,

kompressibeln Cysten zu empfehlen. Hat man den Schnitt durch die hintere Vaginalwand, sagittal von der hinteren Muttermundslippe beginnend, gemacht, so erhebt man das Gewebe in der Tiefe, bis man das Peritonäum eröffnet hat. Bei völliger Verwachsung kann es sehr schwierig sein — auch mißlingen: Dann drückt der Assistent den Tumor von außen stark in das Becken, so daß man in der Vaginalwunde den Tumor erblickt. Sieht er grau, fetzig, unregelmäßig aus, ist er nekrotisch so muß man wegen der Zerreißlichkeit besonders vorsichtig sein. Man geht mit einem Finger ein, sieht zu, ob Verwachsungen bestehen, die man, soweit der Finger reicht löst. Dann sticht man ein Loch in die Cyste und faßt sofort in die Öffnung mit einer Zange (cfr. pag. 461). Der Assistent drückt von oben, der Operateur zieht von unten und viribus unitis passiert die Cyste das Loch in der Vagina. Ist es nicht der Fall, so erweitert man nach Möglichkeit das Loch und sucht drehend abwechselnd mit mehreren Zangen, an verschiedenen Stellen ziehend, die Cyste herauszubefördern. Mittels der Cyste wird der Uterus vorgezogen, von dessen Winkel die Cyste abgebunden wird. Reißt die Cyste ab oder durch, so muß man mit Kletterhaken oder mit einer Zange den Uterus herausstülpen (cfr. pag. 330). Jedenfalls muß man die Trennungsstelle zu Gesicht bringen, um die Blutung exakt zu stillen. Sind Adhäsionen vorhanden, so geht man möglichst hoch mit den Fingern ein und sucht sie, wenn sie nicht leicht zu lösen sind, hervorzuziehen. Namentlich das Netz läßt sich leicht anziehen, nach Unterbindung abtrennen und reponieren. Ebenso lassen sich adhärente Därme abschieben.

Danach wird der Douglassche Raum leer getupft, der Uterus wird reponiert, das Loch in der Scheide wird vereinigt, die Scheide tamponiert und die Blase katheterisiert.

Alle Operateure betonen, daß eine solche Patientin stets auch zur Laparotomie vorzubereiten ist. Denn, wenn z. B. feste Adhäsionen vorhanden sind, wenn die Cyste völlig zerfetzt, nicht durch das Loch der Vagina zu führen ist, wenn sie zerreißt oder ganz abreißt oder wenn es stark blutet, muß man selbstverständlich schnell, sogar möglichst schnell zur Laparotomie übergehen. Ich glaube aber, daß je mehr man lernt die spezielle Indikation für die vaginale Köliotomie auf geeignete Fälle zu beschränken, man um so seltener es notwendig hat, den Operationsplan zu ändern. Daß dadurch die Prognose nicht wesentlich verschlechtert wird, beweisen sehr viele — auch eigene — Fälle. Man muß dann die Sache so auffassen: die hier unumgängliche Laparotomie wird durch eine vaginale Wunde nicht gefährlicher! und die Patientin wird hinterher zustimmen, daß was von unten unmöglich war, von oben möglich gemacht werden mußte.

### Unvollkommene und wiederholte Ovariotomie.

Auch bei sicher bösartigen Ovarientumoren versucht man die Exstirpation, es sei denn, daß die Kachexie oder die Art der Entwickelung jede Operation als aussichtslos erscheinen läßt.

Bei viel Ascites ist oft nicht nachzuweisen, ob ein harter exstirpierbarer Tumor vorhanden ist. Dann macht man eine Inzision, in die man einen oder zwei Finger einführen kann, dicht am Nabel. Nach Ablassen der Flüssigkeit sind die Bauchdecken auch wenn hoch oben inzidiert ist, so verschieblich, daß man mit dem Finger, die Wunde verschiebend, auch den tiefsten Teil der Bauchhöhle austasten kann. Findet man einen gestielten Tumor, so entfernt man ihn, da ja auch der Tumor Flüssigkeit abscheidet. Oft kehrt der Ascites nach partiellem Entfernen langsamer wieder. Die Patientin ist zwar nicht geheilt, aber doch so gebessert, daß sie sich lange Zeit für geheilt hält. Schon damit ist viel gewonnen. Sind nur wenige Implantationsmetastasen auf dem Peritonäum vorhanden, so exstirpiert man den Tumor resp. mit den Adnexen den Uterus und exzidiert aus dem Peritonäum die kleinen Tumoren. Heilung ist so möglich. Aber bei vielen verstreuten Metastasen sichert man sich durch Verzicht auf Entfernung alles Krankhaften und durch schnelles Schließen der Bauchhöhle eine gute Rekonvalescenz; eine Radikalheilung ist dann doch unmöglich. Kann man einen Tumor nicht umgreifen, einen Stiel nicht finden und nicht bilden, so schließt man lieber schnell die Bauchhöhle. Das Leben wird länger erhalten bleiben, als bei einer blutigen, großen eingreifenden Operation, die deshalb keinen Sinn hat, weil man doch nicht alles Pathologische entfernen kann.

Auch Wiederholungen der Laparotomie bei Wiederansammlung von Ascites und Wiederentstehen von Tumoren sind gerechtfertigt. Einerseits hat die Patientin nach glücklich überstandener Operation Mut und hofft, wiederum von der Unbequemlichkeit der abdominalen Anschwellung befreit zu werden. Andererseits wird faktisch das Leben länger erhalten, wenn Tumor und Ascites entfernt ist. Auch leiden manche Patientinnen so durch die Atemnot, daß sie zu allem entschlossen sind. Entfernt man von neuem die Teile des Papilloms, die irgend zu entfernen sind, so beschränkt man dadurch die Ascitesbildung. Ich habe bei einer Patientin im Laufe von 5 Jahren 9 mal Laparotomie gemacht und jedesmal den Ascites und mehr oder weniger papillomatöse Massen entfernt. Die Patientin war nach jedem Eingriffe nur 10 Tage an das Bett gefesselt und konnte nach Entfernung des Ascites wieder arbeiten. Der Eingriff ist namentlich dann ein minimaler, wenn man nicht narkotisiert, sondern Schleichsche Lokalanästhesie anwendet.

Bei den ferneren Laparotomien schneidet man dicht neben der alten Narbe. Auch das Narbengewebe heilt gut zusammen. Ist aber die Narbe sehr breit und wulstig, weil sie bei der ersten Operation schlecht geheilt war, oder hat sich in ihr ein Bauchbruch gebildet, so umschneidet man die Narbe und exzidiert trichterförmig den ganzen narbigen Wulst. Um eine glatte Narbe zu haben, nimmt man den Nabel am besten mit fort. Sehr vorsichtig muß man bei späteren Laparotomien sein, denn nicht selten sind inwendig an der Narbe die Därme adhärent.

Zufällig vorhandene Leistenbrüche werden bei Laparotomien durch versenkte Nähte vom Peritonäalraum aus vernäht, sind sie groß, so wird noch außen eine Matratzennaht hinzugefügt. Ebenso heilte ich einige Male eine mit dem Bauchraum kommunizierende Hydrocele ligamenti rotundi.

---

Zwölftes Kapitel.

# Krankheiten der Tuben, Adnexoperationen. Tubargravidität.

---

## A. Anatomie.

Der Eileiter, die Tube (Figur 281 u. 284) läuft nach oben und außen geschlängelt, als ob das haltende Band, die Mesosalpinx, Ala Vespertilionis zu klein sei. Aus dem Cavum uteri führt das enge trichterförmige Ostium uterinum in den interstitiellen Teil, die Pars uterina tubae, sie geht durch den Isthmus, den engen, am Uterus liegenden Teil, in die Ampulla über. Das Ostium abdominale tubae endet distal in dem Infundibulum tubae. Die einzelnen Abschnitte haben keine bestimmte scharfe Grenze. Am Infundibulum befinden sich die Fimbrien, deren eine, die Fimbria ovarica, als eine wieder mit kleinen Fimbrien besetzte Rinne auf der zugewandten Oberfläche des Ovariums endet.

Die Tube hat ein nach außen stetig zunehmendes Lumen, das von einer Schleimhaut ausgekleidet ist, die keine Drüsen, keine Submucosa besitzt. Nach dem Uterus zu flimmerndes Epithel bedeckt die Schleimhaut. Ihr Grundgewebe gleicht dem der Uterusschleimhaut. Das Flimmerepithel bekleidet auch die Fimbrien. Man nimmt an, daß das Flimmerepithel einen Strudel erzeugt, der das aus dem Ovarialfollikel ausgetretene Ei in die Tube hineinzieht.

Über der Schleimhaut befindet sich die Muscularis mit innerer Ringmuskulatur, darüber wenige Längsfasern, und darüber das durch eine Subserosa mit der Muscularis Tubae verbundene Peritonäum.

Während in dem interstitiellen Teile die Schleimhaut nur gefaltet ist, nehmen diese Falten, je mehr nach außen, um so mehr an Höhe zu, so daß schließlich vollkommen dendritische Verzweigungen das Lumen erfüllen.

281

Tube, von unten nach oben: Peritonäalendothel, Längsfaserschicht (Muscularis), Ringsfaserschicht. Schleimhaut mit Cylinderepithel bedeckt, Zotten bildend.

Der Teil des Ligamentum latum, welcher vom Fimbrienende (Infundibulum) zum Peritonaeum parietale hinzieht, heißt Ligamentum infundibulo-pelvicum. Am Ende einer Fimbrie findet sich oft eine „Endhydatite“, die man für das Ende des Müllerschen Ganges, nach Waldeyer für einen sekundär gebildeten Blindsack, nach Kölliker für eine Lymphangiektasie, also für etwas Pathologisches erklärt. Öfter sind auch mehrere Hydatiten vorhanden, die hier und da die Ala Vespertilionis durchbrechen und zwischen Tube und Ovarium heraushängen.

Die Tube wird von einem Ast der Spermatica versorgt, der zur Ampulla zieht, ein anderer Ast geht zum Ovarium, der Hauptast zum Uterus, wo er mit der Uterina anastomosiert. Die Venen — der Plexus pampiniformis — liegen ebenfalls zwischen der Platte der Mesosalpinx, der Ala Vespertilionis.

Die Tube ist zu Beginn der Entwickelung gestreckt, in den letzten Fötalmonaten stark geschlängelt und im späteren Leben wieder mehr gestreckt. Nach Freund ist der Befund starker Schlängelung im späten Alter als Stehenbleiben auf fötalem Zustand aufzufassen. Freund brachte damit Sekretstauung, partielle cystische Erweiterung und Tubengravidität in Verbindung. Nagel hält diese Ansicht nicht für richtig.

Lange hat ein Streit darüber gewährt, ob die Tube für Flüssig-

keiten durchgängig sei oder nicht. Dieser Streit läßt sich dahin entscheiden, daß man allerdings an Leichenpräparaten, ohne besonders starken Druck und ohne die Cervix fest um die Kanüle zu schnüren, Flüssigkeit vom Uteruscavum aus durch die Tube spritzen kann. Obwohl Döderlein angibt, daß Farbstoffe, die er vor der Totalexstirpation in den Uterus spritzte, sich in der Tube bis zum Fimbrienende verbreiten, ist es doch sehr unwahrscheinlich, daß die bei der Therapie angewendeten, ätzenden, reizenden, den Schleim koagulierenden Medikamente bei einer lege artis (vergl. pag. 222) gemachten Uterusinjektion die Tube passieren oder auch nur in die Tube gelangen. Andererseits ist selbstverständlich mit roher Gewalt alles möglich, wie auch in der Tat wissenschaftlich verbürgte Fälle existieren, wo intrauterin injizierte Flüssigkeit in der Tube und bei der Sektion auf dem Peritonäum nachgewiesen wurde. Eine Sondierung des Ostium uterinum mit der Uterussonde ist mir niemals gelungen, selbst nicht an dem ausgeschnittenen Uterus. Auch habe ich Dilatationen des uterinen Ostiums niemals gesehen. Wohl aber ist es denkbar, daß bei einem z. B. durch ein Myom verzerrten Ostium uterinum oder bei Lateroversion des Uterus die Sonde, gewaltsam vorgeschoben, in die Tube eindringt.

Die oft erwähnten schweren Peritonitiden nach Intrauterininjektionen sind wohl dadurch entstanden, daß Pyosalpinx vorher vorhanden war, und daß bei der Manipulation Eiter aus dem Fimbrienende austrat.

Bei dünnen Bauchdecken fühlt man bei der kombinierten Untersuchung die Tube als einen zwischen den Fingerspitzen hin und her rollenden rundlichen Strang.

## B. Entwickelungsfehler.

Bei den Uterusmißbildungen wurde schon erwähnt, daß die Tube bei rudimentärer Entwickelung der weiblichen Genitalien vollkommen fehlen oder daß sie ein solider Strang sein kann. Auch eine angeborene Atresie kommt vor, wenigstens findet man bei Nulliparen mitunter eine kleine Hydrosalpinx, bei der am Fimbrienende jede Spur einer Entzündung ebenso wie ein Rest der Fimbrien fehlt.

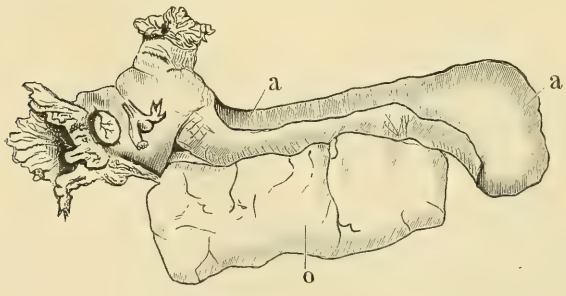


282
Tube mit zwei Öffnungen und rudimentären accessorischen Tuben.
a Tube, o Ovarium.

Außer der normalen Öffnung kommen noch sogenannte accessorische Ostia vor (Figur 282). Häufig liegt eine solche Öffnung an einem rechtwinkeligen Knick und ist ebenso groß als die Endöffnung. Doch finden sich auch ganz kleine Öffnungen, aus denen Fimbrien hervorquellen. Sitzen die Zotten gestielt auf, so handelt es sich mehr um rudimentäre Nebentuben als Nebenöffnungen.

## C. Entzündung der Tuben. Pyosalpinx[1].

Vom Endometrium aus gelangen Kokken in die Tube und machen Salpingitis, und durch die Tube: es entsteht septische Peritonitis. In dieser Weise sind in der vorantiseptischen Zeit bei Preßschwammbehandlung, überhaupt nach intrauterinen Manipulationen, viele Frauen an aszendierender Sepsis gestorben. Dabei ist die Tube gequollen, auswendig und inwendig dunkel-, oft blaurot. In ihr findet sich etwas dünner Eiter vor, ohne daß das Fimbrienende verschlossen ist. Die Tube ist stellenweise dilatiert.

Umgekehrt setzt sich auch bei puerperaler, universeller, eitriger Peritonitis die Eiterung vom Peritonäum durch die Tubenwand in die Tube fort, cfr. Fig. 283. Die Tube ist außen und innen mit Eiter bedeckt, die Follikel des Ovariums sind zu Abszessen geworden, es kommt zur Erweichung, der Putrescentia ovarii der alten Autoren.

Indessen kann sich auch eine an intrauterine unsaubere Behandlung oder an ein fieberhaftes Puerperium sich anschließende Salpingitis begrenzen. Die infizierenden Kokken haben mitunter eine nicht so bedeutende Virulenz und führen nur lokal zu eitriger Zerstörung, zu Verklebung der Zotten und Verlust der Epithelien. Dabei kommt es dann leicht zum Verschluß des Fimbrienendes.

---

[1] Klob, Pathologische Anatomie der weiblichen Sexualorgane. Wien 1864, Braumüller. — Rokitansky, Lehrbuch der pathologischen Anatomie. 3. Aufl. III, p. 444. Wien 1861, Braumüller. — C. Hennig, Krankheiten der Eileiter. Stuttgart 1876, Enke. — L. Bandl in Handbuch der Frauenkrankheiten p. 759. Stuttgart 1885, Enke. — Martin, Krankheiten der Eileiter. Leipzig 1895, Georgi; Z. f. G. XIII, p. 298; Volkmanns Vortr. 343. — Veit, Die Eileiterschwangerschaft. Stuttgart 1884, Enke. — Orthmann: Virchows A. CVIII, p. 165; Festschrift für A. Martin. Berlin 1895, p. 118; C. f. G. 1888, p. 46; Z. f. G. XVI, p. 174. — Werth: A. f. G XXXV, p. 505. — W. A. Freund: C. f. G. 1888, p. 858; Volkmanns Vortr. 323. — Kossmann: Z. f. G. XXIX, p. 253; M. f. G. I. — Chiari: Zeitschr. f. Heilkunde 1887, p. 457. — Kehrer, Beiträge zur klinischen und experimentellen Geburtskunde. Heft 2. Gießen 1887, Roth. — v. Rosthorn: A. f. G. XXXVII, p. 337; C. f. G. 1894, p. 1150. — Wertheim: Volkmanns Vortr. 100. — Landau: A. f. G. XLI, p. 1; XLVI, p. 397.

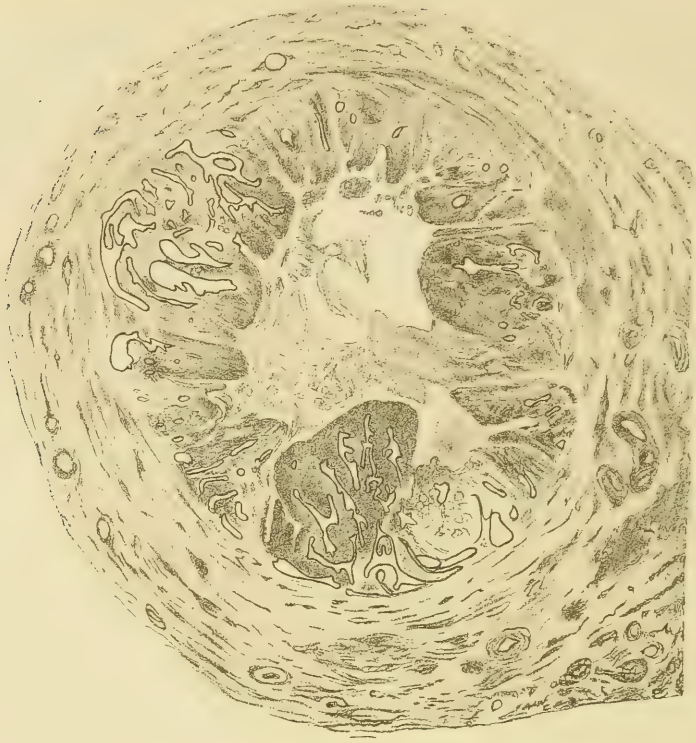

283

Durchschnitt durch Pyosalpinx
zum Vergleich dient der Durchschnitt durch die normale Tube, bei gleicher Vergrößerung in Figur 284.

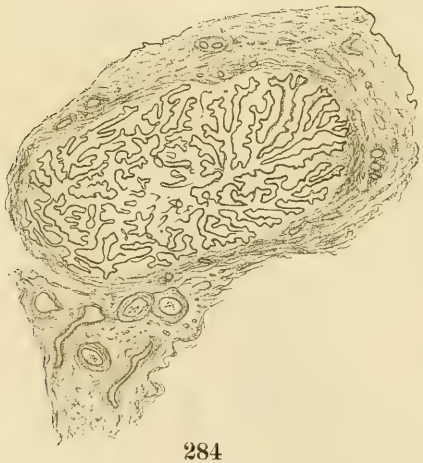

284

Tubendurchschnitt bei gesunder Tube, dieselbe Vergrößerung wie 283.

Je nach der Frische und der Intensität des Prozesses sind die Leisten und Fimbrien sehr verdickt, infiltriert, mit Hämorrhagien durchsetzt und des Epithels beraubt. Es kommt auch bei Ausheilung einer nicht erheblichen Endosalpingitis zu Verklebungen und Verwachsung der Zotten. Dadurch werden Räume abgetrennt, es entstehen „Parzellierungen“, die vielleicht die Passage der Eier hindern und so Tubengravidität bewirken. Oder die Zotten schrumpfen, zerfallen

atrophisch, ja verschwinden ganz, so daß ein von Eiter gefüllter glatter Hohlraum besteht.

285
Endosalpingitis.

Dies nennt man Pyosalpinx, oder nach Martin: Sactosalpinx purulenta. Sie entsteht, wenn der Eiter sich nicht entleeren kann. Der Verschluß liegt an dem Fimbrienende, das in sich oder mit der Umgebung verklebt ist, aber auch zwischen einzelnen Teilen der Tube. So entsteht die Rosenkranzform (Figur 286), eine Anzahl von dickwandigen Abszessen, die durch enge Stellen zusammenhängen. Die Muscularis ist sehr bedeutend verdickt. Schwarten bis zu 2 cm Dicke sind keine Seltenheit.

286
Sactosalpinx purulenta.

Mitunter wird auch die Tube ein glatter praller Schlauch von 3 bis 5 cm Durchmesser. Sie nimmt oft „Bananenform“ an, d. h. die Form eines mäßig gekrümmten Halbmondes.

Oft sinkt die verdickte Tube hinter dem Uterus nach unten. Dort wächst sie fest, weil die Endosalpingitis zu einer Perisalpingitis

wird, oder weil schon vorher Pelveoperitonitis — Douglasitis — bestand. Die Tube kann aber durch Entzündung, Verdickung, Starrheit der Bänder seitlich gefesselt bleiben. Ja ich fand auch vor dem Uterus mit ihm verwachsen eine Pyosalpinx. Auf der Außenfläche befinden sich meist kleine rötliche Fetzen: Perisalpingitis als Folge der Endosalpingitis.

Oder ein großer Konglomerat-Tumor wird vom hypertrophierten Ovarium von der Pyosalpinx von vielen Pseudomembranen, angeklebten Appendices epiploicae und verwachsenen Darmpartien gebildet. Aus einem Winkel des geknickten S. romanum, vom Processus vermiformis, von dem festverwachsenen durch Pseudomembranen ganz unregelmäßigen Uterus, muß man die Pyosalpinx ablösen. In anderen Fällen befindet sich der Eiter — der Abszeß — teils in der Tube, teils neben der Tube. Das Fimbrienende ist aufgetrieben und endet in den Pseudomembranen, welche den Abszeß abschließen, oder im Abszesse selbst. Die Fimbrien selbst sind aufgequollen, ödematös, hochrot. Der Eiter schuf einen Abszeß, dessen Wand Parietalperitonäum, verwachsene Dünndärme, ein Teil des Dickdarms, Appendices epiploicae, Uterus, Uterusligamente, Ovarium, Tube oder dilatiertes Fimbrienende bilden. Die Wand der Tube ist verdickt, aber ganz unregelmäßig, so daß Partien von 1 mm Dicke mit 1 bis 2 cm dicken Schwarten wechseln. Dünne und entzündlich erweichte Stellen platzen bei Druck.

Der Eiter der Pyosalpinx wurde vielfach kokkenfrei gefunden, weil wegen der langen Dauer des Bestandes die Kokken abgestorben und verschwunden sind. Von Kokken kamen am häufigsten vor Gonokokkus, selten mit anderen Kokken gemischt, Streptokokken, Staphylokokken. Auch Actinomyces, Tuberkelbacillen, Pneumoniekokken, Bacterium coli (Darmverwachsungen!) sind nachgewiesen.

Die Tuberkulose[1] der Tube ist sowohl vom Peritonäum oder Uterusinnern fortgeleitet als auch idiopathisch entstanden. Doppelseitige Tubentuberkulosen können eine kolossale Größe erreichen. Ich exstirpierte 2 über 20 cm lange und 15 cm im Durchmesser große Tubensäcke, die mit käsigen Tuberkelmassen erfüllt waren. Aber auch kleine Tumoren und Konglomerattumoren mit frischeren ulzerativen Prozessen kommen vor. Die Innenwand der Tube zeigte Tuberkelknötchen, cfr. Figur 287, ebenso die Innenfläche eines angeklebten Ovarialabszesses. Die Salpingitis isthmica nodosa ist sowohl tuberkulöser als gonorrhoischer Natur. Beides läßt sich makroskopisch

[1] Hegar, Genitaltuberkulose. Stuttgart 1886, Enke; Deutsche med. Woch. 1897, No. 45. — Heilberg in Internat. Beiträgen zur wissenschaft. Medizin p. 259. Berlin 1891, Hirschwald.

nicht unterscheiden, ja es ist möglich, daß, wie bei der Blasentuberkulose des Mannes, die residuale Gonorrhoe ein Vorstadium der Tuberkulose ist. Tubentuberkulose bewirkt stets Sterilität.

Daß die große Mehrzahl der Pyosalpingitiden auf Tripperinfektion, sog. residualer Gonorrhoe (Sänger) beruht, wird heutzutage allgemein angenommen. Längst ist die akute Gonorrhoe vorüber, aber die pathologischen Veränderungen, die sie bewirkte, bestehen als Pyosalpinx fort.

287

Tubentuberkulose, links Tubenlumen, rechts Serosa.
Die Tubenfalten sind verklebt, verwachsen und geschrumpft. Bindegewebe entzündlich gewuchert, darin Tuberkel.

Gerade Puerperium und Gonorrhoe wirken zur Entstehung zusammen, weil nach einem Abort oder einer Geburt die Wege von unten nach oben geöffnet sind. Ebenso befördert die Intrauterinbehandlung die Gonorrhoe nach oben.

Dabei ist die Mesosalpinx oft fingerdick, von Schwarten und Abszessen durchsetzt. Löst man einen solchen Tumor, eine solche Pyosalpinx gewaltsam ab, so kann sie platzen und der Eiter sich in die Umgebung ergießen.

Bei der sogenannten Salpingitis isthmica nodosa, die wir soeben erwähnten, sieht man am Uteruswinkel, aber auch noch im Fundus selbst einen weißen Knoten, wie ein kleines Fibrom durchschimmern. Ähnliche bis 3 cm dicke knotige Anschwellungen finden sich auch im Verlauf der Tube an mehreren Stellen. Die solide Masse der Knoten wird von Muskelgewebe, in das sich drüsenartig das Schleimhautepithel einsenkt, gebildet. Möglich ist auch, daß es sich namentlich da, wo nur ein Knoten im Uteruswinkel selbst sitzt um ein beginnendes Adenomyom (Recklinghausen) handelt. Das Verhältnis beider Affektionen zu einander bedarf noch der weiteren Forschung. Jeden-

falls spricht für den rein entzündlichen Charakter, daß diese Knoten an der Abgangstelle der Tube vom Uterus allmählich verschwinden können.

### Hydrosalpinx.

Fast ebenso häufig wie Pyosalpinx findet man Hydrosalpinx. Die Tube ist dabei im Fimbrienende geschlossen. Die Fimbrien sind meist völlig verschwunden, die Tubenwand ist dünn, membranös und läßt den klaren Inhalt durchschimmern. Die Zotten im Tubenlumen sind rarefiziert. Immer finden sich Spuren von Perimetritis im Becken. Der Vorgang ist so zu denken, daß eine puerperale oder gonorrhoische Pelveoperitonitis das erste war, daß es dadurch zur Atresie der Tube kam und daß Retention der normalen bakterienfreien Sekrete und Bildung der Retentionscyste die Folge ist. Das Sekret kann periodisch durch den Uterus abfließen (Hydrops tubae profluens). Die Residuen der primären Pelveoperitonitis können verschwinden, nur die Verklebung der Fimbrienenden bleibt übrig. Auch bei Pyosalpinx habe ich einigemal periodische Eiterabflüsse beobachtet, ja durch Druck auf den Tumor hervorgebracht.

288
Hydrosalpinx.

Die Anamnese stellt oft Tripper oder Pelveoperitonitis in puerperio fest. Der Tripper ging nicht intrauterin, sondern periuterin in den Lymphgefäßen weiter. Während bei der Pyosalpinx die Endometritis und Endosalpingitis das Primäre, die Pelveoperitonitis das Sekundäre war, so ist hier die Perimetritis das Primäre, der Verschluß am Fimbrienende und die Retention des Tubensekrets das Sekundäre. Auch nach ausgeheilter Extrauteringravidität kann schließlich eine Hydrosalpinx zurückbleiben.

Der Tubenhydrops bleibt oft jahrelang konstant gleich groß. Meist handelt es sich um kleine apfelgroße Cysten, aber es sind auch Fälle von mannskopfgroßen Cysten beschrieben. In großen Cysten findet man die Wand völlig glatt. Ob ein Hydrops tubae auch Folge einer primären Endosalpingitis, also Endprodukt einer katarrhalischen Ent-

zündung der Tubenschleimhaut ist, scheint mir nicht so sicher bewiesen, wie es allgemein angenommen wird. Ein Katarrh geht doch nach seinem Wesen in Heilung ohne tiefe Zerstörungen oder in eine Eiterung über, die dann zur Pyosalpinx wird. Jedenfalls kann unmöglich ein Hydrops das Ende einer Eiterung sein. Das Dünnflüssige wird resorbiert, das Eingedickte bleibt zurück. Nicht aber umgekehrt.

#### Hämatosalpinx.

Die Hämatosalpinx durch Blutstauung und vikariierende Blutungen bei Gynatresien haben wir S. 169 kennen gelernt. Kleine punktförmige Blutungen kommen auch bei der Entzündung vor. Eine wirkliche Hämatosalpinx, ein großer in der Tube erstarrender Bluterguß ist sehr selten. Ehe man wußte, daß die meisten dieser Fälle Tubargraviditäten sind, hielt man die Hämatosalpinx für häufig. Ganz ihre Existenz leugnen kann man aber auch nicht. Ich operierte eine sehr bewegliche faustgroße Tubenblutcyste, bei der das Blut geronnen und fest war. Der Stiel war torquiert. Die mikroskopische Untersuchung zeigte nirgends Eianlage. Demnach war der Hergang wohl so zu denken, daß ein gestielter Tubenhydrops durch Achsendrehung des Stiels und Stauung in ähnlicher Weise zur Hämatosalpinx geworden war, wie wir dies bei der Stieltorsion der Ovarientumoren kennen lernten (S. 438). Der Inhalt einer alten Hydrosalpinx bekommt oft, vielleicht durch vikariierendes Menstrualblut eine bräunliche Färbung.

### Verlauf und Prognose.

Bei fieberhaften Tubenentzündungen entstehen Schmerzen von peritonitischem Charakter, da das Pelveoperitonäum beteiligt ist. Namentlich die Rekrudeszierungen nach Coitus, nach Anstrengung, der Sitz der Schmerzen auf beiden Seiten, das Wechseln von rechts nach links, der oft wehenartige Charakter, die Zunahme der Schmerzen bei und nach der Menstruation, lassen die Beteiligung der Tube vermuten. Nach jahrelangem Bestand kann mit oder ohne neue Schädlichkeiten wieder Fieber entstehen. Daß ein alter Eitersack platzt und tödliche universelle Peritonitis entsteht, ist eine sehr große Ausnahme. Bei akuter Streptokokken-Endometritis, z. B. nach unsauberer Intrauterin-Behandlung kann sehr schnell „foudroyante“ Peritonitis durch Fortleitung des Prozesses durch die Tuben den Exitus herbeiführen.

Bei chronischer Salpingitis ist wichtig die Rückwirkung auf das Allgemeinbefinden. Die fortwährenden Schmerzen führen zu Hysterie, der Mangel an Bewegung, die Schmerzen bei der Defäkation zur Obstruktion, die Obstruktion zu Dyspepsie, die Dyspepsie zu verringerter

Nahrungsaufnahme, und diese zu Anämie, Abmagerung, Nervosität und Kachexie. Oft treten die Magensymptome, Erbrechen und Appetitmangel in den Vordergrund. Namentlich die Schmerzen beim Coitus (Dyspareunia) sind charakteristisch. Ebenso lassen kolikartige Schmerzen auf das Bestreben der Tube schließen, den Inhalt auszupressen.

Über die Prognose läßt sich nichts Bestimmtes sagen. Todesfälle bei Verschleppung sind recht selten. Wer seine Patientinnen damit ängstigt, der Eileiter würde leicht platzen, der Eiter sich ergießen, und Blutvergiftung machen, ist doch etwas Schwindler. Dagegen ist längeres Siechtum oft genug beobachtet. Die Salpingitis nodosa kann ausheilen. Ich ließ einmal, nachdem ich die Pyosalpinx der einen Seite exstirpiert hatte, wegen der Jugend der Patientin die andere Seite mit einem großen, dicht am Uterus liegenden Knoten der Tube zurück. Nach $1^1/_2$ Jahren erfolgte bei andauernder Gesundheit eine Geburt, der Knoten war nicht mehr zu fühlen.

### Diagnose.

Es ist durchaus unzulässig, gewissenlos und unwissenschaftlich, jedesmal wenn der Fingerdruck in der Tubengegend empfindlich ist, sofort Pyosalpinx zu diagnostizieren.

Ein Adnextumor muß vorhanden sein, er muß sich abgrenzen lassen, man muß die Tubenanschwellung, die „Sactosalpinx“, und das abzugrenzende Ovarium resp. den Konglomerattumor mit oder ohne Narkose ganz genau fühlen.

Den Knoten des Isthmus kann man oft deutlich am oberen Uteruswinkel bei der kombinierten Untersuchung nachweisen. Nicht selten ist die wurstförmige verdickte Tube deutlich als walzenförmiger Tumor neben, hinter oder vor dem Uterus zu fühlen. In anderen Fällen wiederum hat der Tumor keine Ähnlichkeit mit einer — wenn auch verdickten — Tube, sondern ist ganz unregelmäßig. Geringe Beweglichkeit ist aber doch meist erhalten. Man kann aber nicht immer, auch nicht in Narkose, die Differentialdiagnose zwischen Exsudat und Adnextumor mit absoluter Sicherheit stellen. Auch kleine Ovarientumoren fühlen sich oft wie längliche verdickte Tuben an.

Wichtig ist die Anamnese: die Möglichkeit, Wahrscheinlichkeit oder Sicherheit einer Gonorrhoe als Anfang. Auch der Umstand, daß die Entzündung sich an intrauterine Behandlung, an einen Abort oder ein fieberhaftes Wochenbett anschloß, leitet auf die Diagnose. Wiederholt ist auf die diagnostische Wichtigkeit der kolikartigen, wehenartigen Schmerzen hingewiesen.

Eine Pyosalpinx und Hydrosalpinx lassen sich bei einmaliger Untersuchung nicht, bei längerer Beobachtung sicher unterscheiden.

Eine Pyosalpinx wird kleiner oder größer und bleibt schmerzhaft. Eine Hydrosalpinx bleibt oft nicht nur Monate, sondern 5, ja 10 Jahre völlig konstant. Trotz Schwindens jeder peritonitischen Druckempfindlichkeit und aller Symptome hat man jahrelang denselben Befund. Dann kann es sich nicht um Eiter handeln.

### Therapie. Adnexoperationen.

Die konservative Therapie der entzündlichen Tubenkrankheiten deckt sich mit der Therapie der Pelveoperitonitis. Daß bei der schweren Zugänglichkeit der Tuben, bei der Entfernung von der äußeren Haut und der Scheide, direkt nicht eingewirkt werden kann, ist klar.

Das beste Heilmittel ist die Zeit. Mit den vielen modernen Behandlungsmethoden beschäftigt man wohl ungeduldige Patientinnen, aber viel Nutzen schafft man nicht. Ja oft sind die empfohlenen Mittel direkt irrationell.

Ruhe, Prießnitzumschläge, Opium bringen bei akuter Entzündung Schmerzlinderung und Erleichterung. Auch eine Blutentziehung aus dem Uterus durch Sticheln der Portio ist gar nicht zu verachten. Nur muß sie vorsichtig, absolut schmerzlos in einem recht engen Spekulum gemacht werden.

Bei subakuten und chronischen Fällen muß das Leben hygienisch richtig eingerichtet werden. Ist es in der Heimat unmöglich, so muß die Patientin eine Anstalt aufsuchen. Entleerung des Darms, leichte Diät, Abstinenz vom Coitus, Bettruhe, Vollbäder, Sitzbäder mit nachfolgender Bettruhe, Glyzerintamponade mit Ichthyol-, Bor-, Jod- oder Alaunmischungen. Neuerdings ist die Belastungstherapie sehr empfohlen. Jeder neue Vorschlag wird ja gern acceptiert, da die Erfolge mit der alten, hergebrachten Therapie ungenügend sind.

Massage und Belastungstherapie möchte ich doch nicht einfach acceptieren, weil die Mittel modern sind. Was Schmerzen macht, schadet! Das Herumkneten an entzündeten Tuben wird wenig nützen können. Aber Schaden habe ich oft entstehen sehen. Und die Belastungstherapie basiert so auf hypothetisch theoretischen Anschauungen, daß sich doch vieles dagegen einwenden läßt. Um eine alte Entzündung fortzuschaffen, beschränkt man doch nicht die Ernährung der Gewebe, sondern begünstigt im Gegenteil möglichst den Stoffwechsel! Wird durch Kompression von oben und unten — gesetzt den Fall, daß es, was ich bestreite, tatsächlich möglich wäre, eine entzündete Tube isoliert zu drücken — der Blutzufluß beschränkt, so wird man dadurch doch nicht auf Resorption wirken. Man wird sie eher hindern

Ich habe diese Methoden alle durchprobiert. Gutes von der Belastungstherapie habe ich nicht gesehen. Nur das muß ich zugeben,

daß wenn Eiter vorhanden ist, Fieber nach der Belastung eintritt. Es hat dann diese Methode diagnostische Bedeutung. Tritt Fieber ein, so ist Eiter vorhanden: es muß operiert werden.

Dagegen sah ich ausgezeichnete Resultate bei stundenlanger Heißwasserirrigation. Tubenschwellung, die von vielen Ärzten vergeblich behandelt war, schwand binnen 3—4 Wochen völlig.

Die Patientin liegt dauernd zu Bett. Mit der Hasseschen Birne cfr. Fig. 150, pag. 256 und einem Abflußunterschieber Fig. 53, pag. 95 werden 2 mal täglich circa 20 Liter Flüssigkeit irrigiert, cfr. auch unten die Exsudatbehandlung.

Bei Pyosalpinx, Perisalpingitis, Perioophoritis und Perimetritis chronica fehlt die körperliche Arbeitsfähigkeit oft jahrelang, ja für immer. Rekrudeszierungen, die zu monatelangem Aufenthalt im Krankenhause führten, treten trotz langer Pausen immer wieder ein. Daß dann bei sozialem, körperlichem und geistigem Elend die Nahrungssorgen, die Hoffnungslosigkeit, die Verzweiflung zu Unterernährung, zu Invalidität und dauernder Arbeitsunfähigkeit, zu zeitigem Altern und Siechtum führte, weiß Jeder, der Armenarzt oder Hospitalarzt ist.

Aber daß etwa viele solche Kranke einer akuten Krankheit, unmittelbar abhängig von dem eitrigen Prozesse in der Tube erliegen, ist sicher falsch. Man frage nur die pathologischen Anatomen, ob sie oft eine tödliche Peritonitis als Todesursache bei alten Adnextumoren gefunden. Derartige Perforationsperitonitiden oder akute Verjauchungen mit Sepsis kommen äußerst selten vor.

Man wird also nicht die Wahrheit sagen, wenn man die Patientinnen damit ängstigt, daß ihr chronisches Leiden zum schnellen Tode führen könnte oder würde. Wohl aber wird man dann die Wahrheit sagen, wenn man das Wiedererlangen der vollen Gesundheit erst für sehr späte Zeit in Aussicht stellt.

Es ist klar, daß die soziale Lage hier betreffs der Behandlung einen großen Unterschied macht. Erfüllt eine reiche Frau alle ihre sogenannten Pflichten, wenn sie auf dem Sofa liegt, Romane liest, in Bäder geht; ist es ihre größte Arbeitsleistung, einige Stunden bei einem Diner zu sitzen oder spazieren zu fahren, ist sie in der Lage, sich sofort bei Schmerzen ins Bett zu legen, sich einen Arzt zu halten, der an jedem Tage die nötigen Direktiven für das Regime des Lebens gibt — warum soll eine solche Patientin eine lebensgefährliche Operation durchmachen? Warum soll der Arzt dazu raten, da einerseits das Versprechen völliger, absoluter Gesundheit nicht gegeben werden kann und andererseits, wenn auch in weiter Ferne, die Möglichkeit völliger Gesundheit ohne Operation vorhanden ist?

Handelt es sich dagegen um eine Patientin, die schwere Arbeit

verrichten will und muß, die aber dazu nicht im stande ist, die, um nicht zu verhungern, arbeiten muß; treibt sich eine solche Unglückliche, stets aufs neue unter großen Schmerzen erkrankt, in den verschiedensten Krankenhäusern herum, wird durch die Ruhe und die „Behandlung“ stets nur eine Besserung für wenige Tage oder Wochen erreicht, hat die Patientin weder die Möglichkeit, Geld zu verdienen, noch sich wie Gleichaltrige zu vergnügen, wird sie im Leben als unbrauchbares Glied der Gesellschaft herumgestoßen und mißachtet, kann sie nicht heiraten, wird sie von fortwährenden Schmerzen gepeinigt, bringen ihr diese Schmerzen täglich und stündlich das Unglück ihrer Lage zum Bewußtsein, so wird ein solches Individuum mit Freuden auf eine Operation eingehen, wenn Heilung versprochen wird! Die Kranken bilden sich ein, oder es wird ihnen leider von manchen Frauenärzten eingeredet, daß es ebenso sei, wie bei einem hohlen Zahn. Ist das Kranke weg, so hören die Schmerzen auf! Denn nur gesund werden, arbeiten können, hat Wert! Ehe, Zukunft, Nachkommenschaft sind jetzt gleichgültig. Was weiß eine solche Kranke von Uterus und Ovarien, von der Bedeutung dieser Organe für Geist und Körper? Stellt man in Aussicht: Heilung durch Operation, so wird das mit Freuden acceptiert.

Da es im allgemeinen mehr arme als reiche Frauen gibt, so wird die Mehrzahl derer, die an Pyosalpinx leiden, arm sein und sich gern operieren lassen, wenn der Arzt sanguinisch genug ist, sichere Heilung zu versprechen. Die Möglichkeit also, die Operation der Adnexentfernung oft zu machen, fehlt nirgends. Und es ist deshalb nicht zu verwundern, daß, während noch vor einem Jahrzehnte nur exspektativ behandelt wurde, bald Hunderte von Operationsfällen berichtet sind.

Kontrolliert man aber jahrelang die Operierten, so zeigt sich leider, daß die Entfernung der entzündeten Adnexe durchaus nicht immer die volle Gesundheit gewährleistet. Selbst wenn sich um den Stumpf kein neues Exsudat bildet, das dieselben oder größere Schmerzen als vorher macht, so sind die Ausfallserscheinungen durch die unnatürlich vorzeitig, gewaltsam herbeigeführte Menopause oft so quälend, daß manche Operierte den früheren Zustand herbeisehnt. Und wie oft bleiben Schmerzen und Entzündung zurück! Man bezog sie zunächst auf die Seide. Daß einzelne Kokken bei den unreinen Operationen zurückbleiben, ist klar. Die Seidenfäden können für Jahre das Zentrum von Eiterungen bilden. Es entstehen Fisteln nach dem Bauch, nach der Scheide, ja auch nach den Därmen und der Blase. Aus dem gewundenen Kanal ist es kaum möglich, die Seidenschlinge herauszubekommen. War die Kranke vorher arbeitsunfähig, so ist sie es jetzt

erst recht. Deshalb darf man bei Adnexoperationen im Prinzip nicht Seide, sondern nur Katgut gebrauchen resp. versenken.

Aber auch bei Gebrauch von Katgut bleiben Exsudate, schmerzhafte Narben zurück. Und der Fluor, die eitrige Endometritis sind nach Abschneiden der Tuben nicht verschwunden.

Ich sagte mir deshalb, wahrscheinlich ist nicht das Nähmaterial, sondern der Rest der Tube der Grund des Exsudats. Bei der typischen Adnexoperation bleibt ja ein großes Stück Tube — der interstitielle Teil — zurück. Ich habe deshalb nach der Methode operiert, die ich auch bei malignen Ovarialtumoren anwendete (S. 422, Figur 259), und die sich deckt mit meiner präparatorischen Abtragung der Uterusmyome, d. h. ich habe bei allen doppelseitigen Adnextumoren den Uterus mit entfernt. Dies hat auch den großen Vorteil, den Fluor völlig zu beseitigen, der nach Adnexoperationen oft noch jahrelang die Kranken peinigte. Es muß eben nach dem Durchschneiden des Corpus uteri der Rest des Cervikalkanals gut mit dem Paquélin ausgebrannt werden. Ich sehe auch einen Vorteil darin, eine identische Operation für ganz verschiedene Krankheiten eingeführt zu haben.

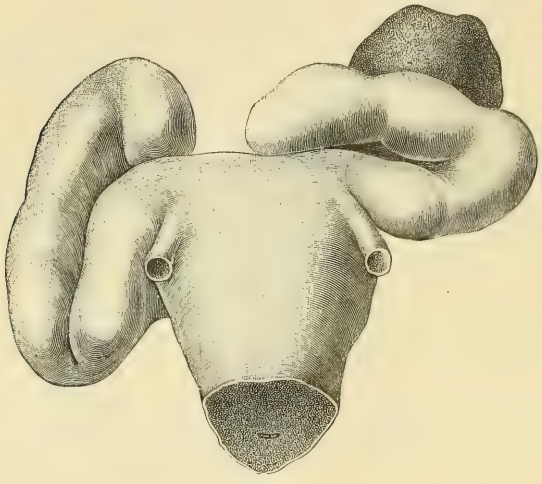

289
Präparat, durch meine Adnexoperationen gewonnen.

Viele Operateure (Landau, Schauta) ziehen die vaginale Totalexstirpation vor. Adnexe ohne Uterus haben ebensowenig Wert wie der Uterus ohne Adnexe. Nach Entfernung der Adnexe hat der Uterus die Bedeutung eines störenden Fremdkörpers, der der vollen Heilung nur hinderlich ist.

Zum Uterus kommt man am besten von unten, zu den Tuben von oben. Will man also beides entfernen, so wird man sowohl von oben als von unten beginnen können. Wer prinzipiell den ganzen Uterus mit entfernt, wird gleichsam instinktiv den vaginalen Weg wählen. Wer noch im Zweifel ist, ob er mehr konservativ nur die Tubensäcke entfernen, aber die Ovarien und den Uterus zurücklassen soll, der muß den oberen Weg für richtiger halten. Es ist mir aber nicht fraglich,

daß nur bei abdominalem Wege eine gute Übersicht über die Tubensäcke, die Darmadhäsionen, die topographischen Verhältnisse der Entzündungsprodukte zu gewinnen ist, daß also, will man konservativ verfahren, stets der Weg von oben der beste ist. Ausnahmen sind nur die Fälle, wo die Tube im Douglas fest adhärent ist.

### Technik der abdominalen Adnexoperation.

Die abdominale Operation ist in Beckenhochlagerung nach sehr gründlicher Entleerung der Därme zu machen.

290

Pyosalpinx dextra.

a linkes, d rechtes Ligamentum latum, b linke Douglassche Falte, e Mastdarm. Vom Uterus nach dem Mastdarm zieht eine breite Adhäsion, auf ihr ist das Ovarium und die Tube fixiert.

Nach Eröffnung des Abdomens werden zunächst verklebte Därme oder das Netz mit den Fingern abgezogen. Das, was vom Netz adhärent war, wird (vergl. S. 464) abgebunden und reseziert, ebenso verdickte rauhe, vom Tumor, losgerissene Appendices epiploicae. Nunmehr gelangen 2 oder 3 Servietten in das Abdomen. Die Därme werden durch die Serviette zurückgehalten und geschützt. Dann orientiert man sich zunächst durch das Auge und sodann durch das Gefühl über die Größe, die Befestigungen bezw. Verwachsungen des Adnextumors. Man geht mit der halben Hand hinter die Tumoren und stopft die Dorsalseite der Hand mit Servietten aus, um bei eventuellem Eiterausfluß den Eiter aufzufangen und von den Därmen abzuhalten. Es liegt nicht in der Macht des Operateurs, Eiteraustritt zu verhüten. Sind die Eitercysten resp. die eitergefüllten Tuben tief im Douglas, so müssen sie herausgehoben werden. Ja es ist möglich, daß ein Teil der Cystenwand das Peritonaeum parietale bildet, so daß notwendig beim

Hochheben der Cysten Eiter austreten muß. Vor der Lockerung der Cysten ist auch der Uterus nicht zu erheben. Oft ist ein sehr großer Teil des Eitersackes so dünnwandig, daß schon leichter explorierender Druck zum Eiteraustritt führt, und daß dieser Eiter in großem Strome durch die Finger der Hand über alle Därme fließt. In fast allen Fällen ist der Eiter steril, wenn man das Prinzip hat, erst nach 8 bis 10 Wochen Fieberfreiheit zu operieren.

Für den frischeren Charakter einer Pyosalpinx spricht die Anwesenheit von serösen Cysten an und um die Tuben. Man eröffnet sie durch Stich oder Druck, tupft den Inhalt auf und wirft die Gaze sofort weg. Kann man die prallgefüllte Tube sehen, so sticht man eine Spritze ein und saugt den Eiter aus. Vorher wird die Eitercyste gut mit Gaze umstopft. Ist der Eiter völlig entfernt, so schneidet man vorsichtig das Loch größer und wäscht mit in Sublimatlösung getauchten kleinen Gazebäuschchen die Höhlung möglichst rein aus. Dann rollt man durch Tieferschieben der Hand bis auf den Boden des Douglas die Tuben nach oben, dadurch auch den Uterus mobilisierend. Oft sind die Tuben hart und dickwandig, so daß man ohne einzustechen sie in toto ungeplatzt in die Höhe heben kann.

Meist sind beide Tuben erkrankt, so daß sie beide samt dem Uterus entfernt werden müssen. Man bindet von außen am Ligamentum infundibulo-pelvicum beginnend unterhalb der Tube mit Katgut ab und schneidet ab. Die Spermatica und die Uterina müssen deutlich in der Ligatur liegen. Hierauf wird der Uterus blutleer keilförmig ausgeschnitten. Der Cervikalkanal im Uterus wird sehr energisch mit dem Paquélin ausgebrannt; über die koronal vereinigte Cervix wird das Peritonäum hinübergezogen.

Ist die Serosa des Darms verletzt, so wird sie mit feinem Katgut zusammengezogen. Ein schlitzförmiges Loch im Darm wird geschlossen. Bei einem großen Loch, z. B. bei Abtrennung einer größeren Kommunikation zwischen Darm und Adnextumor mit kallösem resp. erweichtem und verdicktem Rande muß Darmresektion gemacht werden. Ebenso verfährt man eventuell mit der Blase.

Nicht selten ist der Douglassche Raum sehr unsauber, blutende Stellen bleiben zurück, eiterbedeckte Abszeßwandungen sind hier und da zu sehen, Zotten und Adhäsionsfetzen machen die Höhle unregelmäßig. Dann wische ich den Douglas mit Sublimatgazetupfern aus. In diesen Fällen habe ich früher drainiert — teils wegen der Blutung, teils wegen der Unsauberkeit der Höhle. Ich habe diese Drainage neuerdings aufgegeben. Ich habe mich darauf beschränkt, die Därme aus der Höhle herauszuziehen. Die Erfolge sind sehr befriedigend. Ich glaube, daß bei septischem Eiter auch die Drainage die Peritonitis

nicht verhindert, und daß bei sterilem Eiter die Resorption ohne weiteres erfolgt. Lange habe ich gezögert, die traditionelle Drainage aufzugeben, allein die Erfahrung hat mich gelehrt, daß es unbedenklich geschehen kann.

Bei diesen nicht aseptischen Operationen ist Antisepsis besser als prinzipielle Asepsis. So liegen alle Instrumente in 3prozentiger Karbollösung oder in absolutem Alkohol. Auch die Hände des Operateurs werden wiederholt in Sublimat abgewaschen. Niemals werden die Finger, sondern nur die Spekula (vergl. Figur 243, S. 392) gebraucht, um die Bauchwunde zu dilatieren. Die oberste Fettschicht der Bauchdecken wird abgetragen, die Wundränder der Haut werden mit Sublimatlösung abgerieben, dann wird der Bauch geschlossen.

Beim Tubenhydrops mit rein wässerigem, also sicher bakterienfreiem Inhalte richtet sich das Verfahren nach dem Befunde. Eine große Cyste kann man wie einen Ovarientumor abbinden. Das gesunde Ovarium zurückzulassen hat keine Bedenken und macht keine technischen Schwierigkeiten.

Hat sich die Tube subserös ausgedehnt, gelingt es nicht, den Tubensack zu stielen, so reseziert man soviel als möglich von der Cyste. Das exzidierte Stück darf nicht zu klein sein, das ganze zugängliche Segment ist zu entfernen. Denn es gibt in der Abdominalhöhle keinen freien Raum, sondern die Därme legen sich unmittelbar an und in die geschnittene Öffnung der Tube hinein, hier festwachsend. War das Loch zu klein, so bildet sich die Cyste bald von neuem. Ich habe dies bei einer zweiten Laparotomie nachweisen können. Bei kleiner Hydrosalpinx ist sogar möglich, daß sich nach Entleerung der retentierten Sekrete eine normal fungierende Tube wieder bildet. Geburten nach solchen konservierenden Operationen — Salpingostomien — sind beobachtet.

Dagegen möchte ich es dringend widerraten, etwa um die Ausfallerscheinungen zu umgehen, ein entzündetes, vergrößertes, dislociertes, adhärentes, mit Adhäsionsfetzen bedecktes Ovarium zurückzulassen. Um dieses bilden sich neue Entzündungen, und der Zweck: Befreiung von Schmerzen wird nicht erreicht.

### Technik der vaginalen Adnexoperation.

Bei den vaginalen Operationen muß man sich zunächst darüber klar sein, daß die Schädlichkeit in der Eitersammlung liegt. Gelingt es den Eiter, der in den Tuben oder um die Tuben sich befindet, gut zu entfernen und die dauernde Abflußmöglichkeit zu erreichen, so mag die Tube selbst und das Ovarium zurückbleiben, sie heilen aus, wie

jede andere Abszeßwand. Liegt also der Tumor nicht oben am Uterus, sondern tief im Douglasschen Raume, diesen hervorwölbend, so wird man von unten operieren, in der Hoffnung konservativ verfahren zu können. Kommt man nach dem Durchschneiden des Scheidengewölbes in eine Eiterhöhle, so wird sorgfältig von ihr aus und von den Bauchdecken aus kombiniert nachgefühlt, ob man in der einzigen Eiterhöhle ist, oder ob noch andere Tumoren resp. Eitercysten in den Tuben sich darüber und daneben befinden. Man arbeitet sich in diese durch Druck mit dem Finger, durch Punktion oder mit dem Messer hinein, und stopft schließlich alle Recessus mit Jodoformgaze aus. Das Spülen ist zu unterlassen, weil man nicht immer wissen kann, ob eine Kommunikation mit der Abdominalhöhle entstanden ist oder nicht. Wird dann der Leib gut belastet, so heilen diese Fälle sehr schnell und leicht. Man hat also einen vollen Erfolg. Bei der beschriebenen Methode handelt es sich also eigentlich um eine Abszeßeröffnung resp. um Eiterung um und in den Tuben. Es muß während der Operation, worauf ich den größten Wert lege, durch fortwährende, kombinierte Kontrolle festgestellt werden, wo sich der innere Finger befindet, ob auch eine fernere, benachbarte Abszeßhöhle uneröffnet noch vorhanden sein kann. Nicht die Punktionsspritze, sondern der Finger ist das wichtigste Instrument. Mit der Spritze kann man einen Eiterherd durchstoßen und jenseits in Cysten mit Serum gelangen. Man kann auch unliebsame Verletzungen machen. Ich fürchte nicht, durch Fingerdruck eventuell einmal eine Kommunikation mit der Bauchhöhle zu schaffen. Fürchten wir doch auch den Eiter nicht bei Laparotomien, wo die Gefahr sicher größer ist. Außerdem wird hier prinzipiell, und zwar an der günstigsten Stelle, drainiert.

Es ist kein Widerspruch, wenn ich nach der Laparotomie Drainage verbanne, nach der Kolpotomie empfehle. Bei der Laparotomie wird alles entfernt, Eiter, Abszeß, Abszeßwand, bei der Kolpotomie wird nur der Eiter entfernt, die pyogone Abszeßwand bleibt zurück. Sie soll durch Drainage gesund werden.

Diese Operation leistet in vielen Fällen dasselbe, wie die Exstirpation der gesamten inneren Genitalien.

Gelangt man nicht in eine Abszeßhöhle, sondern fühlt man in dem Raume hinter dem Uterus allein die runden Wülste der Tuben, beweglich oder leicht loszudrücken, so werden sie herabgezogen aus dem Vaginalloche herausgedrückt und entfernt. Ich habe eine morsche, tuberkulöse, dicke Tube vom Uterus abgedrückt, ohne daß Blutung entstand. Blutung entsteht nur, wenn auch der Ovarialstiel durchtrennt wird. Ist auch der Uterus krank, z. B. myomatös, oder besteht starker, viel vergeblich behandelter Fluor, befinden sich um den Uterus herum

viel Abszesse, sind beide Tuben und Ovarien in Konglomerattumoren verwandelt, sind vielleicht schon erfolglose Abszeßeröffnungen resp. Exsudatoperationen vaginal gemacht, legt man im individuellen Falle keinen Wert auf die inneren Genitalien, so ist es wohl gerechtfertigt, mit der radikalsten Behandlung, der Entfernung der gesamten inneren Genitalien die Möglichkeiten der gynäkologischen Therapie zu erschöpfen. Dann sind Retentionen unmöglich, dann gewährt das große Loch und die ausgiebige Drainage Sicherheit des Ausflusses, dann fallen Menstruationsstörungen weg. Der Verlust der ganzen Genitalien ist in manchen derartigen Fällen eher ein Vorteil als ein Verlust.

Die Punktion einer Abszeßhöhle und das Aussaugen mit der Spritze heilt Eiterungen nicht. Wohl aber kann ein Tubenhydrops nach der Aussaugung definitiv verschwinden, ebenso wie eine Cyste des Graafschen Follikels. Diagnostiziert man aus der lange gleichbleibenden Größe, dem Fehlen der Druckempfindlichkeit und der charakteristischen Lage und Form einen Tubenhydrops, liegt die elastische Cyste dem Vaginalgewölbe hinten oder seitlich dicht an und auf, so pungiert man von der Scheide aus, und saugt unter gleichzeitigem, vorsichtigem Druck von außen die Flüssigkeit aus. Erscheint Eiter, so läßt man die Kanüle stecken, und geht vorsichtig neben ihr präparatorisch in die Tiefe, wie oben beschrieben.

## Neubildungen der Tube[1].

Alle Neubildungen der Tube haben papillären Charakter. Es sind primäre Papillome, maligne Papillome, auch Sarkome beschrieben. Sekundär kann die Tube Metastasen von Ovarialpapillomen enthalten.

Ich habe ein kindskopfgroßes Karzinom mit Glück entfernt. Auch habe ich eine ebenso große Tube mit tuberkulösen Wucherungen exstirpiert. Dabei saßen solitäre Tuberkelknoten in dem Uterus und dem Blasenvertex. Es mußte deshalb der Totalexstirpation des Uterus noch die Blasenresektion hinzugefügt werden. Heilung nach langer Dauer!

Größere Tubentumoren werden meist als Ovarialtumoren diagnostiziert. Sie sind außerordentlich bösartig und machen bald Metastasen in der Umgebung. Prinzipiell entferne man das ganze Corpus uteri, wie bei malignen Ovarialtumoren (vergl. S. 422, Fig. 259 u. 463, Fig. 280).

In der Muscularis der Tube hat man Fibrome, Myome und an der Tube auch Lipome gefunden. Eine kleine Fettmasse sieht man nicht selten in der Ala vespertilionis.

---

[1] Doran: Transact. Path. Soc. 1880. — Kaltenbach: Z. f. G. 7 XVI, p. 35. — Zweifel: Vorlesungen 142. — Orthmann: Z. f. G. XVI. — Sänger: Deutsche med. Woch. 1887. — Veit: Z. f. G. XVI, 212. — Eckardt: A. f. G. 1896.

## D. Tubargravidität. Hämatocele[1].

Nach der traditionellen Anschauung sollen Knickungen und Verengerungen der Tube infolge alter Perimetritis das Ei aufhalten. Dagegen spricht, daß fast in der Mehrzahl der operierten Fälle alte Entzündungen und ihre Produkte fehlen. Andererseits ist der Einfluß abgelaufener Perimetritis nicht völlig zu leugnen. Ich exstirpierte eine schwangere Tube, und fand dabei auf der anderen Seite eine Anzahl verzerrender Bänder, die gelöst wurden. Nach einem Jahre fand sich eine zweite Tubargravidität. Sippels Hypothese, daß ein befruchtetes Ei, äußerlich überwandernd, sich während dieser Zeit vergrößert, widerlegt sich dadurch, daß sich in der Tat das Ei erst vergrößert, wenn es sich implantiert hat.

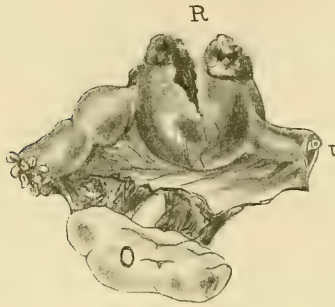


291

Tubargravidität geplatzt.
R Rupturstelle; F Fibrienende; O Ovarium; uT uteriner Teil der Tube.

Richtiger ist es gewiß, den Grund des Steckenbleibens des Eies in entzündlichen Vorgängen innerhalb der Tube zu suchen. Daß gonorrhoische Infektion ätiologisch wichtig ist, wurde bei genauer Analyse der Fälle immer wahrscheinlicher. Bei Endosalpingitis kommt es auch zu Zottenverklebungen, dadurch zu „Parzellierungen“ des Raumes oder des Weges in der Röhre der Tube. Auf diese Weise wird die Durchgängigkeit aufgehoben und das Ei kann nicht weiter. cfr. pag. 474.

Auch die Schädigung des Flimmerepithels spielt wohl eine Rolle.

Es können auch gleichzeitig 2 bis 3 Eier in die Tube einpassieren, von denen dann das letzte stecken bleibt. Intra- und extrauterine Gravidität, sich komplizierend, ist beobachtet.

Andererseits habe ich viele Tubargraviditäten operiert, wo weder der Augenschein noch die Anamnese abgelaufene Entzündung ergab.

---

[1] Leopold: A. f. G. XVI, 24; XIII, 354. — Werth, Beitrag zur Anatomie und zur operativen Behandlung der Extrauterin-Schwangerschaft. Stuttgart 1887, Enke, idem: Die Extrauterin-Schwangerschaft. Bergmann, Wiesbaden 1904. — J. Veit, Die Eileiterschwangerschaft. Stuttgart 1884, Enke: Samml. klin. Vortr. N. F. 15; C. f. G. 1891, 634. — Frommel: Deutsches Archiv f. klin. Med. XLIII, 91. — Olshausen: Deutsche med. Woch. 1890, 8 bis 10. — v. Rosthorn: Wiener klin. Woch. — Sänger: C. f. G. 1890, 522. — v. Winckel: Samml. klin. Vortr. N. F. 3. — Dobbert: Virchows A. CXXIII, 1. — Schauta, Beitr. zur Kasuistik etc. der Extrauterin-Schwangerschaft. Prag 1891, Calve. — Küstner: Volkmanns Vorträge 223 u. 224.

Der Umstand, daß oft eine lange Zeit Sterilität bestand, spricht für behinderte, wenn auch nicht völlig aufgehobene Tubenpassage.

**292**

Schnitt durch eine Tubenwand bei tubarem Abort.
Z Zotten und Zottenreste; B Blutcoagulum; E Tubenepithel; F Fibrin; M Muscularis, gelockert; S Subserosa mit weiten Venen.

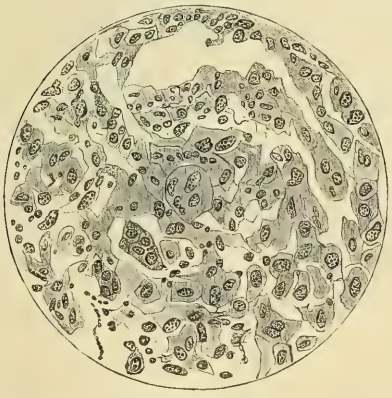

**293**

Decidual verändertes Tubenepithel.

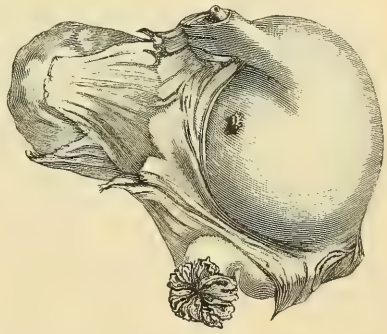

**294**

Tubargravidität.
Verblutungstod aus der minimalen Öffnung gerade in der Mitte zwischen Fimbrienende und engem Teil der Tube.

Das Ei senkt sich subepithelial ein sowohl an der Tubenwand als auch in einer Zotte im Lumen. Nun aber trifft das Ei nicht die Ver-

hältnisse an wie im Uterus. Im Uterus entwickelt sich das Ei in der dicken, weichen von Kapillargefäßen durchsetzten Schleimhaut, der

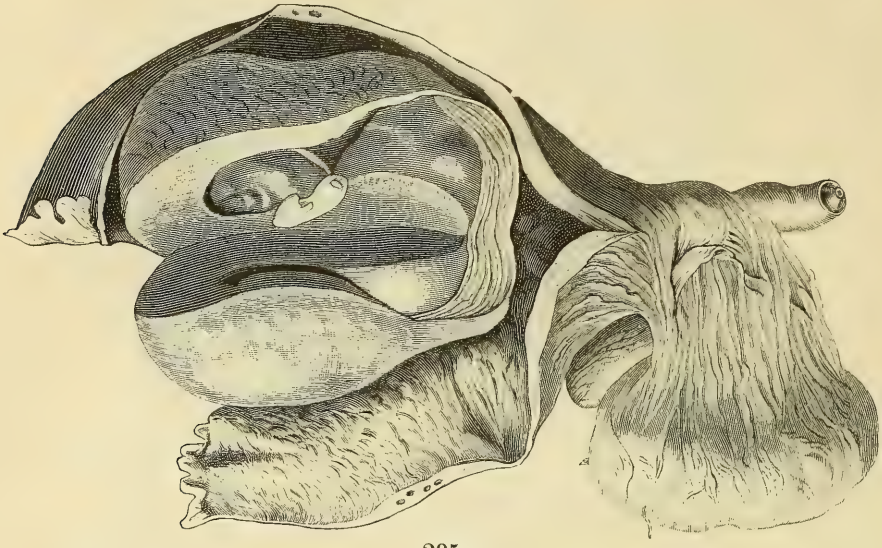

295

Tubargravidität mit Blutmolenbildung.
In der dilatierten Tube die Mole. In der Höhle der kleine Fötus.

Decidua. Unter dem Tubenepithel aber gelangt das Ei sofort auf und in die Tubenmuskulatur. Muskelfasern und Bindegewebe können eine „Decidua“ nicht bilden. Die wuchernden Chorionzotten gelangen in große Gefäße, arrodieren, zerspalten, zerstören die Tubenwand, kommen bis an das Peritonäum und sogar durch das Peritonäum. Neben der Eihöhle und dem Trophoblast kann das Tubenlumen komprimiert verlaufen. Eine wirkliche Decidua bildet sich nicht, weil das Material zu ihrer Bildung fehlt. Eine Reflexa bildet die über dem Ei liegende abgespaltene Tubenwand. In der „Reflexa“ wurden Muskelfasern nachgewiesen.

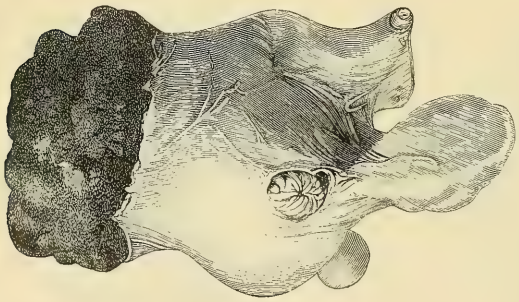

296

Geplatzte Tube,
links das aus dem Riß austretende Ei, rechts das Fimbrienende, weiter rechts das Ovarium, darüber die Schnittfläche der Tube.

Eine Pseudodecidua aus Langhanszellen und Syncytium gebildet, also fötalen Ursprungs findet sich allerdings, auch sind in der Tube manche Zotten, nicht unmittelbar unter dem Ei „decidual“ verändert. Wächst das Ei, so ist die Tubenmuskulatur nicht im stande, wie der Uterus einen Fruchthalter zu bilden. Es erfolgt der Durchbruch. Entweder nach außen durch das Peritonäum. Platzt die Tube: äußerer Durchbruch (Fig. 291, 294, 296, 297) oder nach innen, das Ei gelangt in das Tubenlumen: innerer Durchbruch (Fig. 295, 298). Bei dem äußeren Durchbruch, müssen auch, obwohl nur ein minimales Loch sich bilden kann, enorm blutende Gefäße wachsen. Es kommt zu kolossaler Blutung in die Abdominalhöhle, die oft den Tod binnen kurzem herbeiführt. Nach den klinischen Beobachtungen wird das „Platzen“ der Tube durch ein zufälliges Trauma — Coitus, heftige Bewegung — begünstigt. Dies tritt namentlich dann ein, wenn das Ei sich in dem dem Uterus benachbarten Teile der Tube implantierte. Manchmal findet man auch einen großen Riß, namentlich, wenn kräftig bei der Untersuchung gedrückt war.

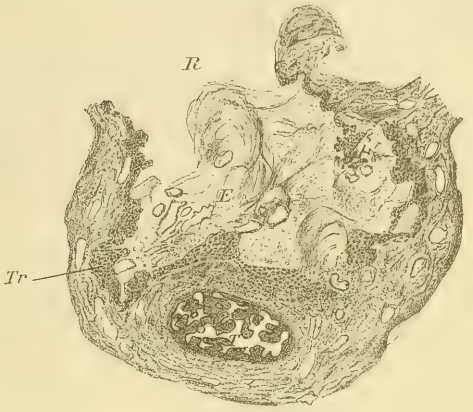


297
Tr Trophoblast; R Ruptur; E Blutgerinnsel u. Eireste.



298
Beginnender Tubenabort.
Das Ei ist teilweise aus dem dilatierten Fimbrienende ausgestoßen.

Beim Durchbruch in das Lumen der Tube in dem abdominalen

weiteren Teile der Tube, drängt das Ei die Tube auseinander, eröffnet sie und schiebt sich teilweise oder ganz aus den Fimbrienenden in die Abdominalhöhle. Ein Vorgang, den Werth „Tubenabort“ benannte.

Ob das Ei vorher abstirbt, nicht genügend ernährt, oder ob das Platzen und der Abort erst das Absterben bewirken, ist im einzelnen Falle nicht zu entscheiden.

Beim Platzen der Tube kann das Ei die Öffnung verlegen, auch völlig in die Abdominalhöhle ausgestoßen werden. In seltenen Fällen wird der Fötus ausgestoßen, der an der Nabelschnur hängen bleibt. Sie kann auch zerreißen, so daß man den Fötus weit entfernt z. B. an der Niere fand und daß aus dem Loch der Tube ein Stück Nabelstrang hervorhängt.

Nach dem Tubenabort wird die Tube wieder völlig normal. Kleine Eier scheinen auch, intratubar liegen bleibend, völlig zu verschwinden resp. resorbiert zu werden.

Beim Tubenabort stößt die Tube den Fötus allein, oder das ganze Ei aus. Oft nur halb oder teilweise, so daß die große Hälfte noch in der Tube sitzt.

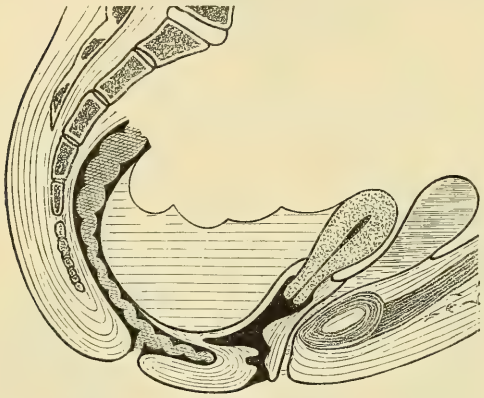

299

Große Hämatocele, den Uterus vorn andrängend, den Mastdarm komprimierend, den Douglasschen Raum hervorwölbend, oben von verklebten Darmschlingen begrenzt.

Dieser Vorgang ist häufiger als das Platzen. Man sieht in der Figur 298 die in der äußeren Hälfte stark dilatierte Tube. Das Fimbrienende ist weit auseinander getrieben, und das teilweise gelöste Ovulum ist im Begriff, aus dem Fimbrienende herauszutreten. Der Tubenabort wird wohl stets nach dem Absterben des Ovulums eintreten.

Das in die Tube oder in die Peritonäalhöhle ergossene Blut dickt sich ein, es reizt das Peritonäum zu Pseudomembranbildung und klebt fest an das Peritonäum an. So entsteht an der tiefsten Stelle des Abdomen, im Douglasschen Raume ein abgekapselter Blutraum neben dem Uterus: Haematocele retro- oder periuterina[1] (Figur 299).

[1] Voisin, Die Haematocele retrouterina. Deutsch von Langenbeck. Göttingen 1862, Vandenhoek & Ruprecht. — Schröder, Kritische Untersuchungen über die Diagnose der Hämatocele. Bonn 1866, Cohen. — Olshausen: A. f. G. I. — Fritsch: Volkmanns Vortr. 56. — Martin: A. f. G. XVIII. — Zweifel: A. f. G. Bd. 12, 22, 23. — Martin: Z. f. G. VIII, p. 476. — Veit: C. f. G. 1890, 130; Samml. klin. Vortr. N. f. 15.

Beim Tubenabort tritt das Ei durch Peristaltik der Tube in das Fimbrienende, wird aber nicht immer ausgestoßen. Neue tubare Blutung führt zu neuen Wehen, zu weiterer Lösung, zu neuem Bluterguß, zu „Nachschüben“. Sie entstehen zwar auch bei völlig ruhig liegender Patientin, sind aber oft die Folge von heftiger Körperbewegung beim Stuhlgang oder beim Arbeiten. Das Blut fließt nach beiden Seiten in die Abdominalhöhle und auch, oft kontinuierlich, in den Uterus und nach außen ab. Eins der wichtigsten diagnostischen Zeichen!

Die Blutmasse der Nachschübe vergrößert den Tumor, oft ruckweise. Der Tumor wird unregelmäßig, behält aber doch die runde Form im allgemeinen. Man kann nicht selten die härtere Tube aus den weicheren Massen heraustasten.

Diese abgekapselten, intraperitonäalen Blutmassen stellen das altbekannte Krankheitsbild der Hämatocele vor. Muß man auch zugeben, daß durch Rückstauung einer Hämatometra, durch Platzen einer Hämatosalpinx oder aus anderem Grunde, z. B. bei gewaltsamer Durchtrennung der Adhäsionen (cfr. pag. 296), ein intraperitonäaler Bluterguß sich bilden kann, so werden wir doch in der Regel die typische Hämatocele auf geplatzte Tubargravidität oder auf Tubenabort beziehen müssen. Schon Gallard hatte diesen Zusammenhang angenommen.

Es ist nun die Frage, wie entsteht bei intraabdomineller Blutung der Tumor, der, hinter dem Uterus liegend, diesen selbst gegen die Symphyse preßt?

Bliebe das Blut im Peritonäalraume flüssig, so könnte ebenso wenig wie bei Ascites ein retrouteriner Tumor gefühlt werden. Dies beweisen Fälle von innerem Verblutungstod bei Tubargravidität, bei Leber- oder Uterusruptur, wo man seitlich durch Perkussion, ebenso wie durch das Gefühl der Fluktuation, nicht aber durch das Fühlen eines retrouterinen harten Tumors das Blut in der Bauchhöhle nachwies.

Das Blut koaguliert aber im Peritonäalraume, wie ich es schon 1873 beschrieben und durch Experimente festgestellt habe. Sogar beim Verblutungstod genügen wenige Stunden Leben, um das Blut im Peritonäalcavum wenigstens teilweise zu koagulieren. Die Coagula sinken nach der tiefsten Stelle der Peritonäalhöhle: in den Douglasschen Raum.

Und, daß es hier lange liegen bleibt, ist doch nicht wunderbar. Zunächst ist zu viel Blut ergossen, als daß es schnell resorbiert werden könnte. Dann aber wird durch die anliegenden Coagula das Peritonäum so verändert, daß es gar kein normales, resorbierendes Peritonäum mehr ist, sondern eine schwartige Membran, die eine Cyste bildet, in der nur ganz langsam die flüssigen Bestandteile eingedickt werden. Große Blutergüsse in den Geweben werden auch an anderen Orten langsam eingedickt, bleiben aber so monatelang ziemlich unverändert liegen.

Andererseits können mannskopfgroße Hämatocelen spontan völlig verschwinden, oft erstaunlich schnell in 3—4 Wochen. In anderen Fällen hört nach einiger Zeit die Resorption völlig auf und der Tumor bleibt monatelang konstant groß.

Es bildet sich um die Blutmasse herum eine abkapselnde Membran. Sänger[1] nannte im Gegensatz zu den gewöhnlichen diffusen, diese „abgekapselte" Hämatocelen, Kapselhämatocelen. Zu ihrer Entstehung, zur Bildung der Pseudomembranen ist ein peritonäaler Endzündungsprozeß notwendig. Die Kapsel ist oft mit Därmen und deren Umgebung verwachsen und muß ziemlich gewaltsam ausgelöst werden. Nach

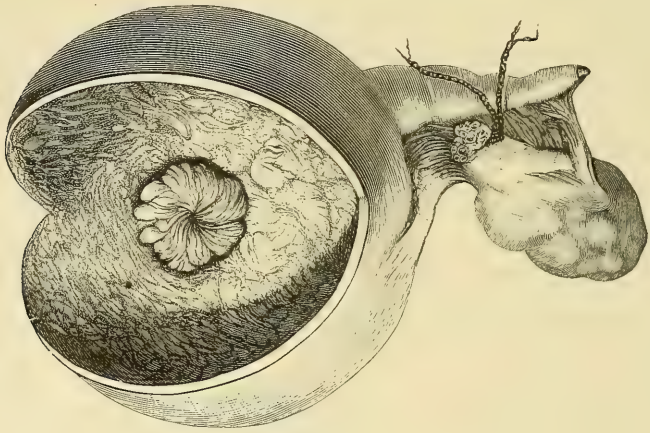

300

Kapselhämatocele.
Blutcyste, in welche sich das Fimbrienende öffnet. Tube wenig dilatiert.

meinen Beobachtungen gehören doch 2 bis 3 Monate zur Bildung der Kapsel. Sie wird vom Blut selbst geliefert, ist aus Fibrin gebildet. In einem Falle fand ich eine fünfmarkstückgroße Verkalkung in der Kapselwand. Figur 300 zeigt eine solche Kapselhämatocele aufgeschnitten. Man sieht im Innern das Fimbrienende. Also auch hier hat ein Tubenabort stattgefunden und die Tube hat sich zurückgebildet.

Eine seltene Form der Tubarschwangerschaft ist die interstitielle: hier sitzt der aus dem interstitiellen Teil der Tube gebildete Fruchtsack dem Uterus unmittelbar auf. Deshalb ist die Diagnose erschwert. Auch bei diesen Fällen kommt es zum Platzen und Verblutungstod.

Auch eine intraligamentäre Tubargravidität ist beschrieben. Die Tube platzt so, daß das Blut sich zwischen die Platten des Ligamentum

[1] Sänger: Verhandl. d. 5. Kongr. f. Gyn. Leipzig 1893, p. 294. — Murte: Z. f. G. XXVI.

latum hinein ergießt. Solche Fälle sind oft sehr schwierig zu operieren, namentlich wenn sie frisch sind, macht die Blutstillung Schwierigkeiten.

Zuletzt möchte ich noch die schon S. 161 besprochene Schwangerschaft im rudimentären Uterushorn erwähnen.

Dabei will ich eine Abbildung von Mauriceau der Vergessenheit entreißen.

In dieser 300 Jahre alten Abbildung sieht man halb schematisch den Uterus unicornis, an der rechten Seite den rudimentären geplatzten Sack, von dem aus das Ligamentum rotundum nach unten zieht, und an der die Tube und das Ovarium hängen.

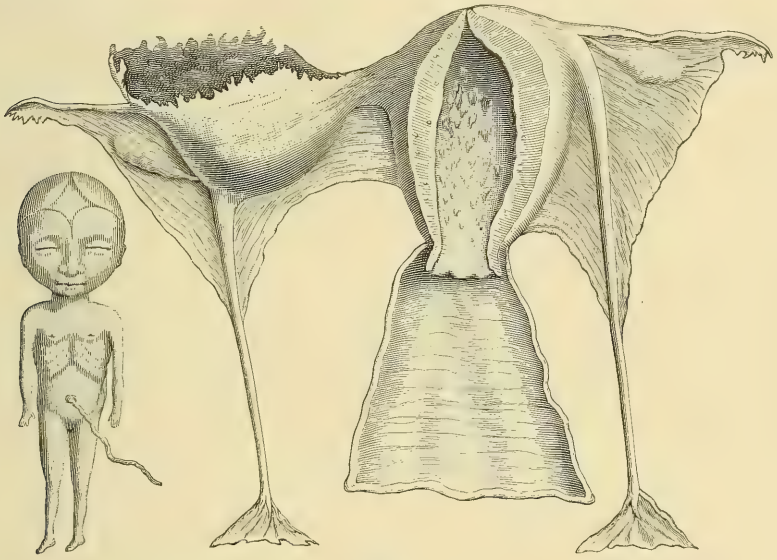

**301**

Mauriceaus Fall von geplatzter Gravidität eines rudimentären Horns. (Verkleinert nach dem Original.)

Nicht wenig Fälle sind beschrieben, wo der rudimentäre Sack zwar so nachgab, daß der Fötus das Ende der Schwangerschaft erreichte, wo aber die dünne Muskulatur in ihren Ausstoßungsbestrebungen bald erlahmte.

Die Diagnose einer solchen ausgetragenen Nebenhornschwangerschaft ist nicht schwierig. Die seitliche Lage, die glatte Oberfläche, die dünne Wand, die das Kind gut fühlen läßt, die Lage der leeren Uterushälfte, die Sondierung des leeren Uterushornes und die Anamnese sichern die Diagnose.

In zwei Fällen erlebte ich nach Abtragung des Sackes samt dem Kinde, später normale Schwangerschaften. Ich habe 4 Fälle mit Glück operiert.

### Symptome und Verlauf.

Eine Tubargravidität verläuft anfangs meist symptomlos, so daß die Ohnmacht infolge der inneren Blutung und der peritonitische Schmerz infolge des Platzens der Tube, der Tubenwehen und der Reizung des Peritonäums bei einer gesunden Frau plötzlich eintritt. Es setzt sich der Symptomenkomplex zusammen aus Symptomen der Peritonitis und der akuten Anämie und der Verdrängung des Uterus nach vorn: Beeinträchtigung der Kapazität der Blase. Kommt der Verdacht der Schwangerschaft dazu und fehlt Fieber, so ist der Fall klar.

Dieser akute, im höchsten Grade beängstigende Anfang kann sich unter Zunahme der beschriebenen Symptome in wenigen Stunden bis zur Agonie steigern. Der Verblutungstod tritt ein. Und zwar schon in der 4. Woche der Schwangerschaft. Ich operierte einen Fall, wo an der Tube sich nur eine 3 cm lange und $1^1/_2$ cm dünne spindelförmige Auftreibung zeigte. Bei der Operation glaubte ich mich fast in der Diagnose geirrt zu haben, weil ich einen „Tumor“ nicht fühlte. Die tödliche Verblutung war aus einem minimalen Loch und etwa 3 Stunden unmittelbar nach einem Coitus erfolgt. In der Tube lag das 4 Wochen alte Ei in einer Anschwellung von 3 cm Länge und $1^1/_2$ cm Dicke.

In anderen Fällen bessert sich der Zustand, der Pulsschlag wird kräftiger, die Ohnmachten hören auf, die Schmerzen nehmen ab und die Kranke befindet sich im Zustande einer Entbundenen, die sehr viel Blut verloren hat.

Aber auch in diesen Fällen tritt nach Stunden, Tagen oder Wochen eine neue Blutung ein, die nun bei der schon geschwächten Frau noch bedenklicher als die erste erscheint. Diese Nachschübe hängen oft mit dem Stuhlgang, heftiger Bewegung, Mangel an Schonung, zusammen. So sah ich einen tödlichen Nachschub, als die Kranke in der 3. Woche scheinbar ganz gesund ein Bad nahm.

In vielen Fällen kommt es nach der ersten Blutung zum definitiven Stillstand derselben: es bleibt die Hämatocele, die Blutcyste hinter dem Uterus zurück. Man fühlt zunächst eine weiche, oft flüssige Blutmasse hinter dem Uterus. Der Tumor wird allmählich hart und fest. Die Blutmassen drängen den Uterus nach vorn und umfassen, die breiten Ligamente herabdrückend, öfter den Uterus halbmondförmig.

Die Berührung des Leibes und namentlich des hinteren Scheidengewölbes ist sehr schmerzhaft wie bei akuter Pelveoperitonitis. Die Defäkation ist erschwert und ebenfalls schmerzhaft. Auch das Urinlassen ist erschwert, es besteht Urindrang, weil die Blase vom Uterus dicht an die Symphyse gedrängt, in ihrer Ausdehnungsfähigkeit beeinträchtigt ist.

Starker Urindrang deutet auf schnell eingetretene große Blutung. Bei langsamer Blutung adaptiert sich die Blase den neuen Raumverhältnissen, so daß man oft sehr starke Verdrängungen des Uterus ohne das Symptom des Urindranges findet.

Die Schmerzhaftigkeit nimmt bald ab, der Tumor scheint höher zu rücken, wird unregelmäßig, höckerig. Der Uterus nimmt wieder mehr und mehr seine Stelle ein. Am Ende sind hinter dem Uterus kleine Tumoren, bei denen man, ohne genaue Beobachtung des früheren Verlaufs, nicht sagen kann, ob es unregelmäßig geformte Ovarien oder Exsudatreste sind. Schließlich verschwinden auch sie, und es bleibt für einige Zeit noch „eine schmerzhafte Resistenz“ in der Gegend der Tube zurück.

Allmählich wird die Tube völlig normal. Intrauterine Schwangerschaft tritt wieder ein. Selbstverständlich kann auch bei Zugrundegehen einer Tube die Schwangerschaft von der anderen Seite aus eintreten.

Beim Absterben der Frucht geht sehr häufig, aber nicht immer ein Ausguß des Uterus, die Schleimhaut, eine „Pseudodecidua“ ab. Oft sind die Schmerzen dabei so stark wie bei einem Abort. Manche Extrauterinschwangerschaft wird deshalb für einen gewöhnlichen Abort gehalten. Untersucht man aber die Pseudodecidua, so ist schon makroskopisch das Fehlen der Eianlage zu erkennen. Meist dauert dabei die Blutung lange Zeit — wochenlang — an. Das Blut ist niemals frisch, wie bei einem Abort, sondern bräunlich, krümelig, gering an Menge. Diese zwei Zeichen, der Abgang der eilosen Haut und die kontinuierliche Blutung halte ich für ein sicheres Zeichen des Absterbens der Frucht. Damit ist freilich nicht bewiesen, daß auch jetzt noch ein „Nachschub“, eine neue intraabdominelle Blutung unmöglich ist.

Gleichzeitig intra- und extrauterine Schwangerschaft ist beobachtet. Ich habe einige Fälle operiert, wo nach Entfernung der schwangern Tube, die Intrauteringravidität ruhig bis zum glücklichen Ende weiter verlief.

Eine Hämatocele kann vereitern und verjauchen, so daß der Tod an Sepsis sich anschließt. Auch Durchbrüche nach Mastdarm und Blase sind beobachtet worden.

Dies sind wohl Fälle, wo auf Grund falscher Diagnose durch ungeschickte, unsaubere Intrauterintherapie eine Infektion eingetreten war.

## Diagnose.

In manchen Fällen ektopischer Schwangerschaft bestand lange Zeit vorher Sterilität, so daß eine große Pause nach der Geburt eines Kindes oder eine bisher jahrelange sterile Ehe pathognomisch ist. Die Diagnose der Tubargravidität zu einer Zeit, wo sie noch nicht geplatzt ist, liegt dann nahe, wenn die Menstruation 1- oder 2 mal aus-

geblieben ist, wenn der Uterus weich, vergrößert und namentlich verlängert ist, wenn subjektive und objektive Zeichen der Schwangerschaft, Milch in den Brüsten, vorhanden sind und neben dem Uterus ein weicher wachsender Tumor gefühlt wird. Von diesen beweisenden Erscheinungen fehlt oft das eine oder das andere. So wird man in den ersten 3 bis 4 Wochen vergeblich nach typischen subjektiven Schwangerschaftsbeschwerden fragen, auch die objektiven sind noch nicht ausgeprägt. Häufig ist die Menstruation trotz der Gravidität vorhanden. Die Größe und Konsistenz des Uterus ist eine individuell sehr schwankende. Eine Auskratzung, um etwa die Uterusschleimhaut zur Stellung der Diagnose zu benutzen, ist nicht erlaubt. Ich habe einen Todesfall dabei gesehen. Die Tube war geplatzt. Es wurde erst bei der Sektion der Sachverhalt aufgedeckt.

Der Fruchtsack ist, solange der Fötus lebt, zum Unterschied von allen Tumoren auffallend weich. Härte beweist den Tod der Frucht.

Andererseits fehlt wegen der Nachschübe oft die Verkleinerung. Der Tumor nimmt im Gegenteil „ruckweise“ zu. Leichte Fiebertemperaturen werden bei sorgfältiger Beobachtung sehr häufig konstatiert. Jedenfalls ist geringes Fieber nicht beweisend gegen Extrauteringravidität. Wichtig ist die Gegenwart von Milch, namentlich reichlicher Milch in den Brüsten. Aber ich habe recht oft Milch ausdrücken können, obwohl nur ein Exsudat vorlag. Nach Geburten bleibt häufig viele Monate Milch in den Brüsten. Der permanente Abgang von dunklem Blut, der Abgang der Pseudodecidua, die plötzlich eintretenden Harnbeschwerden bei normalem Urin sind ebenfalls wichtig.

Bei der Untersuchung muß man oft Narkose anwenden, um recht schonend zu untersuchen. Besonders schwierig kann die Diagnose bei der sogenannten interstitiellen Tubarschwangerschaft werden. In diesen Fällen liegt der Tumor des Fruchtsackes so am bezw. im Uterus, daß er für ein Myom gehalten wird, zumal die Konsistenz hier eine härtere ist.

Ebenso sind Verwechselungen mit Retroflexio uteri gravidi möglich. Ist durch alte Metritis die Cervix hypertrophisch, so wird sie so dick, lang und hart, daß sie leicht für den ganzen Uterus gehalten wird, während der weiche im Douglasschen Raume retroflektiert oder auch mehr laterovertiert liegende, schwangere Uteruskörper für einen angelagerten, extrauterinen Fruchtsack imponiert.

Ich gestehe, daß ich einmal dabei irrtümlich Laparotomie gemacht habe. Der Corpus uteri war lateroflektiert, so weich und so typisch abgrenzbar von der harten, langen Cervix, daß ich mich täuschte. Glücklicher Weise verlief der Fall günstig. Aber immerhin war es doch ein großer unentschuldbarer Fehler!

Ist die Tubargravidität geplatzt, und sieht man den Fall unmittelbar danach, so wird der Kollaps infolge innerer Blutung sich kaum durch etwas anderes erklären lassen. Namentlich in den Fällen, bei denen blitzartig, wie es Veit nennt, der Kollaps eintritt, und wo per exclusionem andere Gründe des Kollapses unmöglich erscheinen, ist eine andere Deutung unmöglich. Zunächst kann ein Tumor des Douglasschen Raumes fehlen, der aufgetriebene Leib und die Schmerzhaftigkeit erschweren die kombinierte Untersuchung.

Schwieriger wird die Diagnose, wenn der Beginn sich der Beobachtung des Arztes entzieht. Manche Patientin freilich gibt ganz genau die Stunde an, wo, bei völligem Wohlbefinden, plötzlich die Krankheit eintrat. Ist aber die Anamnese unklar, handelt es sich um eine wenig intelligente Person, welche die Fragen des Arztes kaum versteht, so muß man sich allein an den Befund halten.

Ist der Tumor seit längerer Zeit vorhanden und ist die Anamnese unklar, so ist es oft unmöglich, die sichere Differentialdiagnose zwischen Blut und Exsudat zu stellen, denn zu fühlen ist es nicht, ob eine Flüssigkeit mehr weiße oder mehr rote Blutkörperchen enthält. Wohl aber gibt der Verlauf Anhaltspunkte. Fortwährende Fieberlosigkeit spricht für Hämatocele. Übergang von praller Elastizität zu höckeriger, verschieden harter Oberfläche, ebenfalls. Namentlich spricht schnelle Verkleinerung des Tumors für Hämatocele. Eiter wird nicht so schnell aufgesaugt wie aseptisches Blut. Also spricht schnelles Entstehen ebenso wie schnelle Verkleinerung der Geschwulst ebenfalls für Hämatocele.

Es kommen alle Tumoren der Nachbarschaft des Uterus in Betracht. Man muß erwägen, was für jeden derselben und was gegen jeden derselben spricht. Danach stellt man die Diagnose per exclusionem.

Vereitert die Hämatocele, so treten Schüttelfröste und Fieber ein.

#### 1. Prophylaktische Behandlung.

Bedenkt man die Gefahren der Tubargravidität: Platzen, innere Verblutung, im besten Falle zahlreiche Verwachsungen, oft dauernde Invalidität, so kann kein Zweifel darüber obwalten, daß es indiziert ist, prophylaktisch jede sicher erkannte schwangere Tube auch beim Fehlen ernsterer Symptome per operationem zu entfernen. Und zwar ist Werth recht zu geben, daß diese Entfernung so bald als möglich zu geschehen hat. Die Blutungen und die Nachschübe werden durch „Ruhe“ nicht verhütet. Das Wachstum führt ohne jedes Trauma zum Abort oder zum Platzen, es bedingt also jeder Tag, der verstreicht, eine Lebensgefahr. Bei dem heutigen Stande der Technik der Laparotomie und der Sicherheit der Erfolge ist die Gefahr der Laparotomie ganz erheblich geringer als die Gefahr des Abwartens. Es kommt

noch hinzu, daß ja selbst dann die Laparotomie gerechtfertigt war, wenn man etwa irrtümlich einen Adnextumor statt der graviden Tube findet.

Andererseits ist es gerechtfertigt exspektativ zu behandeln, wenn eine einmalige intraabdominelle Blutung stattfand, alle schweren Symptome vorüber sind und der Tumor schon erhärtet ist. Dann ist es notwendig, die Patientin absolut ruhig liegen zu lassen und die Resorption abzuwarten. Schreitet sie sicher bei immer besserem Befinden vorwärts, wird der Tumor stetig härter und kleiner, so zwingt nichts zur Operation, da wir wissen, daß spontan der status integritatis wieder eintritt. Und zögert die Resorption wochenlang, so hat sich nach Wochen eine so feste Abkapselung nach oben gebildet, daß ein einfacher Schnitt von der Vagina aus, ein Ausspülen der Höhle und Reinigung von Blutcoagulis, eine ganz kleine ungefährliche Operation leicht Heilung bringt.

Bei der Operation verfährt man folgendermaßen: Nach dem Bauchschnitt Aufsuchen des Uterusfundus. Emporheben desselben mit den Fingern. Eine krumme, stumpfe Nadel geht unter dem Lig. ovarii, der Tube und dem Lig. rotundum durch das Lig. latum. Knüpfung, Emporheben des Uteruswinkels an diesem Zügel. Oft schneidet bei mürbem Uterus der Zügel durch das Uterusparenchym, nicht aber durch das Ligamentum rotundum, das deshalb prinzipiell stets mit zu fassen ist. Jetzt wird das periphere Ende des Lig. lat. am Becken aufgesucht. Auch hier Umstechung und Abbindung. Nachdem nun die beiden Hauptquellen der Blutzufuhr geschlossen sind, wird der Fruchtsack durch Umfassen mit der Hand aus der Tiefe herausgewälzt, nachdem er mit Servietten umstopft ist, um das Blut beim eventuellen Platzen aufzufangen. Dann wird mit einer Anzahl ineinander greifender Suturen abgebunden und mit der Schere abgetragen. Zum Schluß Austupfen, Entfernung der Coagula und loser Pseudomembranen, die am Peritonäum hängen. Festere läßt man lieber zurück, um Flächenblutungen zu vermeiden. Drainage ist nicht nötig. Nur wenn die parenchymatöse Blutung aus getrennten Flächenadhäsionen zu stark wäre, wird ein Fächertampon auf die blutenden Stellen aufgedrückt, das Ende wird zur Bauchwunde herausgeleitet. Wartet man einige Minuten, während die Fläche durch Gaze komprimiert ist, so steht meist die Blutung. Zu widerraten ist die Drainage nach der Scheide, da das Peritonäum sowie die Scheide in diesen Fällen sehr blutreich sind und deshalb die Blutung aus dem neuen Schnitt gefährlich werden kann.

Ich habe auch in einigen Fällen das lose liegende harte Ei mit den Coagulis herausgehoben, und da nirgends eine Blutung vorhanden, die geborstene Tube samt dem Ovarium zurückgelassen. Ob die Tube

in Entzündungsprodukten und Narben verschwunden oder wieder normal geworden ist, weiß ich nicht.

Löst sich der Sack schwer, so ist es vorteilhaft, wie S. 464 beschrieben, erst alle natürlichen Verbindungen zu unterbinden, bezw. zu durchtrennen, und erst dann den Sack auszulösen.

Ließen sich die Blutcoagula beim Hochheben und Herausstülpen der Tube nicht auffangen, oder ist schon vor der Operation die ganze Abdominalhöhle mit Coagulis überschwemmt, so entferne man vorsichtig mit der Hand unter Schonung des Peritonäums die größten Coagula. Kleinere, namentlich fast adhärente bleiben zurück, da das Maltraitieren der Därme resp. des Peritonäums gefährlicher ist als die Resorption des aseptischen Blutes.

Oft besteht in der Rekonvalescenz in den ersten Tagen mäßiges Fieber, das 1 bis 2 Tage bei gutem, prognostisch günstigem Pulse anhält.

#### 2. Laparotomie bei schweren Symptomen.

Beim Vorhandensein schwerer Symptome infolge Platzens der schwangeren Tube wird der Entschluß schwer sein, bei einer fast Sterbenden eine Laparotomie zu wagen. Noch schmerzlicher aber und deprimierender ist es, die Hände in den Schoß zu legen und einen Menschen sterben zu lassen, ohne einen Versuch zur Rettung gemacht zu haben. Stirbt die Patientin ohne Operation, so wird man sich Vorwürfe machen: vielleicht konnte die Operation retten! Stirbt die Patientin nach der Operation, so wird man ebenso sich sagen müssen: vielleicht wäre die Patiention ohne Operation am Leben geblieben!

Es ist nicht zu vergessen, daß es sich hier meist um junge kräftige Individuen handelt. Eine einmalige, selbst enorme Blutung, ist sie nur durch die Operation definitiv gestillt, wird überwunden. Ohne Operation aber können Nachschübe auch dann eintreten, wenn die Blutung vorläufig steht und wenn die Kräfte sich heben. Eine einmalige Besserung sichert nicht vor schlechtem Ausgang.

Sicherer ist es also trotz großer Anämie zu operieren als abzuwarten. Die Aussichten der Operation lassen sich berechnen, die Zufälligkeiten beim Abwarten nicht.

Ist die Anämie sehr hochgradig, so macht man vor und während der Operation 38° warme Salzwasserinfusionen unter die Haut der Regio infraclavicularis unter die Mammae oder auf die Oberschenkel. Ich habe in 24 Stunden $1^1/_2$ Liter infundiert.

Ferner werden während der Operation durch häufiges Begießen der Beine und des Oberkörpers mit heißem Wasser die Kräfte erhalten. Auch heiße Klysmata mit Wasser und Wein werden mit Vorteil angewendet.

Erscheint die Narkose riskiert, so wendet man Äther an, auch

unter Schleichscher Lokalanästhesie habe ich operiert. Die Manipulationen in der Abdominalhöhle sind nicht schmerzhaft, hohe Grade von Anämie haben an sich die Empfindung abgeschwächt.

Die Vorbereitungen zur Laparotomie muß man sehr zusammendrängen, außer der subjektiven Desinfektion ist die objektive mit starken Desinfizientien (Äther, Spiritus saponatus) zu machen, um schnell fertig zu werden.

Das Abdomen ist so weit zu öffnen, daß man sofort mit der ganzen Hand eindringen kann. Man erfaßt den Uterusfundus und sucht sich auf der Seite die Tubengeschwulst auf. Sie wird emporgezogen, und wie S. 485 geschildert abgebunden und entfernt.

Die Blutmassen, die man im flüssigen und koagulierten Zustande im Bauch findet, sind oft enorm. Man schöpft sie schnell mit der Hand heraus, hält sich aber nicht mit einer „Toilette der Peritonäalhöhle" auf, da das Blut aseptisch ist und resorbiert wird.

Durch sehr festen Druckverband, Einwickelung der Beine (Autotransfusion), gut erwärmtes Bett, Wärmezufuhr durch elektrische Belichtung, Zuführen heißer Luft, zweistündliche subkutane Kamferöl-injektionen, Tieflagerung des Oberkörpers, sucht man die Lebenskraft zu erhalten.

### 3. Behandlung der Hämatocele.

Hat sich eine Abkapselung des Blutes bei geplatzter Tubargravidität in Form einer diffusen Hämatocele (Sänger) gebildet, sieht man den Fall erst, wenn die Gefahr vorüber, das Ei abgestorben ist, so haben wir zur Beschleunigung der Resorption keine sicheren Mittel. Vermeidung aller Anstrengungen, Ruhe, sobald Schmerzen vorhanden, Abführmittel, kurz, eine hygienisch richtige Lebensart dürfte in den meisten Fällen genügen.

Die Beseitigung der nach Monaten zurückgebliebenen Narben deckt sich mit der Therapie der alten Perimetritis.

Eine Eröffnung vom Abdomen aus ist dann zu widerraten und von oben ist es ein weiter Weg bis in den Douglasschen Raum. Sicher müßte man viele Adhäsionen und verklebte Därme ablösen. Viel einfacher ist es, die tiefliegende Blutcyste hinter dem Uterus von der Vagina aus anzugreifen. Dazu gibt es zwei bestimmte Indikationen: Verzögerung der Resorption und Verjauchung.

Man wird einige Wochen bei indifferenter Behandlung vergehen lassen. Beobachtet man aber, daß der Tumor des Douglasschen Raumes nicht kleiner wird, daß er noch nach Wochen prall elastisch bleibt, daß der Uterus stets vorn angepreßt liegt, zögert also die Resorption, so wird man die Gefahren des Abwartens und der Operation

abzuwägen haben. Beim Abwarten leidet das Allgemeinbefinden, da die Patientin gezwungen ist, eventuell monatelang im Bett zu liegen. Sie ist nicht arbeitsfähig und befindet sich dauernd in einer gewissen Gefahr, denn der Tumor kann verjauchen. Die Gefahren der Operation hingegen sind bei dem heutigen Stande der Technik minimale.

Der Tumor bezw. das hintere Scheidengewölbe wird im Spekulum bloßgelegt und desinfiziert. Hierauf macht man in der Mitte der Vagina einen 4 bis 5 cm langen Längsschnitt und geht präparatorisch in die Tiefe. Sobald aus der Öffnung der Inhalt des Tumors abfließt, wird sofort mit einer sehr krummen Nadel nach rechts und links hin das Peritonäum oder die Cystenwand mit der Vagina vernäht. Dann wird der Schnitt so verlängert, daß man ihn bis auf die tiefste Stelle des Douglasschen Raumes fortführt. Dabei muß man mit dem Finger in den After gehen, um sicher eine Verletzung des Rectums zu vermeiden. Man näht mit etwa 6 Nähten rings herum die innere und äußere Öffnung zusammen. Jetzt hat man den Vorteil, daß man durch An- und Auseinanderziehen mit den Fäden sowohl bei der Operation als bei der Nachbehandlung sich das Loch zugänglich machen kann. Die Höhle wird ausgetastet, wobei oft das feste Ovulum gefühlt, ergriffen und entfernt werden kann. Bleibt es zurück, so tritt mitunter später Fieber und Jauchung ein. Dann spült man mit Borsäurelösung den Hohlraum gut aus und füllt die Höhle mit Jodoformgaze. Dies sichert besser vor Fieber und Zersetzung, als Drainieren mit Röhren. Nun bleibt der Fall 4 bis 5 Tage in Ruhe. Dann entfernt man die Gaze, spült aus und läßt die Patientin bald aufstehen, um den Abfluß in natürlicher Weise zu ermöglichen.

Beim Längsschnitt kann man durch die in den Wundrändern liegenden Fäden das Loch leicht zum Klaffen bringen, ja bei der nach der Entleerung erfolgenden Zusammenschiebung der Scheide klafft der Schnitt von selbst. Beim Querschnitt dagegen drückt sich die Öffnung bei der Verkürzung der Scheide zusammen. Beim Längsschnitt trifft man die dünnsten Gefäße in der Mitte, so daß die Blutung geringer ist als bei Querschnitt.

Hätte man sich geirrt, läge z. B. ein eitriges Exsudat, ein vereitertes Dermoid, eine Ovarialcyste oder ein Echinokokkus vor, so hätte man durch Annähen eine Kommunikation mit der Peritonäalhöhle, also auch eine Peritonitis vermieden. Außerdem können sich die verschiedenen durchschnittenen Schichten nicht verschieben, die Öffnung nicht verlegen und den spontanen Abfluß nicht hindern.

Bei hohem Fieber und Verjauchung muß man stets die Höhle austasten. Oft liegt das alte Ovulum bezw. die durchblutete Placenta

als feste, große, lose Masse in der Höhle und unterhält so lange Jauchung, bis sie ganz entfernt ist.

Eine Kapselhämatocele wird wohl meist für einen circumskripten Tumor gehalten und als solcher per laparotomiam entfernt.

#### 4. Operationen bei vorgeschrittener Extrauterinschwangerschaft.

Es kommen hier verschiedene Formen in Betracht. Bei schon vorhandener Verklebung des Douglasschen Raumes sammelt sich das Blut an der vorderen Bauchfläche an. Die Därme werden nach oben geschoben. Steht die Blutung nicht, kommen immer wieder Nachschübe hinzu, so bildet sich selbst bei zeitiger Schwangerschaft schließlich ein Tumor, der wie ein Ovarialtumor der vorderen Bauchwand anliegt und bis über den Nabel hinaufreicht. Sein Inhalt ist dünn- und dickflüssiges Blut.

In anderen Fällen wächst die Frucht weiter, sowohl in der Tube als auch im Peritonäalraume, jedoch so, daß die Placenta wenigstens teilweise mit der Tubenschleimhaut zusammenhängt. Dann liegt der Uterus seitlich verschoben, sondierbar, stark verlängert und daneben der Fruchtsack.

Auch im Ovarium kann sich die Placenta entwickeln. Ich operierte einen derartigen Fall, wo die Placenta im Ovarium seitlich am Ende des Ligamentum latum saß und von außen als ein den Bauchdecken anliegender Tumor von Kindskopfgröße gefühlt wurde.

Sodann liegt auch mitunter das Kind tief im Douglasschen Raume, so daß der Uterus vorn eng angepreßt ist und die knatternden Kopfknochen des abgestorbenen Kindes hinter der Portio in der stark hervorgewölbten Scheide fast unmittelbar am Introitus vaginae zu fühlen sind.

Ist das Kind längere Zeit abgestorben, geht es die Lithopädionbildung ein, so ist das Fruchtwasser resorbiert und der Fruchtsack wird kleiner. Schließlich bleibt allein das Kind übrig. Die Placenta ist in Jahrzehnte alten Fruchtsäcken verschwunden, an der Innenwand des engen wasserlosen Fruchtsackes liegen Kalkkonkremente. Derartige alte Fruchtsäcke können auch noch spät nach vielen Jahren vereitern, dann entstehen leicht durch Entzündung oder auch — mechanisch — durch den Druck der Fötusknochen Darmperforationen. Hierdurch wiederum wird die Fäulnis und Auflösung der Frucht beschleunigt. Es bilden sich nach dem Darm, der Blase, der Scheide oder der äußeren Haut mit dem Fruchtsack Kommunikationen, durch welche die Fötusknochen langsam nach außen gelangen. Trotz Monate langer Eiterung gesundet nicht selten eine solche Patientin ohne Therapie. Andere aber gehen an Erschöpfung und Fieber zu Grunde.

Die Aufgabe des Arztes bei diesen Ereignissen ist dieselbe, wie bei der normalen Geburt: Entfernung der Frucht. Der Fruchtsack ist keine bösartige Neubildung. Sobald nur die Frucht entfernt ist, schrumpft er und verschwindet. Deshalb lasse ich prinzipiell den Fruchtsack, wenn er nicht frei beweglich, gestielt und adhäsionsfrei ist, zurück.

Ich habe bei meiner Methode keinen Fall verloren, während die Entfernung des Fruchtsackes bei ausgetragener Extrauterinschwangerschaft mir sehr schlechte Resultate gab. Die meisten Autoren empfehlen „den Fruchtsack zu entfernen". Wer hat denn da größere Erfahrungen? Ich habe in 30 Jahren nur 6 Fälle operiert! Die Statistik kann ja nichts entscheiden! Natürlich wird Jeder einen gestielten Fruchtsack, wie z. B. ein rudimentäres Nebenhorn, in toto resezieren. Aber meist ist gar kein zu isolierender Fruchtsack vorhanden. Oft ist nur oben eine Kapsel, während unten die Schwarten gar nicht abziehbar sind. Denkt nun der Operateur, es sei geboten, stets den Fruchtsack herauszuschälen, so wird er so große Wundflächen machen, so enorme Blutungen erleben, so unsauber operieren, daß der Fall hierdurch sehr gefährlich wird. Bei dem Auslösen und Abtrennen großer schwartiger Fruchtsäcke gelangt man tief in das Subserorium. Der Ureter wird leicht hochgezogen, durchrissen oder durchschnitten. Er ist nicht leicht zu diagnostizieren, weil er verdickt sein kann, so daß er die charakteristische Form eingebüßt hat. Weist das Thermometer Fieber nach, so ist im Fruchtsack Eiter oder Jauche. Der mürbe Fruchtsack zerreißt, die Jauche ergießt sich und der Fall wird septisch. Auch die Hypogastrica wird bloßgelegt. In den großen Venen entstehen durch Periphlebitis und Endophlebitis Thromben, was dann Pyämie zur Folge hat. Verzichte, aber der Operateur, nachdem er sich davon überzeugt hat, daß ein gestielter Fruchtsack nicht vorliegt, sofort auf das Losreißen der Kapsel, so gestaltet sich die Operation auch bei eitrigem Inhalte zu einer ganz leichten, prognostisch überaus günstigen. Gewiß kann man auch oft einen Mittelweg in der Art einschlagen, daß man dasjenige reseziert, was am Fruchtsack beweglich zu machen ist, den Rest in die Bauchwunde einnäht und den Fundus, drainiert resp. tamponiert zurückläßt. Daß sich etwa an dies Verfahren stets ein Bauchbruch anschließen müsse, ist ganz falsch. Es ist ja leicht möglich, die Bauchwunde bis auf die fingerdicke Öffnung, die zum Herausziehen des Jodoformgazestreifens bleiben muß, fest durch die Naht abzuschließen.

Ich möchte deshalb aufs dringendste meine sichere und leichte Methode empfehlen, die ich nun schon in 6 Fällen mit stets gutem Resultat angewendet habe.

Zunächst ist die Frage: gibt es eine Zeit der Wahl für die Operationen der Extrauterinschwangerschaft? Diese Frage ist früher viel-

fach dahin beantwortet, daß es richtig sei, so lange als möglich zu warten. Es hätten sich längere Zeit nach dem Tode der Frucht Thrombosen der Gefäße an der Placenta gebildet, und deshalb würde die Operation später unblutiger, also ungefährlicher. Dies ist falsch. Die Gefahr des Abwartens ist zu groß! Auch nach meinen Erfahrungen ist die Blutung nicht so erheblich. Man muß sich nur auf die Entfernung des Kindes beschränken, jeden Versuch, die Placenta zu entfernen, unterlassen und die große Höhle tamponieren. Ich habe die zufällig durchschnittene, enorm blutende Placenta an den Wundrand mit Matratzennähten wieder angenäht und zurückgelassen, um die Blutung zu stillen. Die Placenta stieß sich nach Verkleinerung des Fruchtsackes ohne Blutung und Jauchung später spontan ab.

Daß dabei eine nicht zu beherrschende Jauchung eintritt, ist durchaus nicht richtig. Man muß sich nur mit der Behandlung Mühe geben. So habe ich in 2 Fällen permanente antiseptische Berieselung der Höhle eingerichtet, wonach schon nach 2 Tagen Fieber und Jauchung schwand.

Die Inzision in den Bauch wird meist in der Mittellinie gemacht. Ragt der Fruchtsack aber an anderer Stelle stark hervor, so wird besser dort eingeschnitten. Sehr vorsichtig geht man durch das Peritonäum. Sodann umkreist man mit der Hand den Tumor, ist er gestielt, resp. freiliegend, so wird das Kind entfernt, der Fruchtsack hervorgezogen und reseziert. Ist aber der Fruchtsack breitbasig mit dem Beckenboden verbunden, so versucht man, wie weit sich der Sack hervorziehen läßt, dann näht man ihn ringsherum mit dem Peritonäum zusammen, reseziert das Bewegliche des Fruchtsackes und tamponiert mit loser Gaze die Höhle nach Entfernung des Kindes.

Bei lebendem Kinde läßt man die Placenta ruhig sitzen, schneidet aber die Nabelschnur ab und unterbindet sie nicht, damit die Placenta durch das Ausbluten möglichst klein werde. Die Fruchthöhle wird mit steriler Gaze so austamponiert, daß sie ebenso groß ist wie vor Entfernung des Kindes. Ein Druckverband wird angelegt. Bei fieberlosem Verlauf entfernt man nach 6 bis 8 Tagen die Gaze und läßt den Sack schrumpfen. Die Placenta wird erst entfernt, wenn sie sich gelöst hat, oder ohne Blutung leicht abgezogen werden kann. Reichliche Eiterung stellt sich oft ein. Die sich aufblähenden Därme schieben den Sack zusammen. Die Nachbehandlung besteht in sehr häufigen Ausspülungen. Langsam, aber sicher tritt Heilung ein.

Ist der Fruchtsack verjaucht, resp. operiert man bei Fieber, so wird nach der Inzision durch die Bauchdecken, das Peritonäum so auf den Tumor aufgenäht, daß in dem freien Tumorabschnitt ein für die Passage des Kindes genügendes Loch geschnitten werden kann. Also circa 12 cm! Beim Aufnähen des Peritonäums auf den Fruchtsack muß man

sehr vorsichtig verfahren und sehr feine Nadeln gebrauchen, denn der Fruchtsack kann mürbe sein und leicht einreißen. Dies ist wegen der Blutung störend, und dann gefährlich, wenn etwa schon Jauchung im Fruchtsack vorhanden ist.

Ist das Annähen fertig, so stellt sich ein Assistent neben die Patientin mit einem großen Kübel warmen, sterilisierten Wassers in der Hand. Der Fruchtsack wird eröffnet, das Kind extrahiert. Sollte der Inhalt verjaucht sein, so schüttet während der Entwickelung des Kindes der Assistent ununterbrochen große Massen Wassers über die Operationsfläche. Jeder Tropfen Jauche wird dabei sofort weggeschwemmt. Der durch die Naht erzielte Verschluß genügt völlig, um den aseptischen Peritonäalraum vor den septischen Massen aus dem Extrauterinsack zu schützen. Ist nun auch die Höhle aufs reichlichste ausgespült, so wird sie mit aseptischer Gaze, bei Jauchung mit Jodoformgaze ausgefüllt.

Es kommen auch Fälle vor, wo bei viele Jahre alter Extrauterinschwangerschaft der Douglassche Raum bis fast vor die Vulva vorgewölbt ist, wo man dicht hinter der Scheide ohne viel Zwischengewebe die Kopfknochen fühlt, und wo der Fruchtsack oben von den Bauchdecken weit entfernt ist. In einem solchen Falle habe ich unten in der Vagina einen großen sagittalen Schnitt gemacht und die Frucht extrahiert. Die sich blähenden Därme komprimieren den leeren Fruchtsack, die Abflußöffnung liegt an der besten Stelle.

Aber nur in diesen sehr seltenen Fällen empfehle ich die Operation von unten. Bei frischen Extrauteringraviditäten ist die Blutung bei der vaginalen Inzision ganz enorm.

Kommt der Fall so zur Behandlung, daß der Fötus schon verfault in einer nach außen durchgebrochenen Höhlung liegt, so holt man vorsichtig alle Knochen des Kindes heraus, nachdem die Fistel in stumpfer Weise, auch z. B. mit Laminaria weiter gemacht ist. Nur vorsichtig mit dem Messer, da oft Darm unmittelbar neben der Fistel liegt. Eine Weite, durch die der Finger hineinfassen kann, genügt und ist mit Laminaria gefahrlos zu erreichen. Es ist ja gar nicht notwendig, in einer Sitzung alle Knochen zu entfernen! Ist der Fruchtsack schließlich leer, so schließt er sich sehr schnell. Solche Patientinnen, von Fieber und Eiterung entsetzlich herabgekommen, habe ich öfter durch schonendes, langsames Vorgehen doch noch auf gefahrlose Weise gerettet.

Hat der Fruchtsack in der Tiefe eine Kommunikation mit dem Darme, so berücksichtigt man dieselbe nicht. Sie schließt sich beim Schwinden des Fruchtsackes von selbst. Namentlich ist die spontane Heilung sicher, wenn normaler Stuhl auf dem natürlichen Wege genügend abging und abgeht. Hier heißt es Geduld haben! Die Opera-

tion der Dickdarmfisteln ist schwierig und prognostisch ungünstig. Beim Abwarten schließt sich die Fistel meist von selbst. Gute Ernährung, stundenlange tägliche Reinigungsbäder, allgemeine Hygiene, möglichst baldiges Verlassen des Bettes mit geschickt angelegtem Verband, ist richtiger als riskiertes Operieren.

---

Dreizehntes Kapitel.

# Nachbehandlung, Nachkrankheiten nach Laparotomien.

## A. Naht der Bauchwunde.

Bei den früheren schlechten Methoden der Bauchnaht waren Bauchnarbenbrüche so häufig, daß man ihr Vorkommen noch heute als Argumente gegen die Laparotomie und für die „vaginale Köliotomie“ verwendet. Heutzutage ist die Bauchnaht mit versenkten Nähten in 3 Schichten allgemein angenommen. Ebenso hat man die Überzeugung, daß Eiterung, bezw. Heilung per secundam intentionem, durch spätere Atrophie des großen Narbenwulstes Veranlassung zu Bauchbrüchen gibt. Bei geplatzter, eiternder Bauchwunde liegt in der Tiefe nur das Peritonäum über den Därmen, die Entzündung pflanzt sich durch das Peritonäum fort und Darmschlingen werden adhärent. Man sieht sie sogar in der Tiefe der Wunde sich peristaltisch bewegen.

Wir legen uns die Frage vor: Was müssen wir vereinigen, und was ist für jedes Gewebe, das vereinigt werden soll, das zweckmäßigste Material und die zweckmäßigste Methode?

Wir haben Peritonäum, Muskulatur, Fascien, Fettgewebe und Haut. Das Peritonäum ist verschieblich, dehnbar; es heilt sehr schnell. Hier ist also unresorbierbares Material zwecklos. Wird das Peritonäum gut vernäht, so ist es schon in wenigen Stunden verwachsen. Es ist aber notwendig, um Adhäsionsbildung zu vermeiden, das Peritonäum so zu vernähen, daß eine Wundfläche in die Peritonäalhöhle nicht hinein-

ragt. Also ist Katgut, dichte, fortlaufende Naht, festgezogen, so daß die Schnittflächen und die Wundvereinigung versenkt werden, das beste.

Da das Peritonäum am Nabel weniger verschieblich, so beginne man oben. Diese Naht sei sehr sorgfältig. Dicht unterhalb des Nabels hat der Rectus eine Fascie, die in der Mitte zwischen Nabel und Symphyse aufhört. Man faßt oben die Rectusfascie mit der ersten Naht mit. Weiter unten ist das Peritonäum nur durch die dünne Fascia transversa, die man nicht isoliert sehen kann, verstärkt. Hier ist das lose Peritonäum leicht mit Pinzetten hervorzuziehen. Man näht so dicht, daß die Nadel in $^1/_2$ cm Entfernung ein- und ausgestochen wird. Ist die Peritonäalnaht nicht dicht, so platzt in der Tiefe beim Brechen oder Husten das Peritonäum. Die Folge ist, wie ich es einige Male ganz sicher beobachtete, ein sofortiges Eindringen der Intestina von unten her. Dabei kann die Hautnaht halten, aber auch bei zu frühem Entfernen der obersten Suturen beim Husten oder Brechen noch 14 Tage post operationem platzen. Nach meinen Beobachtungen bereitet sich die sogenannte sekundäre Dehiscenz von unten nach oben und nicht umgekehrt vor. Sie ist die Folge der schlechten — zu weiten — Peritonäalnaht bei gleichzeitigen Anstrengungen der Bauchpresse bezw. beim Husten oder Brechen. Erfolgt auch nicht ein völliges Aufplatzen, so bewirkt doch das Auseinanderweichen des Peritonäums Adhäsionen. Die Adhäsionen an der Narbe im Bauche sind für Bauchnarbenbrüche ätiologisch wichtig. Man findet fast regelmäßig Netz- oder Darmverwachsungen am Rande eines Bauchnarbenbruchsackes. Diese hindern die Därme an den Bewegungen in der Bauchhöhle. Die Därme werden gleichsam in einen Teil der Bauchhöhle eingepfercht. Sie blähen sich auf, drängen gegen die Adhäsionen und treiben eine Seite, einen Teil der Abdominalhöhle besonders auf.

Um Adhäsionen an der Narbe zu vermeiden, ist das wichtigste die exakte fortlaufende Peritonäalnaht.

Bleibt Luft im Bauchraum zurück, so schiebt man vor Anziehen des peritonäalen Katgutfaden einen Katheter ein, drückt auf den Leib, entfernt, nachdem die Luft fauchend ausgeströmt ist, den Katheter und zieht gleichzeitig den Katgutfaden straff. Es bildet sich manchmal knisterndes Hautemphysem, ohne daß Eiterung die Folge ist.

Jetzt kommt die Muskelnaht. Muskeln darf man nicht fest aneinander nähen. Ich habe wiederholt bei späteren Operationen konstatiert, daß der Muskel um die zu festgezogenen Silberdrähte oder Seidenfäden weißlich aussah und völlig atrophiert war.

Deshalb wird, als zweite Schicht die Muskulatur der beiden Recti mit einer zweiten fortlaufenden Naht lose an- und übereinander genäht. Es genügt, daß die Muskelbänder des Rectus dicht aneinander liegen;

sind sie gut beweglich, so kann man sie auch dachziegelartig übereinander legen. Aber nie darf der Faden zu fest gezogen werden!

Danach die Fascie! Fascien heilen langsam aneinander. Die Fascienheilung ist noch nicht vollkommen, wenn das Katgut resorbiert ist. Am 7. oder 8. Tage ist das erweichte Katgut sicher wirkungslos. Beim Husten oder Brechen kann die Fascie völlig auseinander weichen, wenn auch Peritonäalnaht und äußere Naht halten. Zur Festigung der Narbe, zur Verhütung des Bauchbruches ist aber die Naht oberhalb und unterhalb der Fascie ziemlich bedeutungslos. Weicht die Fascie auseinander, so entsteht sicher allmählich ein Bauchbruch. Also ist es unbedingt notwendig, die Fascie mit unresorbierbarem Material dauernd fest aneinander zu erhalten. Das beste, reizloseste Material bleibt immer Silkworm. Viele Operateure wenden auch Seide an. Erstens glaubte man, nur Seide gut und sicher sterilisieren zu können, und zweitens ist Seide das bekanntest bequemste Material. Bei Gebrauch von Seide sah ich oft Eiterungen, die, trotz tadelloser primärer Heilung, nach Monaten erst eintraten. Es blieb dann nichts anderes übrig, als die ganze Wunde zu eröffnen und jeden Rest der Seide aufs sorgfältigste aufzusuchen und zu entfernen. Silberdraht aber reizt, macht später noch Schmerzen und eitert auch wieder heraus. Wie oft habe ich Silberdrähte, die Andere versenkt hatten, nach Jahren wieder entfernen müssen! Um den Silberdraht herum, der in einer schwärzlich verfärbten Schwartenmasse lag, hatte sich eine chronische Entzündung der Gewebe gebildet! Das kommt niemals bei Silkworm vor. Silkworm heilt ausgezeichnet leicht ein und bleibt, ohne zu reizen, für das ganze Leben unschädlich zurück.

Deshalb näht man die Fascie mit versenkten Silkwormfäden aneinander. Die Fascie der einen Seite wird etwas über die andere gezogen. Es genügen 3 oder 4 versenkte Fäden, um die Fascie eng aneinander zu erhalten. Eine fortlaufende Katgutnaht befestigt die Fascien noch ganz genau aneinander, so daß, gehalten durch die Silkwormnähte, die Fascie schnurgerade an- und aufeinander liegt.

Ist die Fettschicht zwischen der Fascie und der Epidermis zu dick, z. B. 4 bis 5 cm, so wird das Fett mit einer losen Katguthaut zusammengezogen, damit nicht tote Räume zurückbleiben.

Die äußere Haut näht man am besten ebenfalls mit Silkworm. Silkworm ist aus 2 Gründen das beste Material. Es ist sicher, daß trotz gründlichster antiparasitärer Vorbereitung der Haut in tieferen Schichten, z. B. in Schweiß- oder Talgdrüsen, Bakterien sitzen können. Jedes rauhe Material streift beim Tieferziehen aus dem sich an der Nahtstelle bildenden Trichter oberflächliche, lockere Epithelien ab und befördert sie in die Tiefe. Der glatte Silkwormfaden, mit dünner

Nadel durch die Haut geführt, streift die Epithelien nicht ab. Sodann imbibiert sich Silkworm nicht, reizt nicht und läßt sich später so leicht herausziehen, daß die Patientin es kaum fühlt. Auch das ist nicht unwichtig. Man darf die Suturen nicht zu fest ziehen, damit nicht die umschnürte Haut ischämisch wird und nicht, namentlich bei dekrepiden Patientinnen, abstirbt.

Vor dem Zuschnüren der Haut entfernt man mit Pinzette, Schere und Messer alle losen Fettmassen, vor allem die oft lose heraushängenden Teile der Lamina subperitonaealis. Dauerte die Operation sehr lange, so daß das Fett der Bauchdecken rotbraun aussieht, oder wurden die Wundflächen sogar mit Eiter beschmutzt, so trägt man eine $^1/_2$ cm dicke Schicht des Fettes ab. Blutet es dabei von neuem, so wird nicht unterbunden, ja nicht einmal getupft, da das frische Blut nicht nur aseptisch ist, sondern antiseptisch wirkt. Das Zuziehen drückt das Blut ohnehin nach außen. Sog. tote Räume zwischen den Schichten sind wegen des bald zunehmenden intraabdominellen Druckes nicht zu befürchten.

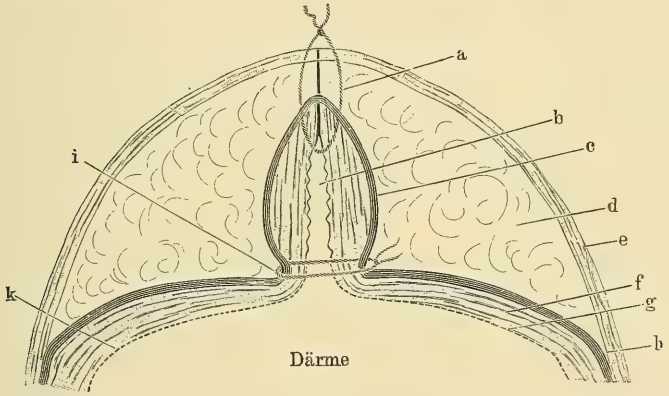


302

a Fadenschlinge der Naht, b die ausgeschalteten blutenden Flächen, c Haut des Bauches, d Wattebäusche, e Heftpflaster, f Bauchwand, g Peritonäum, h die Stelle, wo das Pflaster der Haut unmittelbar aufliegt, i Matratzennaht, k Peritonäum.

Bei kolossalen Tumoren, die vorn meist flächenartig adhärent sind, sucht man die blutenden Partien der Bauchdecken auszuschalten.

Es wird über den Därmen mit Katgut das Peritonäum von rechts und links her zusammengenäht, so daß die blutenden Partien der Bauchwand, welche oberhalb dieser Naht liegen, von der Bauchhöhle abgekapselt sind. Man kann auf diese Weise 10 bis 20 cm der Bauchdecken von der Peritonäalhöhle abschließen. Auch mache ich „Matratzennähte“ mit Silkworm, so daß vielleicht 10 cm unterhalb der erhobenen Bauchwunde quer durch die Bauchdecken eine Zapfennaht ge-

führt wird. Als „Zapfen“ nimmt man etwas zusammengelegte Jodoformgaze. Oberhalb der Zapfennaht stehen die Bauchdecken wie ein Kamm oder Grat hervor. Ein geeigneter Verband: große Wattenwülste längs dieses „Grates“, durch Heftpflasterstreifen befestigt, dienen ebenfalls zur Kompression. Danach steht die Blutung sicher (vergl. Figur 302). Werden die Zapfennähte entfernt, so nimmt der Leib langsam wieder die normale Form an.

Namentlich dann, wenn eine Operation schon zu lange für den Kräftezustand gedauert hat, ist durch die beschriebene Methode die Blutstillung am einfachsten zu erreichen und die Operation am schnellsten zu beendigen.

Es ist sicher, daß bei der aseptischen Methode enorm große fetzige, unregelmäßige Wunden zurückbleiben können, ohne daß der Verlauf der Heilung irgendwie gestört ist.

### B. Bauchverband.

Nach der Naht wird die Wunde mit Vioform bestreut. Er saugt jeden Tropfen Blut und etwa herausdringendes Blutserum auf und hält die Wunde absolut trocken: eins der wichtigsten Erfordernisse guter Heilung! Mit keinem Mittel erzielt man eine so trockene Wunde, als mit Vioform.

Ich gebe zu, daß auch die einfache Bedeckung der Wunde mit Gaze genügt, aber bessere Resultate, Vermeidung jeder Schwellung, jeder Sekrete, glatte absolut reaktionslose Wundränder sieht man nie besser als beim Aufstreuen von Vioform.

Darüber wird ein handbreiter Streifen Gaze gelegt, deren Ränder mit Unnaschem Zinkleim angeklebt werden: Zinkleim reizt nicht so wie Kollodium, unter dem öfter Blasen oder Hautexkoriationen entstehen. Der Zinkleim sitzt so fest, daß der Verband wie ein Panzer die Wunde schützt und zusammenhält. Namentlich am unteren Wundwinkel, über der Symphyse, wo am ehesten bei Bewegungen der Kranken sich der Verband lockert, muß der Verband dicht sein. Zuletzt wird eine Wattekompresse auf den Bauch gelegt, die mit 8 cm breiten, fest angezogenen perforierten Heftpflasterstreifen befestigt wird. Sie müssen zwar den Rücken und die Beine völlig frei lassen, aber doch ziemlich weit herum nach hinten reichen. Man kann damit, will man z. B. wegen Flächenblutung den Leib komprimieren, einen äußerst wirksamen und starken Druck erreichen, jedenfalls einen viel stärkeren als mit den Rollbinden. Das Heftpflaster muß perforiert sein, damit die Wunde trocken bleibt. Der Schweiß verdunstet durch Watte hindurch.

Es ist den Kranken sehr angenehm, den Rücken völlig frei zu haben und die Beine ungestört bewegen zu können. Ein Vorteil ist auch der, daß dieser Verband, ohne die Kranken zu heben und zu

bewegen, im Bett oder direkt noch auf dem Operationstische angelegt und später entfernt werden kann. Der nasse Körper muß vor dem Anlegen der Pflasterstreifen gut getrocknet und durch Abwaschen mit Äther von der Feuchtigkeit befreit werden.

### C. Nachbehandlung.

Das Bett der Kranken ist gut erwärmt. Die Kranke wird mit heißen Krügen, die wegen der Verbrennungsgefahr mit Filzfutteralen umhüllt sind, von oben bis unten umlegt. In meiner Klinik wird über die Knie der elektrische Wärmeapparat gelegt, so daß reichlich Wärme zugeführt wird. Ist der Puls schlecht, so macht man noch in der Narkose in die Oberschenkel und die Intraklavikulargegend subkutane Infusionen mit 38,5° warmer, steriler Kochsalzlösung 5:1000. Der Kopf der Patientin wird niedrig gelagert, das Kopfkissen wird entfernt, und das Fußende des Bettes auf einen Stuhl gestellt, so daß es etwa 15 cm höher als das Kopfende steht. Ein Klistier von 60 g Wasser mit 15 g Kognak wird verabfolgt, und eventuell 3 bis 4 Mal in 24 Stunden wiederholt. Kampferöl wird 2stündlich subkutan injiziert. In der späteren Rekonvalescenz habe ich auch mit gutem Erfolge wöchentlich 2 Mal sterilisiertes Provenceröl subkutan injiziert. Waren viel Darm oder Netzadhäsionen gelöst, so wird unmittelbar nachdem der Verband angelegt ist, Physostigminum salicylicum 0,001 3mal täglich subkutan injiziert. Man kann auch die doppelte Dosis anwenden. Danach gehen meist bald Blähungen ab. Die Darmperistaltik beginnt eher.

Die beste Behandlung der Brechneigung ist völlige Entziehung der Nahrungsaufnahme. Nicht einmal Wasser oder Eisstückchen gebe man in den ersten 24 Stunden. Besser ist es, die Kranke erträgt etwas Schmerzen, als daß man sofort Opium oder Morphium gibt. Übelkeit und Brechneigung wird durch Narkotica nur noch vermehrt.

Schon am 3. Tage bekommt die Kranke ein Abführmittel, am besten Rizinusöl. Wenn keine Blähungen abgehen, kann man schon nach 36 Stunden 30 g Glyzerin zu 300 Wasser in den Mastdarm spritzen und Physostigmin subkutan verabfolgen. Durch rechtzeitige Eingießungen und Abführmittel kann man dem Ileus vorbeugen. Ist Stuhlgang dagewesen, so ernährt man die Patientin besser und geht allmählich zu der gewöhnlichen kräftigen Krankendiät über.

Fast alle Patientinnen können, namentlich wenn sie einen festen Verband haben, urinieren. Mit dem Katheterisieren sei man nicht zu schnell bei der Hand. Es werden leicht kleine Verletzungen in der Harnröhre gemacht, die noch wochenlang unangenehm beim Urinieren empfunden werden.

Und wie viel Blasenkatarrhe wurden von den Wärterinnen an-

katheterisiert! Werth empfiehlt, noch vor dem Schluß der Bauchhöhle die Blase mit warmer Borlösung zu füllen, weil die Kranken danach besser spontan urinieren können. Ehe man katheterisiert soll man jedesmal das Verfahren von Baisch versuchen. Es werden 20 g einer 10%-igen Borsäureglyzerinlösung in die Blase injiziert. Die Wirkung ist eine prompte, auch für die ferneren Tage. Selten tritt nach der Borglyzerininjektion Blasentenesmus ein.

Jedenfalls ist es ein prognostisch gutes Zeichen, wenn die Kranke bald spontan urinieren kann. Bei Peritonitis wird die Blasenmuskulatur, wie die Darmmuskulatur gelähmt.

Am 10. bis 14. Tage wird die Heftpflasterdecke in der Mitte sagittal durchschnitten und der Zinkleimpanzer entfernt. In den Rändern des zerschnittenen Heftpflasters bringt man Löcher an, knüpft in sie Bänder, legt Watte auf und hat so gleich den zweiten Verband fertig. Ist die Haut sehr gerötet, reizte das Heftpflaster, ist sogar ein Ekzem vorhanden, so muß das Pflaster abgezogen und die Haut mit Zinkpuder oder Diachylonpuder bedeckt werden. Innerlich gibt man Tinctura Fowleri. Der Verband wird abgezogen. Das Vioform bleibt liegen. Die Entfernung der Suturen wird vor dem 14. Tage nicht vorgenommen.

Sollte aber die Kranke schon eher leicht fiebern, sollte die Bauchwunde schmerzen, sollte sie druckempfindlich sein, oder sollte sogar Eiter unter dem Verbande hervorquellen, was ich allerdings seit Jahren kaum beobachtete, so muß der ganze Verband sofort entfernt werden. Man sieht das Eitern der Bauchwunde heute nur noch bei Entfernung eitriger Adnexe oder bei abdominaler Totalexstirpation jauchiger Karzinome, wobei eine Infektion der Bauchwunde erklärlich ist. Die Nähte werden herausgezogen, die Wunde wird ab- und ausgespült, ausgedrückt und in die entstandenen Löcher wird aus einer Tube Argentumsalbe 1:50 eingedrückt. Ein feuchtwarmer desinfizierender Verband — mit Alsollösung wird aufgelegt. Einige neue, stramm angezogene Heftpflasterstreifen sichern vor weiterem Auseinanderweichen. Täglich zweimal wird gereinigt und verbunden. Auch das Einschütten von Kampferwein in die Eiterhöhlen begünstigt die Granulationsbildung. Dünne Hautbrücken werden durchschnitten. Ist an einer Stelle die Wunde rot und hart, so entfernt man die hier liegenden Suturen und macht einen feuchten, desinfizierenden Umschlag. Oft entleert sich aus einem Stichkanal oder aus einem kleinen Loch Serum, bezw. geschmolzenes Fett, selbst massenhaft, ohne daß die Wunde sich öffnet. Danach kann die Heilung eine absolut ungestörte sein. Es ist nicht notwendig, stets sofort die ganze Wunde aufzuschlitzen.

Leicht ist beim Sondieren eine dünne Stelle für eine Gegenöffnung zu finden. Oft schließt sich nach Ausspülen und bei Salbenbe-

handlung die Höhlung überraschend schnell. Ist die Haut aber dünn oder sind seitliche Buchten in der Tiefe, so wird die ganze Narbe aufgeschlitzt. Einige Heftpflasterstreifen halten die Bauchdecken gut zusammen.

Granulationen wuchern am besten bei Argentumsalbenbehandlung. Eiternde Flächen verkleinern sich am schnellsten bei Aufpulvern von Itrol. Man muß sehr sparsam mit einem Pinsel das Itrol aufpudern. Größere Mengen führen zu oberflächlicher Nekrose.

Große klaffende Wunden vereinigt man sekundär. Dabei sind die Resultate ganz vortrefflich. Die Granulationen werden in der Tiefe sehr sorgfältig mit feiner Curette ab- und ausgekratzt, die Wundränder werden gut, glatt angefrischt. Die Wunde wird mit Sublimatlösung abgespült, überall gut ausgewischt und abgerieben. Die Blutung wird nicht gestillt, die Naht wird angelegt. Es gibt dann eine gute Heilung „unter dem feuchten Schorfe".

3 Wochen müssen Laparotomierte ruhige Lage einhalten. Ich habe früher oft bei zu zeitigem Aufstehen Exsudate entstehen sehen. Kastrierte, deren Operation völlig glatt verlief, die niemals eine Temperaturerhöhung oder Schmerzen hatten, die anscheinend absolut gesund nach 14 Tagen die Klinik verließen, kamen nach Monaten mit Anschwellungen in den Stumpfgegenden wieder. Oder es stellten sich Schmerzen ein, die erst verschwanden, nachdem die Patientinnen wochenlang im Bett zubrachten. Deshalb sollte eine Patientin, auch nach leichter Laparotomie, 3 Wochen liegen und nicht vor 4 Wochen reisen.

Sehr wichtig ist es, was oft vernachlässigt wird, noch wochenlang den Stuhlgang täglich, event. künstlich durch Drastica und Klistiere zu bewirken. Zerrungen der an den Stumpf herangezogenen Flexura sigmoidea sind oft der alleinige Grund der andauernden Schmerzen in der Seite.

Man gab früher die Vorschrift, daß eine Gummileibbinde noch monatelang zu tragen sei. Diese Binden haben keinen Zweck. Ist eine richtig genähte Wunde primär gut geheilt, so ist sie dauernd fest. Und ist eine Wunde schlecht genäht, sekundär geheilt, so ist eine Binde nicht im stande, die Entstehung des Bruches zu verhüten. Obwohl also die Binde nicht nötig ist, so ist sie doch der Patientin angenehm. Oft habe ich gesagt, die Binde ist zwecklos, trotz dessen wurde sie noch monatelang getragen und nur mit Angst abgelegt. Schließlich kann die Binde selbstverständlich nicht schaden.

Bei einer soeben Laparotomierten muß eine sachverständige Wärterin sitzen und den Puls kontrollieren. Niemals gestatte man, daß Angehörige die „Pflege" übernehmen. Das Wiedersehen nach der Operation, die Fragen ängstlicher Verwandten nach dem Befinden erregen die Psyche. Diese Erregung führt zur Unterbrechung des Schlafes,

der oft nach der Narkose stundenlang andauert. Erbrechen ist dann die Folge psychischer Erregung. Die Verwandten finden es grausam, Morphium, Wasser usw. zu verweigern.

Es ist unbedingt notwendig, eine Laparotomierte gut zu beobachten. So kann z. B. eine Nachblutung aus einer schlecht gelegten Ligatur eintreten. Wer hätte das nicht erlebt? Wird sie rechtzeitig bemerkt, so gibt die baldige Wiedereröffnung des Abdomens sehr gute Resultate. Eine Nachblutung kann aber, da die Kranke das Bewußtsein erst allmählich wiedererlangt, nur aus objektiven, kaum aus subjektiven Symptomen erkannt werden. Dazu ist eine sachverständige Krankenwärterin notwendig.

## D. Prognose. Tod nach Laparotomien.

Wenn man die Todesfälle nach Laparotomien einteilen wollte in solche, bei denen der Tod durch Nachwirkungen nach der Operation (protrahierten Shock), Sepsis, Herzschwäche, Peritonitis in ihren verschiedenen Formen entstanden ist, so würde man nur gewaltsam bestimmte Kategorien aufstellen. Ohne allen Zweifel gibt es besonders klare Fälle, wo man das eine diagnostizieren und das andere ausschließen kann. Aber häufiger sind Mischformen, so daß wir im stande sind, verschiedene Gründe aufzufinden, die, zusammenwirkend, den unglücklichen Ausgang bewirken. Daß nun ein Autor bei diesem Zusammenwirken verschiedener Gründe mehr das eine, der Andere mehr das andere betont, ist ganz selbstverständlich.

Schon die Geschichte der Laparotomie beweist uns, daß der häufigste Grund des Todes die bei der Operation zu stande gekommene Infektion — die Sepsis — ist. Denn als die Listerschen Prinzipien auch bei Laparotomien angewendet wurden, besserte sich plötzlich die Prognose in ganz ungeahnter Weise.

Mit den beschriebenen Vorsichtsmaßregeln ist man in der Lage, — soweit ein Mensch überhaupt unfehlbar ist — einen guten Ausgang bei leichten, schnellen, glatten Operationen sicher zu versprechen. Und daß früher, vor 1870, selbst die einfachsten Fälle, bei denen auch damals technische Schwierigkeiten nicht vorlagen, durch Sepsis endigten, weiß jeder, der vor 1870 Laparotomien machte oder mitmachte.

Es ist aber bekannt, daß das gesunde, normale, physiologisch intakte Peritonäum einige wenige Kokken resorbiert, wegschafft, vernichtet, jedenfalls unschädlich macht, daß aber in der Vitalität geschädigte Gewebe überall, so auch in der Bauchhöhle, den Entwickelungsboden für Kokken abgeben.

Der Stoffwechsel in der Peritonäalhöhle ist noch nicht klargelegt. Man weiß nicht, ob allein Druckverhältnisse, Nerveneinflüsse, chemi-

sche Vorgänge, Endothelkrankheiten oder Kombinationen hier Störungen verursachen. Zweifellos muß zwischen Sekretion und Resorption ein Gleichgewicht stattfinden, das in gewisser Beziehung therapeutisch wirkt. So wird fremde Flüssigkeit, z. B. Blut, injiziertes Serum, physiologische Kochsalzlösung, überraschend schnell resorbiert. Dagegen werden oft kleine Ascitesmengen bei Tumoren nicht resorbiert. Ebenso leidet die Resorption sowohl im allgemeinen als auch lokal, wenn das Peritonäum geschädigt ist. Große Blutungen kapseln sich ab und bleiben schließlich ziemlich unverändert, lange liegen. Ebenso gibt es abgesackte seröse Ergüsse, die nicht resorbiert werden, sondern Cysten bilden. Das sie begrenzende, nicht resorbierende, in seiner Funktion also gestörte Peritonäum ist jedenfalls „krank".

Die Schädigungen des Peritonäums können auf verschiedene Gründe zurückgeführt werden. So z. B. chemische: Einlaufenlassen von Sublimatlösung, Karbollösung etc., die beide eine Zeit lang empfohlen wurden. Danach trat bald der Tod ein und die Flüssigkeitsmasse blieb im Peritonäalraum größtenteils liegen. Ebenso hat mechanische Reizung des Peritonäums schädliche Folgen. Die häufigste und eine unvermeidliche, mechanische Reizung ist die Folge der Austrocknung und der Einwirkung der Kälte auf das Peritonäum. Eröffnet man das Abdomen, so kommen die Abdominalorgane mit der Luft in Berührung. Ehe man mit Beckenhochlagerung operierte, lagen die Därme lange Zeit frei. Beides, mechanische Reizung beim Wegschieben, und Austrocknen beim Offenstehen des Leibes, wirkten schädlich ein. Ja, es gab Operateure, die die Därme aus dem Leib herauslegten und sie in nasse oder trockene Tücher packten, um die Beckenhöhle gut zu übersehen. Diese Insulte schädigten die Darmserosa und machten sie geeignet zur Ansiedelung bezw. Entwickelung von Kokken. Von der Schnelligkeit, mit der das Peritonäum auf Reize reagiert, kann man sich bei Operationen einen Begriff machen. Wenn man z. B. bei sehr großem Bauchschnitt, nach Herauswälzen des Tumors, die Bauchwunde oben provisorisch vernäht oder mit Pinzetten die Wunde zusammenpreßt, so ist nach 15 Minuten, nach Vollendung der Operation, schon eine Verklebung des zusammengepreßten Peritonäums eingetreten. Und wenn man Gaze an den Darm preßt und nach 20 Minuten entfernt, so ist sie schon angeklebt, der Darm ist rot und zeigt deutlich einen Abdruck der gekreuzten Fäden der Gaze. Das Endothel ist sicher schwer geschädigt, vielleicht schon zu Grunde gegangen. Daß sogar eine Tiefenwirkung auf die Darmmuskulatur durch diese thermischen und mechanischen Reize eintritt, beweist die während einer langdauernden Operation eintretende Rötung und allmähliche Luftauftreibung der vorliegenden Därme.

Ebenso kann man beobachten, daß der Darm durch vieles Tupfen, namentlich mit trockener, rauher Gaze rot und rauh wird.

Alle diese Beobachtungen haben uns dazu geführt, die Austrocknung und Luftberührung der Därme, das Anfassen und jeden mechanischen Reiz, namentlich das viele Tupfen, bei der Operation in der Bauchhöhle zu vermeiden. Bei meiner Technik der blutleeren, präparatorischen Abtragung der Tumoren, wird selbst bei Myomoperationen oder Porroschem Kaiserschnitt niemals getupft. Ebenso bringen wir das Peritonäum nicht mehr mit Desinfizientien in Berührung.

Die bei diesen Vorsichtsmaßregeln entschieden besseren Erfolge hat jeder einzelne beobachtet. Es war namentlich beim Übergange zu dieser prinzipiellen Schonung des Peritonäums auffällig, daß die Schmerzen nach der Operation, die Darmsymptome, die ileusartigen Erscheinungen sehr verringert wurden. Diurese und Defäkation kamen schneller in den Gang. Die ungestörte Peristaltik schaffte Darmgase schneller weiter, so daß Blähungen bald abgingen. Und daß man ganz im allgemeinen dem Individuum bei Ausschaltung der das Peritonäum schädigenden Verfahren mehr zumuten kann, zeigen namentlich die überraschend guten Resultate der Operation bei Extrauteringravidität.

Wenn also eine glatte und schnelle Laparotomie mit den so oft in diesem Buche betonten Vorsichtsmaßregeln gemacht ist, wenn chemische, thermische, mechanische Reize das Peritonäum nicht treffen, wenn der Blutverlust gering ist, wenn das Individuum ein gutes Herz vorher hatte, so ist der Verlauf ein meist idealer. Nur die Schnittwunde schmerzt 24 Stunden, dann liegt die Patientin wie gesund im Bett. Die Prognose ist eine durchaus gute.

Trotz der im allgemeinen guten Prognose sterben doch ungefähr 10% der Laparotomierten. Der Tod erfolgt zu verschiedenen Zeiten und aus verschiedenen Gründen. Gehen wir der Reihe nach die Gründe durch!

Die Laparotomierte kann sterben, ehe sie vom Operationstische kommt, aus 3 Gründen: 1. in der Narkose, 2. durch Luftembolie, 3. an Verblutung.

Ich habe bis jetzt, seit ich narkotisiere und narkotisieren lasse, einen Narkosentod bei Laparotomie in 30 Jahren gesehen. Eine Morphinistin starb in der Äthernarkose bei Myomotomie. Die Sektion ergab keinerlei Anhaltspunkte. Ohne hier die auch für den Gynäkologen wichtige Frage von der Narkosengefahr aufzurollen, möchte ich nur folgende praktische Winke geben. Der Operateur kann die Atmung und den Puls nicht kontrollieren, wohl aber sieht er beim Schneiden, ob das Blut hell oder dunkel ist und ob es überhaupt blutet. Ehe das Peritonäum eröffnet wird, muß man sich nochmals davon überzeugen, daß alles in Ordnung ist. Denn eine künstliche Atmung bei offenem

Peritonäalraum ist sehr mißlich. Die Witzelsche Tropfmethode beim Narkotisieren ist die beste Methode. Wird das Herz schwach bezw. der Puls schlecht, so wird statt mit Chloroform mit Äther weiternarkotisiert. Tritt Chloroformasphyxie ein, wird das Gesicht blau, das Blut dunkel, und ist nicht etwa nur eine Brechbewegung der Grund, so werden zunächst die Luftwege frei gemacht — Auswischen des Gaumens. Der Kopf muß tief liegen. Dies erzielte man früher durch Aufspringen auf den Operationstisch und Erheben der Patientin an den Beinen. Bei meinem Tisch (Fig. 239, S. 389) dreht man einfach das Kopfende tiefer. Dann wendet man den Labordeschen Handgriff, rhythmisches Hervorziehen der Zunge mit der Zungenzange, an, klopft ebenso rhythmisch das Herz nach Kraske, schiebt den Unterkiefer nach vorn und macht künstliche Atmung durch Unterfassen unter den Rippenbogen und rhythmisches Heben und Senken des Thorax, oder auch durch rhythmisches Heben und Andrücken der Oberarme an den Thorax. Der Operateur, der aseptisch bleiben muß, hält mit beiden Händen die Bauchwunde zusammen, bezw. die Därme zurück. Sobald die Atmung ruhig geworden, operiert man weiter. Statt der Zungenzange empfiehlt es sich auch die Zunge mit einem durch sie geführten Faden hervorzuziehen. Die Schmerzen danach sind geringer als nach den Quetschungen mit der Zange.

Viel gefährlicher sind die Fälle, wo es plötzlich vollständig zu bluten aufhört: Herztod. Vielleicht gelingt es auch hier, die Patientin zu retten, wenn man zeitig eingreift, namentlich das Herz durch Klopfen reizt, aber in dem einzigen Falle, den ich so, bei vaginaler Totalexstirpation, verlor, war der Tod fast momentan eingetreten.

Einmal starb mir eine Myotomierte, bei der in die Venen Luft eingetreten war, also durch Luftembolie. Als ich diesen Fall verlor, bemerkte ich schon, ehe das Aufhören des Pulses gemeldet wurde, daß das Blut schaumig an den Venenostien aus- und eintrat. Seit ich darauf achte, habe ich beim Durchstechen mit der Nadel öfter schaumiges Blut bemerkt. Ich habe dann die bezügliche Stelle sofort mit den Fingern komprimiert und schnell zugebunden. Ich bin erstaunt, daß dies nicht auch von Anderen beobachtet ist.

Zuletzt kann ein plötzlicher Verblutungstod eintreten. Ich erlebte es einmal. Ich hob ein retroperitonäales Sarkom aus dem kleinen Becken heraus. Dabei stürzte ein venöser Blutstrom hervor. Es war klar, daß eine große Vene zerrissen war. Der Tod erfolgte sofort. An dem Sarkom sah man später die Halbrinne der Vena cava.

Häufiger ist oder war früher bei schlechter Technik ein zu großer Blutverlust, der zusammen mit langer Dauer zu dem führte, was

man Shock nannte. Die Patientin kam zwar lebend vom Operationstische, starb aber, noch ehe das Bewußtsein völlig zurückgekehrt war.

Diese Fälle kann man durch geeignete Therapie mitunter retten. Man muß sofort bei andauernder Herzschwäche, Äther und Kampferöl subkutan injizieren, ebenso heiße Kochsalzlösung 39 Grad warm subkutan infundieren, heiße Klysmata geben und die Brust und die Beine mit heißem sterilisiertem Wasser übergießen. Fast momentan bessert sich oft der Puls und bleibt dann kräftig. Lieber zu viel als zu wenig muß man arbeiten, um das Leben zu erhalten. Bei Extrauteringravidität, wo — wie S. 503 beschrieben — die Erhaltung des Lebens oft sehr fraglich ist, werden alle Maßregeln schon prophylaktisch nicht nur bei imminenter Lebensgefahr therapeutisch ausgeführt.

Eine fernere Gruppe von Fällen ist die, bei denen die Operierte schon mit Todesangst aus der Narkose aufwacht, bei der sich die Patientin über Atemnot, über Druck des Verbandes, hochgradiges Schwächegefühl beklagt und bald sehr schnellen Puls und Meteorismus bekommt, auch sich subjektiv sehr schlecht und schwach fühlt. Diese Fälle einfach als Sepsis zu betrachten und nichts zu tun, ist nicht richtig. Bei geeigneter Therapie tritt oft nach 24 bis 36 Stunden Besserung ein, während, falls man nichts tut, nach 1 bis 2 Tagen Zeichen der Sepsis mit oder ohne Fieber sich einstellen. Das sind die Fälle, die bei schlechtem, langsamem, rohem Operieren am 4. oder 5. Tage, allerdings septisch, zu Grunde gehen. Aber hier ist nicht die Infektion der einzige und erste Grund des Todes. Die Sepsis ist Folge der Prostration der Kräfte, der geringen Vitalität. Ist das Herz schwach, so ist es auch der Lymphstrom. Die Peritonäalhöhle bildet gleichsam einen großen toten Raum. Zufällig vorhandene Kokken — und wo wären nicht wenigstens einige vorhanden — werden nicht resorbiert, entwickeln sich weiter und die Patientin wird septisch, weil sie in dem Kampfe um das Leben über zu wenig Kräfte verfügt. Ich habe eine ganze Anzahl Fälle erlebt, wo ich glaube, nach schwerster Laparotomie bei dekrepiden oder ausgebluteten Personen, durch intensive Therapie das Leben gerettet zu haben. Und wenn es nicht gelingt, so hat man gewiß ein besseres Gewissen und den Laien gegenüber eine bessere Stellung, wenn kein lebenerhaltendes Mittel, das uns Erfahrung und Wissenschaft lehrt, unangewendet blieb, als wenn man nichts tat.

Ausdrücklich möchte ich, um nicht mißverstanden zu werden, betonen, daß auch bei absolut glattem Verlaufe eine Sepsis nicht nur

möglich, sondern auch faktisch leider oft genug vorgekommen ist. Es gibt so virulente Kokken, daß auch eine geringe Quantität eine völlige Lähmung des peritonäalen Stoffwechsels sofort bewirkt. Alle Erscheinungen der foudroyanten Peritonitis, einer septischen Peritonitis stellen sich sofort ein. Ja es kann, ohne daß besonders schwächende Einflüsse bei der Operation einwirken, der Fall so verlaufen, als wenn ein starker Blutverlust, eine lange Narkose, ein protrahierter Shock den Tod herbeiführten. Ich habe einen Fall gesehen, wo eine ganz glatte Totalexstirpation mit geringem Blutverlust per vaginam gemacht war. Ohne Fieber und unter den Erscheinungen des schnellen Kollapses, der Benommenheit des Sensoriums, der schwersten Sepsis trat nach 3 Tagen der Tod ein. Kein Exsudat, nicht einmal die typische Rötung der Serosen war vorhanden, der Glanz der Serosa war geblieben. Trotzdessen bewiesen die massenhaften Streptokokken, daß es sich um eine Infektion handelte, die dadurch klar gelegt wurde, daß ein Assistent assistiert hatte, der einen Fall schwerster puerperaler Sepsis behandelte. Daß dasselbe eben so gut, ja noch eher bei Laparotomie vorkommen kann, vorgekommen ist und vorkommt, ist selbstverständlich. Es ist unbedingt zuzugeben, daß es ohne Fieber, ohne Entzündungserscheinungen, nur durch Kollaps, Benommenheit des Sensoriums und bald eintretenden Tod charakterisierte Fälle von Sepsis gibt, die dem Operateur oder einem Assistierenden zur Last fallen.

Aber gewiß sind diese Fälle immer seltener und müssen ganz zu vermeiden sein. Es gehört dazu vor allen Dingen auch Abstinenz von allen septischen Gegenständen. Warum hatten die englischen Laparotomisten ohne Antisepsis so vorzügliche Resultate? Weil sie vorsichtig schonend operierten, und weil sie nichts operierten, als aseptische Bauchtumoren, weil ihre Finger mit septischen Gegenständen, anderen Kranken und unsauberen Dingen überhaupt nicht in Berührung kamen! Stehe ich auch auf dem Standpunkte, daß es sicher gelingt, Infektionsstoff an den Fingern durch die Desinfektionskunst unschädlich zu machen, so würde ich es doch andererseits für leichtfertig und sträflich halten, wollte ein Laparotomist gleichzeitig Sektionen ausführen, puerperalkranke Wöchnerinnen untersuchen und septische Fälle behandeln. Eins oder das andere! Unser medizinisches Personal ist so groß, daß genügendes Personal für das eine oder das andere vorhanden ist. Einer soll nicht alles machen wollen! Ideal ist das Verhältnis unter den Ärzten dann, wenn Jeder nur das macht, was er absolut beherrscht und das, was er nicht beherrscht, dem kompetenten Kollegen überläßt!

Eine wirkliche eitrige Peritonitis ist im ganzen ein seltenes

Ereignis. Doch kommen auch solche Fälle vor z. B. bei Drainage, bei eitrigen Prozessen, bei Zurücklassen großer offener Bindegewebshöhlen. Diese Fälle charakterisieren sich durch langsameren Verlauf. Das Abdomen wird schmerzhaft, druckempfindlich, meteoristisch, auch die bekannten Symptome eitriger Peritonitis sind vorhanden.

Eigentümlich ist, daß gerade bei den gefährlichsten Fällen die Schmerzen völlig fehlen können. So sah ich einen Fall, wo ich an späten Chloroformtod dachte. Bei der Sektion der am 5. Tage Verstorbenen fand sich die ganze Abdominalhöhle voll Dünndarminhalt, der aus einer minimalen Darmverletzung ausgetreten war.

Diese Patientinnen haben bei Peritonitis oft bis ans Ende des Lebens das volle Bewußtsein und machen erst sub finem vitae einen septischen Eindruck. Besonders schmerzlich, weil man wenig machen kann! Indessen sind Fälle verzeichnet — auch ich habe sie erlebt —, wo die Wiedereröffnung des Abdomen und die Ausspülung der ganzen Höhle mit sterilem Wasser noch Heilung brachte.

## E. Ileus.

Wenn man die Störung der Darmtätigkeit als „beginnenden Ileus“ auffassen will, so kommt dergleichen nach Laparotomien oft vor. Durch vieles Tupfen mit trockenem, rauhem Material (Gaze), durch lange Operationsdauer, Austrocknen der Därme an der Luft, bei Aufblähung der Därme während der Operation, durch mechanische Insulte usw. wird der Darm stets hyperämisch. Dabei erschlafft die Darmmuskulatur, was man schon am Ende der Operation aus der zunehmenden Aufblähung der Därme sieht. Ist der schädliche, schwächende Einfluß der Operation vorüber, ist das Herz wieder rüstig, resorbiert das Peritonäum, so tritt die Peristaltik ein, es gehen Blähungen ab, der beginnende Meteorismus verschwindet, der Puls wird gut, die Kranke fühlt sich wohl.

Ist aber der Schwächezustand zu groß, so werden die Symptome ernster. Darmparalyse tritt ein. Der Bauch ist aufgetrieben, mechanisch wird der Darminhalt durch Überdruck in den Magen befördert und von diesem nach oben ausgestoßen. Grünliche fäkulente Massen werden erbrochen, oder durch Ausspülungen künstlich aus dem Magen herausbefördert. Die Peristaltik hat aufgehört, der Darminhalt geht nicht den natürlichen Weg. Die Darmmucosa verliert ihre physiologische Kraft. Der Darminhalt zersetzt sich, bildet massenhaft Gase. Vielleicht tritt Darminhalt durch den Überdruck in die Lymph- und Blutgefäße über, es entsteht Autointoxikation mit giftigen Zersetzungsprodukten der Peptone. Jedenfalls können Bakterien die pathologisch

veränderte Darmwand passieren, was der klinisch beobachtende Arzt aus vielen Gründen gar nicht leugnen kann. Dann findet man wohl bei der Sektion alle Därme braunrot verfärbt, ja hie und da mit kleinen Fibringerinnseln verklebt. Man kann das aber trotz der Ileussymptome nicht einen Ileus im alten Sinne des Wortes, sondern nur einen Ileus durch Darmparalyse nennen. Und man kann auch nicht die Substrate der Peritonitis als zweifellosen Beweis einer primären Peritonitis anführen, wenn auch der Tod unter peritonitischen Erscheinungen erfolgt. Deshalb sagte ich: diese Kranken sterben nicht, weil sie septisch werden, sondern sie werden septisch, weil sie sterben. Denn das Primäre ist die Darmparalyse und Herzschwäche, die sich beide komplizieren und bedingen.

Ist der Darm völlig gelähmt, so atmet die komprimierte Lunge schlecht. Das Herz wird schwach, der Puls schnell, fadenförmig. Todesangst tritt ein. Das Sensorium ist benommen. Leichtes, dann höheres Fieber beginnt. Die Kranke kollabiert, wird bewußtlos, stirbt. Sie stirbt unter den Symptomen des Ileus, d. h. der Darmlähmung, ohne daß etwa eine Obstruktion vorhanden war. v. Herff[1] hat neuerdings auf die nach Laparotomien besonders gefährliche Parese oder Paralyse des Magens aufmerksam gemacht. Nicht nur in Fällen, wo schon Magendilatation bestand, sondern auch ganz idiopathisch kann sich, wohl infolge der Narkose und der Einwirkung von Toxinen auf die Magenwand eine akute Magenerweiterung ausbilden. Die akute Magenerweiterung kann sekundär das Duodenum durch Straffung der Gekröswurzel abschließen, so daß der Dünndarm ganz leer ist.

Ich sah einen solchen Fall nicht, weil bei meiner Methode der Behandlung, Magenausheberung als erste therapeutische Maßregel nicht nur bei Auftreibung der Magengegend, sondern auch bei starkem Erbrechen angewendet wird. Der Erfolg springt sehr in die Augen. Selbst am Ende des Lebens, wenn das entsetzliche Kotbrechen eintritt, kann man durch Aushebern des Magens den Zustand sehr erleichtern. Schon die Entfernung der durch Überdruck aus dem Dünndarm in den Magen tretenden Massen schafft manchmal so viel Raum, daß der Darm sich nunmehr bewegen kann und die Peristaltik wiedergewinnt.

Bei obstruktivem Ileus treten die Symptome zunächst ohne wesentliche Störung des Allgemeinbefindens ein. Ja, Stuhl, selbst diarrhoischer, und Blähungen gehen beim Beginn aus dem unteren Teil des Darms noch ab. Man fühlt oft deutlich, daß eine geblähte, harte Darmpartie in einer Gegend des Abdomens liegt, und man sieht

[1] v. Herff: Z. f. G. XLIV, II.

deutlich die vergeblichen peristaltischen Bewegungen des Darms, oft beschränkt auf eine Gegend des Abdomens. Die geblähten Schlingen zeichnen sich an der Oberfläche des Leibes ab. Erst nach diesen primären Symptomen wird bei normaler Temperatur der Puls schneller. Das Allgemeinbefinden kann, wenn die Obstruktion nicht zu hoch sitzt, tagelang ein täuschend gutes sein. Dann kommt es ziemlich plötzlich zur Verschlimmerung, starkem Meteorismus, Erbrechen, ungenügender Atmung, Kollaps und Tod.

Es gibt auch Fälle von einer Art Kombination des obstruktiven und paralytischen Ileus. So ist z. B. eine Darmverwachsung seit langer Zeit vorhanden. Die Peristaltik ist aber kräftig genug, die Hindernisse zu überwinden. Nun wird eine Laparotomie z. B. zur Entfernung eines Ovarialtumors gemacht. Die Peristaltik ist danach schwach. Der Darm bläht sich oberhalb des Hindernisses auf, knickt sich dadurch ab und es ist nun ein völliger, schwerer Ileus vorhanden, obwohl neue Gründe zur Obstruktion fehlen.

Innere Mittel wird man auf Morphium und Atropin beschränken, namentlich Atropin ist sogar als Specificum bei Ileus empfohlen. Es ist sicher, daß die Behandlung viel leisten kann, nur muß man nicht tagelang abwarten, sondern sofort mit den Maßnahmen beginnen. Zunächst wird der Magen durch die Schlundsonde entleert, wonach subjektiv bedeutende Erleichterung eintritt.

Die gründliche Entleerung des Magens schafft oft so viel Platz im Bauch, daß nunmehr nach der Eingießung in den Darm Blähungen abgehen. Und wer die akute Magenerweiterung fürchtet, wird jedenfalls zunächst den Magen entleeren. Klotz[1] riet, nach der Darmausspülung durch die Schlundsonde Rizinusöl in den Magen zu injizieren. Diese Therapie ist ganz ausgezeichnet. Es tritt danach nicht Erbrechen ein, und die Darmperistaltik wird gut angeregt. Sodann macht man Darmeingießungen, die die Peristaltik des Dickdarms und synergisch die des Dünndarms anregen. Die Verlagerung der Därme bei der Wasserfüllung des Dickdarms bedingt keine Gefahren für innere Operationswunden. Wirkt das Wasser nicht, so mischt man Glyzerin bei oder injiziert bis zu $^1/_2$ l reines Glyzerin, auch Olivenöl.

Ich benutze dazu gern die in Figur 303 abgebildete Spritze. Sie faßt 500 g Öl. An der Spitze ist ein doppelt durchbohrter Hahn. Ist der Spritzeninhalt völlig in den Mastdarm injiziert, so wird der Hahn gegen den Darm geschlossen. Dadurch öffnet sich der Zufluß durch die Kanüle, die am Hahn in der Figur zu sehen ist. An ihr befindet sich ein in eine Flasche mit Öl gehender Schlauch. Durch Anziehen

[1] Klotz: C. f. G. 1893, 969.

des Spritzenstempels wird die Spritze aus der Flasche voll Öl gesaugt, durch Drehen dieser Zufluß geschlossen, und der Abfluß nach dem Darm geöffnet. Somit kann man, ohne die Patientin zu bewegen, beliebig große Massen in den Darm injizieren.

Von der Punktion des Darms mit der Kanüle einer Pravazschen Spritze habe ich niemals Erfolg gesehen.

Die Wiedereröffnung der Peritonäalhöhle bei Ileus war meist ohne Erfolg. Zwar ist es die Pflicht des Arztes, keinen Versuch der Rettung eines Menschenlebens zu unterlassen, aber es ist doch ein schwerer Entschluß, bei einer fast Sterbenden noch zu operieren. Der Exitus wird durch die Laparotomie sehr beschleunigt, wenn auch oft die subjektive Erleichterung zunächst groß ist.

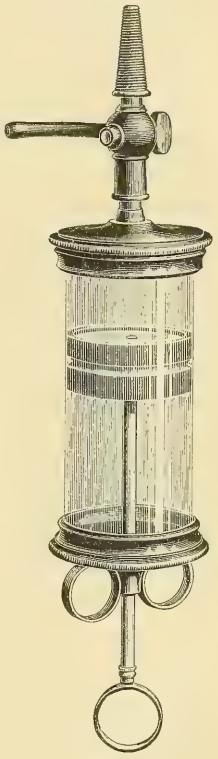

303

Ich habe mehrere Fälle operiert, wo ich die Passage in vollkommenster Weise bei der Operation herstellte, wo 2 bis 3 Tage Blähungen und Stuhl normal abgingen, wo der Leib zusammenfiel, der Puls und somit die Prognose gut wurde. Trotzdessen stellte sich wieder Ileus ein, dem die Kranke dann erlag.

Man kann ja sagen, daß die Sterbende nichts verloren hat, wenn sie einige Stunden qualvollsten Daseins verlor und im Anschluß an die Narkose zu Grunde ging. Aber der Arzt ist doch nicht dazu da, das Leben zu verkürzen, sondern zu verlängern.

Ein anderes Verfahren: kleine Eröffnung der Bauchhöhle, Hervorholen einer gedehnten Schlinge, Einnähen, Eröffnung, Ablassen der massenhaften Contenta schafft meist eine überraschende subjektive Besserung. Aber leider ist der definitive Erfolg auch nicht gut. Die Kranke erholt sich zwar etwas, stirbt aber doch, wenn die Veränderungen in der Darmwand schon zu weit gediehen sind. Allerdings sind Heilungen bei dieser Methode der Enterostomie schon vor der antiseptischen Ära wiederholt beobachtet.

Es gibt auch Fälle, wo ein Ileus rezidiviert, d. h. man bleibt mit Magenspülungen, hohen Einläufen, Abführmitteln usw. einigemal Sieger. Die durch Abführmittel verstärkte Peristaltik überwindet einigemal das Hindernis, die zunehmende allgemeine Schwäche aber läßt schließlich den Widerstand stärker als die Kraft des Darms werden, so daß

der Ileus wieder — und am Ende definitiv eintritt. Dies sind Fälle, wo eine Darmschlinge sich fixiert hat und sich an der Fixationsstelle abknickt. Die Aussicht, operative Heilung zu bringen, ist nicht schlecht, nur muß man nicht zu lange warten. Man geht planvoll vor, d. h. man führt die Hand sofort nach der Gegend, wo man den Grund des Ileus vermutet, z. B. nach dem Stumpf des Tumors. Man sucht den kollabierten Darm auf, geht an ihm entlang bis zum aufgeblähten Teil. Dann löst man vorsichtig den Darm, Stränge oder den Knickungswinkel; nicht im Dunklen, sondern nachdem man ihn dem Auge zugänglich gemacht hat. Es könnte ja der morsche Darm zerreißen! Durch Druck preßt man aus den aufgeblähten Partien Luft und Inhalt abwärts. Auch hilft man durch Darmspülung vom After aus nach. Selbst dann, wenn man den Darm auf diese Weise völlig wegsam gemacht hat, ist der Erfolg nicht etwa sicher. Im Gegenteil wird der Darm durch das Maltraitieren bei der Laparotomie gelähmt. Obwohl die Durchgängigkeit des Darms bei der Laparotomie hergestellt war, tritt auch dann wieder Ileus ein.

### F. Bauchbruch, Nabelbruch, Bauchnarbenbruch, Adhäsionsbildung.

Die bekannte Hernia lineae albae bei Multiparen ist wohl kaum Gegenstand der operativen Behandlung. Eine gute Bauchbinde wird am besten die Beschwerden beseitigen. Auch die angeborenen, kleinen, lochartigen Hernien in den Bauchfascien oberhalb des Nabels will ich, als den Chirurgen zugehörig, nicht erörtern. Vielmehr sollen hier nur die Nabelbrüche und die nach Operation zurückbleibenden, oder vielmehr sich ausbildenden Bauchnarbenbrüche besprochen werden.

Ist aus anderen Gründen eine Laparotomie indiziert und ist der Fall durch einen Nabelbruch kompliziert, so verbindet man seine Beseitigung mit der Laparotomie. Der Längsschnitt teilt sich unter dem Nabel, umkreist ihn, der ganze Nabel fällt weg, das im Ringe meist adhärente Netz wird reseziert, die Fascie wird mit unresorbierbarem Material fest an- und etwas übereinander genäht und die Bauchwunde wird wie gewöhnlich geschlossen.

Nicht selten indiziert allein der Nabelbruch die Operation. Solche Brüche haben die verschiedensten Formen, die von der Weite der Öffnung und von den Adhäsionen in der Hernie abhängen. So kann sich durch eine Öffnung von 5 cm Durchmesser Netz und Darm allmählich prolabieren und den Nabel zu einem mannskopfgroßen gleichförmigen, halbkugeligen Tumor ausdehnen. Der Patientin und dem Arzt gelingt leicht die Reposition. Wirkliche Beschwerden fehlen. In anderen Fällen bildet das vordere Parietalperitonäum Taschen und Ausbuchtungen,

so daß der Tumor wie eine ungleichmäßig geformte Pyramide, wie eine großbeerige Traube hervorragt. Oft verbreitern sich die Taschen weit unter die Haut im losen Fettgewebe, so daß die Därme aus einem großen weiten subkutanen Raume sich gurgitierend reponieren lassen. Am häufigsten handelt es sich um Fettbrüche, d. h. das Netz ist in den Nabelring eingeklemmt. Das Netz hypertrophiert im Nabelring und wächst weiter, so daß es entweder dick wird und im Nabelring sich einklemmt und festwächst, oder daß es das Peritonäum durch den Ring hervor- und hindurchstülpend, weite Taschen zwischen den Schichten der Bauchwand bildet. Kindskopfgroße Tumoren entstehen in dieser Weise. Das Fett scheint vielleicht unter dem Einfluß der Stauung oberhalb der Einklemmung im Nabelring stark zu wachsen. Wenigstens findet man oft so große dicke Fetttumoren vor dem engen Nabelringe, daß diese sicher nicht den Ring passiert haben können. Die am meisten hervorragende Partie der Bauchhaut kann exulzerieren, so daß sich Geschwüre auf der Höhe der Hernie und tiefe eiternde Fisteln finden.

Derartige Patientinnen sind nicht selten völlig arbeitsunfähig, da die Netzzerrung bei körperlichen Anstrengungen zu heftigen Schmerzen und schweren Magensymptomen mit Koliken und Erbrechen Veranlassung gibt.

Die Diagnose ist zwar im allgemeinen leicht, jedoch muß man wissen, daß es ein Karzinom des Nabels gibt, das ebenfalls oft große, dann aber festere und härtere Tumoren bildet. Auch kam ich einmal, als ich einen Nabelbruch operieren wollte, unversehens in den Magen. Das Magenkarzinom war durch den Nabelring gewachsen und hatte einen Tumor gebildet.

Die Operation des Nabelbruches gibt sehr gute Resultate. Binden und Pelotten nützen wenig. Sie tragen wohl kolossal große Bruchsäcke, sind aber nicht im stande, das Heraustreten des Bruches bei kleiner Hernie zu verhüten. Deshalb sage ich diesen Patientinnen, sie sollen sich operieren lassen oder nichts tun.

Man umschneidet den Bruch. Rationeller ist es jedenfalls, die Wunde queroval als sie längsoval zu legen. Denn eine querovale Wunde wird zusammengeschoben, eine längsovale auseinander gezerrt. Am besten arbeitet man sich oben, wo die Bauchdecken dünner sind, in die Peritonäalhöhle hinein. In die Wunde geht der Finger und kontrolliert, ob nirgends außer an der Bruchpforte der Darm oder das Netz adhärent ist. Dann schneidet man mit der Schere ringsherum den Nabelring heraus. Am herausgeschnittenen Nabel hebt man zuletzt die ganze verwachsene Netzpartie nach oben.

Das Prinzip muß nicht das sein, das Netz zu lösen, sondern es zu resezieren. Was einmal verwachsen war, verwächst wieder!

Will man also Heilung schaffen, so muß man den fixierten und hypertrophierten Teil des Netzes entfernen. Man sucht sich den Darm auf und bindet partienweise das Netz so von ihm ab, daß der Rest bezw. der Darm völlig gelöst, bei Beckenhochlagerung tief nach oben zurücksinkt. Dann löst man sämtliche Peritonäaltaschen, die oft weit bis zwischen die Schichten der Bauchdecken reichen, heraus. Zuletzt wird das Peritonäum sehr sorgfältig mit sehr engen Suturen fortlaufend zusammengenäht. Oft läßt sich das Peritonäum nicht von der Fascie trennen, dann muß man Peritonäum plus Fascie gleich in eine Naht fassen. Diese Naht ist mit unresorbierbarem Material, am besten mit dem am wenigsten reizenden Silkworm zu machen.

Der Gedanke, wie beim Pfannenstielschen Fascienquerschnitt die Recti heranzuziehen, scheitert meist daran, daß oberhalb des Nabels die Recti weit auseinander liegen und daß der mediale Rand sehr dünn ist, also beim starken Zuge zerreißt.

Dagegen empfehle ich dringend die Wunde nicht nach der Länge, sondern quer zu vereinigen. Es läßt sich sehr gut eine Art Matratzennaht machen, so daß der obere Fascienrand 2—3 cm über dem unteren befestigt wird. Außer den Matratzennähten vereinigt noch Katgut fortlaufend den Fascienrand des oberen Wundrandes auf der unteren Fascie.

Die Operation der Bauchnarbenbrüche wird in derselben Weise ausgeführt. Auch hier ist Resektion des ausgestülpten Peritonäums und aller adhärent gewesenen Netzpartien unbedingt notwendig. Der Finger umkreist und betastet die ganze innere vordere Bauchwand, löst jede Netzadhäsion und zieht das Netz hoch, dessen blutende, rauhe Partien dreist reseziert werden.

Dann sucht man sich die Recti auf, sie sind oft am besten dadurch zu finden, daß man in der Bauchhöhle von der Seite mit der Fingerspitze auf der inneren Fläche der Bauchwand nach der Wunde zu streicht. Beide Recti müssen bloßgelegt werden und in der Mitte fest aneinander liegen. Die Naht der Recti darf nicht zu fest geknüpft werden, damit die gesamten Muskelbündel nicht atrophieren Unter und über den Rectis ist die Fascie fest zu vereinigen. Katgut genügt nicht. Es ist unresorbierbares Material zur Fasciennaht stets notwendig.

Fast immer findet man bei diesen Brüchen Netzadhäsionen. Vielleicht sind sie mit an der Dehnung der Narbe schuld. Oder die Entstehung des Bruches ist so zu erklären, daß durch Brechen unmittelbar nach der ersten Laparotomie das Peritonäum auseinander wich, daß Netz und Darm in die klaffende Partie hineingeriet und daß das Netz hier adhärent wurde, während der Darm, wegen der Peristaltik

bei der Darmbewegung sich wieder löste. Ist das Netz an der Narbe adhärent, so entstehen Symptome, namentlich Schmerzen.

Ich habe auch manche zweite Laparotomie allein auf die Diagnose „Netzadhäsionen“ hin gemacht. Sie sind nicht schwer zu diagnostizieren, da ein ganz bestimmter Symptomenkomplex, nämlich Schmerzen beim Druck und bei Bewegungen, z. B. Strecken des Körpers, vorhanden sind. So habe ich vereinzelte Adhäsionen am Uterus, dem Blasenvertex oder selbst auf einem Ovarium gelöst und das Netz reseziert.

Witzel hat vorgeschlagen, bei großer Schwierigkeit der Annäherung der Fascienränder ein Silberdrahtnetz einzuheilen. Es gelingt dies sicher, allein das Drahtnetz macht später wieder Beschwerden beim Arbeiten, Vereiterungen treten ein. Ich habe nach jahrelangem Wohlbefinden eiternde Fisteln entstehen sehen, und war gezwungen, den Draht zu entfernen.

Ist die Darmserosa abgerissen, so zieht man sie mit feinen Nähten wieder zusammen. Hat man eine Fistel gemacht, so wird die Fistel vernäht, indem man die Vereinigung möglichst parallel der Längsrichtung des Darms legt. Bei größeren Defekten wird der Darm reseziert, so daß die rauhen, blutenden Partien des Darmes wegfallen.

Sind die Brüche sehr groß, z. B. wenn beim suprasymphysären Querschnitt, fälschlicher Weise die Recti abgeschnitten waren, so ist es oft wegen der Spannung sehr schwer, die Fascien und wegen der Muskelatrophie die Muskeln gut zusammenzubringen. In diesen Fällen muß man durch Anziehen der Ränder der Bruchpforte mit Muzeux-schen Zangen oder Pinzetten ausprobieren, wo die Zerrung am wenigsten stark ist. In diese Richtung zwängt man die Fascien und vereinigt sie mit Silkworm.

Ist die äußere Haut schwer aneinander zu bringen, so ist eine sehr gute Methode die Zapfen- oder Matratzennaht. Man knüpft an einen Faden in der Mitte einen Jodoformgazebausch — nicht wie früher ein Zapfen- oder ein Katheterstück —, fädelt die zwei Enden des Fadens ein, sticht durch den einen Wundrand ein und den anderen aus, zieht die Bauchdecken zu einer Art Kamm über den zweiten Jodoformgazebausch fest zusammen und nähert dadurch die Hauträndern. Auf diese Weise wirken die Matratzen- oder Zapfennähte als Entspannungsnähte für die anderen dazwischen gelegten Hautnähte, die nun in den ersten Tagen nicht gezerrt werden.

Es sind dies oft recht große Operationen, aber wenn nicht Peritonäum, Fascie und äußere Haut in sorgfältigster Weise sehr fest und dicht aneinander gebracht werden, so bleibt der Erfolg aus. Mitunter findet man auch ganz kleine Brüche, die dadurch entstanden sind, daß die Nahtkanäle sich erweiterten. Früher, als man noch mit einer

großen Gesamtnaht die Bauchhöhle schloß, kamen solche Nahtkanalbrüche nicht selten vor. Ich fand einmal seitlich von einer in der Mitte gut geheilten Wunde auf einer Seite 5 und auf der anderen 4 derartige kleine Bruchpforten. Sie mußten sämtlich durch Fasciennaht geschlossen werden, weil fast immer Inkarzerationerscheinungen vorhanden waren. Der Darm geriet oft in eine Bruchpforte und bohrte sich einen Sack in dem durch die Bruchpforte unter die Bauchhaut hervorgestülpten Peritonäum.

Zum Schlusse bemerke ich, daß zufällig vorhandene Leistenhernien sehr gut von hinten radikal geheilt werden können. Man zieht von der Abdominalhöhle aus den Bruchsack mit der Hakenpinzette hervor, schneidet ihn weg, vernäht die Fascien, den Bruchsack und das Peritonäum. Ist die Hervorstülpung der Bauchhaut groß, so legt man nach der Fasciennaht eine Zapfennaht von außen durch die Haut über der Bruchpforte.

### G. Bauchfisteln, Kotfisteln, Blasenbauchfisteln.

Unter Bauchfisteln versteht man fistulöse Gänge, die, in den Bauchdecken beginnend, transperitonäal oder auch subperitonäal tief in das kleine Becken sich hinein erstrecken. Es gehören also hierher nicht die fistulösen Gänge einer schlecht geheilten Laparotomiewunde, die durch ausgiebige Spaltung und Auskratzung geheilt werden.

Bauchfisteln können nach Eröffnung parametritischer Abszesse ohne Schuld des Arztes zurückbleiben. Man eröffnet z. B. an der typischen Stelle ein Exsudat. Meist drückt der intraabdominelle Druck die Abszeßhöhle zusammen, auch hilft man mit Spülung, eventuell Drainage nach. Aber nicht selten wird der Gang in die Tiefe so gewunden, gekrümmt und unregelmäßig, daß sich Retentionen bilden, oder daß wenigstens der Gang nicht verheilt. Es ist gar nicht nötig, daß sich viel Eiter ansammelt, oder daß Symptome der Retention: Fieber und Schmerz entstehen. Es kann als einzigstes, wenig belästigendes Symptom das Nässen der Fistel zurückbleiben. Die Fistel entleert sich abwechselnd, und öffnet sich wieder, indem die gerötete Narbe sich etwas hervorwölbt und dann aufplatzt.

Ferner entstanden Bauchfisteln bei der extraperitonäalen Stumpfbehandlung nach Myomotomien. Fadenschlingen, die neben dem Stumpfe bis in die Tiefe der Beckenhöhle reichen, lassen, da sie sehr schwer zu entfernen sind, die Wunde nicht verheilen. Wurde sogar fälschlich der Faden abgeschnitten und der Knoten zurückgelassen, so bewirkte dieser Knoten die Unmöglichkeit der Heilung. Manchmal kam es sogar in der Tiefe zu Ansammlung von viel Eiter, zu hohem Fieber und Schmerzen.

Das Hauptkontingent der Bauchfisteln stellten die Fälle, die mit Drainage nach oben behandelt sind. Auch hier wieder ist in vielen Fällen die Seide schuldig. Selbstverständlich wird ein großer, abgekapselter Raum nicht aseptisch bleiben. Es kommt fast immer zu einer Eiterung, die allerdings ungefährlich ist und nicht einmal Fieber macht, weil der Eiter gut abfließen kann. Liegen in dieser Eiterhöhle Seidensuturen oder Ligaturen, so kann die Eiterung nicht eher aufhören, bis die letzte Seidenschlinge entfernt ist. Daß diese Seidenschlingen Eiterung erzeugen, unterhalten und die Umgebung schädigen, beweisen die Fälle, wo sich außerhalb der Blase befindliche Seidenfäden in die Blase hineinfressen, in der Blase zu Steinbildung Veranlassung gaben und aus der Blase entfernt werden mußten. Auch per anum gingen schon ganze Pakete von Seidenschlingen oder versenkte Gummiligaturen, selbst zurückgelassene Kompressen ab.

Das Drainieren mit Gummidrains, um den Weg geradlinig und die Höhle dem Spülstrom zugänglich zu erhalten, ist gefährlich. Der elastische Druck des Gummi gegen den Darm macht leicht Kotfisteln, die übrigens auch völlig spontan durch Erweichung, durch Malacie der Darmwand, namentlich bei dekrepiden Patientinnen, entstehen können. Eine dem Darm unmittelbar benachbarte Eiterung infiltriert und lähmt die Darmwand an einer umschriebenen Stelle. Hier sammelt sich Kot an, den die gelähmte Darmwand nicht weiter schieben kann. Die Patientin hat dann starke Schmerzen und hohes Fieber. Plötzlich platzt die weiche Stelle, der Kot fließt nach außen und mit dem Erscheinen des Kots unter dem Verbande hören das Fieber und die Schmerzen plötzlich auf. Es ist kein angenehmes Ereignis, wenn plötzlich Flatus und dünner Kot in der Bauchwunde erscheinen!

Blasenbauchfisteln entstehen leicht nach Blasenoperationen. Wenn man z. B. einen Tumor entfernt und die Blutung nicht anders als durch Blasentamponade zu stillen war, muß natürlich eine Blasenbauchfistel zurückbleiben. Aber auch in den Fällen, wo man den Blasenvertex aus Versehen verletzt oder absichtlich reseziert, bleiben Blasenbauchfisteln zurück, wenn nicht sehr sorgfältig in zwei Schichten genäht wird. Ist die Blasenschleimhaut voll Bakterien, was ja hier besonders leicht der Fall ist, so wird die Wunde von der Blasenwand aus infiziert und heilt nicht primär.

Der Verlauf aller Bauchfisteln ist ein sehr langwieriger. Spontane Heilung kommt zwar vor, aber selbst nach vielen Jahren — in einem Falle nach 19 Jahren — kann eine erneute Fistelbildung entstehen. Kann man auch die Beschwerden eher eine Unannehmlichkeit als eine Krankheit nennen, so will man doch seine Patientinnen völlig gesund machen.

## Therapie.

Die erste Aufgabe ist selbstverständlich, den Eiter und die Fremdkörper zu entfernen. Man macht deshalb, nachdem der Weg erkundet ist, Ausspülungen mit feinen Kanülen oder mit dem Uteruskatheter. Dann geht man mit einer sehr dünnen Curette, deren Schleife nur 3 mm breit ist, in die Tiefe. Mit diesem Instrument kann man sowohl Fadenschlingen bezw. Knoten fühlen als fangen und hervorziehen. Das Einschieben von Stäbchen aus Alumnol, Jodoform etc. ist wirkungslos. Dagegen heilen die Fisteln oft überraschend schnell durch Einspritzen von Argentumsalbe. Die Kanüle der Spritze (Figur 57, S. 98) wird so über der Spiritusflamme gebogen, daß sie sicher bis an die vorher durch die Sonde erkundete tiefste Stelle des Fistelganges gelangt. Kräftig wird Argentumsalbe 1:50 so lange eingespritzt, bis sie neben der Kanüle wieder herausdringt. Jedenfalls gibt es keine bessere Methode, Medikamente in die Tiefe zu befördern. Die Salbe schmilzt in der Körperwärme und verteilt sich in alle Buchten der Fistel. Die Eiterung nimmt zunächst etwas zu. Langdauernde Vollbäder sind ebenfalls sehr zu empfehlen.

304

Instrument zum Durchführen eines Drainageschlauches aus der Abszeßhöhle in die Scheide.

Schließt sich auch dann die Fistel nicht und weiß man sicher, daß Fremdkörper nicht mehr vorhanden sind, so sondiert man mit einer nach dem Fistelgange gebogenen Sonde und sucht sich den Sondenknopf in der Scheide auf. Fühlt man ihn, so wird eine Gegenöffnung gemacht. Ein einfaches Instrument ist das in Figur 304 stark verkleinert abgebildete. Die stumpfe Spitze kann direkt zum Durchstoßen der Vagina benutzt werden. War in das Öhr vorher ein dicker Seidenfaden eingefädelt, so erfaßt man ihn mit einer Kornzange und leitet den Faden nach außen. Oben wird ein Drainageschlauch, der kleiner ist als das dicke Ende der Drainagenadel, Fig. 304, fest angebunden. Es ist nun leicht, durch Ziehen an dem Faden den ganzen Apparat durchzuziehen und somit den Schlauch in die Fistel zu legen. Auch gebogene Kornzangen lassen sich gut durchführen.

Eine Gefahr existiert, nämlich die Blasenverletzung. Hält man sich nicht ganz genau an die Gegend direkt hinter den Uterus, so verletzt man leicht die Blase, die nicht selten verzerrt und seitlich fixiert ist. Obwohl ich die Gefahr kannte und zu vermeiden suchte, habe ich einigemal die Blase verletzt. Man merkt es an dem sofortigen Abfluß von Urin. Auch sieht man die weißlich-bläuliche zähe Blasenwand,

die durch die Vaginalwunde hervorgedrängt wird. Dann wird auch der Urin blutig. Sollte die Verletzung nicht sofort erkannt sein, so wird bald durch das Naßliegen der Patientin das Unglück klar. Man drainiert mit einem Permanentkatheter (vergl. Figur 62, S. 122) die Blase, dann heilen diese Wunden sehr schnell spontan. Das Unglück ist also nicht groß und leicht reparabel.

Die Weiterbehandlung nach Durchführung des Drainageschlauches durch den Fistelgang ist einfach. Nachdem das Drainagerohr, das man täglich durchspült, einige Tage gelegen hat, bindet man oben einen Seidenfaden an und zieht das Rohr etwas unter das Niveau der Bauchwand. Sofort verkleinert sich das Loch in der Bauchwand. Man wartet wieder einige Tage und zieht nun langsam das Rohr immer weiter nach unten, während es oben durch den an eine Klammernadel oder einen Jodoformgazebausch befestigten Seidenfaden am sofortigen Herausgleiten gehindert ist. Ein Schrotsack von 2 Kilo wird aufgelegt. Das Loch in der Bauchwand zieht sich meist — ein sehr günstiges Zeichen — stark trichterförmig ein. Schließlich, wenn Sekrete und Eiter fehlen, schneidet man den Faden oben ab und entfernt unten den Schlauch.

Auch das Einspritzen des ungiftigen Wasserstoffsuperoxyds: Hydrogenium hyperoxydatum 1 zu 5 Wasser, wirkt sehr stark verkleinernd auf Fisteln.

Heilen auch die meisten Fisteln in dieser Weise, so gibt es doch subperitonäale parametrane Fisteln, die nach der Kreuzbeinkonkavität hinter das Rectum gehen. In solchen Fällen muß man parasakral hinter dem Rectum sich gegen den gefühlten Tumor oder gegen den Sondenknopf hinarbeiten. Danach behandelt man wie oben geschildert mit Drainage.

Will man eine flache Fistel ätzen, so ist das beste Mittel Sublimat 1,0 zu Alkohol 10,0. Auch das Aufstreuen von Itrol wirkt gut, doch muß man sehr wenig Itrol verwenden, da sonst ein Defekt geätzt wird.

Die Behandlung der Kotfisteln gehört zwar dem Chirurgen, aber, wenn ein Gynäkologe in der Nachbehandlung das unglückliche Ereignis der Entstehung einer Kotfistel beobachtet, so wird er auch ein Interesse daran haben, die Fistel selbst zu heilen, bezw. das Unglück, das er angerichtet hat, wieder gut zu machen.

Zunächst muß die Umgebung der Fistel durch häufig gewechselte antiseptische, aber ungiftige Umschläge vor Entzündung und Erythem geschützt werden. Auch Aufstreichen von viel Borlanolinsalbe erhält die normale Beschaffenheit der Haut. Ist dann das akute Stadium vorüber, die Wunde bis auf die Fistel vernarbt und macht die Fistel trotz Itrolaufpudern, Zusammenziehen mit Pflaster und guten Stuhlgang keine

Anstalten, sich spontan zu schließen, so tritt die Frage der Heilung durch Operation heran.

Es kommt darauf an, ob es sich um Dünndarm- oder Dickdarmfisteln handelt, was man leicht aus der Beschaffenheit des abgehenden Kotes feststellt.

Ich möchte nicht im Prinzip von jeder plastischen Operation an der Haut abraten, denn ich habe mehrere Male damit Erfolg gehabt. Kleine Dünndarmfisteln kann man vorsichtig exzidieren, man kann das Narbengewebe so weit wie möglich ausschneiden, den Darm und sodann schichtenweise die Bauchdecken vereinigen. War der Darm vorher gut entleert und beschränkt man einige Tage unter Nährklistieren die Nahrung per os auf das Notwendigste, so erzielt man öfter Heilung. Gelingt es nicht, so war ja der Versuch ungefährlich. Es muß dann eine Laparotomie gemacht werden. Ob man den Darm reseziert oder das Loch im Darm vernäht, entscheidet die Größe und namentlich die Form des Loches. Ein der Längsachse des Darms parallel verlaufender Schlitz kann geschlossen werden, auch wenn er lang ist. Ein rundes Loch, dessen Durchmesser größer als 5 mm ist, gestattet die einfache Naht nicht. Der Darm wird reseziert und wieder vereinigt.

Nach der Vereinigung versenke man die Nahtstelle in möglichst weiter Entfernung von der Bauchwunde und umlagere sie mit möglichst intakten Darmschlingen, solchen, die bei der Operation weder gezerrt, noch gedrückt wurden, noch lange an der Luft lagen.

Bei Dickdarmfisteln muß man die Operation recht lange hinausschieben. Wenn nur der Stuhl per anum richtig abgeht, so schließen sich diese Fisteln oft ganz allmählich. Die Hauptsache ist dann die gute Allgemeinernährung. Wird die Patientin kräftig und sonst gesund, so heilt die Fistel oft spontan. Handelt es sich aber um eine dekrepide Frau, mit Decubitus und ganz schlechter Ernährung, so zerfallen die Gewebe, vom Kot permanent beschmutzt, und zeigen gar keine Tendenz zur Heilung.

Schließlich, wenn die Heilung ausbleibt, muß auch hier laparotomiert werden.

### H. Bauchblasenfisteln.

Bauchblasenfisteln heilen zwar sehr langsam, aber doch sicher per granulationes. Die Entfernung der Blasenfistel bis zur Bauchhaut beträgt 5 bis 6 cm oder mehr. Dieser lange Weg heilt allmählich granulierend zu. Selbstverständlich müssen auch hier erst alle Fäden oder Knoten entfernt und die Cystitis durch Blasenspülung und innere Mittel geheilt sein. cfr. pag. 120. Sodann ist es notwendig, die Blase

permanent zu drainieren. Dies ist ein Übelstand, denn diese Drainage fesselt die Patientin nicht nur ans Bett, sondern zwingt sie auch still zu liegen. Der lange Trichter wird von Zeit zu Zeit ausgekratzt, wenn die Granulationen — namentlich bei tuberkulösen oder dekrepiden Individuen — blaß und schlaff sind. Auch hier bewirkt Itrol am schnellsten Verengerung und Heilung. Plastische Operationen haben wenig Wert, da sie sich nur auf die äußere Haut erstrecken können. Die Prognose ist eine absolut gute.

## I. Im Bauch zurückgebliebene Gegenstände.

In der Literatur finden sich wunderbare Erzählungen, daß z. B. eine Pinzette, ein Konvolut Suturen, eine versenkte Gummischlauchsutur, ja eine Gazekompresse oder ein Schwamm spontan per vaginam oder per anum abgegangen ist. Nussbaum berichtet einen Fall, wo der Gummischlauch „beim Tanzen herausfiel." Ich habe einigemal, als ich noch den Gummischlauch bei Myomotomien versenkte, später diesen Schlauch im Scheidengewölbe gefunden, ohne daß je Schmerzen dagewesen waren. Zum großen Erstaunen der Virgo intacta, die entsetzt war, daß ihr etwas da herausgeholt wurde, wo doch nichts hineingekommen war.

Bedenklicher ist das Zurücklassen von Schwämmen oder Gazekompressen. Ein Schwamm kann zu akuter Sepsis Veranlassung geben. Gazekompressen sind ungefährlicher. Der Verlauf kann zunächst ganz ungestört sein. Später entsteht eine schmerzhafte Stelle an den Bauchdecken oder ein Tumor in der Tiefe. Ich habe einmal eine nicht von mir zurückgelassene große Kompresse, in das Netz gleichsam eingewickelt, als kindskopfgroßen Tumor entfernt. Die Kompresse lag eingeheilt 1 Jahr nach der Operation noch aseptisch im Abdomen. In einem Falle entstand ein schmerzhafter Tumor seitlich. Ich inzidierte und zog eine Kompresse hervor, die ich selbst zurückgelassen hatte. Danach trat schnell Heilung ein. Auch wurde bei einem akuten Ileus, der 2 Jahre nach einer Myomotomie entstand, eine Gazekompresse mit gutem Erfolge entfernt.

Diese Fälle haben ein gerichtsärztliches Interesse. Sollte der Tod mit dem Zurücklassen der Kompresse im Kausalconnexus stehen, so dürfte es kaum möglich sein, den Arzt vor Verurteilung zu retten. Denn jedenfalls liegt ein Versehen vor, bei dem es sich aber darum handelt, wer verantwortlich gemacht werden kann. Jedenfalls müssen solche Versehen sehr milde beurteilt werden, da es tatsächlich keinen Operateur gibt, dem nicht Ähnliches passiert ist. Kann der Operateur nachweisen, daß die Laparotomie besonders schwierig war, daß in einem

bestimmten Momente der Operation, Hast und Schnelligkeit notwendig war, um das Leben z. B. vor Verblutung zu retten, so dürfte das Zurücklassen als eine zufällige unglückliche Komplikation, wie auch andere Unglücksfälle vorkommen, zu betrachten sein.

---

Vierzehntes Kapitel.

# Parametritis und Perimetritis.

## A. Parametritis[1].

Parametritis ist eine durch Wundinfektion entstandene Beckenbindegewebsentzündung. Das Bindegewebe, welches das Pelveoperitonäum mit den inneren Genitalien verbindet, heißt das Subserosium. Die hier abzuhandelnde Entzündung nannte man auch Beckencellulitis, extraperitonäales Exsudat oder Abszeß, Phlegmone des Ligamentum latum. Kommen auch häufig Komplikationen zwischen Parametritis — Bindegewebsentzündung — und Perimetritis — Entzündung des Peritonäums — vor, so ist es doch namentlich für den Anfänger sehr lehrreich, Parametritis und Perimetritis isoliert zu betrachten.

Die Wunden, deren Infektion die Parametritis bewirken, stammen von einer Geburt, einem Abort oder einer unsauberen chirurgischen Behandlung. Ist bei der Geburt die Cervix ad maximum gedehnt, so befindet sich zwischen dem Cervixkanal und dem Parametrium nur eine wenige Millimeter dicke Schicht, die noch dazu sehr häufig ganz oder stellenweise zerreißt. Dann wird das Parametrium eröffnet, oder

---

[1] König: Archiv d. Heilkunde 1882, 481; 1870, 221. — Freund: Berliner Beitr. z. Geb. u. Gyn. IV, p. 57; Gynäkologische Klinik. Straßburg, 1885, Trübner; Mon. f. G. XXXIV, p. 380; C. f. G. 1890, Beil. 130. — Olshausen: Volkmanns Vortr. 28. — Matthews Ducan, A practical treatise on perimetritis and parametritis. Edinburg 1868. — Heitzmann, Die Entzündung des Beckenbauchfells beim Weibe. Wien 1883, Braumüller. — Schlesinger: Österr. med. Jahrb. 1878, 1 u. 2. — B. S. Schultze: A. f. G. VIII. — P. Müller: A. f. G. X. — Bumm: A. f. G. XXXV, 496. — v. Rosthorn: Veits Handbuch III. Wiesbaden 1899, Bergmann.

die Wunde gelangt wenigstens bis in die unmittelbare Nachbarschaft. Befindet sich in diesen Wunden kokkenhaltige Flüssigkeit, oder impfte der Finger bezw. ein Instrument direkt in die Wunde Kokken ein, so finden sie in den Wundsekreten, den Buchten, den toten Räumen und in den absterbenden Fetzen der Quetschwunden Gelegenheit zum Weiterwachsen. Auch von der Uterusinnenfläche aus entsteht durch Resorption auf dem Lymphwege eine Bindegewebsentzündung, sowohl nach Geburten und Aborten als nach Verletzungen mit der Sonde, mit einer Curette oder mit einem unsauberen Laminariastifte als auch bei Gonorrhoe.

Typisch ist, daß nichtpuerperale Entzündungen ungefährlicher sind als puerperale Entzündungen nach rechtzeitigen Geburten.

Das pathologisch-anatomische Substrat der sogenannten puerperalen Sepsis ist eine Beckenbindegewebsentzündung mit dem Charakter der rapiden Progredienz. Man kann dergleichen sehen. Muß man eine Sectio caesarea oder die Exstirpation des puerperalen Uterus oder des rupturierten Uterus einer schon infizierten hochfiebernden Frau ausführen, so sieht man das Ödem des Subserosiums längs der Spermatica nach oben steigend. Dieses Ödem ist prognostisch höchst ungünstig. Man wird nur da, wo es fehlt, die Prognose gut stellen können.

Diesem akut purulenten Ödem, dem Erysipelas malignum internum (Virchow) erliegt die Puerpera bald. Aber kurze Zeit genügt schon, um Eiterung in Lymphgefäßen und ihrer Umgebung zu bewirken. Diese schweren puerperalen Entzündungen mit progredientem Charakter schreiten in dem Bindegewebe, das ja keine Grenzen hat, unaufhaltsam weiter. Die Auflockerung in der Schwangerschaft und die hohe Virulenz der pathogenen Streptokokken sind der Grund des verhängnisvollen schnellen Fortschreitens. Überwindet ein Organismus diese große Gefahr durch Demarkierung der Entzündung, so kommt es doch zu ausgedehntem nekrotischem Bindegewebszerfall und Abszeßbildung von dem Subserosium des Beckens bis hinauf zu der Niere.

Nichtpuerperale Beckenbindegewebsentzündungen bleiben meist in unmittelbarer Nähe des Uterus. Unsaubere Verletzungen bei gynäkologischen Operationen an oder in der Cervix oder im Uterus führen zu Entzündungen, die sich bald demarkieren und lokalisiert bleiben.

Wird ein nicht passendes, zu großes Vaginalpessar nicht entfernt, so macht es kleine Substanzverluste in der Scheide und an der Portio, deren Infektion ebenfalls zu Entzündungen führt. Es kommen auch Entzündungen des Subserosiums als Rezidive früherer Parametritiden vor, bei intrauteriner Behandlung auch ohne neuerliche Infektion. Ich habe Fälle gesehen, wo jahrzehntelang von Zeit zu Zeit eine neue Entzündung in der alten parametranen Narbe entstand.

In einem Falle kam es nach 19 Jahren zur Operation einer alten, wieder eitrig gewordenen puerperalen Parametritis. Dunkele Fälle sind manchmal in Zusammenhang mit Paratyphlitis zu bringen. Ja in diesen Fällen kann Entzündung und Exsudat auch auf die linke Seite übergehen. Ich sah einige Male Paratyphlitis, welche schließlich zur Parametritis wurde und in das Rectum durchbrach. Auch das Peritonäum kann sich beteiligen, so daß eine Eiteransammlung im Douglas mit Durchbruch in das Rectum das Ende einer Paratyphlitis darstellt.

Bedenkt man, daß z. B. beim Manne ein Blasenkatarrh dadurch entsteht, daß das Bacterium Coli durch den intakten Darm und die Blasenwand wandert, so ist klar, daß auch bei der Frau eine Parametritis nach diesem Typus sich bilden kann. Ich operierte einmal einen kolossalen parametrischen Abszeß bei einer Virgo intacta von 15 Jahren und fand in dem Abszeß ein kleines Holzstück, das wohl aus dem Darm langsam sich durchgestoßen hatte. Dabei ergab die Anamnese niemals Darmsymptome.

Ebenso machen tuberkulöse oder typhöse Darmgeschwüre des Dickdarms Eiterungen im Subserosium. Nur in dieser Art sind die bei Virgines bezw. bei Kindern operierten kolossalen Eiteransammlungen im subserösen Bindegewebe zu verstehen. Durch Anlötung eines Typhusgeschwüres im Darm an eine Ovarialcyste oder ein Myom können diese Tumoren verjauchen.

Die anatomischen Verhältnisse, die bei der Parametritis in Betracht kommen, sind dadurch studiert, daß man Injektionen in verschiedene Gegenden des Subserosiums machte und nach Gerinnung der Injektionsmasse nachforschte, wohin und auf welchem Wege sie gewandert war.

Die zweite Methode der Untersuchung bestand darin, daß das Becken in sagittale, koronale und horizontale Schnitte zerlegt wurde. Von den älteren Forschern sei vor allem König genannt, der die erste wichtige Arbeit lieferte, sodann Schlesinger, von Neueren W. A. Freund, v. Rosthorn und Sellheim.

Das Ligamentum latum vom Uterus nach oben und der Seite hinziehend, enthält oben die Tube, das Ligamentum rotundum und das Ligamentum ovarii proprium. Im oberen Rande verläuft die Spermatica. Den unteren durch Auseinanderweichen der Peritonäalplatten des Ligamentum latum entstehenden, dreieckigen, an der Cervix liegenden Raum bezeichnete Virchow mit dem Namen Parametrium. Es ist der Basalabschnitt des Ligamentum latum. Er enthält die von Freund sogenannten Stützgebilde des Uterus, derbe Bindegewebszüge,

die, von der Beckenfascie ausgehend, die Gefäße und Nerven umgebend, zum Collum uteri ziehen.

Man teilte das Subserosium in verschiedene Abschnitte. Vorn das paravesikale Subserosium an beiden Seiten der Blase kommunizierend mit dem Cavum praeperitonaeale Retzii. Das parauterine Subserosium kommuniziert längs des Ligamentum rotundum mit der Gegend über dem Poupartschen Bande und auf diesem Wege ebenfalls mit dem Cavum praeperitonaeale. Nach hinten ist der Weg unter dem Coecum, die Flexura sigmoidea bis zur Nierengegend offen. Das Subserosium praecervicale verbindet vorn die Blase mit dem Collum. Das Subserosium retrocervicale liegt hinten am Collum als Basis der Douglasschen Falten. Das Subserosium parasacrale liegt in der Kreuzbeinhöhlung hinter dem Mastdarm.

Topographisch liegen also die Verhältnisse folgendermaßen: Denkt man sich das Peritonäum vom Beckenboden abgezogen, so ist das Subserosium freigelegt. Betreffs der Masse des Bindegewebes finden wir große quantitative Differenzen. Am Uteruskörper ist das Peritonäum so unmittelbar angeheftet, daß eine lose Bindegewebsschicht zwischen Uterus und Peritonäum fehlt. Ebenso liegt im sagittalen Durchschnitt zwischen Peritonäum und hinterer Scheidenwand, zwischen Blase und Peritonäalüberzug der Blase, wenig Bindegewebe. Eine dickere Bindegewebsmasse befestigt den Uterus an der Blase (vergl. Figur 308 und 309, S. 544), Subserosium praecervicale (Figur 308, 2). Vor der Blase, da wo sich die volle Blase zwischen Peritonäum und Bauchwand hochschiebt, ist sehr loses Bindegewebe vorhanden, Cavum praeperitonaeale Retzii (Figur 308, 1), nach den Seiten mit dem Subserosium paravesicale kommunizierend. Vollkommen sagittal wird ein entzündlicher Tumor sich nur da finden können, wo das Bindegewebe lose ist: vorn zwischen Bauchwand und Peritonaeum parietale vor der Blase; gerade vor dem Uterus, zwischen ihm und der Blase an der hinteren Blasenwand nach oben sich erstreckend im Subserosium praecervicale (Figur 309, 2), hinten, ferner da wo sich die Douglasschen Falten am Uterus vereinigen, im Subserosium retrocervicale (Figur 309, 3 und 4 und hinten im Becken in der Kreuzbeinaushöhlung: im Subserosium parasacrale (Fig. 309, 5).

Eine starke Anhäufung von Bindegewebe findet sich seitlich: das eigentliche Parametrium, die Basis der Ligamenta lata. Die Blätter des Ligamentum latum rücken in der Schwangerschaft auseinander. Die Zwischenschicht zwischen den peritonäalen Platten des Ligamentum latum wird locker, die Lymphräume und die Gefäße sind weiter und größer. Nach der Geburt fallen die Venen und die Lymphgefäße zusammen oder thrombosieren bei Infektion, und es kann bei Exsudation

sich ein großer Tumor bilden. Denken wir uns also einen lateralen Sagittalschnitt, welcher gerade den Uterusrand trifft und das Parametrium bloßlegt, so haben wir vorn in der Leistengegend eine Partie loseren Bindegewebes zwischen Peritonäum und Bauchwand, neben der Blase das paravesikale Subserosium, dann neben dem Uterus das Parametrium, hinten das Bindegewebe in den Douglasschen Falten und das Bindegewebe in der Kreuzbeinhöhlung. Von einem zum anderen Raum bildet das Subserosium die Brücke, den Weg, die Kommunikation, den Übergang, zwar gehindert, aber doch nicht absolut getrennt durch einige fascielle Zwischenwände. Es entstehen also entzündliche Tumoren seitlich neben dem Uterus; dann vorn und

305

Schema eines horizontalen Beckendurchschnittes.

In der Mitte der Uterus, e Mastdarm, f g Parametrium bezw. Seitenrand des Uterus, f d, g a Lig. lata, f i, g k Lig. rotunda, c f, b g Lig. Douglasii, dazwischen das Cavum Douglasii; h Cavum praeperitonaeale Retzii, dahinter die Excavatio utero-vesicalis und das Bindegewebe zwischen Blase und Uterus, Subserosium praecervicale, und hinter dem Uterus das Subserosium retrocervicale: bei a b, c e, d i h k das subperitonäale Bindegewebe; bei c b das Subserosium parasacrale.

auch hinten. Die seitlichen Tumoren setzen sich auf das Bindegewebe zwischen Blase und Uterus fort und umgeben halbmondförmig die Seite und vordere Fläche der Cervix. Nach hinten zu bläht sich die Douglassche Falte auf, so daß sie als dicker retrouteriner Tumor zu fühlen ist und den betreffenden Uterusrand nach vorn schiebt, dann steht der Muttermund schräg (vergl. Figur 306 und 307). Dabei beteiligt sich an der Entzündung auch der mediane, der uterine Teil der Douglasschen Falten Fig. 308, 3 die Stelle, wo eine leistenartige Erhöhung am Uterus zu sehen ist. Auch hier entsteht ein fühlbarer Tumor. Dieser aber muß sich in ziemlicher Höhe über der unteren Fläche der Portio vaginalis befinden, es ist die Form der Portio vaginalis erhalten,

man kann sie mit dem Finger als Zapfen fühlen. Und seitlich bilden sich im losen Bindegewebe auf dem Iliacus und über der Fascie, nicht unter der Fascie des Psoas entzündliche Tumoren.

306

Kleines rechtsseitiges parametrisches Exsudat.

a linkes Lig. latum, b linke Douglassche Falte, c rechte Douglassche Falte, e Mastdarm, d rechtes Lig. latum durch ein Exsudat des rechten Parametriums aufgebläht.

Somit ist der Uterus von Exsudatmassen umgeben, das Subserosium des ganzen Beckens bildet eine harte Masse. Das Exsudat entstand seitlich und umwanderte den Uterus.

307

Dasselbe Exsudat, größer geworden. Bezeichnungen wie oben.

Die Verbreitung dieser Infiltration bezw. die Wege, welche das Produkt der Entzündung: der Eiter, finden kann, werden aus der schematischen Figur 305 am schnellsten verstanden. Stellen wir uns

vor, daß Figur 305 ein horizontaler Durchschnitt des Beckens einer liegenden Frau ist, so würde der Uterus in der Mitte liegen. Bei f oder g, im Parametrium, entsteht die primäre Entzündung; diese kann, am Uterus entstanden, im Ligamentum latum nach d, a hinwandern. Hier, seitlich, bildet sich der Tumor an der Basis der Ligamenta lata bis zur Fossa iliaca, Figur 306 bis d. Wird die Geschwulst, das Exsudat größer, so wird der Uterus mehr disloziert und das parametritische Exsudat nimmt die ganze Beckenhälfte ein, Figur 307. Oder die Infiltration setzt sich — dies ist der seltenere Fall — nach hinten fort und geht nach b, c in den Lig. Douglasii nach hinten. Dann entsteht ein Tumor, der event. den Mastdarm e umgibt und ihn komprimiert. Bildet sich die Infiltration, der Tumor oder der Eiter ebenfalls am Uterusrande, aber mehr oben in der Nähe des oberen Uteruswinkels, so wandert die Infiltration nach i oder k in oder vielmehr unter den Ligamentis rotundis. Dies ereignet sich nur in puerperalen Fällen. Es ist aber auch möglich, daß die von f nach d gelangte Infiltration am Beckenrande oder auf dem Beckenboden subserös, von d nach i, nach der Leistengegend wandert. Jede Stelle der in der Figur 305 weiß gelassenen, das Bindegewebe darstellenden Partien kann

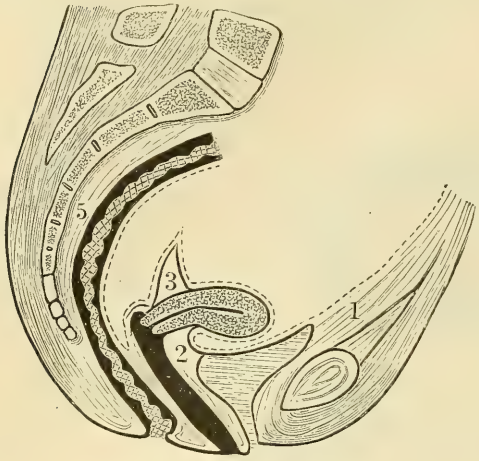


308

Sagittaler Beckendurchschnitt.

1. Cavum praeperitonaeale Retzii (Figur 305h).
2. Subserosium praecervicale.
3. Subserosium retrocervicale, 2 und 3 zu groß gezeichnet wegen der Deutlichkeit.
5. Subserosium pararectale.

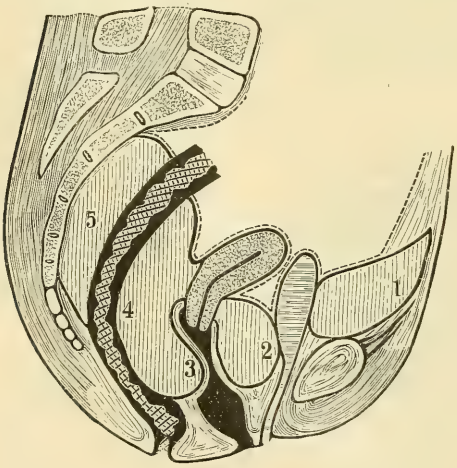


309

Exsudationen in das Subserosium.

1. Exsudation in das Cavum praeperitonaeale Retzii (Figur 305h, 308 u. 309, 1).
2. Parametritis anterior (Figur 308, 2).
3,4. Parametritis posterior (Figur 308, 3).
5. Exsudation in das Subserosium pararectale (Figur 308, 5).

sich aufblähen, d. h. einen parametritischen Tumor bilden, und zuletzt kann die Infiltration überall subserös vorhanden sein, so daß der Uterus in entzündliche, harte Tumoren eingemauert ist.

Bei einem Sagittaldurchschnitte würde Figur 308 der Figur 305 entsprechen.

Die Figur 309 zeigt schematisch das ganze Subserosium im Entzündungszustande, d. h. aufgebläht, durch Exsudation geschwollen, verdickt, in Abszesse verwandelt.

Aus Figur 309 sind auch die Durchbruchstellen zu verstehen. Bei 1 erfolgt der typische Durchbruch oberhalb des Poupartschen Bandes. Bei 2 der Durchbruch nach der Blase bezw. dem Blasenhals. Bei 3 der Durchbruch in die Scheide — in der Mitte oder etwas seitlich. Bei 4 der Durchbruch in den Mastdarm. Das sehr enge Anliegen der Exsudate, bedingt durch die anatomischen Verhältnisse, ist aus Figur 309 klar ersichtlich.

Nach unten hin sind diese Infiltrationen vom Diaphragma pelvis begrenzt, d. h. vom Levator ani und der Sehnenplatte über ihm, so daß also ein parametritischer Tumor nicht der Scheidenwand direkt anlagert und selten in die Scheide hinein durchbricht. Will man andererseits von der Scheide aus einen parametritischen Tumor inzidieren, so kommt man nach Durchschneidung der Scheide erst in das lose Bindegewebe unterhalb des Diaphragma pelvis; erst darauf gelangt das Messer oder der bohrende Finger in beträchtlicher Tiefe in den Abszeß. Nur dicht am Uterus, wo sich eine Lücke im Diaphragma für den Uterus befindet, gelangt man schneller in die Eiterhöhle. Zieht man also den Uterus herab, so bleibt meist der parametritische Tumor oben. Man zieht ihn beim Ziehen am Uterus nicht immer mit herab.

In der Mehrzahl der Fälle werden die Infiltrate resorbiert. Kommt es aber zur Eiterbilduug, so sucht sich der Eiter einen Ausweg nach außen. Gerade der Umstand, daß der schließliche Durchbruch an Stellen stattfindet, die vom Uterus weit entfernt sind, und zu einer Zeit, wo die primäre, vielleicht nie diagnostizierte Erkrankung im Parametrium längst vorüber ist, erschwerte so lange Zeit das Verständnis. Man glaubte: da, wo der Eiter zum Vorschein kam, sei die primäre Entzündung gewesen. Dies ist aber durchaus nicht der Fall. Denn wie bei einer Infektion an der Fingerspitze schließlich ein Abszeß in der Axillardrüse sich bildet und zu einer Zeit vereitert, wo der Finger und die von ihm nach oben führenden Lymphstränge längst nicht mehr krank sind, so sind auch die Lymphgefäße und das Bindegewebe des Ligamentum latum oft nur der Weg, den die Entzündung wanderte. Oder wie nach einem Gesichtserysipel Abszesse der Augenlider zurückbleiben, nach einem Erysipel an dem Arm ein Abszeß auf

dem Handrücken entsteht, während längst das Erysipel abgelaufen ist, so finden wir einen extraperitonäalen Abszeß z. B. in der Leistengegend durchgebrochen, obwohl das Parametrium rechts und links vollkommen frei und der Uterus wieder beweglich ist.

Die Durchbruchstellen nach außen müssen sich anatomisch erklären lassen. Oft bricht der Eiter nach dem Uterus bezw. der Cervix durch. Wie bei tiefen Abszessen am Knochen alte, narbige Fistelgänge wieder einschmelzen, die oberflächliche Narbe selbst rot und dünn wird, bis sie siebförmig durchbrochen wird und verschwindet, so schmelzen auch alte, seitliche Narben im Uterus wieder ein und der Eiter gelangt per vaginam nach außen. Die Durchbruchstelle ist kaum zu sehen oder zu fühlen, wohl aber aus dem plötzlichen starken Eiterabgange aus der Scheide sicher zu diagnostizieren.

Die puerperalen, parametritischen Exsudate, die am Lig. rotundum oder aus der Fossa iliaca nach der Leistengegend hin gelangen, bilden große brettartige, bis zum Nabel sich erstreckende Tumoren an der vorderen seitlichen Bauchwand, Figur 309, 1. Erfolgt hier eitrige Einschmelzung, so bricht der Eiter über, nicht unter dem Poupartschen Bande durch. Die Durchbruchstelle befindet sich in der Leistengegend, aber auch mehr oben dicht einwärts neben der Spina ilei anterior superior. Hier kann eine sehr bedeutende Härte, ein großer harter Tumor vorhanden sein, und in ihm eine verhältnismäßig kleine Eiterhöhle, nach deren Eröffnung der harte Tumor schnell resorbiert wird. Es kommen auch sehr seltene Fälle vor, wo der Eiter unter dem Poupartschen Bande denselben Weg wählt, den der gewöhnliche Psoasabszeß, der Kongestionsabszeß bei Spondylarthrocace macht. Dann verbreitet sich der Eiter an der Innenfläche des Oberschenkels und bildet hier größere, prall fluktuierende Tumoren.

Nichtpuerperale Exsudate halten sich mehr in unmittelbarer Nachbarschaft des Uterus, und bilden schnell entstehende oft bis kindskopfgroße, rundliche harte, feste Tumoren, die mit Myomen verwechselt werden. Der Durchbruch in die Scheide meist dicht hinter der hinteren Muttermundslippe (Figur 309, 3) ist selten, auch hier bildet sich eine dünne glatte Stelle, die erst als ein siebförmiger roter Fleck und dann als Loch zu sehen ist.

Der Eiter kann sich aber auch neben der Scheide senken und in das Labium majus gelangen, so daß man von der Durchbruchstelle aus mit einer Sonde 12 bis 16 cm tief neben der Scheide nach oben gehen resp. sondieren kann. Ja, die ganze Kreuzbein-Konkavität kann mit steinhartem Infiltrat ausgefüllt sein (Figur 309, 5). Der Finger dringt durch eine Perforationsöffnung ein, zerdrückt sie und schafft dadurch — als beste Therapie — dem Eiter Abfluß. Die Infiltration wandert

auch aus dem Subserosium neben dem Uterus — gebunden an die Lymphgefäße — seitlich nach oben bis an und um die Nieren. In einem Falle habe ich an der Niere und über dem Poupartschen Bande eingeschnitten, während gleichzeitig der Abszeß nach dem Mastdarm und der Scheide durchbrach. Die enorme Eiterhöhle, aus der massenhaft grangränöse Bindegewebsfetzen abgingen, schloß sich, nachdem lange Zeit durchgespült und drainiert war, schließlich vollständig.

Erstreckt sich die Infiltration von Anfang an auf das Bindegewebe zwischen Blase und Uterus (Figur 308, 2 und 309, 2), so kann der Abszeß auch in die Blase perforieren. Dies ist bei Parametritiden durchaus nicht selten der Fall. Auch in den Mastdarm kann der Abszeß perforieren (Figur 309 bei 4 oder 5). Selten erfolgt der Durchbruch unter den Glutäen. Der Eiter wählt hier den Weg durch das Foramen ischiadicum. Auch durch das Foramen obturatorium ist schon der Abszeß perforiert, ebenso in der Nähe des Quadratus lumborum am Rücken. In einem Fall konnte ich von der vorderen Perforationsöffnung zur hinteren am Rücken durchspülen.

Es kann auch der Absceß in den Darm und die Blase perforieren. Hängt z. B. seitlich das Exsudat (Figur 309, 2, 3, 4 und 5) zusammen und erfolgen bei 2, 4 und 5 Organdurchbrüche nach Blase und Darm, so gelangen Flatus und Kotpartikel in die Blase und gehen per urethram ab.

Verhältnismäßig selten werden die Ureteren so affiziert oder komprimiert, daß charakteristische Symptome darauf hindeuten. Aber gewiß bildet sich öfter eine Ureterdilatation symptomlos aus.

Der Umstand, daß ein extraperitonäales, parametritisches Exsudat abszediert und sich nach außen öffnet, ist durchaus nicht der Beweis dafür, daß das Exsudat in toto vereiterte. Ja, nicht selten gelangt sehr wenig Eiter nach außen, und trotz des Durchbruchs bleibt die Form des Tumors zunächst erhalten. Dies sind oft recht schwer verständliche Fälle, da man trotz des sichtlichen Eiterabganges keine deutliche Verkleinerung des Tumors wahrnimmt. Ja, nach Entleerung des Eiters schließt sich die Durchbruchstelle, um sich nach Verlauf einiger Zeit ohne oder auch mit äußerer Veranlassung wieder zu öffnen. So kann die Krankheit jahrelang dauern. In anderen Fällen neigt das Exsudat überhaupt nicht zur Vereiterung, sondern breitet sich um den ganzen Uterus herum langsam fortschreitend, unaufhaltsam aus, so daß er unbeweglich, vom Exsudat fest eingemauert ist. Derartige Exsudate schmelzen langsam ein, Rezidive vergrößern sie wieder, und der Tumor bleibt, in hier und da sich verändernder Form, jahrelang bestehen. Ich habe in einem Falle monatelang ein Uterussarkom angenommen, bis endlich der langsame Schwund und die Eiterabgänge den Fall klar machten. In anderen Fällen habe ich nach vielen Jahren bei plötz-

licher Zunahme der Größe des Exsudates und nachdem Fieber eingetreten war, den Eiter entleert.

W. A. Freund beschreibt unter dem Namen Parametritis atrophicans eine besondere idiopathische Krankheit, mit Schrumpfung, oder sagen wir lieber mit Verlust des Bindegewebes. Es gibt Fälle, wo die ganz enorme Schlaffheit der Uterusbefestigungen beweist, daß das straffe, den Uterus haltende Bindegewebe der Basis des Ligamentum latum verloren gegangen ist.

B. S. Schultze nennt Parametritis posterior die Fälle, bei denen ein entzündlicher Prozeß in einem oder beiden Ligamentis Douglasii, also bei Figur 308, 3, Figur 305 c f und b g, zur Verkürzung dieser Bänder führt. Daß dadurch Anteflexion entsteht, erwähnten wir bei den Lageveränderungen.

### Symptome und Verlauf.

Die Symptome der Parametritis sind andere, wenn wir den Beginn der Krankheit beobachten, und andere, wenn wir die Erscheinungen beschreiben wollen, welche das lange Zeit vorhandene Exsudat macht, andere, wenn wir die zurückbleibenden Narbenstränge ins Auge fassen.

Im Puerperium oder nach einem therapeutischen Eingriff entsteht Fieber mit einem initialen Schüttelfrost. Die Kranke fühlt sich subjektiv schlecht und hat in der Seite des Unterleibes Schmerzen. Macht auch der parametritische Tumor selbst wenig Schmerzen, so beteiligt sich doch beim Beginn stets das Peritonäum an der Entzündung. Vielleicht war auch, wie manche Autoren annehmen, das Peritonäum das zuerst Erkrankte, von dem aus sich die Entzündung des darunter liegenden Bindegewebes ausbildete. Exploriert man, so fühlt man die Infiltration, den druckempfindlichen Tumor, seitlich am Uterus im Parametrium. Es kann zunächst nur eine unbestimmte Resistenz, eine Abflachung des seitlichen Scheidengewölbes, eine prall elastische Härte daselbst, eine leichte seitliche Verschiebung des Uterus und eine Empfindlichkeit beim Bewegen des Uterus vorhanden sein. Schreitet die Krankheit fort, so bildet sich ein circumskripter Tumor. Dieser muß da gesucht werden, wo er nach der anatomischen Schilderung möglich ist (vergl. Figur 305 bis 309).

Die Symptome eines alten parametritischen Exsudates sind zwar oft gering, aber die Patientin hat doch Beschwerden, fühlt, daß etwas Krankhaftes an der betreffenden Stelle liegt und hat namentlich, wegen der Nähe des Ileopsoas beim Gehen Schmerzen. Es fehlt aber die peritonitische Druckempfindlichkeit, weil dicke Schwarten die Infiltration vom Peritonäum trennen. Man findet große, harte Geschwülste den

Uterus umgebend, ohne daß die Patientinnen sich für ernstlich krank halten. Sensiblere Patientinnen klagen aber doch über Druckgefühl im Becken, über erschwerte Defäkation, oft recht bedeutende Menorrhagien und Blasenbeschwerden. Namentlich der Druck auf die Nerven oder wohl mehr das Fortschreiten der Entzündung auf die Nervenscheiden bewirkt Neuralgie und Parese der unteren Extremitäten, so daß man nicht selten Patientinnen sieht, welche monatelang mit dem elektrischen Strom wegen „Ischias“ gequält wurden, während ein parametritisches Exsudat vorhanden ist.

Solche steinharte Exsudate können jahrelang in ziemlich unveränderter Größe bestehen. Bei genauen Fiebermessungen stellt man fest, daß die Temperatur von Zeit zu Zeit abends höher als normal ist. Temperatur von 37,9—38,0 sind ganz charakteristisch. Legt man einen festen Schrotsack auf, so wird die Temperatur oft höher.

Auch ein Ureter wird gedrückt. Beobachtet man recht genau, so hört man Klagen, welche auf Erschwerung des Urinabflusses aus dem Nierenbecken bezogen werden müssen. Ja, es ist nach mehreren Beobachtungen mir nicht unwahrscheinlich, daß ein Exsudat auch in einen erweiterten Ureter perforieren und sich auf diesem Umwege in die Blase ergießen kann. Eine vollkommene Atrophie einer Niere habe ich einmal durch die Sektion bei chronischer Parametritis konstatiert. Beteiligt sich die Psoasscheide an der Entzündung, so kommt es auch zu scheinbaren Kontrakturen. Der Oberschenkel ist rechtwinklig gebogen und kann nur mit großen Schmerzen gestreckt werden. Man sieht dies nicht selten bei schlecht gepflegten, lange bettlägerigen armen Frauen im Spätwochenbett.

Die Schmerzen treten bei Parametritis nicht in den Vordergrund. Nur zu Anfang, ehe die Entzündung demarkiert ist, bestehen gleichzeitig peritonäale Schmerzen. Später aber sind selbst bei starkem kombiniertem Druck die Exsudate oft unempfindlich. Bei Durchbruch in die Blase nach akutem Verlaufe treten unmittelbar vorher hohes Fieber und große Schmerzen ein; man sieht Patientinnen, denen bei starkem Tenesmus jedes Urinlassen die größten Qualen macht. Ja, es kann einen Tag lang das Urinieren unmöglich sein. Ist der Durchbruch erfolgt, so geht fast immer mit dem ersten Eiter etwas Blut aus der Blase ab. Dann aber hören Schmerzen und Fieber bald auf. Auch der Stuhlgang kann vor dem Durchbruch sehr schmerzhaft sein; in anderen Fällen wiederum wird mit dem Kot eine große Menge Eiter ohne Schmerzen entleert. Bricht der Eiter durch die äußere Haut durch, so wölbt sich die Durchbruchstelle hervor, rötet sich und wird empfindlich. Es bildet sich eine sogenannte Gewebslücke, die man mit der Fingerspitze fühlt.

Der Verlauf der Parametritis erhellt aus den geschilderten anatomischen Verhältnissen. Es gibt ganz akute Parametritiden, die in 10 bis 20 Tagen mit Abszedierung definitiv zu Ende sind.

Häufiger aber beginnt die Parametritis nach einer kleinen gynäkologischen Operation zunächst zwar akut. Der Tumor, das Fieber, die Schmerzen machen die Diagnose klar. Nach 3 bis 4 Tagen ist meist schon das Fieber vorüber, und subjektives Wohlbefinden tritt ein. Aber nach einer besonders starken Menstruation, nach einer Anstrengung, einem Trauma, kommt es zur Rekrudeszierung. Man beobachtet, daß stets bei der Menstruation etwas Fieber eintritt.

Mit der ersten Abszedierung ist leider in vielen Fällen die Krankheit nicht zu Ende. Immer von neuem wächst und verkleinert sich monatelang der Tumor. Schließlich bleibt eine harte Narbe zurück, die schmerzhaft ist und die Beckenorgane verzerrt resp. verlagert.

In manchen Fällen ist der Verlauf ein exquisit chronischer, namentlich bei armen Frauen, welche trotz der Beschwerden arbeiten müssen. Ich habe manche arme Patientin gekannt, die lange Jahre hinsiechte und die Hoffnung nicht fahren ließ, durch ein Fläschchen Medizin von ihrem Leiden befreit zu werden. Schließlich leidet doch der Organismus, so daß Kachexie eintritt. Recht selten beobachtet man eine plötzliche unerklärliche Verjauchung des Exsudates mit schnell eintretender Sepsis oder Tod.

### Diagnose und Prognose.

Zur Diagnose einer Parametritis ist es notwendig, daß man bei der Untersuchung eine Infiltration, einen Tumor nachweisen kann. Meistenteils ist dies auch leicht. Dagegen kann es zweifelhaft sein, ob der gefühlte Tumor ein parametritisches Exsudat oder ob er anders zu deuten ist. Ganz im Beginn fühlen sich parametritische Infiltrationen von der Vagina aus prall elastisch an, ungefähr so, als wenn man ein gespanntes Tuch mit dem Finger eindrückt. Von einem circumskripten Tumor ist oft zu Anfang weniger die Rede als von einer vermehrten Resistenz im seitlichen Scheidengewölbe. Für die parametritische Provenienz spricht der seitliche Sitz des Tumors und der diffuse Übergang nach der Beckenwand. Der parametritische Tumor legt sich breit an die Beckenwand an. Das peritonitische Exsudat ist nach unten konvex, von der Beckenwand deutlich abzugrenzen. Bei Perimetritis (peritonäalem Exsudat) befindet sich die Resistenz zuerst in der Mitte im Douglasschen Raume, der Uterus ist deutlich median anteponiert, die Scheide ist gleichsam von der Portio hinten abgewickelt, so daß die hintere Lippe ganz auffallend kurz oder verstrichen ist. Liegt die Resistenz vorn, so muß man sorgfältig bei leerer Blase

kombiniert palpieren, um nicht den Tumor für einen anteflektierten vergrößerten Uterus zu halten. Nicht selten liegt ein Tumor, das Becken überdachend, seitlich neben dem antevertierten, vergrößerten Uterus fast von der Form des Uterus. Man ist im ersten Moment zweifelhaft, was Uterus und was Tumor ist. Sehr selten aber geht der Tumor so kontinuierlich in den Uterus über, daß es ganz unmöglich wäre, eine Grenze, eine Furche zwischen beiden zu fühlen. Die eigentlichen parametritischen Tumoren neben dem Uterus, die man vom Scheidengewölbe fühlt, kann man zwar bei kombinierter Untersuchung zwischen die Hände bekommen, fühlt sie aber, wenn sie nicht sehr groß sind, von außen bei der Abdominalpalpation namentlich bei dicken Bauchdecken oft auch nicht. Wird das Ligamentum latum aufgebläht, so rückt der Tumor nach oben. Seitlich vom Uterus liegt ein meist ovaler, nicht immer ganz regelmäßiger, aber doch nie kleinhöckeriger Körper. Ich habe schon eine solche Parametritis am oberen Uteruswinkel für einen fixierten Adnextumor gehalten und bei der Operation den ganzen parametritischen Tumor samt dem Ovarium und der Tube exstirpiert. Solche Tumoren werden mitunter sehr groß, so daß man übermannskopfgroße Eitercysten an der Seite des Bauches eröffnet.

Ein über das Poupartsche Band nach oben wachsender Tumor ist am oberen Ende in der Mitte der Bauchwand nicht etwa dick, sondern mitunter ganz scharfrandig. Man kann die Bauchdecken hinter ihm, wie unter den Leberrand, etwas einstülpen. Dabei ist der Tumor sehr hart, brettähnlich und nicht sehr empfindlich.

Den Uterus fühlt man bei einseitigem Tumor seitlich verdrängt (Figur 306 und 307). Bei Parametritiden, die primär vorn entstehen und zwischen Bauchwand und Blase sich nach dem Nabel zu erstrecken, wird der Uterus von Tag zu Tag mehr erhoben, so daß er auffallend groß erscheint.

Sehr wichtig für die Diagnose ist die Entstehung ohne erhebliche Schmerzen. Der Streit, ob ein Tumor, der ein Entzündungsprodukt ist, intraperitonäal oder extraperitonäal liegt, ist nicht so schwer zu entscheiden, als gemeinhin angenommen wird. Entstand der Tumor ohne Schmerzen, also ohne peritonäale Symptome, war der Tumor nie druckempfindlich, so muß er im Subserosium entstanden sein. Wichtig ist der seitliche Sitz, oder überhaupt der Umstand, daß der Tumor da gefunden wird, wo nach den anatomischen Verhältnissen bei Parametritis ein Tumor zu erwarten ist.

Sieht man die Fälle erst nach längerem Bestande bei heruntergekommenen Patientinnen, so kann man auch an bösartige Neubildungen, z. B. Sarkome des Uterus bezw. des Retroperitonäalraumes denken. Der Spezialist bekommt von Zeit zu Zeit Fälle von parametritischen

Exsudaten mit dieser Diagnose zugeschickt. Aus der einmaligen Untersuchung ist es dann kaum möglich, sofort ins klare zu kommen, oft ist es nötig, zu narkotisieren, um die Grenzen des Tumors deutlich zu fühlen. Jedenfalls wird der Verlauf die Diagnose stellen lassen.

Verwechselungen mit Myom sind gar nicht so selten. Ich habe vor vielen Jahren einmal bei einer weit hergereisten nicht fiebernden Kranken wegen starker Blutung bei „kindskopfgroßem Myom" des Uterus die Kastration gemacht. Die Kranke verließ die Klinik gesund. Nach 10 Wochen begann starkes Fieber. Ich eröffnete an der typischen Stelle über dem Poupartschen Band eine Parametritis, der Eiter floß ab, der Tumor verschwand. Es hatte sicher eine Verwechselung mit einem alten Exsudat vorgelegen und die Kastration war völlig zwecklos. Ein sehr großer parametritischer Tumor kann oben bis an die Niere und unten bis in die Scheide ragen. Er liegt hinter dem Colon, so daß die Perkussion seitlich hinten überall Dämpfung nachweist. Fieber und Pulsbeschleunigung besteht fast stets bei großen Eiteransammlungen, wenn man nur genau beobachtet. Der Tumor ist nicht verschieblich, wenn er es auch manchmal deshalb scheint, weil er eindrückbar ist. Eine Probepunktion, die Eiter entleert, klärt den Fall am schnellsten auf. Schwierigkeiten erwachsen auch dann für die Diagnose, wenn das parametritische Exsudat symptomlos längere Zeit bestand und nur der Durchbruch nach inneren Organen hin Erscheinungen macht. So kann eine ganz floride Peritonitis bei Verjauchung und Durchbruch nach der Peritonäalhöhle plötzlich entstehen. Dies ist sehr selten. Aber Durchbrüche in den Mastdarm sind häufig. Seltener in den Dünndarm. Doch sah ich auch einen Fall, wo ich operieren wollte und plötzlich fast 2 l Eiter aus dem Magen durch Erbrechen entleert wurden. Danach war der Tumor verschwunden. Wie schon bei den Symptomen auseinandergesetzt, sind die subjektiven Erscheinungen beim Durchbruch in die Blase verschieden, die objektiven aber werden stets dieselben sein. Gehen Eiter und Blutmassen mit dem Urin ab, wird dann der Urin sofort wieder eiterfrei, ganz klar, so kann kein Blasenkatarrh vorliegen. Sieht man die Fälle erst dann, wenn Flatus und Kot mit dem Urin abgehen — bei Darmblasenkommunikation —, dann lehrt die mikroskopische Untersuchung des Urins sofort, um was es sich handelt.

Vom Mastdarm aus ist das Loch oft zu fühlen, wenn man in der Narkose sorgfältig untersucht. In einem Falle fühlte ich eine wohl 2 cm hohe Hervorwölbung, auf deren Höhe das Loch sich befand und sogar mit dem Mastdarmspiegel zur Anschauung gebracht werden konnte. In anderen Fällen findet man hartrandige, wie mit dem Locheisen ausgeschlagene Öffnungen im Rectum.

Wie schwierig die Diagnose mitunter ist, bewies mir ein Fall, wo ich ein parametritisches, vereitertes Exsudat diagnostiziert hatte, und wo bei der Obduktion (Tod an Pyämie) ein mit vielen Fistelgängen durchsetztes, vereitertes und verjauchtes, inkarzeriertes, großes Myom der hinteren Cervixwand gefunden wurde. Ebenso wurde in einem Falle die Diagnose plötzlich klar, als im Eiter die Haare eines vereiterten Dermoids erschienen. Auch hochsitzende Rektalkarzinome oder Karzinome an der Bauhinschen Klappe können durch Entzündung und Eiterung in unmittelbarer Umgebung fieberhaft verlaufen und ein parametritisches Exsudat vortäuschen. Dann geben die Unmöglichkeit eines Zusammenhanges mit Puerperium oder Trauma, das Alter der Patientin und vor allem die charakteristischen Verdauungsbeschwerden, die Schmerzen und die Blutungen beim Stuhlgang Anhaltspunkte. Auch findet man manchmal in dem entzündlichen Tumor am Darmkarzinom beim Perkutieren Luft oder emphysematöses Knistern. Dies Symptom habe ich bei Parametritis nie beobachtet.

Kann man aber wirklich die Diagnose nicht stellen und schwankt sie auch bei der täglichen, sorgfältigen Beobachtung hierhin und dahin, so kommt man gerade durch die positiven oder negativen Resultate der Behandlung schließlich zur richtigen Diagnose.

Die Prognose ist im allgemeinen gut. Freilich existieren mancherlei oben besprochene Gefahren. Erlauben es aber die äußeren Verhältnisse, rationell zu behandeln und im rechten Moment zu operieren, so ist die frische wie die alte Parametritis ein Leiden, das gewiß heilbar ist.

## Behandlung.

Zunächst ist daran zu erinnern, daß die Prophylaxe in Antisepsis bei der Leitung von Geburten und Aborten, sowie bei jeder, auch der kleinsten, gynäkologischen Manipulation besteht. Dann ist die Behandlung eine andere, wenn wir das Entstehen eines Exsudats beobachten, eine Ausbreitung und Vergrößerung verhüten, und wenn wir ein altes Exsudat beseitigen wollen.

Bei hohem Fieber ist eine Eisblase auf den Leib am Platze. Prießnitzsche Umschläge haben den Vorteil, unruhige Patientinnen zum Stillliegen zu nötigen. Aus diesem Grunde ist ihre Verordnung wünschenswert. Vor allem ist Opium von Erfolg. Da zunächst oft das Peritonäum gereizt ist, so sind Abführmittel kontraindiziert. Man wartet, wie bei Typhlitis, ab und verordnet, wenn die Druckempfindlichkeit aufgehört hat, leichte Laxantien und Klistiere. Bei langdauernder Parametritis darf man das Allgemeinbefinden über das lokale Leiden nicht vergessen. Oft ist lokal jede Therapie nutz- und erfolglos,

während es wohl gelingt, durch raffinierte Sorgfalt in der Ernährung mit dem Allgemeinbefinden auch eine Besserung des lokalen Leidens, eine größere Energie in den Resorptionsvorgängen zu erreichen. Fiebernde Kranke gut zu ernähren, ist ja überhaupt schwierig. Gerade bei Parametritis ist oft der Appetit miserabel.

Nicht selten besteht bei einem unaufhaltsam sich bildenden, parametritischen Exsudat die ganze Kunst der Behandlung darin, die Nahrungsaufnahme zu regeln und durch die ärztliche Autorität die Patientin zur Schonung und zum Bettliegen zu veranlassen.

Um alte Exsudate zu verkleinern, d. i. zur Resorption zu bringen, haben wir verschiedene Mittel: Salzbäder, Salzsitzbäder, Glyzerintamponade, heiße Injektionen, Permanentirrigation und Einpackung des Leibes bezw. der Beckengegend in feuchtwarme Umschläge, Massage und elektrische Beleuchtung resp. Erwärmung. Niemals ist eine Kur mit warmen Dampfbädern ohne badeärztliche Leitung zu gestatten. Ein Vollbad von $^1/_2$ Stunde ist durchaus nichts Indifferentes. Manche Patientin wird dadurch nervös, aufgeregt, schlaflos, und ist nach einer Badekur viel elender als vorher, ohne daß das Exsudat wesentlich abgenommen hat. Den Körper weniger angreifend sind Soolsitzbäder. Der Arzt muß genau Vorschriften geben. Mit der alleinigen Anordnung „Sitzbäder nehmen“ ist das Wenigste getan. Die Patientin badet am besten abends. Dem Sitzbad von 2 Eimern wird 1 kg vorher gelöstes Seesalz oder Mutterlaugensalz zugesetzt. Ein solches Bad kann in der Armenpraxis 3 bis 4 mal gebraucht werden.

Das Bad sei nicht unter 26°, nicht über 30° R. warm, zwischen diesen Wärmegraden kann man schwanken. Bei frischen Exsudaten nimmt man kühlere, bei älteren wärmere Bäder. Die Patientin setzt sich, für die Nacht angekleidet, in das Bad. Ein Mantel oder Tuch liegt um die Badende und die Badewanne. Letztere wird dicht an das Bett gestellt. Das Zimmer habe während des Badens eine Temperatur nicht unter 18° C. Im Bett der Patientin liegt ein wollenes Tuch, darüber ein Leinentuch, auf beiden steht eine Wärmflasche. Die Patientin bleibt 10 bis 20 Minuten im Bad. Die Patientin wird aus dem Bad gehoben, bezw. beim Erheben unterstützt, und schnell abgetrocknet. Sie legt sich sofort in das erwärmte Bett. Das Leinentuch saugt den Rest der Feuchtigkeit an. Dann wird das Leinentuch und nach einiger Zeit das wollene Tuch entfernt. Der benäßte Körperteil darf nicht kalt, der Blutstrom nach der Haut darf nicht durch auf die Haut wirkende Kälte unterbrochen werden.

Nach dem Sitzbad ist sorgfältig die Körpertemperatur zu kontrollieren; steigt sie, so läßt man lieber die Sitzbäder vorläufig weg.

Die Scheidenirrigationen nimmt die Patientin liegend vor. Die Salzlösung befindet sich in einem Irrigator von 12 l Inhalt, sie hat eine Temperatur von 40 bis 45° C. Die Patientin führt sich das Rohr in die Scheide ein. Oder man läßt in einem kleinen Irrigator Salzwasser nachschütten. Auch wendet man einen auf dem Tisch, etwa 1 m über der Kranken, stehenden Eimer mit Saugheber an, aus dem das Wasser kontinuierlich fließt. Als Unterschieber wird der S. 95, Figur 53 abgebildete mit Abflußvorrichtung gebraucht.

Man kann mit dem Hitzgrade des Irrigationswassers bis zu 45° C. steigen. Die Hitze wird dann nicht unangenehm an den äußeren Geschlechtsteilen empfunden, wenn man den Hasseschen Scheidenspüler, S. 256, Figur 150 anwendet.

Die Kranke muß täglich besucht, die Temperatur muß gemessen werden. Die Heißwasserinjektionen sind durchaus keine Panacee. Oft muß man wegen beginnenden Fiebers oder wegen Schmerzen diese Behandlung wieder einstellen. In vielen Fällen sieht man allerdings bei der Permanentirrigation, die täglich 2—3 Stunden lang fortgesetzt wird, wunderbare Erfolge. Exsudate oder Exsudatreste, die trotz aller Behandlung jahrelang unverändert bestanden, schwinden nach 3 bis 4 Wochen völlig. Verträgt die Patientin die Injektionen gut, so kann man selbst 2 mal am Tage stundenlang irrigieren lassen. Stets muß die Patientin nach der Spülung 1 bis 2 Stunden ruhig im Bett liegen.

Die Prießnitzschen Umschläge müssen nicht nur auf dem Leibe liegen, sondern um das ganze Becken herumgewickelt werden. Diese Umschläge können permanent liegen, sie müssen das Ersatzmittel jeder lokalen Therapie sein, wenn die Patientin zu Bett liegen muß. Entstehen bei Soole Ekzeme, so wende man Wasser an. Auch schwache desinfizierende Lösungen sind mit Vorteil zu gebrauchen, z. B. 1 prozentige Alsol-, $^1/_{20}$ prozentige Sublimatlösung. Etwas davon resorbiert die Haut gewiß.

Die Beobachtung von Freund, daß bei der Belastung Fieber entsteht, wenn Eiter in der Tiefe vorhanden ist, kann ich durchaus bestätigen. Die Belastungstherapie ist also ein diagnostisches Hilfsmittel. Zeigt sie an, daß Eiter vorhanden, so sucht man ihn operativ zu entfernen.

Außer den genannten Mitteln sind Jodpräparate empfohlen. Man hat sowohl Jodtinktur auf den Unterleib als auch auf das Scheidengewölbe gepinselt, je nachdem man auf das Exsudat hier oder dort eher einzuwirken hoffte. Auch Tampons mit Jodkalilösung, Jodglyzerin, Jodoformglyzerin oder Ichthyolglyzerin 1 : 10, Borlanolin 1 : 10 werden angewendet. Auch vom Mastdarm aus suchte man durch kalte oder

warme Klysmata mit Öl oder Lebertran auf die Exsudate einzuwirken. Leider ist die Behandlung eines parametritischen Exsudates oft so langwierig, daß man übergenug Zeit hat, alle diese Mittel durchzuprobieren.

Vielfach wird Massage angewendet. Von den guten Erfolgen hört man viel, von den schlechten weniger, und doch sind sie nicht selten. Jedenfalls darf man Massage nur anwenden, wenn kein Eiter vorhanden ist. Bei „Exsudatresten“ resp. bei Narben hat man vortreffliche Resultate. Feste Narben werden dehnbar und verschwinden, der Uterus wird allmählich beweglich und Heilung tritt ein. Andererseits habe ich aber bei sehr hysterischen Frauen durch Massage Zustände entstehen sehen, die fast an Psychosen grenzten. Macht die Massage Schmerzen oder sogar Fieber, so ist sie sofort auszusetzen.

Diagnostiziert man das Vorhandensein von Eiter in der Tiefe oder nähert er sich der Oberfläche, so entleert man ihn durch Einschnitt.

Es ist dies einfach, wenn der Eiter sich der Bauchwand nähert und schon eine „Gewebslücke“ vorhanden ist. Sie wird inzidiert, und der Finger oder eine gespreizte Kornzange macht das Loch größer. Liegt der Eiter noch tief, so geht man präparatorisch vor. Ist es möglich, so schone man die Arteria epigastrica. Man sieht sie bei langsamem Präparieren deutlich, so daß sie vor dem Durchschneiden doppelt unterbunden werden kann. Sie liegt tief auf dem Peritonäum, blutet nicht unterbunden sehr stark, und zieht sich leicht zurück. Es kann ziemlich schwer sein, namentlich bei schlechter Assistenz, die durchschnittene Arterie zu fassen. Nach der Inzision wird die Höhle mit dem Finger ausgetastet, enge Stellen, die in größere Buchten führen, werden vorsichtig zerdrückt, die Höhle wird mit Jodoformgaze ausgestopft. Nach einigen Tagen schiebt man zwei dünne Gummirohre nebeneinander ein. In das eine, ohne Löcher, spült man ein, das andere mit Löchern dient dem Ausfluß.

Weist man mit der Sonde nach, daß die tiefste Stelle der Höhlung der Scheide dicht anliegt, so macht man sofort eine Gegenöffnung (vergl. S. 534) und hat nun den Vorteil, durchspülen zu können. Die weitere Nachbehandlung ist die S. 535 geschilderte.

Frische parametritische Tumoren, wenn sie Kindskopfgröße erreicht haben, kann man nur von der Scheide aus entleeren, weil in diesem früheren Stadium das Exsudat seitlich am Uterusrande oder vor dem Uterus liegt.

Bei dieser Operation braucht man möglichst wenig das Messer. Anfänger, die nicht geübt sind und nicht genügende Assistenz haben, können recht unangenehme Blutungen erleben, ja eine Patientin durch Verblutung verlieren. Ich verfahre folgendermaßen: An der hervor-

ragendsten Stelle wird eine „Leitkanüle“ (Figur 94, S. 175) eingestochen. In der Rinne wird eine Kornzange nach oben geschoben und auseinander gedrückt. Der Finger geht ein. Das Loch wird stumpf dilatiert mit dem Finger und der neben ihm liegenden gespreizten Kornzange. Unter sehr geringem Wasserdruck wird mit dem Rückflußkatheter ausgespült. Der Finger tastet die Höhle vorsichtig aus, etwaige enge Stellen zwischen den einzelnen Buchten des Abszesses erweiternd. Auf dem Leib liegt ein Sublimattuch, so daß man gut kombiniert untersuchen und von außen kontrollieren kann, wo sich der innere Finger befindet. Nach dem Abfluß wird mit Jodoformgaze die Höhle ausgestopft. Dann wird ein Schrotsack auf den Leib gelegt.

Die Nachbehandlung besteht in vorsichtigen Spülungen. Hat der Eiterabfluß völlig aufgehört, so genügen Vaginalspülungen, bei Fieber muß die Abszeßhöhle irrigiert werden. Den Uterus ganz oder partiell zu exstirpieren, um den Abfluß zu garantieren, halte ich weder für nötig, noch für erlaubt. Eine sorgfältige Nachbehandlung hält die Öffnung auch ohne dies offen. Hört das Fieber nicht auf, so wird die Höhle permanent irrigiert. Borsäure- oder Alsollösungen sind zu verwenden. Der nötige Apparat ist S. 380 geschildert. Es ist sicher, daß man mit der Permanentirrigation der Abszeßhöhle selbst viel bessere Resultate hat als mit zeitweiligen Spülungen. Wenn 2—3 Stunden der desinfizierende Strom angewendet war, so spritzt man zum Schluß eine Glyzerinborsäurelösung 1:10 in die Höhle ein. Diese Lösung wirkt auf die Höhle stark verkleinernd.

Bei jahrelang bestehenden, fast unverändert bleibenden, steinharten parametritischen Tumoren ist oft ein Einschnitt in die Schwarten von der Vagina aus von ausgezeichnetem Erfolge. Wenn auch der Einschnitt gar keinen Eiter zu Tage fördert, und der Finger sich in steinharte Narbenmassen einbohrt, so fängt doch erst nach dieser Operation der steinharte Tumor zu verschwinden an.

## B. Tumoren der Ligamenta im Subserosium.

Im Subserosium können Hämatome entstehen, so z. B. bei der Uterusruptur während der Geburt. Auch nach Operationen ist eine Verblutung in das Subserosium möglich. Ich sah einen Fall, wo bei Myom die Spermatica bei der Gesamtligatur nicht gefaßt war und nun ein Hämatom, das oben bis zur Niere, unten über den Iliacus und unter die Beckenserosa reichte, den Verblutungstod verursacht hatte, während die Bauchhöhle absolut frei geblieben war.

Neubildungen sind meist Myome bezw. Fibromyome von den Muskelfasern des Ligamentum latum ausgehend. Es sind ganz sichere

Fälle beschrieben, wo das Myom nicht etwa vom Uterus intraligamentär weiter gewachsen, sondern im Ligamentum latum entstanden war.

Auch die retrocervikalen Myome, die als Tumoren des Douglasschen Raumes klinisch erscheinen, liegen oft dem Uterus nur lose an.

Sind diese Geschwülste groß, so verdrängen sie den Uterus seitlich und nach oben. Dadurch kann die Blase bis zum Nabel erhoben sein, so daß ein unvorsichtiger Bauchschnitt sie direkt spaltet. Auch Cystenmyome können vom Subserosium bezw. dem muskulösen Kern des Ligamentum latum entstehen.

Am Knochen sitzen Fibrome, Osteosarkome, Enchondrome und Exostosen. Mehrere Fälle von Geburtskomplikationen sind früher beschrieben, bei denen große Fibrome vom Periost oder den Beckensynchondrosen entsprangen. Ich beobachte einen Fall, wo eine Exostose der Symphyse die Harnröhre stark verdrängte und Urinbeschwerden machte.

Retroperitonäale Sarkome, von versprengten Urnierenresten oder von Drüsen ausgehend, auch Lymphosarkome zwischen den Mesenterialplatten, bilden große, weiche Geschwülste. Die Sarkome wachsen mitunter überraschend schnell. Ich erlebte beim Herausheben einer solchen Geschwulst einen Verblutungstod (vergl. S. 521). Auch Dermoide sind mehrfach im Beckenbindegewebe gefunden, ebenso Aktinomykose.

Ein Mastdarmkarzinom kann nach vorn wachsen, ein retroperitonäales Karzinom werden, oder zu sekundärem Scheiden- oder Uteruskarzinom führen. Spiegelberg sah auch einen Fall von Hydrorhachis, bei der die Geschwulst auf der vorderen Kreuzbeinseite saß. Sie wurde eröffnet, und die Kranke starb an Meningitis. Ich habe mehrmals große Abszesse im seitlichen Laquear eröffnet, die sich als große periproktitische, paravaginale Eiterungen herausstellten.

In allen diesen Fällen ist die Exploration per anum notwendig. Dadurch wird die Differentialdiagnose gestellt, ob eine Geschwulst vom Kreuzbein ausgeht oder vor dem Mastdarm im Cavum Douglasii liegt.

Die Reaktion des Allgemeinbefindens auf eine Geschwulstbildung entscheidet bei längerer Beobachtung, ob es sich um eine bösartige Neubildung handelt. Wächst ein Tumor ununterbrochen, ist jede fieberhafte Erkrankung resp. der Zusammenhang mit dem Puerperium oder einer Operation auszuschließen, so wird die Diagnose einer malignen Neubildung nicht schwanken.

Wenn möglich, so ist jede Geschwulst operativ zu entfernen. Im anderen Falle ist sie symptomatisch zu behandeln.

Cysten der Ligamenta lata, parovariale Cysten etc. sind S. 432 erörtert.

Der Echinokokkus entsteht primär zwischen Uterus und Mastdarm subperitonäal. Er wächst wie ein parametritisches Exsudat, durchbricht aber auch das Peritonäum und liegt teilweise frei zwischen den Därmen. Auch durch Druckusur schafft er sich Raum, so daß er selbst die Uteruswand durchbricht. Ist er klein, so fühlt man hinter dem Uterus, die Scheide vorwölbend, eine prallelastische Cyste, welche den Eindruck einer gewöhnlichen Vaginalcyste macht. Der Umstand, daß die vermeintliche Cyste hinter dem Uterus nach oben gestiegen ist, und daß man nach Eröffnung mit dem Finger weiter hinaufreicht, sowie der Abgang der gläsern-weißlichen, leicht zerreißlichen Membranen, sichert die Diagnose.

Auch ohne Vereiterung erfolgt spontaner Durchbruch in den Mastdarm, die Scheide, den Uterus oder die Blase, dann ist die Diagnose aus den abgehenden Blasen leicht zu stellen. Eine Probepunktion bezw. Probeaspiration mit einer kleinen Spritze ist als ungefährlich zu gestatten. Die chemische Untersuchung ergibt klare eiweißfreie Flüssigkeit, geringes spezifisches Gewicht, Traubenzucker, Bernsteinsäure. Mikroskopisch findet man die parallelen Streifen der Chitinkapsel und, allerdings selten, Haken, die übrigens durch eine Eiterung zerstört werden.

Verjaucht der Echinokokkus, was bei der Nähe des Darms leicht eintritt, so ist die Höhle zu erweitern, auszuspülen und zu drainieren.

Auch im Ligamentum rotundum[1] sind Hämatome beobachtet. Martin operierte ein vereitertes Hämatom des Ligamentum rotundum.

Als Tumoren sind Adenomyome von Urnierenresten stammend gefunden, sowohl vor als hinter dem Leistenkanal. Ferner Lipome, Dermoide, Myome und Fibrome. Cysten bilden sich aus Flüssigkeitsansammlungen im Canalis Nuckii: Hydrocele muliebris.

## C. Perimetritis.

### Anatomie und Ätiologie.

Die Perimetritis ist eine Entzündung des serösen Überzuges des Uterus. Doch gibt es kaum einen Fall, bei welchem nicht die benachbarten Partien des Peritonäums (das Pelveoperitonäum) mit in den pathologischen Prozeß einbezogen sind. Es wird also aus der Perimetritis eine Pelveoperitonitis, Perisalpingitis und Perioophoritis.

Zunächst muß ich einige anatomische Bemerkungen vorausschicken.

[1] Martin: Z. f. G. XXII, 444. — Pfannenstiel: Verhandl. d. Deutschen Ges. f. Gyn. VII, p. 195. — Sänger: A. f. G. XXI, 297; XVI, 402. — Gottschalk: C. f. G. 1887, p. 329. — Fischer: M. f. G. V, 317.

In der Luschka entnommenen Figur 310 sind die anatomischen Verhältnisse dargestellt. Das Präparat stammt von einer Leiche, die im Liegen zum Gefrieren gebracht wurde. Demnach ist der Uterus, dem Gesetz der Schwere folgend, nach hinten gesunken und hat sich an das hintere Paritealperitonäum angelegt. Der Douglassche Raum

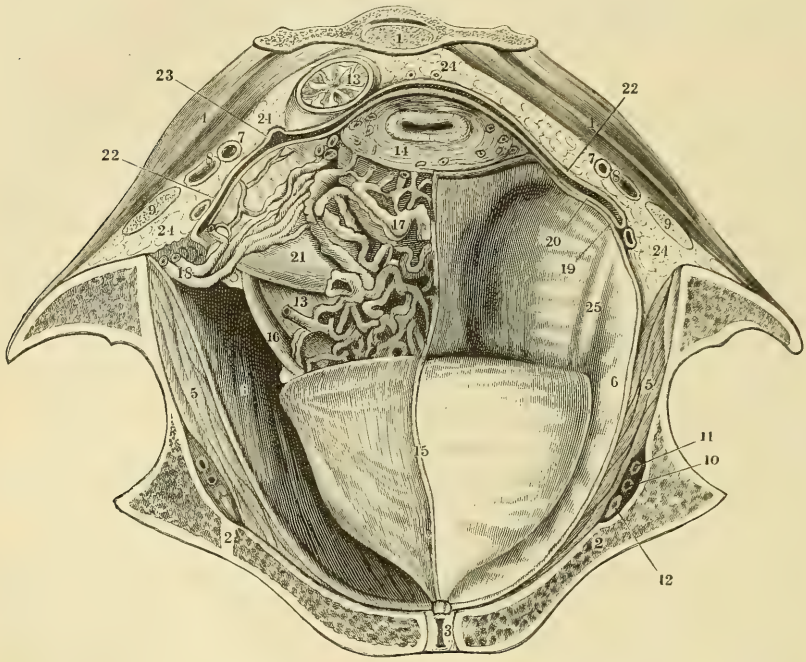


310

Anatomisches Präparat von Luschka: Beckenhöhle, Durchschnitt durch den 3. Sakralwirbel. Uterus retroponiert.

1. Dritter Sakralwirbel. 2. 2. Horizontaler Schambeinast. 3. Symphyse. 4. Musculus pyriformis. 5. 5. Musculus obturator internus. 6. Levator ani. 7. Arteria glutaea superior. 8. Vena glutaea superior. 9. Nervus ischiadicus. 10. Arteria obturatoria. 11. Vena obturatoria. 12. Nervus obturatorius. 13. Mastdarm. 14. Uterus, dessen linke vordere Seite vom Peritonäum überzogen, dessen rechte vom Peritonäum entkleidet ist. 15. Harnblase. 16. Ureter. 17. Unter dem Peritonäum und der oberflächlichen Muskelschicht des Uterus sich ausbreitendes Venengeflecht. 18. Zwischen den Blättern des Lig. uteri latum eingeschlossen gewesenes, zur Bildung der Vena spermatica interna führendes Venengeflecht. 19. Vorderes Blatt des linken breiten Mutterbandes. 20. Hinteres Blatt des linken breiten Mutterbandes. 21. Hinteres Blatt des rechten breiten Mutterbandes. 22. Hintere Peritonäalwand des Cavum Douglasii. 23. Der zu einer engen Spalte reduzierte Douglassche Raum. 24. Fettreiches Bindegewebe welches mit dem subperitonäalen Bindegewebe des auf der rechten Seite freigelegten Cavum pelvis subperitonaeale kontinuierlich ist. 25. Der linke unter dem Peritonäum liegende Ureter.

ist zu einer schmalen Spalte reduziert (23). Dagegen hat sich die stark zusammengezogene Blase vom Uterus abgezogen. Rechts ist das Peritonäum entfernt, links deckt es die Beckenorgane. Rechts erblickt man also das Subserosium, und in ihm, nach Entfernung des Bindegewebes und Fettes, die Venengeflechte der Spermatica (18).

Von dem Ligamentum latum fehlt die vordere Platte rechts, so daß man die vordere bezw. innere Fläche der hinteren Platte erblickt (21). Vor dem Uterus befinden sich ebenfalls starke uterine Venenplexus (17). Würde also in den beschriebenen Lokalitäten rechts eine Entzündung entstehen oder ein Entzündungsprodukt lagern, so handelte es sich um Parametritis: Beckenbindegewebsentzündung. Platzte

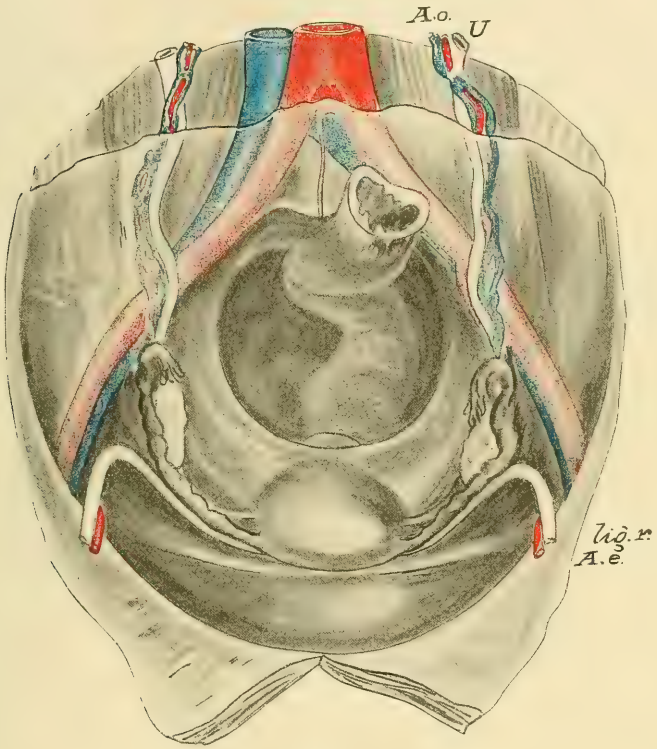


311

Beckenhöhle mit nach vorn gelagertem Uterus, um den Douglasschen Raum zu demonstrieren.

A o Arteria ovarica. U Ureter. Lig. r Ligamentum rotundum. A e Arteria epigastrica.

eine der dargestellten Venen, so entstände ein extraperitonäales Hämatom des Beckenzellengewebes.

Auf der linken Seite erblicken wir eine Grube, in der die Zahlen 19 und 20 stehen, dies ist die linke Hälfte der Excavatio vesico-uterina, hinten begrenzt von dem Ligamentum latum und der vorderen Fläche des Uterus. Läge hier ein Entzündungsprodukt oder befände sich dasselbe in der Spalte 23, zwischen 20 und 22, dem Douglasschen Raume cfr. auch Fig. 311, und verdrängte es den Uterus 14 bis an die

Symphyse 3, so handelte es sich um das Produkt einer intraperitonäalen oder perimetritischen Entzündung. An derselben Stelle lagerndes Blut bildet eine intraperitonäale Haematocele anterior.

Die Ätiologie der Perimetritis ist eine sehr mannigfaltige. Ohne Infektion besteht sie z. B. bei Retroflexion, Zirkulationsstörung, Stauung Hyperämie, Schwellung des verlagerten Uterus. Daran beteiligt sich das Peritonäum, es wird bei Anstrengung der Bauchpresse z. B. beim Stuhlgang, oder durch ein schlecht sitzendes, drückendes Pessar lädiert. Dadurch kommt es zu Endothelabschilferung resp. Verletzung und zu Verklebungen mit dem Peritonäum des Douglasschen Raumes. Die Verklebungen sind zunächst flächenartig. Nimmt aber der Uterus künstlich oder spontan seine richtige Lage wieder ein, oder vergrößert er sich in der Schwangerschaft, so wird die flächenartige Adhäsion ausgezogen, sie wird ein Strang. Je mehr der Strang oder das Band ausgezogen wird, um so weniger wird es ernährt. Dadurch rarefiziert die Pseudomembran und zieht schließlich als spinnwebeartiges, dünnes Häutchen vom Uterus nach der Stelle, wo der Uterus angeheftet war. Auch die Ovarien, auf der Oberfläche unregelmäßig, vergrößert, ödematös, schwer, nach unten sinkend, kommen an Orte, wo sie gedrückt werden oder mechanisch reizen, so z. B. Rectum und Uterus. Dann entstehen zwischen den Ovarien und der Umgebung auch mit den Appendices epiploicae Adhäsionen, weil auch das Ovarialepithel wegen der Perioophoritis verändert ist. Lagert sich später der Uterus richtig, so zieht er das an anderen Orten adhärente Ovarium nur unvollständig nach. Oder eine schrumpfende Pseudomembran verhindert das Ovarium, seine physiologische Lage einzunehmen. Derselbe Vorgang findet an den Tuben statt. Hier spielt der infektiöse Tubeninhalt, der aus dem Ostium abdominale ausfließt, eine große Rolle. Oder eine Endosalpingitis setzt sich durch die dünne Tubenwand auf den Peritonäalüberzug fort und wird eine Perisalpingitis. Auch auf dem Lymphwege gelangen Gonokokken, durch den Uterus an das Peritonäum und erzeugen eine Perimetritis. Das Resultat sind Veränderungen an den Adnexen, bei denen das Ligamentum ovarii und die Tuben sich um die Achsen drehen, zusammenbiegen, verschieben, fesseln, abknicken, verzerren, langziehen oder fixieren.

Darmulzerationen, tuberkulöser oder chronisch entzündlicher Art, Typhlitis etc. führen zu Entzündung der Darmserosa und zu Adhäsionen und Verklebungen des Peritonäums. Vielleicht kann allein der zu lange Aufenthalt des Kots in dem Darme zum Übertritt von Darmgasen, Toxinen oder Kolibakterien durch die Darmwand zu pelveoperitonitischen Affektionen im Douglasschen Raume führen. Klinisch möchte man annehmen, daß durch die Zirkulationsstörungen bei Dysmenorrhoe

Metritis und Perimetritis entstehen kann. So z. B. auch bei starken Erkältungen oder Anstrengungen zur Zeit der Menstruation.

Auch Neubildungen führen durch mechanische Reizung zu peritonitischen Verwachsungen. So entstehen an harten Stellen von Dermoidcysten und an Uterusmyomen, namentlich, wenn sie, im Douglasschen Raume liegend, den Uterus in seinen physiologischen Bewegungen hindern, und bei der Defäkation oder bei einer Geburt gedrückt und herabgepreßt werden, perimetritische Verwachsungen. Sehr große Tumoren, der vorderen Bauchwand anliegend, verkleben oft ohne Infektion, durch viele Traumen, die den stark hervorragenden Bauch treffen, mit dem Peritonaeum parietale. Bei Karzinomen, die den Körper durchwuchern, findet man stets Adhäsionen, oft so bedeutend, daß der Douglassche Raum völlig fehlt.

Geradeso wie Neubildungen reizen auch Blutcoagula aus einer geplatzten Tubenschwangerschaft das Peritonäum zur fibrinösen Schwartenbildung, z. B. bei der Kapselhämatocele (vergl. S. 496). Die Schwarten resorbieren nicht, in ihnen bleiben monatelang die Blutcoagula liegen.

In allen diesen Fällen entstehen deshalb Verwachsungen, weil das Peritonäalendothel nicht mehr physiologisch funktioniert. Die physiologische Funktion besteht darin, Verwachsungen zu verhüten und das Gleiten eines Peritonäalorgans am anderen zu ermöglichen. Sobald das Peritonäalendothel durch Nekrobiose bei Absterben eines Tumors, bei Trauma, Zirkulations-, Ernährungsstörung oder Infektion seine Vitalität verloren hat, tritt Verwachsung dann ein, wenn dasselbe am gegenüberliegenden Peritonäum gleicher Weise der Fall ist. Ist eine lädierte Stelle des Peritonäums vom intakten Peritonäum umgeben, so verwächst das normale gegenüberliegende Peritonäum nicht. Ich fand z. B. bei einer zufällig an interkurrenter Pneumonie am 6. Tage gestorbenen doppelseitig Ovariotomierten beide Stümpfe völlig frei, nirgends adhärent. Ebenso bleibt nach der Darmresektion, bei günstiger Heilung die Gegend der Darmnaht mobil. Ja nach plastischer Heilung einer Bauchdünndarmfistel, bei der der Darm nicht abgelöst wurde und die Operation nur im Ausschneiden des Trichters bestand, fand ich nach 2 Jahren bei der Sektion den Darm abgelöst und völlig frei. Nirgends war eine Spur der Fistel zu finden. Die Darmbewegung hatte den Darm abgelöst.

Leichter zu erklären ist die Perimetritis durch Fortleitung einer infektiösen intrauterinen Entzündung, so nach allen intrauterinen Manipulationen, nach ungeschicktem Sondieren mit rauhen oder unreinen Sonden, nach zu großen, sich mit der Spitze in den Fundus einbohrenden Intrauterinpessarien, nach Auskratzungen des Uterus und Enukleation von Myomen aus der Tiefe des Uterusparenchyms, nach

unsauberer Preßschwamm- oder Laminariabehandlung und bei Gonorrhoe. Manche Parametritis beginnt mit einer Perimetritis. Sie ist oft auch eine andauernde Komplikation der Parametritis. Richtiger ausgedrückt: eine gemeinsame schädliche Ursache — Infektion — bewirkt sowohl die Entzündung des Bindegewebes: Parametrium, als des serösen Überzuges: Perimetrium und Pelveoperitonäum. Auch das Substrat der Entzündung gehört beiden Krankheiten oder wenigstens der einen mehr als der anderen an, so daß also eitrige Tumoren vorkommen, bei denen sicher die vielfachen Adhäsionen über dem Tumor den peritonitischen, die charakteristische Durchbruchstelle oder Lage den parametritischen, subserösen Sitz beweisen. Es gibt auch Fälle, wo die Krankheit zunächst eine Parametritis ist. Das darüberliegende Peritonäum wird durch die darunter liegende Entzündung so alteriert, daß es seine Funktion: die Resorptionsfähigkeit, einbüßt. Schließlich ist das parametrische Exsudat resorbiert, und es bleibt als Endresultat des durch viele Monate sich abspielenden Prozesses eine Peritonäalcyste, ein abgesacktes seröses, nicht eitriges Exsudat zurück. Das peritonäale Exsudat war auch niemals eitrig, denn sonst würde das Serum resorbiert und der Eiter zurückgeblieben sein, nicht umgekehrt. So entstehen die serösen Peritonäalcysten.

Die durch die Adhäsion bedingten Lageveränderungen der Tuben und Ovarien sind sehr mannigfaltige. Oft verzerren nur wenige Membranen ein Ovarium, oft findet man eine förmliche Kapsel, aus der das glatte, vergrößerte Ovarium, wie der Rücken eines kleinen, extrauterinen Fötus aus der geplatzten Tube, hervorleuchtet. Oder das Ovarium ist so in perimetritische Schwarten und Häute, in verklebte Därme und Appendices epiploicae eingebettet, daß man die größte Mühe hat, es überhaupt aufzufinden. Das linke Ovarium kann in einer Biegung der Flexura sigmoidea liegen, das rechte in einer Exsudatmasse mit dem Processus vermiformis verwachsen sein. Ja, es kommt vor, daß das Ovarium selbst bei der Sektion kaum zu finden ist.

Im Wochenbette bildet die Perimetritis und Pelveoperitonitis oft das Anfangsstadium der universellen Peritonitis. In gynäkologischen Fällen ist die zur universellen, exsudativen Peritonitis fortschreitende Perimetritis sehr selten, wohl aber beoabchtet man eine ganz akute, perniziöse, septische Peritonitis als Folge instrumenteller Perforation des Uterus beim kriminellen Abort, oder Durchstoßungen des Uterus bei Entfernung von Abortresten. Fälle von universeller Peritonitis, die in 5 bis 6 Tagen zum Tode führten, habe ich nach Preßschwammanwendung vor 30 Jahren noch mehrfach gesehen. Die Infektion pflanzt sich durch die Tube fort. Bei frischen Sektionen kann man den Zusammenhang der jauchigen Endometritis mit der Endo-

salpingitis und Peritonitis nachweisen. Hier sehen sämtliche Gedärme bräunlich aus, die Venen der Därme sind strotzend gefüllt, die Abdominalhöhle enthält wenig blutig-seröse, dünne, bräunliche Flüssigkeit, das Peritonäum hat seinen Glanz eingebüßt. Die Tube ist hochrot

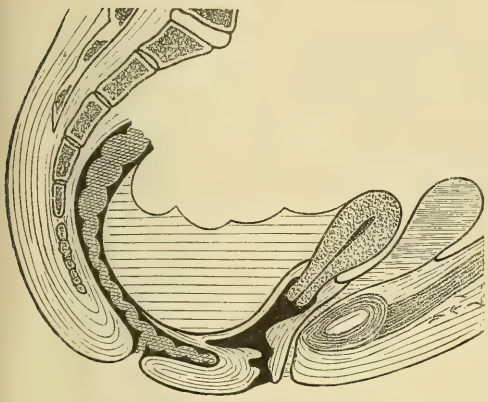

312

Großes intraperitonäales Exsudat, oben von verklebten Dünndärmen begrenzt.

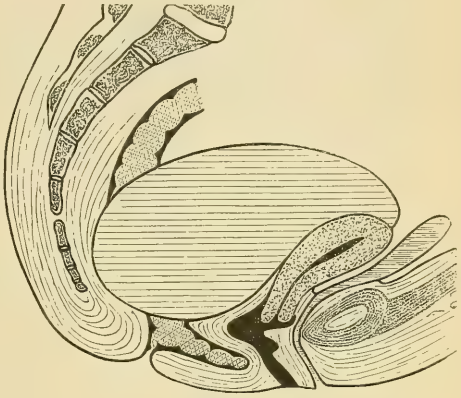

313

Intraperitonäaler Beckenabszeß, durch Zunahme des Innendrucks abgerundet.

314

Derselbe Fall im horizontalen Durchschnitt.

a Ende des linken, d Ende des rechten Ligamentum latum, b c Ligamenta Douglasii, dazwischen das Exsudat, den Uterus an die vordere Beckenwand andrückend.

und dick geschwollen. Derartige Fälle von tödlicher „foudroyanter" Peritonitis sind vor der Antisepsis bei ganz unbedeutenden intrauterinen Eingriffen nicht selten vorgekommen. Sie bewirkten, daß die praktischen Ärzte jahrzehntelang die größte Furcht vor den Maßnahmen der Gynäkologen hatten.

Demarkiert sich die Entzündung, so kommt es zu circumskripten Eiterungen, zu abgekapselten Eiterherden, zu Peritonäalabszessen, zu Abdominalkavernen. Solche Fälle schließen sich z. B. an gonorrhoische Tubeneiterungen an. Ein Tropfen Eiter fließt aus dem Fimbrienende aus. Der Abszeß liegt an der tiefsten Stelle des Peritonäalraumes hinten im Cavum Douglasii, aber auch seitlich, abgekapselt, neben dem Fimbrienende der Tube (cfr. pag. 473).

Je mehr die Eitermenge zunimmt, um so mehr nähert sich die Form des Abszesses der Kugel oder dem Ovoid. So wölbt der innere Cystendruck z. B. das Cavum Douglasii tief hinab, schiebt den Uterus bis dicht an die Symphyse und hebt die nach oben abschließende Membran hoch nach oben. Die Vagina wird von der Portio hinten gleichsam nach unten abgeklappt, so daß das Exsudat selbst unter und vor die Portio in die Vagina hinein sich vorwölbt. Schließlich wird die Eitercyste so groß, daß sie den Uterus oben und seitlich überragt und wie ein parametritischer Abszeß den Uterus umgibt. Tumoren entstehen, die bis zum Nabel reichen und den größten Teil der Abdominalhöhle einnehmen, vergl. Fig. 312 und 313.

Die den Abszeß von der Umgebung scheidende Membran ist nicht eine fortlaufende Membran, sondern sie wird aus der der Cyste zugekehrten Oberfläche der Därme gebildet, die unter sich verkleben und deren Zwischenräume von dicken Schwarten ausgefüllt sind. Fast wunderbar erscheint es oft, daß die überall aneinander geklebten Dünndärme in ihrer peristaltischen Funktion nicht gestört sind. Hat man doch Fälle von „Mangel des Peritonäums“ beschrieben, welche sicherlich nichts sind, als totale Verklebungen sämtlicher Dünndärme infolge abgelaufener universeller, adhäsiver vielleicht tuberkulöser Peritonitis in der Kindheit.

Nicht immer übrigens muß der Abszeß unten liegen, auch an anderen, ganz atypischen Stellen kann eine Abdominalkaverne liegen, so z. B. im Hypogastrium oder am Nabel. Hier kann er die Haut röten, durchbrechen und Fisteln an ganz atypischen Stellen hinterlassen, während bei Parametritis die Durchbruchstellen stets typische, durch die anatomischen Verhältnisse bedingte sind.

Die Figuren 312—314 pag. 565 zeigen diese Verhältnisse. In der Fig. 312 ist ein intraperitonäales Exsudat dargestellt, welches oben durch verklebte Dünndarmschlingen vom Cavum peritonaei abgeschlossen ist. Man sieht, wie eng das Exsudat dem Mastdarm anliegt, so daß der Finger von Mastdarm und Scheide aus das Exsudat in weiter Ausdehnung betasten kann. Nimmt die Eiterquantität bei bestehender Abkapselung mehr und mehr zu, so entsteht die Form des Abszesses, die Figur 313 darstellt. Hier hat der Innendruck zu Abrundung nach allen Seiten

geführt. Hinten erstreckt sich der Abszeß, den Mastdarm verdrängend, bis in die Konkavität des Kreuzbeins. Vorn überragt der Abszeß den Uterus, überall ist eine pralle Konsistenz zu fühlen.

Mehrfach ist die Beobachtung gemacht, daß peritonitische abgesackte Exsudate verjauchen, daß also bei ihrer künstlichen oder spontanen Eröffnung Gase und übelriechender Eiter erscheinen. Auch Abszesse, welche bei Coxitis auf der Innenwand des Beckens oder in der Psoasscheide von der Wirbelsäule sich senkend entstehen, verjauchen leicht. Bei allen Abszessen in der Nähe des Darms ist dieser Ausgang zu befürchten. Die Fäulniserreger stammen aus dem Darm. Ist auch die gesunde Darmwand eine feste Grenze, so können doch Bakterien und Gärungserreger die kranke Darmwand durchdringen. Ebenso wie man bei universeller Peritonitis die oberen Schichten des Uterus infiltriert oder bei Perihepatitis das angrenzende Leberparenchym verfärbt findet, ebenso beteiligt sich an einer Entzündung des serösen Überzuges auch die Darmmuscularis. Auch die Darmschleimhaut wird in ihrer Funktion geschädigt. Sie ist nicht mehr im stande die Fäulnis zu hindern, so daß der Darminhalt gärt, enorme Gasmassen bildet, die den Dünndarm zu Armdicke aufblähen. Die Peristaltik hört auf, durch die infiltrierte, entzündete, gelähmte Darmwand gelangen Fäulniserreger in die benachbarte Abszeßhöhle: der Abszeß verjaucht.

Bei der Vereiterung eines Exsudates kommt es auch zur Bildung einer Darmfistel; nach der Außenfläche des Bauches, nach der Scheide, nach dem Uterus und der Blase sind perimetritische Darmfisteln beobachtet. Die entzündete paralytische Darmpartie buchtet sich in die Abszeßhöhle hinein. In der vorgebuchteten Partie bleibt etwas Kot liegen. Die nachschiebenden Kotmassen treiben die Stelle mehr und mehr nach außen, d. h. in den Abszeß hinein, es kommt zur Kontinuitätstrennung; die alten Kotbrocken gelangen in die Abszeßhöhle. Dadurch wird der Inhalt jauchig, es entsteht Fieber, die Wand des Abszesses wird erweicht und der Durchbruch nach außen oder in ein angelagertes Organ erfolgt; Gas, übelriechender Eiter und wenige, alte Kotbrocken entleeren sich. Nach Entleerung des Eiters und Kotes hört Fieber und Schmerz auf, die Abszeßhöhle verengert sich zu einem Fistelgang. Dieser kann sich zwar temporär schließen, oft aber tritt in der Tiefe wieder etwas Kot aus, und der Vorgang erneuert sich.

Die Durchbruchstelle peritonäaler Abszesse befindet sich deshalb an ganz verschiedenen Stellen, z. B. handbreit über der Symphyse rechts, links oder auch am Nabel.

Außer der adhäsiven und eitrigen Perimetritis kommt noch seröse Perimetritis vor. Eine Vermehrung der Peritonäalflüssigkeit ist

aus zwei Gründen möglich; entweder ist die Transsudation vermehrt. so bei Lebercirrhose, Herzfehlern, Nierenkrankheiten, oder die Resorptionsfähigkeit ist vermindert. Letzteres ist bei der chronischen, serösen Peritonitis der Fall. Wenn z. B. oberhalb einer Parametritis, ein Teil des Peritonäums resorptionsunfähig ist, so wird die Flüssigkeit allmählich zunehmen. Die Flüssigkeit nimmt im abgesackten Raume zu; es bleibt stagnierendes, physiologisches Peritonäalsekret zurück. Auf diese Art entstehen seröse Cysten am Uterus und in der Nähe des Uterus. Fast immer befinden sich derartige Exsudate unten im Becken. Derartige seröse Cysten sind schon als Ovarialtumoren diagnostiziert und operiert worden. Sie erreichen oft eine bedeutende Größe, bestehen ziemlich unverändert jahrelang und kehren leider trotz Entleerung leicht wieder. Auch finden sich öfter kleine seröse Cysten in der Nähe von Adnextumoren oder extrauteriner Schwangerschaft. cfr. pag. 486. Sie sind stets ein Beweis der relativen Frische der Entzündung. Der Inhalt dieser den Entzündungsprodukten an- und aufgelagerten kleinen, serösen Cysten ist meist steril.

Als letzte Form der Perimetritis möchte ich eine Form erwähnen, für die es Symptome, aber kein Substrat gibt. Mehrfach kommen Fälle vor, die man früher „Hyperaesthesia peritonaei“ nannte, d. h. jede Bewegung des Uterus beim Gehen, beim Coitus, mit dem untersuchenden Finger, verursacht der Patientin ganz außerordentliche Schmerzen. Dabei findet man kein Exsudat, keine Resistenz, nur der quälende Schmerz bei Berührung läßt sich nachweisen. Handelt es sich nicht um ein Symptom der Hysterie, so sind vielleicht kleine peritonäale Entzündungen im Douglasschen Raume schuldig, die Virchow seiner Zeit als pathologisch-anatomisches Substrat der Colica scortorum beschrieb und mit der Pachymeningitis haemorrhagica verglich.

### Symptome und Verlauf.

Die zur universellen Peritonitis werdende Perimetritis bezw. Pelveoperitonitis kann gerade so bösartig verlaufen wie die rapideste puerperale, septikämische Peritonitis. Die Symptome sind die für Peritonitis charakteristischen: hohes Fieber, kleiner schwacher abdomineller Puls, enorme, kontinuierliche, spontane Schmerzen, Druckempfindlichkeit bei der geringsten Berührung, Meteorismus und Stuhlverhaltung infolge von Darmparalyse, Lähmung der Harnblase, als Folge von Durchtränkung der Blasenmuskulatur, jagende Respiration, Kollaps, Kohlensäurevergiftung, Sopor und Tod.

Eigentümlich ist, daß die Patientin in diesen Fällen durchaus nicht immer richtig lokalisiert. So bezeichnet sie als die Stelle des

größten Schmerzes die Nabel-, Magen- oder Lebergegend oder verlegt die Schmerzen in das Herz und klagt nur über Beängstigung, obwohl es klar ist, daß die Entzündung von unten nach oben stieg.

Eine Pelveoperitonitis kann ganz plötzlich entstehen, so daß die Patientin genau die Stunde angibt. Es gelangt Eiter aus der Tube, aus dem perforierten Uterus, aus einem geplatzten Appendix vermiformis, aus einem Abszeß, Durchbruch eines Magen- oder Darmgeschwürs in den Peritonäalraum. Sofort beginnt Fieber und Druckempfindlichkeit des Bauches und Tympanites. Demarkiert sich im günstigen Falle die Entzündung, so nehmen die stürmischen Erscheinungen ab, die Druckempfindlichkeit dagegen bleibt noch lange zurück oder entsteht immer wieder bei der kleinsten Anstrengung.

Bei chronischer, nicht exsudativer Perimetritis bestehen Schmerzen, wenn die Patientin auf schlechtem Pflaster geht, ausgleitet, Treppen steigt, gezwungen ist schnell zu gehen, tanzt, auf der Eisenbahn oder im Wagen fährt, ja, wenn nur eine hastige Bewegung gemacht wird. Beim schnellen Wechseln der Bettlage von einer Seite auf die andere, tritt ein plötzlicher intensiver Schmerz ein. Schon die geringe Verschiebung des Uterus und der Ovarien bei der Körperbewegung macht Symptome. Das schnelle Setzen auf einen harten Stuhl ist schmerzhaft, ebenso schnelles Aufstehen. Der Coitus ist wegen Schmerzen ganz unmöglich, namentlich bei chronischer Entzündung des Douglasschen Raumes (Colica scortorum). Dann findet sich oft Schmerz beim Stuhlgang oder nach dem Urinlassen. Die Dislokation bezw. Kontraktion des der Blase aufliegenden Peritonäums ist bei der Entleerung der Blase schmerzhaft. Man muß dieses Symptom kennen, um nicht bei „Blasenschmerzen“ sofort Katarrh der Blase zu diagnostizieren.

Bei der Untersuchung fühlt man oft keinen Tumor, aber jede Berührung des Uterus beim Untersuchen ist schmerzhaft. Bildet sich ein Tumor, so wird er meistenteils im Cavum Douglasii liegen. Der Tumor schiebt den Uterus in der Regel nach vorn und nicht nach der Seite. Aber es kommen auch seitlich am Ovarium oder der Tube liegende Resistenzen und Tumoren vor, die aus Adhäsionen und den genannten Organen zusammengesetzt sind: Konglomerattumoren.

Zu den Symptomen, welche jeder Beckentumor macht: Druckgefühl nach unten, Urin- und Stuhlbeschwerden, kommen bei Eiteransammlungen Schüttelfröste, Fieber, hohe Pulsfrequenz, Appetitlosigkeit, Mattigkeit, Abmagerung.

Bei serösen Cysten ist man oft erstaunt, große Tumoren nachzuweisen, die, ohne Symptome zu machen, lange Zeit bestanden.

Die Adhäsionen, welche Tuben und Ovarien verzerren, sind zwar oft nicht direkt zu fühlen, wohl aber beweist ein unbestimmtes Resi-

stenzgefühl und ein weicher, dem Finger zwar ausweichender und nachgebender, aber doch immer wiederkehrender Tumor das Dasein von Adhäsionen.

Perimetritiden verschlimmern sich leicht bei der Menstruation. Es gibt Fälle, wo alle Erfolge sorgfältiger Behandlung in der intermenstruellen Zeit durch plötzliche Verschlimmerung während der Menstruation illusorisch gemacht werden.

Eine Folge der Perimetritis ist Sterilität oder wenigstens erschwerte Konzeptionsfähigkeit. Kann auch der Uterus- oder Tubenkatarrh daran schuldig sein, so wird doch der Grund auch in den Dislokationen der Tuben und Ovarien gesucht werden müssen. Auch Extrauteringravidität bezw. Tubargravidität wurde auf perimetritische Verlagerung der Tuben und auf Endosalpingitis bezogen.

Bei akuter Pelveoperitonitis mit zurückbleibenden eitrigen Exsudaten kann die Krankheit sehr lange dauern, indessen ist der Verlauf im allgemeinen doch ein schnellerer als bei Parametritis. Der Durchbruch nach der Abdominalhöhle, die Verjauchung, kann, übrigens sehr selten, zum schnellen Tode, der Durchbruch nach außen oder in den Darm zur schnellen Heilung führen.

Bei der chronischen Perimetritis tritt durch Pseudomembranbildung ein Zustand relativer Heilung ein, d. h. die Entzündung ist sicher verschwunden, die Entzündungsprodukte aber, die Adhäsionen bleiben bis an das Lebensende bestehen. Zwar werden sie allmählich immer dünner, lösen sich auch künstlich oder spontan, verschwinden aber doch nicht vollständig. Langwierig ist der Verlauf in den Fällen, welche auf Tripperinfektion beruhen. Hier führen Körperbewegungen zu neuem Austritt von Tubeneiter und also zu neuen Rekrudeszierungen. Ja, nicht selten tritt eine neue Entzündung auf der einen Seite ein, wenn gerade die andere sich besserte. Dieses plötzliche Wechseln, die Folge von Austritt von Eiter, abwechselnd rechts und links, ist für Tripperperimetritis charakteristisch.

### Diagnose und Prognose.

Ist das Abdomen stark druckempfindlich, kann man den Uterus nicht, ohne Schmerzen zu machen, von der Scheide aus bewegen, bestehen vielfach subjektive Schmerzempfindungen, so ist die Diagnose klar. Eine akute schwere Peritonitis wird leicht mit Ileus verwechselt. Der bei beiden vorhandene Meteorismus und die Darmlähmung machen die Diagnose oft schwierig (vergl. S. 524). Das Fieber klärt zwar den Fall auf, doch ist nicht zu vergessen, daß bei den schlimmsten septischen Peritonitiden das Fieber fehlen kann. Auch bei Nieren-

und Gallensteinkoliken kann man beim ersten Anblick an akute Peritonitis denken. Doch verbannt die Beobachtung bald jeden Zweifel.

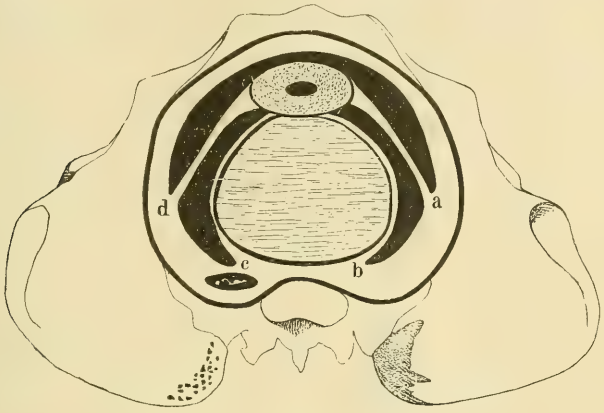


315

Perimetritisches Exsudat.

a Ende des linken, d Ende des rechten Ligamentum latum, b c Ligamenta Douglasii, dazwischen das große Exsudat, welches den Uterus ganz vorn an die vordere Beckenwand andrückt.

Die adhäsive Peritonitis wird dadurch diagnostiziert, daß man mit dem Uterus Bewegungen nach allen Richtungen hin auszuführen

316

Parametritisches Exsudat,

der Uterus, meist an der Entzündung etwas beteiligt, ist vergrößert und seitlich verschoben. a Mastdarm, b linkes, gesundes, c rechtes aufgeblähtes Douglassches Band, d d Ligamenta lata.

sucht. So kann man nicht selten den Sitz der Entzündungen ganz genau nachweisen. Ist z. B. die Bewegung der Portio nach vorn und

unten schmerzhaft, so besteht eine Entzündung der Douglasschen Falten. Ist allein der Zug an der Portio nach rechts schmerzhaft, so ist die linke Douglassche Falte entzündet. Und kehrt der reponierte Uterus bei Retroflexio selbst bei Simsscher Seitenlage sofort wieder in seine Lage zurück, so besteht eine hintere Adhäsion des Uteruskörpers. Liegt ein Ovarium am Boden des Douglasschen Raumes und bleibt es trotz hergestellter Anteversion des Uterus konstant hinten unten liegen, so ist es hinten unten adhärent. Läßt sich der Körper des antevertierten Uterus nicht erheben, und fühlt man an einer oberen Ecke eine unbestimmte Resistenz, so ist der Uterus mit dieser Ecke adhärent, d. h. Adhäsionen fixieren den Uterus vorn. Sterilität läßt ebenfalls adhäsive Verzerrungen der Adnexe vermuten.

Schwieriger ist es, die Produkte der Perimetritis, die perimetritischen Exsudate als solche mit Sicherheit zu erkennen. Zunächst wird die Anamnese hier immer einen Beginn mit Fieber und Schmerzen nachweisen. Entstand ein größerer entzündlicher Tumor am oder um den Uterus ganz symptomlos, so ist ein perimetritischer Ursprung nicht gut denkbar.

Freilich ist bei einem alten, abgesackten Exsudat das benachbarte Peritonäum oft so verändert, daß man das Exsudat kombiniert betasten kann, ohne Schmerzen zu bereiten. Ja, ein parametritisches Exsudat, welches in Vereiterung bezw. Einschmelzung übergeht, ist zu dieser Zeit nicht selten auch spontan schmerzhafter, als ein perimetritisches.

Die Lokalitäten der gefühlten Tumoren sind bei kleinen Exsudaten und beim Beginne verschieden. Das parametritische Exsudat liegt zuerst im Parametrium, d. h. seitlich vom Uterus, vorn am Uterus oder hinten hoch an der Abgangsstelle einer Douglasschen Falte, das perimetritische Exsudat dagegen erfüllt zuerst den Douglasschen Raum, wird also zuerst tiefer hinter dem Uterus gefühlt. Da der Douglassche Raum bei manchen Frauen sehr weit herabreicht, so kann ein intraperitonäales Exsudat hinten sehr tief herabreichen. Perforiert ein Exsudat an der oberen Bauchhälfte an einer ganz atypischen Stelle, z. B. neben dem Nabel, so ist es ein peritonitisches; diese sind manchmal mit Jauche gefüllt, perforieren unter hohem Fieber, großer Schmerzhaftigkeit und lebhafter Rötung der Haut. Parametritische Abszesse dagegen perforieren an den typischen Stellen über dem Poupartschen Bande oder in den Darm, die Scheide oder die Blase, allmählicher, schmelzen nicht vollkommen ein und verschwinden langsamer.

Sehr schwierig kann die Differentialdiagnose sein, wenn in der Nähe des Uterus sich monatelang eine unveränderte Cyste, mit Serum

gefüllt, findet; hier ist es bei einmaliger Untersuchung oft unmöglich, eine bestimmte Diagnose zu stellen. Liegt der Tumor den Bauchdecken an oder tief im Douglasschen Raume, so macht man eine Probepunktion mit der Pravazschen Spritze.

Die Prognose ist im allgemeinen ungünstig. Das Leben ist durch Verjauchung, Durchbruch nach der Peritonäalhöhle, überhaupt durch akute Peritonitis gefährdet. Die Gesundheit bleibt bei Tripperperimetritis dauernd schlecht. Beherbergt der Körper lange ein Eiterdepot, so entsteht Eiterungsfieber und Kachexie, Tuberkulose oder Amyloid der Nieren. Sind nur Adhäsionen vorhanden, so bleiben der Uterus verlagert, die Tuben geknickt und die Ovarien disloziert. Damit hängt Hysterie und Sterilität zusammen.

Spontane Heilung, bezw. Lösung der Adhäsionen, kommt dann vor, wenn auf die Adhäsionen eine Zerrung ausgeübt wird. So löst sich z. B. nach Schluß eines Anus praeternaturalis der Darm völlig ab, so daß man später alle Därme bei einer eventuellen Laparotomie beweglich und die Fistelstelle am Darm überhaupt nicht mehr findet. Die Peristaltik hat allmählich den Darm abgezerrt. Am Uterus und an den Adnexen liegen die Verhältnisse zwar ungünstiger, doch können auch hier durch die Schwangerschaft, durch Massage oder spontan Adhäsionen verschwinden.

## Behandlung.

Wie bei der Parametritis besteht die Prophylaxe der Perimetritis in sorgfältiger Antisepsis bei Geburten, Aborten und operativen Eingriffen am Uterus.

Eine akute Perimetritis, bezw. Pelveoperitonitis, sucht man zunächst durch Antiphlogose zu bekämpfen. Wie eine puerperale Perimetritis mit Eis und Opium behandelt wird, so verfährt man auch hier. Die einfache Opiumbehandlung — 2stündlich 8 bis 10 Tropfen Tinctura Thebaica ist die beste. Man hat bessere Resultate, wenn man fortwährend kleine Dosen Opium gibt, als wenn man nur seltene Morphiuminjektionen macht. Gerade die geringen, ununterbrochen gegebenen Opiumdosen wirken gut. Bei Brechreiz gibt man das Opium in Suppositorien oder im Klysma resp. setzt etwas Atropin zu.

Ist die Perimetritis chronisch, so wendet man feuchtwarme Umschläge auf den Leib an.

Außerdem sind Jodpinselungen des Leibes, der Portio und des Scheidengewölbes oder die Einführung von Glyzerin-Tampons mit Jodkali, Borsäure oder Ichthyol, überhaupt die S. 553 und 481 geschilderte Therapie zu empfehlen.

Bei der Perimetritis werden Soolbäder vielfach gebraucht. Und in der Tat ist eine längere Kur in einem der vielen Soolbäder Deutschlands oft das einzige, was Erfolg hat. Derartige Bäder sind: Hall, Rothenfelde, Rheinfelden, Wimpfen, Salzschlirf, Kreuznach, Münster am Stein, Nauheim, Harzburg, Kösen, Colberg, Pyrmont usw. Vollbäder sind bei Perimetritis den Sitzbädern vorzuziehen, da das schwierige Aufstehen und das Zusammenpressen des Abdomens beim Sitzbad beschwerlich ist und Schmerzen hinterläßt. In schlimmen Fällen kann man den Heileffekt dadurch vermehren, daß die Patientin protrahierte Bäder von $^1/_2$ bis 1 Stunde 27 bis 28° R. warm gebraucht. Danach ist es rätlich, 2 Stunden zu Bett zu liegen.

Besteht gleichzeitig ein Cervikalkatarrh oder eine Erosion, so beginne man keinesfalls mit Ätzungen, solange die Uterusbewegungen schmerzhaft sind. Der Katarrh verschwindet bei Soolbädern oft spontan. Nicht selten habe ich Patientinnen einfach dadurch von peritonitischen Schmerzen befreit, daß ich jede Exploration und Manipulation per vaginam untersagte. Man soll deshalb während einer Badekur die lokale Behandlung aussetzen.

Die Eröffnung eines diagnostizierten Abszesses ist dann anzuraten, wenn der Abszeß dem Messer leicht zugänglich ist. Ist die Haut gerötet, so eröffne man den Abszeß. Die Öffnung darf nicht zu klein sein, damit der Abfluß gewährleistet ist.

Die Höhle muß sorgfältig mit einem Katheter à double courant ausgespült werden. Besondere Vorsicht ist bei sehr kachektischen Personen und großen Abzessen nötig, weil die Abszeßwand nicht selten stark blutet. Ein starkes Drücken, ein zu starker Wasserdruck beim Ausspülen ist zu widerraten. Bei monatelang bestehenden, sich gar nicht verändernden serösen Cysten des Douglasschen Raumes macht man eine, mit der Längsachse der Scheide parallele Inzision von etwa 5 cm Länge, dann vernähe man das stets verdickte Peritonäum mit der Scheidenwand, stopfe mit Jodoformgaze aus, und spüle später bis zur Schließung der Höhle reichlich aus. Unterläßt man dies, so heilt die Schnittwunde, die Flüssigkeit sammelt sich wieder an, und bald ist die Wundhöhle wieder gefüllt vorhanden.

Bei der chronischen Perimetritis ist es notwendig, das Allgemeinbefinden nicht über die lokale Behandlung zu vergessen (vergl. S. 554).

### D. Die Tuberkulose des Peritonäums[1].

Schon lange wußte man, daß bei allgemeiner Tuberkulose die verschiedensten Organe lokal erkranken können. Die Chirurgen lehrten

[1] König: C. f. G. 1884, 6. — Hegar, Die Genitaltuberkulose des Weibes.

uns ferner, daß es auch ohne allgemeine Tuberkulose eine „lokale Tuberkulose“ gibt, eine tuberkulöse Erkrankung, die lokal entsteht, lokal bleibt und ausheilen kann.

So gibt es tuberkulöse Geschwüre der Vulva, der Vagina, des Uterus, der Tuben und Ovarien. Auch eine isolierte, lokale Tuberkulose des Peritonäums ist bekannt.

Es ist noch nicht festgestellt, wie die lokale Genitaltuberkulose der Frau entsteht. Stammte sie von Tuberkelbacillen aus dem Semen, in dem allerdings Tuberkelbacillen nachgewiesen sind, so würde sie häufiger sein, und es wäre wunderbar, daß Uterus und Tube freiblieben. Die Beobachtungen ergaben ebensoviel negative wie positive Beweise für die Übertragbarkeit der Tuberkulose durch den Coitus.

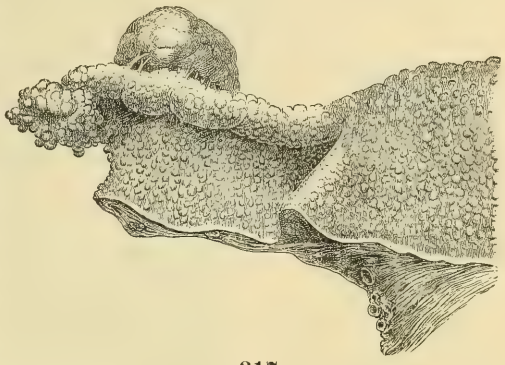

317
Tuberculosis peritonaei.

Vielleicht stammt die Peritonäaltuberkulose aus dem Darme. Läßt auch der gesunde Darm nicht Bacillen passieren, so muß man doch nicht vergessen, daß gerade künstlich mit Kuhmilch ernährte Kinder oft an Enteritis leiden. Bei zu geringer Sorgfalt im Kochen, oder bei dem so gefährlichen Trinken ungekochter Milch wird auf diese Weise leicht die Infektion entstehen. Sodann ist es möglich, daß vom Nabel aus eine Infektion mit Tuberkelbacillen in den ersten Lebenstagen eintritt. Auch kann Tuberkulose jahrelang in einer Drüse schlummern, diese sich vergrößern, sie kann platzen oder erweichen, ihr Inhalt kann sich in den Peritonäalraum hinein ergießen und zu allgemeiner Peritonäaltuberkulose führen. Andererseits ist die tuberkulöse Peritonitis auch eine Teilerscheinung allgemeiner Tuberkulose.

Erst ist eine Anzahl Fälle geheilt und sodann ist die Krankheit erkannt.

Die Bauchfelltuberkulose hat verschiedene Erscheinungsformen, doch kommen Übergänge vor. In der einen Reihe von Fällen ist das am meisten in die Augen fallende Symptom der Ascites, bei der anderen Reihe die Tumorenbildung.

Stuttgart 1886, Enke. — Kümmell: Wiener med. Woch. 1888. — Kocks: C. f. G. 1891, 496. — Engström: ibid. 918. — Bumm: Verhandl. d. deutschen Ges. f. Gyn. 1893, p. 370. — Zweifel, Vorlesungen, p. 124.

Oft findet man allein Ascites, keine anderweitigen Ödeme, kein Fieber, keine Tumoren. Die Patientinnen sehen anämisch aus und sind abgemagert, doch kann der Kräftezustand auch ein sehr guter sein. Sind Herz- und Nierenkrankheiten, Thrombosen, Lebercirrhose oder andere Leberkrankheiten auszuschließen, ist der Ascites namentlich bei einem jugendlichen Individuum das einzige Substrat der Erkrankung, so schließt man auf Bauchfelltuberkulose, und zwar auch dann, wenn

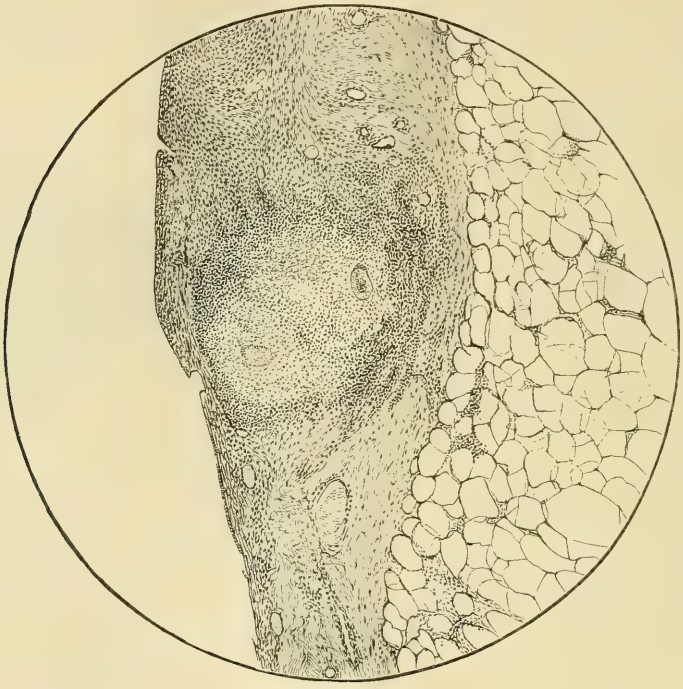

318
Tuberkelknoten aus dem Peritonäum.

typisches Fieber nicht besteht, wenn in der Lunge Infiltrationen bezw. in den Sputis Bacillen nicht gefunden sind.

Beim Touchieren fühlt man öfter kleine Knötchen im Douglasschen Raume. Indessen wird derselbe Befund auch bei Metastasen infolge von Papillom des Ovariums nachgewiesen. Nur sind die Knollen und Knötchen bei Karzinomen meist größer, zusammenhängend, zahlreicher, ungleichmäßig, verschieden groß. Ich möchte mir aber nicht getrauen, immer die Differentialdiagnose vor der Laparotomie und der mikroskopischen Untersuchung zu stellen.

Wird die Abdominalhöhle eröffnet, so sind unzählige Miliartuber-

keln über das ganze Bauchfell, das parietale und viszerale, ausgestreut. Das Bauchfell ist dabei meist etwas verdickt, wie sulzig, woraus man schon beim Durchtrennen der Bauchdecken auf die Diagnose hingeleitet wird. Oft gerät man beim Schneiden in eine sulzige Schwarte, die es schwierig macht, das Peritonäum abzugrenzen.

In anderen Fällen verkleben die Därme, man fühlt abdominal einen undeutlich begrenzten Tumor, den man aber als solchen kombiniert zwischen den Händen fassen kann. Die Därme sehen rot und entzündet aus und lassen sich kaum von einander trennen. Man denkt oft an einen unregelmäßig vielfach verwachsenen Ovarientumor. Hört man in dem Tumor Darmgeräusche, und weist die Perkussion in ihm Darmton nach, so ist der Ovarientumor leicht auszuschließen. Ist aber das Netz sehr dick, und bedeckt es, überall fixiert, die Därme, so ist in der Tat eine Täuschung vor der Laparotomie möglich.

Kommt es dabei zur Ascitesbildung, so liegt, was besonders charakteristisch ist, die Flüssigkeit abgekapselt nur auf einer Seite.

Fehlt der Ascites, was ich auch einigemal fand, so fühlt man vielleicht nur die verdickten unregelmäßigen Adnexe und diagnostiziert Adnextumoren. Daß auch die Salpingitis nodosa mit Tuberkulose zusammenhängen kann, erwähnten wir oben pag. 476.

Oft tritt auch mehr die Tumorenbildung, das Tuberkel-Konglomerat in den Vordergrund. Das Netz rollt sich gleichsam auf und bildet feste Knollen in der Nabelgegend, oder das Netz bildet eine Platte, die wie eine dicke Cystenkapsel über den Därmen liegt. Das Mesenterium schrumpft und zerrt die Därme nach der Ansatzstelle hin. Dann verwachsen schließlich die Därme miteinander, aus den Drüsen werden große, unregelmäßige, im Innern verkäste Tumoren. Man kann manchmal zwischen den Därmen verkäste Massen, Cysten mit Tuberkelbrei angefüllt, herausdrücken.

Bei beiden Formen: der miliaren und der mit Tumorenbildung einhergehenden Tuberkulose des Peritonäums sind zum Beweise des Charakters der Krankheit Tuberkelbacillen gefunden worden. Aber durchaus nicht immer ist es der Fall, so daß früher an multiple Lymphome gedacht wurde. Der Bau der kleinen Knötchen ist aber so exquisit der der Miliartuberkel, daß man auch ohne Bacillen den tuberkulösen Charakter anerkennen muß (Figur 318).

Es ist, wie oben erwähnt, festgestellt, daß die Tuberkulose des Peritonäums durch eine Operation — die Laparotomie resp. durch Ablassen des Ascites — zur Heilung kommt. Und aus diesen Tatsachen entnehmen wir die Regel, bei jedem dunklen Ascites zu laparotomieren. Die Punktion leistet durchaus nicht dasjenige, was das völlige Ablassen des Ascites durch Laparotomien leistet. Durch

das Entfernen der Flüssigkeit aus dem Bauchfellraume wird die physiologische „Peritonäalverdauung“ so angeregt, daß ihr numehr die kleinen Knötchen nicht mehr widerstehen und ebenfalls der Resorption anheimfallen. Oder mit dem Wegfall der Flüssigkeit fällt auch die Nährflüssigkeit für die Bacillen weg. Jedenfalls verschwinden die Knötchen, sich narbig zurückbildend, es wirkt also das Ablassen des Exsudates wie die Entleerung eines Abszesses (Bumm). Bei Gegenwart einer großen ascitischen Ansammlung besteht jedenfalls infolge des sehr erhöhten Druckes in der Peritonäalhöhle Anämie resp. geringe Blutzufuhr zum Peritonäum. Hört der Druck nach Abfluß auf, so entsteht Hyperämie und diese heilt die Tuberkulose.

Es ist nur die Frage, ob man die abdominale oder die vaginale Köliotomie machen soll. Nach meinen Erfahrungen bestätigt sich die Löhleinsche Angabe, daß beim Ablassen des Ascites vom Vaginalschnitt aus dieselben guten Erfolge zu erzielen sind, nicht. Ich mache deshalb prinzipiell die Laparotomie als heilende Operation.

Die Fälle, wo eine zweifellose Peritonäaltuberkulose durch Ablassen des Ascites geheilt ist, zählen schon nach Dutzenden. Ja, es sind Fälle beschrieben, bei denen nach Laparotomie größere tuberkulöse Netztumoren verschwunden sind. Ich selbst sah einen Fall heilen, bei dem große Massen verkästen Breies aus einer „Peritonäalkaverne“ bei der Operation entleert wurden. Was die Technik anbelangt, so genügt ein kleiner Schnitt von etwa 6 cm Länge. Narkose ist nicht nötig. Die Schleichsche Infiltrationsanästhesie ist gerade für solche Fälle ganz vortrefflich. Man erspart sich die Verantwortung, der dekrepiden Patientin die Schädlichkeiten der Narkose. Nach Ablassen der Flüssigkeit wird die Bauchhöhle leergetupft, aber nicht zu lange. Es sammelt sich doch durch „Exhalation“, wie es französische Autoren nannten, sofort wieder Flüssigkeit an. Ja oft weist man nach 2—3 Tagen wieder Ascites nach, und trotzdessen tritt definitive Heilung ein. Nach der Operation regt man die Diurese durch Digitalis, Coffeïn, Diuretin einige Tage lang an.

Man beobachtet dabei, daß der zunächst wieder gebildete Ascites nunmehr verschwindet. Niemals sah ich, daß eine solche Patientin später schwanger wurde, wenn die Tuben mit Tuberkelknötchen bedeckt waren.

Fünfzehntes Kapitel.

# Menstruation, Ovulation, Befruchtung, Sterilität.

## A. Physiologie der Menstruation und Ovulation[1].

Im Altertum glaubte man, der Körper des Weibes reinige sich bei der Menstruation von bestimmten Stoffen. Noch heute hat das Volk den Ausdruck „monatliche Reinigung“ beibehalten. Diese Stoffe, eine Art Übermaß von Kraft, seien dazu bestimmt, während der Schwangerschaft das Kind aufzubauen. Nach der Geburt diene die Lochialausscheidung zur Ausscheidung der Stoffe, die unter physiologischen Bedingungen im Körper nicht bleiben dürfen. Je mehr sich die Milchabsonderung ausbilde, um so mehr würde ein neuer Abzugskanal der fraglichen Stoffe gebildet, und sobald die Milchsekretion nachließe, trete neuerdings wieder in der Menstruation eine anderweitige Ausscheidung jener Stoffe ein. Sobald der Circulus eine Störung erlitte, müßte der Organismus erkranken, oder wenn der Körper erkranke, sei Störung der geschilderten Verhältnisse ein Symptom. Wenn also plötzlich die Lochial- oder Milchausscheidung unterbrochen würde, so suchten die fraglichen Stoffe vergeblich einen Ausweg und „würfen“, „versetzten“ sich nach einem Organe, dem sie den erheblichsten Schaden zufügten. So war die puerperale Peritonitis eine Metastase der Lochien oder der Milch nach dem Peritonäum, die Puerperalpsychose eine Milchversetzung nach dem Gehirn usw. Diese Ansichten herrschten ungefähr zweitausend Jahre. Sie hatten den

[1] Krieger, Die Menstruation. Berlin 1869, Hirschwald. — Bischoff, Beweis der von der Begattung unabhängigen periodischen Reifung und Loslösung der Eier. Gießen 1844, Richter; Ztschr. f. ration. Med. IV, 1853. — Pflüger, Untersuchungen aus dem physiologischen Laboratorium zu Bonn. Berlin 1865, Hirschwald. — Börner, Wechseljahre der Frau. Stuttgart 1886, Enke. — Kisch, Das klimakterische Alter der Frauen. Stuttgart 1874, Enke; A. f. G. XII. — Gusserow: Samml. klin. Vortr. 81. — Fehling: A. f. G. XVII, 138. — Möricke: Z. f. G. VII. — Leopold: A. f. G. XXI. — v. Kahlden: Beitr. z. Geb. u. Gyn. (Hegars Festschr.) 1889. — Vallentin: Diss. Breslau 1885 (Menstruatio praecox). — Wyder: A. f. G. IX, XIII, XXVIII.

großen Vorteil, daß sie plausibel waren. Ein Vorteil, der zur Verbreitung einer Lehre oft mehr als Logik und Wahrheit beiträgt.

Zur Zeit der Krisenlehre nahm man an, die Menstruation sei eine Krise. Wie gewöhnlich die Krise am 7. Tage einträte, so träte die Menstruation nach 3 mal 7 Tagen ein. 3 und 7 waren schon im Altertum bedeutungsvolle heilige Zahlen.

Der größte Schritt vorwärts war die Pflügersche Darstellung dieser Vorgänge. Pflüger gab folgende Erklärung des Vorganges: von der Pubertätszeit an reifen im Eierstocke die Follikel, das heißt die Follikularflüssigkeit nimmt allmählich zu. Beim Wachsen des Follikels werden die im Gewebe liegenden Nervenendigungen gereizt. Ist auch dieser Reiz unbedeutend, so ist er doch fortdauernd, und die Summe dieser kleinen Reize genügt schließlich, um auf reflektorischem Wege eine arterielle Kongestion der inneren weiblichen Genitalorgane zu bewirken. Diese Kongestion hat zwei Folgen, die gleichzeitig in die Erscheinung treten: einmal die plötzliche Zunahme der Follikelflüssigkeit, welche zum Platzen und Freiwerden des Eies führt: die Ovulation, und zweitens die Hyperämie des Uterus, welche zum Platzen der feinen Schleimhautgefäße, zur Blutung führt: die Menstruation.

Wird das Ei befruchtet, so implantiert es sich in die durch die Menstruation verwundete Schleimhaut. Daher sei die Menstruation: der „Inokulationsschnitt der Natur".

Die Beweise für die Zusammengehörigkeit der Ovulation und Menstruation lagen auf der Hand.

Menstruation und Ovulation treten gleichzeitig ein und verschwinden gleichzeitig. Sobald die Menstruation sich zeigt, ist auch die Möglichkeit der Schwängerung gegeben, und sobald die Menstruation verschwindet, z. B. in der klimakterischen Periode, tritt keine Schwängerung mehr ein. Wird eine Frau schwanger, so hört mit der Menstruation die Ovulation auf, und erst mit dem Wiederbeginn der Menstruation beginnt die Möglichkeit der Konzeption. Werden beide Ovarien entfernt, so hört die Menstruation auf.

Seit durch zahlreiche Kastrationen der Beweis geliefert ist, daß nach Entfernung der Ovarien die Menstruation aufhört, ist der Zusammenhang der Ovulation und Menstruation, wenn auch beides einzeln vorkommt, dennoch sicher festgestellt. Es ist nur die Frage, ob Nerveneinflüsse — der Druck des wachsenden Follikels auf die Eierstocknerven — oder ob die innere Sekretion der Ovarien den Zusammenhang vermittelt[1].

---

[1] Schauta: Störungen der Menstruation. Klinik am Eingang des 20. Jahrh. IX. 11. 1903.

Nach Borns Theorie[1] ist die Ursache der Menstruation die sekretorische Tätigkeit des Corpus luteum. Das Corpus luteum bewirkt die zyklische Hyperämie des Uterus, also die Menstruation, und ermöglicht die Implantation des Eies. Danach müßte nach Entfernung beider Ovarien in der Schwangerschaft die Schwangerschaft aufhören, resp. unterbrochen werden. Mag das bei Tieren der Fall sein, bei Menschen ist sicher Fortbestand der Schwangerschaft nach Entfernung beider Ovarien möglich. Bei einer früher Ovariotomierten entfernte ich auch den andern zu einem Tumor degenerierten Eierstock. Bei dieser zweiten Ovariotomie wurde Gravidität festgestellt. Sie verlief ungestört bis ans Ende. Somit scheint auch nach der Diskussion in der Wiener gynäkologischen Gesellschaft[2] die Bornsche Theorie noch der Bestätigung durch weitere Beobachtungen zu bedürfen.

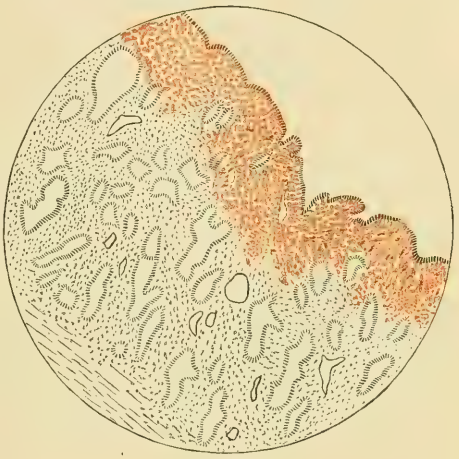

319
Menstruierende Uterusschleimhaut.
36 Stunden nach Eintreten der Menstruation.

Die Schleimhaut verdickt sich bei der Menstruation allmählich durch eine seröse Durchtränkung des Stromas. Makroskopisch ist die Verdickung eine gleichmäßige. Mikroskopisch findet man das Interglandulargewebe gequollen, mit ausgewanderten weißen, aber nicht mit roten Blutkörperchen durchsetzt. Auch zwischen den Epithelien der Drüsen sieht man Leukocyten. Die Epithelien sind verdickt, vergrößert. Die Drüsen sind ebenfalls verdickt, erweitert, mehr geschlängelt, verlängert. In dem Interglandulargewebe, in den Drüsen und dem Oberflächenepithel sieht man Mitosen: prämenstruelle Kongestion.

Dann erfolgt die Blutung und zwar nur in den obersten Schichten. Bei der blutigen Ausscheidung entstehen Blutlakunen, die das Epithel abheben und durchbrechen. Im ganzen bleibt das Epithel erhalten. Stellenweise werden kleine Partien so abgelöst, daß man sie in dem Blute findet. In dem Epithel sieht man viele Fetttröpfchen. Dieses

[1] Fränkel: A. f. G. 68. p. 438, Lindenthal. Wien. klin. Wochschr. 1903. No. 11.

[2] C. f. G. 1904 pag. 621 u. f.

Fett stellt nicht verfettete, zu Grunde gehende Epithelien dar, sondern nur eine größere Menge Fett, wie es zu allen Zeiten hier gefunden wird. Es fällt der Resorption anheim. Die abgehobenen Epithelstrecken legen sich wieder an, die Lücken regenerieren sich durch mitotische Vorgänge. Auch die Drüsen beteiligen sich bei der Regeneration, die höchst wahrscheinlich lange Zeit dauert: postmenstruelle Rückbildung. Ist nunmehr die Menstruation vorüber, so schwillt die Schleimhaut ab, und ist nach 14 Tagen — in der Zeit der Ebbe — am dünnsten. Dann reift sie wieder heran, zur Zeit der Flut, zur nächsten Menstruation.

Wie sich die Zeit der größten Schwellung durch die Blutung markiert, so markiert sich oft die Zeit der größten Abschwellung durch etwas Fluor und Schmerzen; Intermenstrualschmerz.

Die Menstruation beginnt im 12. bis 17. Lebensjahre, in heißen Klimaten eher, so bei den Hindus im 12. Jahr, bei den Frauen der Eskimos, die während der Polarnacht überhaupt nicht menstruieren, im 23. Lebensjahr. Es existieren auch Rassenunterschiede, so tritt die Menstruation in Ungarn bei den Jüdinnen durchschnittlich im 13., bei den Magyarinnen im 15. Lebensjahre ein. Die Intervalle sind verschieden, meist 21 bis 28 Tage. Ist die Menstruation ganz regelmäßig und schmerzlos, so kennen die Frauen den Typus oft selbst nicht. Sitzende Lebensweise, Anregung des Geistes, geistige Frühreife, gute, üppige Ernährung bewirken ein zeitigeres Eintreten der Menstruation. Bei ärmlichen Verhältnissen, übermäßiger körperlicher Arbeit, schlechter Ernährung tritt die Menstruation später ein. Im allgemeinen sind deshalb die Bewohnerinnen der Städte und besonders intelligente Kinder zeitiger menstruiert, als die des Landes. Das Eintreten der Menstruation bezeichnet die Geschlechtsreife, Fortpflanzungsfähigkeit: die Pubertät des Individuums. Ist ein Mädchen menstruiert, so ovuliert sie auch. Ich habe in meiner Klinik mehrere Fälle von Geburten im 14. Lebensjahre beobachtet. Der Pubertätsbeginn ist beim weiblichen, wie beim männlichen Geschlecht, mit allgemeinen Veränderungen des Körpers und des Geistes verbunden. Die Menstruation verschwindet in der zweiten Hälfte des 5. oder den ersten Jahren des 6. Dezenniums. Nach Kleinwächter[1] tritt die Menopause bei 45 % der Frauen zwischen 45 und 50 Jahren ein, bei 13½ % vor dem 40. Jahr, bei 5 % vor dem 30. Jahr, bei 18 % später. Auch auf das Aufhören hat Rasse und Ernährung einen Einfluß. Im Osten Deutschlands ist das Durchschnittsjahr 50, im Westen 52. Dauer der Menstruation bis zum 55. und 57. Jahr ist am Rhein nichts seltenes. Man nennt diese Zeit die klimakterische Periode oder auch Klimax. Das Aufhören selbst be-

[1] Kleinwächter: Z. f. G. 47. 1.

zeichnet man als das Eintreten der Menopause. Im allgemeinen hört die Menstruation bei Jungfrauen und Nulliparen eher auf als bei Frauen. Findet nach dem 40. Lebensjahre noch eine Geburt statt, so dauert auch die Menstruation länger. Sind pathologische Veränderungen, z. B. Polypen, Myome, chronische Metritis, Schleimhauterkrankungen, welche an sich zur Menorrhagie führen, vorhanden, so dauert unter ihrem Einflusse die Menstruation oft sehr lange, und verschwindet plötzlich und völlig mit der Beseitigung jener Veränderungen. Doch sind auch Fälle von längerer Dauer bis zum 60. Lebensjahre beschrieben. Diese sind nur mit Reserve zu glauben, da zufällige Blutungen, z. B. bei Herzfehlern, Nierenleiden usw., oft falsch gedeutet werden. Sicher sind sie dann, wenn noch (im 58. Jahre!) Konzeption eintritt.

Die populären Ausdrücke für die Menstruation sind: monatliche Reinigung, das Monatliche, die Regeln oder die Regel, die Periode, das Unwohlsein, das Blut haben u. s. w.

Nach der klimakterischen Periode beginnen die weiblichen Geschlechtsorgane sich „senil zu involvieren“. Die Vulva wird kleiner, fettloser, die Scheide wird eng, glattwandig, unelastisch, hart. Mikroskopisch werden namentlich im Scheidengewölbe die Epitheldecken dünner, die Papillen niedriger, flachen sich ab, verlaufen mehr wellenförmig. Die Muscularis ist ebenfalls verdünnt, nicht mehr so gefäßreich als früher. Die Portio vaginalis uteri verschwindet allmählich vollständig, so daß die Scheide oben glatt endigt und an dem Ende sich ein Loch, der Muttermund, befindet. Der Uterus verkleinert sich so erheblich, daß er öfter bis zu einer Größe von 5 cm Länge schrumpft. Er wird schlaff, dünnwandig. Die Drüsen der Schleimhaut verschwinden allmählich, nur kleine Cysten bleiben hier und da übrig. Die Epithelien verlieren die Cilien, oft findet man an Stelle der epithelbedeckten Schleimhaut eine Art Granulationsgewebe, das dünnen Eiter abscheidet. Wo die Wände eng aneinander liegen, entstehen Verwachsungen, so namentlich am hinteren Muttermunde. Dann kann oberhalb Sekret stagnieren, so daß eine senile Pyometra bei Atresie des inneren Muttermundes die Folge ist. Dergleichen Pyometren machen oft keine Symptome und werden oft zufällig bei Sektionen gefunden. Ich sah aber auch Fälle, wo von Zeit zu Zeit so massenhafter jauchiger Eiter ergossen wurde, daß ich zunächst an ein Karzinom dachte. Regelmäßige intrauterine Spülungen beseitigten jedesmal schnell den Ausfluß.

Die Ovarien werden kleiner und derber, doch findet man in ihnen noch Follikel, kleine Cysten, aus Follikeln entstanden, und fibromartige Bindegewebsanhäufungen auf Corpora lutea zurückzubeziehen. An der Oberfläche lassen sich stets die Narben noch sehen.

Eine Schrumpfung geht das ganze Pelveoperitonäum ein, so daß

auch die Uterusligamente kürzer, die Exkavationen flacher und enger werden. Durch den Mangel an Dehnungsfähigkeit des Parametrium kann die Exstirpation eines Karzinoms bei einer Greisin recht schwierig werden. Auch gesenkte und vorgefallene Scheiden und Uteri schrumpfen, weshalb eine Pessarbehandlung im Greisenalter wegen Enge und Mangel an Elastizität der Scheide unmöglich wird.

## B. Diätetik der Menstruation.

Während der Menstruation, namentlich am ersten Tage, soll sich eine Frau schonen: Tanzen, Fahren, Reiten, vieles Gehen, Nähmaschinennähen, Schlittschuhlaufen, überhaupt alle körperlichen und geistigen Anstrengungen sind zu vermeiden. Selbstverständlich auch der Coitus. Es gibt aber Frauen, die gerade während der Menstruation geschlechtlich sehr erregt sind. Zeigt die Menstruation irgend eine Abnormität, z. B. Schmerzen oder zu starke Blutung, so ist Ruhe bezw. horizontale Lage die erste Bedingung einer rationellen Behandlung. Auch muß bei chronischer Obstruktion vor der Zeit der Menstruation durch milde Eccoprotica bezw. Klysmata der Kot weggeschafft werden. Häufig tritt während der Menstruation Durchfall ein, namentlich wenn die Menstruation schmerzhaft ist, der Nervenreiz überträgt sich von den Uterusnerven auf die benachbarten Mastdarmnervenplexus. Ebenso wird über häufigen Urindrang bei der Menstruation geklagt. Dies ist weniger ein Beweis für Druck auf die Blase durch den schweren Uterus, als für die Beteiligung der Blase an der Hyperämie.

Das ausfließende, an die äußeren Geschlechtsteile gelangende Blut fault. Es nimmt, mit den Sekreten der Talg- und der Schweißdrüsen vermischt, einen eigentümlichen scharfen Geruch an. Die Haut wird gereizt, so daß bei mangelnder Sauberkeit namentlich im Sommer bei dicken Frauen Erythem eintritt. Bei Seitenlage der Frau liegt der Uterus tiefer, der Introitus vaginae höher. Es kann also verfaultes Blut von außen oben nach unten innen fließen. Die Fäulnis kann sich nach innen fortsetzen. Wie die äußere Haut wird die innere von den Fäulnisprodukten gereizt. Eitriger Fluor entsteht. Es ist dies selbst bei vorhandenem Hymen möglich. Demnach bestehen bei Unsauberkeit Gefahren, und es ist dringend zu raten, bei der Menstruation die äußeren Genitalien sauber zu halten.

Leider ist es ein weitverbreiteter Irrtum, daß eine Reinigung durch Waschen während der Menstruation schade. Einen schädlichen Einfluß davon habe ich noch nie gesehen. Ausspülungen bei der normalen Menstruation sind unnötig, auch den Frauen nicht angenehm. Ich habe einige Fälle gesehen, wo bei sehr

starkem Wasserdruck ein plötzlicher peritonäaler Schmerz eintrat. Sicher war bei dem schlaffen und weiten menstruellen Uterus das Wasser in den Uterus, ihn stark dehnend, oder sogar durch die Tuben in die Peritonäalhöhle geflossen. Auch nimmt bei manchen Frauen die Blutung nach Spülungen ganz auffallend zu. Man verordne deshalb nur laue Waschungen. Dem Wasser kann etwas Soda oder Alkohol oder Liquor Alsoli zugesetzt werden.

Sehr zu empfehlen sind die sogenannten Menstruationsbinden. Ein Gazeschlauch von 3 bis 4 cm Durchmesser wird voll Wundwatte gestopft und nach Art einer T-Binde zwischen den Beinen befestigt. Früh und abends, bei sehr starker Menstruation öfter, wird der Schlauch gewechselt, der alte wird sofort verbrannt.

## C. Pathologie der Menstruation.

### Menstruatio praecox.

Selten beginnt die Menstruation schon im 2. bis 10. Lebensjahre: M. praecox. In diesen Fällen zeigt das Kind schon Verhältnisse, wie bei der Geschlechtsreife, d. h. sowohl körperlich: Schamhaare sind vorhanden, die Brüste sind schon ausgebildet, als auch geistig: Neigung zum anderen Geschlecht, häufig Onanie, ist beobachtet. Nicht selten werden solche Mädchen später hysterisch, geisteskrank und sterben jung. Man hat also die Menstruatio praecox als eine schwere Affektion zu betrachten. Andererseits sind Fälle vorgekommen, wo die Menstruation im 4. Jahr eintrat, im 6. verschwand und später ganz normal wurde.

### Menstruatio serotina.

Bei schwächlichen in der Entwickelung zurückgebliebenen Mädchen zeigt sich die Menstruation mitunter erst im 3. Dezennium. Nach einer Statistik, die ich machen ließ, tritt bei engen Becken, also bei schwächlichen und rhachitischen Mädchen die Menstruation etwas verspätet ein. Eine Kräftigung des Organismus im allgemeinen muß das Hauptziel der Therapie sein, nicht etwa ein direktes Hervorrufen der Menstruation. Die Laien nehmen häufig an, daß das Ausbleiben der Menstruation der Grund der Körperschwäche sei und behandeln also falsch mit Hausmitteln.

Ich habe aber auch einige Fälle beobachtet, bei denen Körper und Geist in gleicher Weise zurückgeblieben waren, ohne daß die inneren Genitalien Zeichen von rudimentärer Ausbildung darboten. Idiotische Mädchen, mit stark allgemein verengten Becken, haben oft normale Menstruation. Gerade solche widerstandsunfähige Personen

sind oft Objekte eines Stuprum und dann der Sectio caesarea. Daß Idiotinnen nymphomanisch seien, ist nicht zu beweisen. Bei ganz normalen Individuen kommt mitunter ein infantiler oder fötaler Uterus, ja ein völliger Defekt der inneren Genitalien vor.

Daß eine geringe Behaarung und schlechte Entwickelung der äußeren Geschlechtsteile den Infantilismus, d. h. kindliche Form der inneren Genitalien andeutet, ist ganz sicher falsch. Unzähligemal habe ich bei Frauen, die viele Geburten durchgemacht, den Typus des sog. „Infantilismus“ der äußeren Geschlechtsteile gefunden. Und umgekehrt kommt bei ganz normalen weiblichen äußeren Verhältnissen, ja bei starkem Geschlechtstrieb mitunter ein kleiner infantiler Uterus vor, der nur andeutungsweise menstruiert. Die Entwickelung der weiblichen Geschlechtsorgane geht also im allgemeinen unabhängig von der Körperentwickelung vor sich.

#### Vikariierende Menstruation.

Erfolgt die regelmäßige Blutung nicht aus dem Uterus, sondern aus anderen Organen, z. B. Lunge, Lippen, Nase, Darm, granulierenden Unterschenkelgeschwüren, Hautteleangiektasien u. s. w., so spricht man von Xenomenie oder vikariierender Menstruation.

Es gibt viele etwas anekdotenhafte Beschreibungen. Absichtliche Täuschungen durch Hysterische, die interessant erscheinen wollen, kommen oft vor. Es kann auch z. B. infolge der durch starkes Nasenbluten eintretenden Anämie die Menstruation wegbleiben. Auch Lungenblutung bei Phthise wird — um psychisch auf die arme Kranke einzuwirken, als vikariierende Menstruation gedeutet, wenn die Kranke wegen Kachexie amenorrhoisch wird.

Sichere Fälle von Xenomenie sind aber beschrieben, so wurde z. B. ein Mädchen photographiert zur Zeit der vikariierenden Menstruation aus den Lippen und zur intermenstruellen Zeit. In der ersten Zeit waren die Lippen dick gewulstet und mit Blutpunkten bedeckt, so daß der auffallende Unterschied gar nicht zu leugnen ist.

Andeutungsweise kommt eine „Wirkung in die Ferne“ bei der Menstruation vor. So gibt es Mädchen, die regelmäßig bei der Menstruation eine Herpeseruption auf den Lippen, ja im Munde bekommen. Auch sah ich durch die Messung nachzuweisende Anschwellungen der Extremitäten oder des Halses während der Menstruation und Ähnliches.

#### Amenorrhoe.

Fehlt die Menstruation ohne nachweisbare Ursache, z. B. Zerstörung der Ovarien durch Neoplasmen oder Verödung nach eitriger Entzündung, Kachexie, Alter, Schwangerschaft, so handelt es sich um Amenorrhoe. Es besteht also z. B. in einem Falle Amenorrhoe, bis eventuell im

25. Lebensjahre die M. serotina eintritt. Oder es entsteht Amenorrhoe, wenn die vorhanden gewesene Menstruation schon im 3. Jahrzehnt definitiv ausbleibt. Plötzliches Aufhören der Menstruation durch eine geistige Erschütterung ist vielfach beobachtet. Jahrelang behandelte ich eine früher absolut gesunde Frau, die 2 mal geboren hatte. Ihr Mann war ihr verunglückt tot ins Haus gebracht. Die eben begonnene Menstruation hörte auf und trat in 20 Jahren nie wieder ein. Auch nicht als eine zweite Ehe eingegangen war und der Coitus wieder vollzogen wurde.

Bei Mädchen, deren Mütter berichten, daß die Menstruation nicht eintrat, muß man, namentlich, wenn es sich um das Eingehen einer Ehe handelt, genau, eventuell in Narkose untersuchen, ob überhaupt Scheide und Uterus vorhanden sind. cfr. pag. 164. Zwar kommen Fälle absoluter Amenorrhoe vor, bei denen das Allgemeinbefinden ein normales ist, aber man muß doch mißtrauisch sein. Wenn sterile Frauen mit völlig infantilem, kleinem Uterus behaupten, als Mädchen regelmäßig menstruiert gewesen zu sein, in der Ehe aber nicht mehr, so liegt wohl oft absichtliche Täuschung vor. Sie wollen nicht unredlich erscheinen, was doch sicher der Fall wäre, wenn sie wissentlich, ohne je menstruiert gewesen zu sein, in die Ehe eingetreten wären.

Man sieht wunderbare Fälle, wo bei völlig normal großem Uterus, bei tastbaren Ovarien und kräftigem Körperbau die akquirierte Amenorrhoe unheilbar besteht.

Eine akquirierte Amenorrhoe ist auch häufig die Folge einer durch zu langes Stillen hervorgerufenen hochgradigen Anämie, namentlich bei sehr jungen Müttern. Dabei sei man sehr vorsichtig mit dem Sondieren. In diesen Fällen besteht oft eine vorzeitige senile Involution des Uterus mit sehr mürbem Parenchym des Organs. Durchstoßungen sind leicht zu machen, selbst ohne erhebliche Kraftanstrengung. Da derartige Frauen später konzipieren und gebären können, so ist also „Heilung“ möglich.

Auch nach schweren Krankheiten, nach sehr großen Blutverlusten bei Geburten und bei sehr jungen Müttern bleibt manchmal monatelang die Menstruation aus. Man muß darin ein Heilbestreben der Natur erblicken, bezw. annehmen, daß bei der allgemeinen Schwäche die Kongestion zu den Genitalien sehr gering ist. Indessen ist nicht gesagt, daß dabei die Ovulation fehlt. Ich kannte eine Frau, die 8 Kinder hinter einander geboren hatte, ohne in der Ehe je menstruiert gewesen zu sein. Sie kam, als im 9. Jahre der Ehe die Menstruation wieder eintrat, voll Entsetzen wegen der Blutung in die Sprechstunde, weil sie meinte, in der Ehe träte überhaupt niemals wieder die Menstruation ein.

Am wunderbarsten sind die Fälle, bei denen ohne irgend eine

faßbare Ursache bei ganz gesunden Frauen ohne geistige Einflüsse, ohne irgend welche Symptome die Menstruation definitiv schon in den dreißiger Jahren wegbleibt oder auch so minimal wird, daß sie jahrelang nur stets wenige Stunden andauert. Eine Ovarialkrankheit, Ovarialhämatome, deren Ätiologie noch sehr dunkel ist und die zu langsamer Schrumpfung führen, können den Grund abgeben. Interessant ist, daß bei Psychosen fast immer Störungen der Menstruation eintreten. Sehr viele psychische Kranke menstruieren überhaupt nicht. Bei Puerperalmanie fehlt die Menstruation oft monatelang. Da gewöhnlich Besserung der Psychose, Wiedereintreten und Regelmäßigkeit der Menstruation koinzidieren, so habe ich Stichelungen und Blutentziehungen bei psychotischen Amenorrhoischen als Therapie empfohlen und wiederholt Besserung ja Heilung nach Blutentziehungen aus der Portio beobachtet. Ein Schaden ist jedenfalls durch eine von Zeit zu Zeit ausgeführte Stichelung der Portio nicht anzurichten. Ein Versuch müßte also öfter gemacht werden.

Psychosen hängen überhaupt mit der Menstruation zusammen. Kraft-Ebing schrieb ein Buch über Psychosis menstrualis. Er unterscheidet primordiale menstruelle Psychose: eine Entwickelungspsychose mit Anfällen von Manie bei jungen Mädchen, Ovulationspsychose: ebenfalls mit dem Charakter der Manie, die in Anfällen eintritt und meist in Genesung übergeht. Beide Psychosen kommen besonders bei hereditär Belasteten vor. Und zuletzt epochale Menstruationspsychose: eine zirkuläre Psychose mit Depressionszuständen. Die letztere ist gar nicht selten, namentlich schwere Melancholie sieht man oft im Klimakterium. Pruritus, Pollutionen, heftige Kopfschmerzen infolge der Kongestionen nach dem Kopf geben die Gelegenheitsursache ab.

### Behandlung der Amenorrhoe.

Sind die Genitalien normal, so behandelt man zunächst „allgemein“, d. h. man behandelt die Chlorose mit Eisen und passender Diät.

Gern verbindet man mit dem Eisen Abführmittel, Tonica und Pepsin, z. B. in den beliebten Pil. aloët. ferrat., täglich 2 bis 4 Stück. Vielgebraucht sind die Blaudschen Pillen: Ferri sulf., Kali carbon. $\widehat{aa}$30,0, Tragacanth q. s und f. pil. 200 D. S., täglich 5 bis 15 Pillen. Ferner das Ferrum reductum, in kleinen Dosen, verbunden mit Chinin, Rheum und Nux vomica. Empfohlen ist bei Amenorrhoe Kalium permanganicum 10 g zu 100 Pillen, täglich 2 bis 3 Pillen.

Ich lasse prinzipiell bei Eisengebrauch Salzsäure und Pepsin mitgebrauchen, 5,0 Pepsin, 2 Acid. muriat., 200 Aqua. Täglich 3 bis 4 Eßlöffel. Sehr oft vertragen Patientinnen das Eisen erst dann, wenn Pepsin gleichzeitig genommen wird. Dem „Säurebedürfnis“

der Chlorotischen ist nachzugeben, auch muß man ein Eisenpräparat wählen, bei dem jede Nahrung vertragen wird. Die alte schematische Vorschrift, Säure, Obst u. dergl. bei dem Eisengebrauch zu meiden, wirkt oft sehr verderblich. Die reizlose Diät schädigt mehr, als das Eisen nützt.

Beliebt sind auch abführende Brunnen, die Eisen enthalten, z. B. Marienbad, Elster, Franzensbad, Kissingen, Homburg usw. Bei Anwendung der reinen Eisenwässer in Pyrmont, St. Moritz, Driburg, Schwalbach, des Levicowassers usw. muß oft wieder ausgesetzt werden, da der Brunnen Verstopfung und Magendrücken verursacht.

Von den Bädern haben die kohlensäurereichen Eisen- bezw. Stahlbäder und Moorbäder auf Appetit und Allgemeinbefinden oft guten Einfluß. Auch Seebäder und Gebirgsluft werden angewendet. Hautpflege ist sehr wichtig. Es sind deshalb wöchentlich 2 bis 3 Sodabäder (1 kg zu einem Bad) zu verordnen, ferner: frische Luft, Sonnen- und Luftbäder, wenig geistige, aber mäßige körperliche Anstrengung, mehr „Spazierensitzen“ als viel Spazierengehen. Etwas reizende Diät. Gütige, nachsichtige Behandlung und Berücksichtigung der instinktiv eintretenden Bedürfnisse, z. B. nach Schlaf, sauren Speisen usw. ist notwendig. Heiße Bäder werden neuerdings bei Chlorose viel angewendet.

Sehr zu widerraten ist bei chlorotischen amenorrhoischen Mädchen der Versuch, durch Senna, heiße Fußbäder mit Senf, heißen Sitzbädern usw. die Menstruation hervorzurufen. Die Amenorrhoe ist hier im Gegenteil vorteilhaft „ein Heilbestreben der Natur“. Eine reichliche Menstruation ist bei Chlorose ohne Zweifel ungünstiger.

Bei sehr fetten oder anämischen Frauen ist „Marienbad“ am Platze, sei es, daß der Brunnen unter Anordnung eines guten Regimes zu Hause, sei es, daß er, was gewiß besser ist, an Ort und Stelle getrunken wird.

Markiert sich bei einer sonst gesunden, nicht anämischen Frau die „Menstruation“, ohne daß es zur Blutung kommt, durch Übelbefinden, Kopfschmerzen, Hitzgefühl etc., so macht man gerade zu dieser Zeit Blutentziehungen aus der Portio.

Ein vortreffliches Mittel ist auch allgemeine Massage, namentlich kräftige Massage der Ober- und Unterschenkel im Bade durch eine geübte Masseuse. Auch elektrische Bäder helfen manchmal.

Bei akquirierter Amenorrhoe wendete ich mit Erfolg den induzierten Strom mit der bipolaren Sonde im Cavum uteri an. Danach sah ich einigemal die ausbleibende Menstruation sofort, und dann auch regelmäßig, andauernd, eintreten.

### Menorrhagie.

Eine zu reichliche Menstruation, mag sie idiopathisch sein, von konstitutionellen Krankheiten oder von pathologischen Veränderungen des Uterus abhängen, heißt Menorrhagie zum Unterschied von Metrorrhagie, unter welchem Sammelbegriff man alle Blutungen aus der Gebärmutter zusammenfaßt.

Das physiologische Quantum des bei der Menstruation ergossenen Blutes zu bestimmen, ist zwar versucht, da es aber große individuelle Verschiedenheiten gibt, ist die Rückwirkung auf das Allgemeinbefinden und die zu lange Dauer — über fünf Tage — ein wichtigeres Mittel der Beurteilung als die künstliche quantitative Bestimmung.

Zunächst ist manchmal bei jungen Mädchen die Menstruation in der Zeit des Eintretens stark und namentlich andauernd. Man kann diese Menorrhagie nicht ein Symptom der Chlorose nennen, denn bei Chlorose ist die Regel eine Abnahme oder ein Aufhören der Blutung. Freilich tritt blaße Gesichtsfarbe als Folge der Blutung bald ein. In vielen Fällen konnte ich geistige Überanstrengung (Vorbereitung zu Examen u. Ähnl.), ebenso wie Erkältungen bei der Menstruation, körperliche Überanstrengung, Onanie u. dergl. nachweisen. Auch bei Masern, Scharlachfieber, Cholera, Typhus oder Gelenkrheumatismus, Herzfehlern kommen mitunter die schwersten Blutungen vor. Ich habe selbst eine 15jährige Patientin an einer Blutung bei Scharlachfieber verloren. Sodann ist es oft bei wirklicher Hämophilie sehr schwer, ja unmöglich, die Blutung zum Aufhören zu bringen.

Daß eine Frau durch Menorrhagie verbluten und sterben kann, ist gewiß selten, kommt aber sicher vor. Ich sah selbst solche Fälle, wo keine Therapie genutzt hatte, und der Kräftezustand, als ich die Patientin sah, eine Operation mir nicht mehr gestattete.

Ferner kommt Menorrhagie bei Frauen in der Blüte des Geschlechtslebens vor. Es handelt sich um Frauen, die viel Kinder schnell nach einander gebaren oder oft abortierten. Sehr wichtig ist auch ein Übermaß im Coitieren. Gerade sehr geschlechtslustige Frauen leiden an ganz enormen Blutungen bei der Menstruation, an so heftigen Blutungen, daß die Zeit der Schwangerschaft eher eine Erholung ist. Abort tritt leicht ein. Untersucht man, so findet man einen beweglichen, nicht verdickten, eher dünnwandigen, schlaffen, langen, leicht dilatabeln Uterus. An der Portio sind mitunter viel Ovula Nabothi oder auch Erosionen. Normales glasiges Sekret ist auffallend reichlich vorhanden. Die Erosionen sind ätiologisch wichtig. Ihre Heilung bringt oft Besserung. Die Ovarien sind vergrößert. Die beliebte Aus-

kratzungsmethode hat keinen Erfolg; die Curette entfernt die Schleimhaut, die natürlich wieder wächst und wieder blutet.

Eine andere Art der Menorrhagie sind die sogenannten klimakterischen Blutungen. Sie können, ohne irgend ein anatomisches Substrat so stark werden und bis in die Mitte der fünfziger Jahre, wenn auch zuletzt unregelmäßig, andauern, daß man Karzinom oder Polypen vermutet. Der Uterus ist aber klein, wenigstens nicht über das Normale vergrößert. Die höchsten Grade der Anämie werden in diesen Fällen erreicht. Obwohl das Fettpolster oft unverändert bleibt, werden die Frauen doch sehr elend. Die Herztöne sind auffallend dumpf unrein und matt. Die Patientinnen sind kurzatmig und zu jeder Anstrengung unfähig.

Nicht zu vergessen ist, daß die Menorrhagien auch auf konstitutioneller Basis beruhen können. So gibt es bei Schnürleber, Leberanschoppung, abdomineller Plethora, chronischem Icterus bei Gallensteinen, Leberkarzinom, Menorrhagien, die nach Regelung des Stuhlgangs bezw. nach einer Franzensbader Kur verschwinden.

Auch bei Morbus Brightii und bei Herzfehlern treten mitunter permanente Uterusblutungen ein, die trotz vorübergehender Heilung durch zweckentsprechende Therapie immer wiederkehren.

### Behandlung der Menorrhagie.

Die Behandlung ist bei den verschiedenen Formen eine verschiedene. Bei jungen Mädchen, bei denen die vaginale Exploration unterbleiben muß, verordnet man zunächst absolute, auch geistige Ruhe, während der Menstruation, kühle Getränke, Abstinenz von Spirituosen, Kaffee u. s. w., Regelung des Stuhlgangs. Außerdem wendet man die allgemeine Behandlung der Anämie und Chlorose an. Gerade für diese Fälle haben wir im Extractum fluidum Hydrastis canadensis ein gutes Mittel. Hilft es auch nicht stets, so beachtet man doch oft augenscheinliches Nachlassen der Blutung nach 2- bis 3wöchentlichem Gebrauch. Läßt man das Mittel weg, so tritt — als Probe für die Nützlichkeit der Therapie — die Blutung wieder ein. Auch Dysmenorrhoe verschwindet oft bei Gebrauch von Hydrastis. Außerdem wendet man auch Secale und die Präparate desselben an. Namentlich das frische Secale (Juli bis Januar) wirkt gut. Man gibt Secale in Pillen (6 g zu 60 Pillen) und läßt täglich 4 bis 10 Pillen gebrauchen. Innerlich ist das Ergotinum Denzel nach meinen Beobachtungen das verläßlichste Präparat (3 g zu 150 Wasser täglich 6 bis 8 Eßlöffel) oder in haltbaren Pastillen à 0,1, täglich 1—2 Stück.

Auch folgendes Secaledekokt wirkt gut: Secalis cornuti recent. pulv. 10,0, Alkohol 10,0, Acidi sulfur. 2,5, Aquae 400,0, Coque ad. reman.

200,0, ne cola, adde Ergotini Denzel 3,0, Syrup. Cinnam. 25,0 M. D. S. umgeschüttelt, täglich 3 mal 2 Eßlöffel.

Nach dieser Vorschrift stellt Dr. Denzel (Tübingen) eine „Tinctura haemostyptica Denzel" her, die ebenfalls gut wirkt und namentlich vom Magen sehr gut vertragen wird. Man läßt täglich 1 bis 3 Eßlöffel prophylaktisch und auch während der Periode gebrauchen.

Das Extractum fluidum Gossypii, 3 mal täglich 1 Teelöffel, wirkt, während der protrahierten und starken Menstruation gegeben, oft sehr gut. Da alle diese Mittel keine schädliche Nebenwirkung haben, so wird man reichlichen Gebrauch davon machen können. Man verbindet auch Extractum Hydrastis, Gossypii und Ergotin. 20,0 ana der flüssigen Extrakte werden im Vacuum inspissiert und mit 5 g Ergotin zu 100 Pillen verarbeitet. Davon sind täglich 6 bis 10 (!) Pillen zu gebrauchen. Ferner nützt oft Stypticin 0,05 4 bis 5 mal täglich während der Menstruation. Man gibt am besten 0,1 Ergotin 2 mal täglich 8 Tage lang vor der Menstruation und 0,05 Stypticin 5 mal täglich während der Blutung. Auch kalte Abreibungen und Seebäder sind von Erfolg. Der Hautreiz hat guten Einfluß.

Leider aber kommen, wenn auch recht selten, Fälle bei sehr jungen Mädchen vor, bei denen man mit dieser Behandlung nicht auskommt. Sie schließen sich mitunter an erschöpfende, fieberhafte Krankheiten, z. B. Pleuritis exsudativa an. Es bleibt nichts anderes übrig, als nach Erschöpfung aller Methoden zu „operieren". Dauern die Blutungen monatelang an, kommt die Patientin immer mehr herunter, so muß man schließlich lokal behandeln. Wegen der Schmerzen, der psychischen Erregung und der technischen Schwierigkeiten bei unentwickelten Geschlechtsorganen chloroformiere ich prinzipiell in solchen Fällen. Ohne Narkose würde man nicht so schonend und nicht so vollständig den Zweck erreichen. Es ist aber dringend zu wünschen, in einer Sitzung fertig zu werden und nicht etwa wiederholt in den kindlichen, engen Genitalien zu manipulieren.

Man kratzt nach rapider Erweiterung den Uterus aus, dabei meist bemerkend, daß eine starke Wulstung der Schleimhaut in diesen Fällen nicht vorhanden ist. Hierauf wird mit Acidum fluidum carbolicum oder unverdünntem Liquor Alsoli ausgeätzt. Diese Therapie kann ich bei sehr jungen Mädchen dringend empfehlen.

Bei den Fällen von Erschlaffung des Uterus bei Multiparen kann man leichter lokal behandeln. Nur darf man nicht hoffen, schnell fertig zu werden. Die Auskratzung selbst mit einer nachfolgenden Ausätzung hat oft gar keinen Erfolg, im Gegenteil bewirkt die Reizung des Uterus erst recht starke Menstruationen.

Niemals mache man die Auskratzung zu kurze Zeit vor der Men-

struation. Eine sorgfältige Nachbehandlung mit Jodtinktur-Einspritzung, Einschieben von Bacilli mit Tannin, Ichthyol oder Alaun und namentlich mit längere Zeit fortgesetzter Ichthyol-Glyzerin-Tamponade der Scheide ist notwendig. Man legt täglich 1 mal abends einen Glyzerin-Bor-Alauntampon (Glyzerin 200, Alaun 10, Borsäure 20) oder Ichthyoltampon 10:100 ein. Früh wird der Tampon entfernt, eine sehr heiße Spülung (40 bis 45°) hinter einander 12 l, wird gemacht. Innerlich große Dosen der erwähnten Secalepräparate.

Erosionen, Ovula Nabothi und große Einrisse sind zu beseitigen.

Auch eine Stichelung der Portio einige Tage vor dem Eintritt der Menstruation hat öfters guten Erfolg. Die nächste Menstruation verläuft bei abgeschwollenem Uterus und ist deshalb nicht so stark als bei stark hyperämischem Organe.

Um eine klimakterische Blutung direkt zum Aufhören zu bringen, ist ein gutes Mittel eine Liquor ferri-Injektion in das Cavum uteri. Mit der Braunschen Spritze (S. 223) macht man während der Menstruation 2 oder 3 mal eine Injektion von unverdünntem Liquor ferri oder Liquor Alsoli. Allerdings muß man bei der nächsten Menstruation diese Injektionen wiederholen. Innerlich wirkt Extractum Gossypii gut.

Nach meinen Erfahrungen feiert die Atmokausis gerade in diesen Fällen ihren Triumph, während sie bei Geschwülsten sehr im Stiche läßt.[1] Ich habe einen verzweifelten Fall von Hämophilie so geheilt. Bei alten Frauen, bei denen Geburten nicht mehr in Frage kommen, mache man die Atmokausis in Zwischenräumen von 2 bis 3 Tagen mehreremal. Allerdings verödet mitunter danach die ganze Uterushöhle und die Menstruation tritt nicht wieder ein. Aber Beschwerden, etwa Dysmenorrhoe, fehlen. Anderseits kann, wenn ein Teil der Schleimhaut oberhalb erhalten bleibt, so starke Dysmenorrhoe eintreten, daß nunmehr die Totalexstirpation notwendig wird. Ich sah auch einen Fall, wo nach 2 Jahren der bis zum inneren Muttermunde oben verödete Uterus wieder aus der Cervix zu menstruieren anfing.

Handelt es sich um Menorrhagien infolge innerer Krankheiten, z. B. Herzfehler, Emphysem, Icterus, so müssen diese behandelt werden.

Im schlimmsten Falle darf auch die Totalexstirpation des Uterus gemacht werden. Ich habe sie auf diese Indikation hin allerdings selten ausgeführt. Der Uterus war groß, hatte eine atrophische Schleimhaut, die Höhle war weit. Das Uterusparenchym weiß, blutleer, etwas ödematös mit stark dilatierten Gefäßen. In anderen Fällen war der Uterus so weich, wie eine gekochte Kartoffel.

---

[1] Stöckel: Therapeut. Monatshefte 1900, Dez.

Die Ovarien läßt man zurück. Die Erfahrung lehrt, daß die Erfolge sehr gut sind. Jedenfalls ist es bei unstillbaren Blutungen richtiger und für den Erfolg sicherer, den Uterus als die Ovarien zu exstirpieren.

#### Dysmenorrhoe.

In alten Zeiten setzte man zur näheren Bezeichnung der Dysmenorrhoe erklärende Adjectiva hinzu, wie D. spasmodica: Verlauf der Menstruation mit Krampf- oder Kolikanfällen, D. inflammatoria: mit Entzündungserscheinungen, D. congestiva: mit bedeutendem Blutverlust bei Plethora, D. nervina und paradoxa: bei Unmöglichkeit einer handgreiflichen Erklärung, D. membranacea: bei schmerzhaftem Abgange von Häuten, D. ovarica: bei Oophoritis. Jetzt teilt man die Dysmenorrhoe in mechanische: das gewöhnlich vorhandene Ziehen verstärkt sich bis zu intensiver Wehentätigkeit, in nervöse: bei Hysterie und Neurasthenie und in entzündliche.

Eine Erklärung der Dysmenorrhoe, plausibel und blendend, aber doch unrichtig, gab Marion Sims. Sein Satz: Nulla dysmenorrhoea nisi obstructiva wurde eine Zeit lang nicht nur für die Erklärung, sondern auch für die Therapie das Leitmotiv. Nach Marion Sims bewirkte die Knickung an dem inneren Muttermunde, also die von ihm für pathologisch erklärte physiologische Anteflexio eine enge Stelle im Kanal. Engigkeit könnte auch durch einen angeborenen, engen Muttermund, durch einen in der Cervix liegenden, bei der Menstruationskongestion anschwellenden Schleimpolypen oder Ähnliches verursacht werden.

Würde nun Blut in den Uterus ergossen, so könne es nicht heraus, dadurch entständen Wehen bezw. schmerzhafte Uteruskontraktionen: so sei jede Dysmenorrhoe zu erklären. Als einen Beweis für die Richtigkeit dieser Behauptung nahm man folgendes an: Wird sondiert vor der Menstruation, so ist oft die Menstruation schmerzfrei, kommt der Blutfluß in Gang, so hören ebenfalls die Schmerzen auf. Nach einer Laminariadilatation und nach Geburten tritt die Dysmenorrhoe meistenteils nicht wieder ein. Daß Verschluß des inneren Muttermundes, und also Retention der Sekrete heftige Koliken machen könne, zeigten die Fälle, wo infolge von Fremdkörpern Uteruskoliken eintraten oder wo nach Aufschneiden des Muttermundes die Dysmenorrhoe verschwand.

Da nun bei Anteflexio uteri der Cervikalkanal ebenso zu eng sein mußte, wie ein im Winkel geknicktes Gummirohr, so war also die Anteflexio der Hauptgrund der Dysmenorrhoe. Die Folge dieser Anschauung war, daß die Dysmenorrhoe als Symptom der Anteflexio galt und daß die Therapie der Dysmenorrhoe sich gegen die Anteflexio

richten mußte. Demnach hielt man die Anteflexion überhaupt für pathologisch. Sie war der Hauptgegenstand der Behandlung. Es wurde also etwas durchaus Physiologisches mit dem größten Eifer „behandelt". Der Uterus wurde durch Sondierung, durch besondere Instrumente, z. B. durch Intrauterinstifte gestreckt. Damals kannte man die Antisepsis noch nicht. Unendlich viel Unheil ist angerichtet worden. So manche Frau ist mit dieser falschen Therapie gequält, für ihr Leben invalide und krank geworden, ja an Infektion gestorben.

Noch heute spielt bei den Praktikern die Diagnose „Knickung" eine große Rolle. Der Laie auch kann sich bei dem Wort etwas denken und glaubt an die Bedeutung der „Knickung", während doch jede normale Gebärmutter eine Knickung aufweist.

Daß eine mechanische Dysmenorrhoe bei engem innerem Muttermunde vorkommt, ist zwar zuzugeben, aber es sind dies gar nicht häufige Fälle. Oft haben die Schmerzen nicht den deutlichen Charakter von Wehen und sind nicht auf den Uterus beschränkt, sondern werden im ganzen Unterleib und in dem Oberleib gefühlt. Sodann ist durch Sondieren festgestellt, daß die Schmerzen häufig schon vorhanden sind, ehe ein Tropfen Blut im Uterus sich befindet. Keineswegs verschwinden die Schmerzen immer, wenn die Blutung gut in Gang gekommen ist. Ja, gerade in den schlimmsten Fällen wird so wenig Blut ausgeschieden, daß dies unmöglich den Uterus zu Kontraktionen veranlassen kann. Auch ist das flüssige Blut nicht mit einem festen, zu Kontraktionen reizenden Fremdkörper zu identifizieren. Coagula finden sich aber gerade in diesen Fällen niemals. Selbst auf die Bildung eines Polypen, auf die Sonde, auf Schleimansammlung, auf Intrauterinbehandlung reagiert der Uterus nicht durch dysmenorrhoische Schmerzen. Zuletzt ist die Menstruation bei derselben Patientin zeitweise schmerzhaft und wird auch ohne mechanische Therapie, z. B. durch Suggestion oder Veränderung der äußeren Verhältnisse ganz schmerzfrei. Es kann auch die Menstruation bei weitem Uterus, wenn er entzündet ist oder schlecht liegt, sehr schmerzhaft werden. So z. B. besteht bei Retroflexio uteri oft vor der Menstruation Schmerz, der nach Abschwellung des Organs durch die Blutung aufhört.

Andererseits sieht man oft Dysmenorrhoe entstehen nach der Portioamputation, bei der zu wenig Rücksicht auf eine gute die Cervix weit erhaltende Plastik genommen wurde. Namentlich nach der galvanokaustischen Abtragung, die früher viel gemacht wurde, habe ich hochgradige Dysmenorrhoe behandelt. Ebenso tritt Dysmenorrhoe ein, wenn der Cervikalkanal durch starke Ätzmittel definitiv verengt ist.

Bei kleinem, pubescentem, sonst normalem Uterus ist die Dysmenorrhoe, wie folgt, zu erklären: die Schleimhaut des Uterus schwillt

bei der Menstruation sehr erheblich an. Der Uterus wird größer. Der Widerstand eines kleinen Uterus gegen diese Verdickung der Schleimhaut und die Erweiterung der Gefäße in ihnen bewirkt eine Reizung und schmerzhafte Wehentätigkeit der Muskulatur. Ein stark anteflektierter oder retroflektierter nulliparer Uterus wird der Verdickung der Schleimhaut und der gleichmäßigen Ausdehnung größere Schwierigkeiten entgegensetzen, als ein vollkommen normaler nach Geburten. Es kommt dazu, daß die schwellende Schleimhaut bei der Menstruation den Schleim aus dem Uterus herausdrängt; geht doch fast jedesmal der Menstruation etwas Ausfluß voraus. Kann dieser Schleim wegen der engen Stelle am Muttermund, wegen starker Knickung oder wegen eines Polypen nicht herausfließen, wird auch das Blut zurückgehalten, so kann die Schleimhaut nicht anschwellen. Deshalb wird eine Sondierung hier helfen. Diese Anschauung hat viel Verwandtes mit der Annahme von Sims, für die namentlich die Erfolge der Therapie deutlich sprechen. Nach einer Geburt hört die Dysmenorrhoe in der Regel auf. Ja selbst der Coitus hat oft einen günstigen Einfluß, so daß also nach der Verheiratung die Dysmenorrhoe abnimmt. Es kommt dies daher, weil wegen der Kongestion bei der Geschlechtstätigkeit der im Wachstum zurückgebliebene Uterus jetzt noch das Versäumte nachholt.

Gilt diese Erklärung für die unkomplizierten Fälle, so ist leicht zu verstehen, daß bei Perimetritis, Oophoritis usw. die Kongestion der Menstruation durch die Hyperämie eine Verschlimmerung machen wird. Ein Vorgang, der sich im gesunden Uterus schmerzlos, physiologisch abspielt, wird im kranken Symptome machen, also mit Schmerzen verlaufen (B. S. Schultze).

Abgesehen von diesen Erklärungen spielt auch die Hysterie eine Rolle. Der Reiz, der die Nerven oft trifft, macht sie reizbarer. Wenigstens gibt es Fälle, in denen die Schmerzhaftigkeit bei der Menstruation immer mehr zunimmt und immer längere Zeit dauert, ohne daß der Befund sich ändert. Am Ende beteiligen sich die Ovarien, sie werden größer, schwerer, senken sich, bekommen eine etwas unregelmäßige Form und liegen an einem Orte, wo sie dem Drucke der harten Kotsäule ausgesetzt sind. Die Menstruation wird unregelmäßig, Reflex-Neurosen treten ein. Das Parenchym des Uterus leidet unter der Unregelmäßigkeit seiner Funktionen; mit dem Uterus erkrankt die Schleimhaut, oder die kranken Ovarien führen zu Zirkulationsstörungen im Uterus. Die Schleimhaut hypersezerniert. Die so entstehende chronische Metritis unterhält einen Reizzustand, so daß schließlich die Schmerzen auch in der intermenstruellen Zeit andauern. Es kommt zu intermenstruellen Koliken. Die fortwährenden Schmer-

zen, das Gefühl immer krank zu sein, die Unmöglichkeit Anstrengungen zu ertragen oder Vergnügungen zu genießen, die durch Obstruktion bewirkte oder als Reflexsymptom aufzufassende nervöse Dyspepsie, die trübe Gemütsstimmung, welche ihren Grund in dem unerfüllten Wunsch nach Konzeption oder in der Erwerbsunfähigkeit hat, die Angst vor den Schmerzen der nächsten Menstruation bringen den Körper schließlich so herunter, daß die Patientin vollkommen invalide wird, ein unbrauchbares Glied der menschlichen Gesellschaft.

Ätiologisch wichtig ist also zwar nicht der physiologische Knickungswinkel, aber doch Kleinheit des Uterus: Infantilismus (Freund). Auch bei kleinen wachsenden Myomen (vergl. S. 361) wird oft über Dysmenorrhoe geklagt, bis das Myom ein subperitonäales geworden ist.

Höchst selten besteht die Dysmenorrhoe vom Beginn der Menstruation an, auch bei schweren Fällen verläuft mitunter eine Menstruation völlig schmerzlos. Oft können die Patientinnen als Grund eine Erkältung während der Menstruation (Schlittschuhlaufen!), eine Überanstrengung (Tanzen) angeben und datieren von da an die Dysmenorrhoe. Manche Patientinnen wissen ganz genau, daß bei Ruhe, z. B. Bettliegen, die Schmerzen ausbleiben, während sie bei geistiger und körperlicher Anstrengung eintreten. Daß geistige Überanstrengung zu Dysmenorrhoe führen kann, beweisen die leider so häufigen Fälle, wo Lehrerinnen — namentlich Musiklehrerinnen — durch dysmenorrhoische Beschwerden allmählich arbeitsunfähig und hysterisch werden.

Auch als Symptom einer Entzündung oder wenigstens einer dauernden Hyperämie kommt Dysmenorrhoe vor. So gibt es viele Fälle, wo nach einem ungünstig verlaufenen Aborte, nach einer Perimetritis bei Oophoritis und Salpingitis die Menstruation unter großen Schmerzen verläuft, während sie früher ganz schmerzlos war.

Man hat deshalb, klinisch durchaus richtig, auch eine hysterische, nervöse, neurasthenische Dysmenorrhoe angenommen.

Die Dysmenorrhoe steigert sich bei Mangel an Schonung während der Menstruation oft so, daß im Laufe eines Jahrzehnts die Schmerzen immer mehr zunehmen. In manchem Falle tritt schon tagelang vor der Menstruation Unbehagen, Übelkeit, Erbrechen ein. Es kommt zu Durchfällen, ein Beweis der Nervenreizung im ganzen Abdomen. Die Schmerzen sind ziehend, verbreiten sich aber auch nach oben und in die Beine. Vielfache reflektorische Symptome, Kopfschmerzen, Magenschmerzen, Orbitalneuralgie, Interkostalneuralgie, Migräne werden beobachtet. Die gewöhnlichen hysterischen Beschwerden steigern sich. In manchen Fällen steigern sie sich bis zur Heftigkeit einer Gallensteinkolik.

Solche Individuen werden allmählich arbeitsunfähig. Die Angst

vor den Schmerzen, die Schmerzen selbst, die Erschöpfung nach denselben, die mangelhafte Nahrungsaufnahme, Mißbrauch mit Morphium, Schlaflosigkeit usw. bewirken eine solche geistige und körperliche Schwäche, daß die Patientin den Eindruck einer Schwerkranken macht. Schließlich stellen sich alle Symptome schwerer Hysterie ein.

Eine eigentümliche Form der Dysmenorrhoe ist der Intermenstrualschmerz. Gerade in der Mitte zwischen zwei Perioden, in der Zeit, wo die Abschwellung zu Ende und die Anschwellung beginnt, bestehen 1 bis 2 Tage lang Schmerzen. Auch geht öfters etwas Schleim und wenig Blut ab. Diese Schmerzen sind geringer als die bei einer wirklichen Dysmenorrhoe. Ich fand sie nie ohne leichte Entzündungserscheinungen der Schleimhaut des Uterus und Druckempfindlichkeit der Ovarien, ich fasse sie deshalb als ein Symptom einer leichten Entzündung auf, und behandle danach.

### Behandlung der Dysmenorrhoe.

Berücksichtigen wir die vielen Formen der Dysmenorrhoe, so ist klar, daß auch die Behandlung eine sehr verschiedene sein muß.

Bei unkomplizierter Dysmenorrhoe junger Mädchen ist die Exploration zunächst gewiß unnötig. Der Arzt behandelt gleichsam in Instanzen; erst wenn die Erfolglosigkeit einer milden Behandlung bewiesen ist, geht man zu energischer Therapie über.

Oft sind die Schmerzen bei der Menstruation geringer, wenn die Obstruktion beseitigt ist. Stets lasse man durch milde Abführmitel, z. B. Extractum fluidum Cascarae Sagradae oder Magnesia citrica effervescens, täglich 1 bis 2 Teelöffel, den Darm vor und während der Menstruation leer halten, wenn nicht etwa Durchfälle bei der Menstruation spontan eintreten.

Dann geht man gegen die Komplikationen vor, man behandelt die Peri- und Parametritis. Ist die Dysmenorrhoe nur auf wenige Stunden beschränkt und besteht nach Aufhören dieses Schmerzes völliges Wohlbefinden, ohne Druckempfindlichkeit und Beschwerden, so ist es gerechtfertigt, mit Ruhe und Narcoticis zu behandeln. Namentlich Dysmenorrhoe sehr junger Mädchen wird recht oft definitiv dadurch beseitigt, daß man ein Kind jedesmal 3 bis 4 Tage während der Menstruation im Bett liegen läßt. Leichte Narcotica sind unschädlich; wird bei gewissenhafter Überwachung alle 4 Wochen einmal Morphium verabfolgt, so ist die Gefahr, daß sich Morphiophagie ausbildet, wohl zu vermeiden.

Ich verordne gern Suppositorien, gerade weil einem Mädchen die Applikation unangenehm ist, weil sie deshalb nicht unnötig gewünscht wird und weil Mißbrauch gerade bei dieser Dosierung am wenigsten

wahrscheinlich ist: Morphii hydrochlorati, Extracti Belladonnae ana 0,015 Butyri Cacao 1,5 fiant Suppositoria. S. in 24 Stunden nie mehr als 4 Stück verbrauchen.

Eine andere Komposition, die sich mir bei Dysmenorrhoe wirksam zeigte, aber bei dem so häufigen Brechreiz nicht immer angewendet werden kann, ist folgende: Tincturae Thebaicae, Tr. Belladonnae, Tr. Hyoscyami, Tr. Valerianae, Tr. Strammonii ana, 20 Tropfen mehrmals täglich.

Von vortrefflicher Wirkung ist oft Antipyrin resp. Migränin 1,5 mit 0,03 Codeïn. Ich gebe auch Salipyrin 0,5 oder Aspirin mit Codeïn 0,03 3 bis 4 mal täglich. Salipyrin wirkt auch antimenorrhagisch und Codeïn bewirkt weniger als Morphium Obstruktion. Antipyrin kann auch subkutan verabfolgt werden.

Bei sogenannter kongestiver Dysmenorrhoe, d. h. bei zu starker und sehr schmerzhafter reichlicher Menstruation, wirkt Extractum fluidum Hydrastis spezifisch. Man läßt in der freien Zeit 3 Wochen lang täglich 3 Teelöffel gebrauchen. Geringere Dosen nützen nichts. Nicht selten tritt danach die Menstruation spärlicher und ohne Schmerzen ein. Weniger Erfolg sah ich vom Extractum Viburni prunifolii, 3 Teelöffel pro Tag, vom Hydrastininum hydrochloricum 0,025 3 mal pro die oder 3 : 30,0 Wasser täglich eine Spritze subkutan. Letzteres Mittel muß circa 5 Tage lang vor der Menstruation, also prophylaktisch verabfolgt werden.

Man hat auch eine nasale Dysmenorrhoe beschrieben. Es sollen in der Nase Zonen existieren, deren Cocainisierung sofort die Dysmenorrhoe zum Aufhören bringt. Die Behandlung ist so einfach, daß sie in jedem Falle von unkomplizierter Dysmenorrhoe versucht werden muß. Man läßt zunächst mit warmem Wasser die Nase etwas ausspülen. Dann pinselt man die Nase mit Cocainlösung 1 : 10 aus. Eine ganze Anzahl sehr verläßlicher Autoren hat über Heilung danach berichtet — auch ohne Suggestion. Ich habe so oft schwerste Dysmenorrhoe bei jungen Mädchen durch Cocainisierung der Nase verschwinden sehen, daß ich diese Therapie stets anwende, ehe ich einen Eingriff mache. In anderen Fällen ließ die Therapie im Stich oder versagte bald nach anfänglichen Erfolgen.

Ist diese und jede andere milde Therapie erfolglos, so greift man den Uterus selbst an. Bei Hypersekretion verschafft man dem Sekrete freien Abfluß. Man macht die Diszission des äußeren Muttermundes, vergl. S. 207, Figur 109, 110. Ist die Cervikalsekretion bedeutend und bestehen Erosionen, so ätzt man, und sucht bei blutreicher Portio durch Skarifikationen und Bepinselungen der Portio mit Jodtinktur, Ichthyol, Glyzerintampons usw. die Schwellung zu verringern. Dann sondiert man einige Tage vor der Menstruation. Die Fälle, wo durch

eine Sondierung geholfen wird, sind durchaus nicht selten. Recht dringend möchte ich die Sondierung mit schwachen Dilatorien, Figur 115 S. 214, empfehlen. Ich habe bei einer ganzen Reihe von Fällen durch ein- bis zweimaliges Einführen dieses Instrumentes vor je einer Menstruation Dysmenorrhoe, ja selbst Sterilität bei unkomplizierter Anteflexio beseitigt. Das Einführen geschieht in Simsscher Seitenlage nach Anhaken der vorderen Muttermundslippe mit einem scharfen Haken. Dabei drückt die Sonde die Schleimhaut zusammen und ermöglicht den Schleim- und Blutabfluß. Die Muskulatur wird durch schwache Nummern nicht angegriffen.

Hat man auch dabei keinen Erfolg, so dilatiert man mit Quellmitteln, vergl. S. 221. Ich kann versichern, daß ich dabei ganz ausgezeichnete Resultate habe. Man läßt sich Laminariastifte so dünn wie eine Stricknadel von etwa 2 mm Dicke herstellen. Mit diesen, die man etwas biegen kann, gelingt es leicht, bei Seitenlage in den engsten Uterus hineinzukommen. Sehr selten treten bei dünnen Stiften Schmerzen ein, die aber oft unerträglich sind, wenn man gleich von Anfang an einen dicken Laminariastift einpreßt. Ein dicker Stift ist direkt gefährlich. Er hindert den Sekretabfluß, erzeugt starke Wehen, so daß eventuell vorhandene Kokken in die Schleimhaut eingepreßt werden. Oft tritt bei Anwendung zu dicker Stifte Fieber und Parametritis ein, was bei dünnen Stiften nicht zu befürchten ist. Nach 24 Stunden nimmt man nach sorgfältigem desinfizierendem Auswaschen der Scheide und Auswischen der Uterushöhle mit dem Uterusstäbchen (S. 217, Fig. 116a) einen stärkeren Stift.

Ist der Uterus weit, so säubert man die Höhle von dem meist massenhaft vorhandenen retentierten Schleim. Sodann spült man aus und stopft den Uterus — nach meiner Methode S. 218 — mit schmalen Jodoformgazestreifen aus. Diese bleiben 2 Tage liegen. Dann werden sie noch einmal erneuert. Ist in dieser sorgfältigen Weise der Uterus dilatiert, so bleibt der Uterus weit. Die nächste Menstruation ist vielleicht noch schmerzhaft infolge der Nervenreizung, dann aber verlaufen die Menstruationen ohne Schmerzen.

Absichtlich habe ich die Methode so ausführlich beschrieben, weil sich wirklich durch Überhastung, gewaltsames Dilatieren, Zusammendrängen der Manipulationen auf eine Narkose, nicht entfernt so viel erreichen läßt als durch Sorgfalt, Geduld und Ausdauer.

Bei dem Intermenstrualschmerz habe ich mit antiphlogistischer Behandlung mit Bädern und Brunnen, Regelung der Verdauung, Hebung des Allgemeinbefindens noch die besten Resultate erzielt.

Bei der Dysmenorrhoea membranacea sah ich durch einmalige

Auskratzung und Ausätzung keine Heilung. Wohl aber habe ich durch Dilatation und lange fortgesetzte Ausspülung (2 Wochen lang täglich!) mit leichten Desinfizientien, Borsäure oder Lysol gute Erfolge gehabt. Aber auch nach Aufhören tritt später, sogar nach einer Geburt wieder Abgang der Häute ein.

### Intrauterinstifte.

Ich möchte es nicht für falsch erklären, in verzweifelten Fällen von Dysmenorrhoe, ehe man zu einer großen Operation schreitet, einen Versuch mit Intrauterinstiften zu machen, ja, ich würde es vielleicht selbst tun, allein in einer großen Praxis habe ich seit vielen Jahren keinen Intrauterinstift mehr gebraucht.

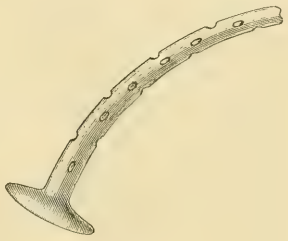

320

Gläsernes Intrauterinpessar von Fehling.

Wenn man einen Intrauterinstift wählt, so wende man nur Fehlings gläsernes Instrument an, Fig. 320. Es ist hohl und hat kleine Löcher. Man füllt es mit Jodoform aus.

Die Einlegung des Intrauterinpessars geschieht in folgender Weise. Nach sorgfältiger Reinigung der Scheide und der Cervix mißt man die Weite des inneren Muttermundes mit der Sonde, wählt das entsprechend dicke Pessar und schiebt es in der Seitenlage mit Hilfe der Simsschen Rinne nach Anhaken der Portio ein.

Man muß die Patientin dauernd beobachten. Entstehen Schmerzen, wird das Pessar nicht vertragen, so entfernt man es bald.

Die Applikation eines intrauterinen Pessariums ist eine experimentelle Therapie. Trotz Erfüllung aller Vorbedingungen und der aprioristisch gerechtfertigten Annahme, daß das Instrument nützen wird, tritt durchaus nicht immer der erwünschte Erfolg ein, da z. B. der Grund der Dysmenorrhoe allein in den Ovarien liegen kann.

### Kastration, Totalexstirpation.

Hat man nach langer erfolgloser Behandlung sich die wissenschaftliche und moralische Überzeugung verschafft, daß der Zustand so, wie er ist, ohne Gefahr des Lebens, ohne Verlust der Arbeitsfähigkeit nicht mehr andauern kann, so kommt die Radikalbehandlung in Frage. Sie besteht darin, daß man die Menstruation durch eine Operation zum Aufhören bringt.

Die Operation raubt der Patientin die Möglichkeit zu konzipieren, also auch häufig zur Heirat. Dies Opfer ist oft ein imaginäres, denn eine

schwer Kranke kann nicht heiraten und eine solche Kranke würde, wenn sie heiratet, wohl kaum konzipieren. Auch die soziale Stellung muß berücksichtigt werden. Ist z. B. eine Patientin schon über 30 Jahr, hat sie eine Lebensstellung, die es ihr notwendig macht, gesund zu sein, muß sie aber in ihrer Tätigkeit die Hälfte jedes Monates pausieren, so ist ihr in der Tat nur dann geholfen, wenn sie die volle Arbeitsfähigkeit auf irgend eine Weise wiedererlangt.

Die Operation besteht in der Entfernung der Ovarien oder des Uterus. Es fragt sich nun, welcher dieser Eingriffe den sichersten Erfolg gewährleistet. Denn wenn die Patientin das Opfer bringt, sich operieren zu lassen, so will sie dadurch auch völlige Gesundheit erkaufen.

Die Resultate der Kastration sind durchaus nicht gute. Ganz abgesehen von den oft recht schweren „Ausfallserscheinungen“: Kongestionen, Fettsucht, psychischer Alteration, bleiben nach der Kastration oft Schmerzen zurück. Es können sich kleine Exsudate, sogenannte Stumpfexsudate bilden, die für lange Zeit den Effekt der Operation hinausschieben. Schmerzen halten an, selbst die Menstruation kann noch viele Jahre andauern. Der Fall ist trotz der großen Operation nicht prompt geheilt. Namentlich, wenn schon vor der Operation Komplikationen: Pelveoperitonitis, Perioophoritis, Hydrosalpinx bestanden, so ist die Patientin durch die Kastration nicht völlig gesund. Bestand Fluor, z. B. gonorrhoischer, so kann er auch nach der Kastration, sogar verstärkt, weiterbestehen. Dadurch wird die Scheide eng, entzündet, der Coitus ist ganz unmöglich, Ausfluß und Kolpitis stören empfindlich das Allgemeinbefinden.

Die von mir bevorzugte Operation ist deshalb die vaginale Totalexstirpation des Uterus mit Erhaltung der Ovarien. Ich halte es entschieden für richtiger, statt der Kastration in solchen Fällen, wo der alleinige Zweck ist, die Menstruation wegzuschaffen, den Uterus zu entfernen. Es ist von allen Methoden die, welche am sichersten die Symptome zum Wegfall bringt.

Gegen die „Castration uterine“, die Entfernung des Uterus sprechen nur die Fälle, wo sich später ein Ovarialtumor entwickelte. Ich habe dergleichen erlebt. Es ist dies aber ein so seltenes Ereignis, daß man darauf eine Regel nicht basieren kann.

Die Technik der Totalexstirpation ist dieselbe wie beim Karzinom. Selbstverständlich ist die Prognose noch günstiger als beim Karzinom, da der Uterus meist frei beweglich ist.

## D. Befruchtung.

Das Flimmerepithel der Tube und der Fimbrien erregen einen Strudel in der Peritonäalflüssigkeit, welcher alles in der Nähe der Fimbrienöffnung Liegende, also auch das bei der Ovulation aus dem Follikel ausgetretene Ei, an die Tube und in die Tube führt. Ist das Ei in die Tube gelangt, so wird es durch die Flimmerbewegung, in dem engeren Teil der Tube durch Peristaltik, nach dem Uterus hingeschafft.

Tritt keine Befruchtung ein, so verschwindet das Ei. Die Menstruation beweist, daß dieses Mal das Ei zu Grunde gegangen ist.

Das zur Befruchtung notwendige Element, die Samenflüssigkeit: die Spermatozoiden, werden beim Coitus in die Scheide ergossen. Ohne alle Mitwirkung seitens der weiblichen Geschlechtsorgane wandern die Spermatozoiden nach allen Seiten hin, also auch nach oben in den Muttermund. Nur wenige kommen vielleicht in den Uterus, aber von diesen wenigen genügt Eins, um das Ei zu befruchten. Die weiblichen Genitalorgane spielen nur eine passive Rolle bei der Begattung. In der Chloroformnarkose, in unendlich vielen Fällen ohne Spur einer geschlechtlichen Erregung, ja beim Stuprum, wo die Stuprierte schwer verwundet und bewußtlos war, trat Konzeption ein. Ist der Muttermund durchgängig, so ist die Form der Portio oder des Muttermundes gleichgültig. Es gibt, abgesehen selbstverständlich von der Atresie, keine Form der Portio, welche als Grund der Sterilität beschrieben ist, bei der nicht dennoch Konzeption eintreten könnte.

Gegen alle Theorien, welche die Aufnahme der Spermatozoiden in den Uterus durch andere Gründe als die Eigenbewegungen der Spermatozoiden zu stande kommen lassen, hat man die gewichtigsten Einwürfe erhoben. Man kann deshalb diese, oft recht abenteuerlichen Ansichten ad acta legen.

Die Spermatozoiden haben eine lange Lebensfähigkeit: dies ist selbstverständlich, denn in der Frau bezw. im Uterus leben sie in einer Flüssigkeit von der nämlichen physiologischen Zusammensetzung wie beim Manne. Die Spermatozoiden wandern bis zur Tube, ja bei Tieren fand man sie auf dem Ovarium. Die Befruchtung des Eies findet höchstwahrscheinlich in der Ampulle der Tube statt, die Spermatozoiden schwimmen also dem Flimmerstrom entgegen. Das befruchtete Ei implantiert sich in die Uteruschleimhaut: Schwangerschaft ist vorhanden.

Das Corpus luteum (vergl. S. 406, in diesem Falle „verum“ genannt) ist größer, wächst bis zum 3. oder 4. Monat der Schwanger-

schaft und atrophiert von dieser Zeit an. Die Atrophie geht aber so langsam vor sich, daß man bei der Obduktion einer Wöchnerin das Corpus luteum verum noch stets erkennt.

Ich möchte übrigens behaupten, daß Corpora lutea falsa und vera sich nicht sicher am Präparate unterscheiden lassen. Auch die „Falsa" findet man oft außerordentlich groß, namentlich bei Uterusmyomen.

Ist die Schwangerschaft durch die Geburt beendigt, so bilden sich im Puerperium allmählich wieder die früheren Verhältnisse aus. Doch bleibt das Gefäßsystem der weiblichen Genitalorgane für immer weiter, die Scheide schlaffer und der Uterus dauernd größer. Auch die Befestigungen sind gelockert.

## E. Sterilität[1].

Marion Sims nahm verschiedene Gründe der Sterilität an, die auch heute noch gelten, z. B. Fluor und Endometritis. Er nahm als Grund wie für Dysmenorrhoe so auch für Sterilität, die Anteflexio an: Enge des Weges in die Gebärmutter. Wie das Blut nicht austreten könne, so könnten die Spermatozoiden nicht eintreten. Diese Ansicht bedarf heutzutage keiner Widerlegung. Dagegen wurde der Sterilität als Folge der Perimetritis, S. 570 der Fibrome S. 362, der Enge des äußeren Muttermundes S. 207 und des sogenannten Col tapiroide S. 247 erwähnt und die Methode der Beseitigung dieser pathologischen Zustände beschrieben.

Aber es gibt noch andere Gründe der Sterilität bei der Frau, abgesehen von Vaginismus oder Bildungsdefekten kommt es vor, daß durch einen eigentümlichen Krampf der Vagina die Samenflüssigkeit unmittelbar post coitum oder doch sehr bald wieder ausgestoßen wird. Hier liegt der Grund oft in der anfangs zu großen Enge und vielleicht auch Kürze der Scheide. Auch eine besonders enge gradlinige Scheide bei virgineller Retroflexio bewirkt Sterilität durch Raummangel für die Samenflüssigkeit. Vielleicht liegt auch der Grund der Ausstoßung des Semen darin, daß der geschlechtliche Orgasmus, die Kontraktion der Scheidenmuskulatur bei der Frau zu spät, also erst

[1] Olshausen: Mon. f. G. XXX; Volkmanns Vortr. 67. — Beigel, Pathologische Anatomie der weiblichen Unfruchtbarkeit (Sterilität), deren Mechanik und Behandlung. Braunschweig 1878, Vieweg & Sohn; Wiener med. Woch. 1867, No. 47 u. 1873, 12. — Ducan, Fecundity, fertility and sterility. 1866. Sterilität bei Frauen. Deutsch von S. Hahn. Berlin 1884, O. Enslin. — Fehling: A. f. G. V, XVIII. — Kehrer: A. f. G. X. — Ahlfeld: A. f. G. XVIII. — Busch, Azoospermie: Ztschr. f. Biol. XVIII. — Winckel: Deutsche Ztschr. f. prakt. Med. 1877, 46. — Kisch, Die Sterilität des Weibes. 2. Aufl. Wien 1895, Urban & Schwarzenberg.

einige Zeit nach der Deposition des Semen eintritt. Wenigstens geben manche Frauen an, daß sie bei gleichzeitiger Erregung, also bei besonders genußreichem Coitus konzipieren, während im anderen Falle das Semen ausgestoßen wird und Konzeption ausbleibt. In solchen Fällen hat man Erfolge dadurch, daß der Coitus more bestiarum vollzogen wird, oder daß sich die Patientin genau in die Simssche Seitenlage unmittelbar post coitum legt.

Gewiß wird auch jede Form von Endometritis Grund von Sterilität sein können. Eine geschwürige, atrophische oder mit zähem Schleime bedeckte Uterusschleimhaut wird dem Festsetzen des Eies Schwierigkeiten bereiten. Sicher ist auch, daß nach Beseitigung sehr bedeutender Erosionen mit Cervixkatarrh und leicht blutender, geschwollener Schleimhaut der Cervix die langersehnte Befruchtung eintritt.

Ganz abgesehen aber von mechanischen Gründen der Sterilität ist anzunehmen, daß es, wie Leopold lehrt, Frauen gibt, bei denen viele, und solche, bei denen wenige Ovula gebildet werden, daß es demnach sehr fruchtbare und weniger fruchtbare, ja unfruchtbare Frauen gibt. Und in der Tat stützen manche Beobachtungen der Praxis diese Ansicht. So konzipieren manche Frauen leicht und andere wieder schwer, obwohl sich nicht der geringste äußere Grund dafür findet. Eine Frau konzipiert bei jedem Coitus, mag er vor oder nach der Menstruation ausgeübt sein, und eine andere konzipiert nur in großen Zwischenräumen oder auch nur einmal. Daß fakultative Gründe der Sterilität oft vorliegen, ist sicher. Große Fruchtbarkeit ist in Familien in weiblicher Linie erblich. Kaum gibt es eine Zwillingsgeburt, bei der sich nicht hereditäre Prädisposition in weiblicher Linie nachweisen ließe. Bekannt ist, daß z. B. auffallend dicke Frauen schwer konzipieren. Ja die Beobachtung, daß Fettwerden das vorzeitige Aufhören der Fruchtbarkeit oder die schon vorhandene Sterilität beweist, ist selbst dem Volke geläufig. Es ist dies beim Weibe nicht anders als wie beim Manne, der auch in den fünfziger Jahren „Kapaunenfett" ansetzt.

Jedenfalls häufiger als die Frau trifft den Mann die Schuld bei der Sterilität der Ehe. Ohne ätiologische Gründe ist bei Männern Azoospermie, d. i. Fehlen der Spermatozoiden, beobachtet. Andererseits führen Diabetes und namentlich Hodenerkrankungen infolge von Tripper zu männlicher Sterilität.

Ehe man also eine Frau mit den nicht einmal sicher wirkenden Sterilitätskuren, quält, ist es moralische Pflicht des Arztes, die Potenz und die Zeugungstüchtigkeit des Ehemannes festzustellen. Man untersucht frisches Semen des Mannes. Wie er sich dasselbe verschafft, ist seine Sache. Wünscht er Belehrung, so empfiehlt man den Coitus

früh mit über den Penis gezogenem Kondom auszuüben, diesen post coitum abzuziehen und möglichst bald dem Arzte zu bringen.

Für den Arzt sind die sterilen Frauen die unangenehmsten Patientinnen. Hat man Erfolg, tritt Konzeption ein, so gehört schon viel ungerechtfertigtes Selbstgefühl dazu, seinem Eingriffe den günstigen Verlauf zuzuschreiben. Wer will jemals behaupten, daß nicht auch ohne den Eingriff Konzeption eingetreten wäre? Muß man aber seiner wissenschaftlichen Überzeugung nach von jeder „Kur" abraten, so ist durch die Mitteilung des wahren Sachverhaltes der Fall oft psychisch sehr falsch behandelt! Durch Stellen einer absolut ungünstigen Prognose kann man Frauen zur Melancholie bringen oder sie Charlatanen in die Hand liefern, die sofort Erfolg versprechen und die unnützesten und gefährlichsten „Operationen" ausführen. Läßt man aber auch nur einen kleinen Hoffnungsschimmer, so werden diese Worte anders zurechtgelegt, und nach Jahr und Tag macht die Patientin dem Arzt die bittersten Vorwürfe, daß das Versprochene nicht eingetreten sei. Die Sehnsucht nach Nachkommenschaft ist so unbesiegbar, daß es Frauen gibt, die jahraus jahrein bei in- und ausländischen Gynäkologen herumreisen und die wunderbarsten Behandlungen erdulden.

Ich kenne eine Dame, die ihren Mann nach Paris zitierte, woselbst ein berühmter amerikanischer, jetzt verstorbener Gynäkologe das Sperma des Gatten in den Uterus spritzte! Eine monatelang dauernde, lebensgefährliche Peritonitis war die Folge! Das sogenannte Sperma bestand, wie ich mich später überzeugte, allerdings mehr aus Eiter!

Oft ist der Muttermund sehr eng, ja die Öffnung wird durch ein ganz kleines Löchelchen gebildet, welches nicht einmal einen kleinen Sondenknopf passieren läßt. Dabei kann der Uterus völlig normal und der Cervikalkanal weit, ja durch die Retention des physiologischen Sekrets erweitert sein; in solchen Fällen enthält er glasige Massen, die so eingedickt sind, daß man sie nach der Dilatation wie einen festen Gallertklumpen mit einer Kornzange anfassen und entfernen kann. Preßt man eine Sonde durch die enge Öffnung, so fühlt man über ihr den weiten ampullenartigen Cervikalkanal. Die Begrenzung des Orificium externum ist oft membranös, so daß man von einem Praeputium uteri und einer Phimosis uteri gesprochen hat.

Es ist dies bei sterilen jungen Frauen ein überaus häufiger Befund. Hier ist der enge Muttermund nicht der direkte, sondern der indirekte Grund der Sterilität. Die Spermatozoiden können gewiß einpassieren, aber der zähe, eingedickte, mit den Falten des Arbor vitae gleichsam verfilzte Schleim läßt die Spermatozoiden nicht durchdringen. Auch ist der Uterus in der Höhle mit zähem Schleim ausgefüllt, welcher

das Festsetzen des Eies verhindert. Wenn man in diesen Fällen die Seite 207, Figur 109 und 110 beschriebene kleine und völlig ungefährliche Operation ausführt, so hat man ganz ausgezeichnete Erfolge. Der Schleim kann abgehen, der Weg in den Uterus wird frei. Legt man nach der Operation noch einen Laminariastift ein, so sieht man beim Hervorziehen, welche große Massen Schleim ein solcher Uterus beherbergt.

Ich möchte bemerken, daß mir diese Behandlung rationeller erscheint, als die großen bilateralen Inzisionen oder die Diszission der hinteren Lippe. Physiologisch klafft bei der Nullipara die Portio nicht bis an das Scheidengewölbe! Wird also eine „bilaterale Diszission" von dieser Ausdehnung gemacht, so wird gewiß kein physiologischer Muttermund hergestellt. Und wie häufig sind bei diesen großen Inzisionen schon gefährliche Blutungen und Parametritiden vorgekommen! Dies ist bei meiner Methode unmöglich. Ungefährlichkeit aber ist um so eher notwendig, als man ja sicheren Erfolg nicht versprechen kann.

Es ist gewiß nicht richtig, bei den pathologischen Formen der Portio von „angeborenen Fehlern" zu sprechen. Bei den Neugeborenen ist der eigentliche physiologische Uterus, die Schleimhaut mit den Drüsen schon vorhanden. Der Muttermund klafft weit. Die Umwandlung geht nun so vor sich, daß die Muscularis mucosae uteri bezw. das Uterusparenchym, langsam an Masse zunimmt. Die Schleimhaut folgt nicht in gleicher Weise. Demnach wird die Schleimhaut von der Muskulatur gleichsam überwuchert und umwuchert. Je mehr sich Muskulatur ansetzt, um so mehr stülpt sich die Schleimhaut am Muttermund ein, zieht sich zurück, gelangt in die Tiefe, in das Innere. Die Plattenepithelgrenze muß dadurch mehr nach einwärts, aufwärts verlegt werden: die Masse der Portio muß sich gleichsam aufblähen. Bei dieser Umbildung entsteht sowohl die als normal angesehene Form der Portio, als auch eine auffallend dicke Portio. In seltenen Fällen wird die Form der Portio eigentümlich spitz oder konisch.

Ist die Portio konisch, rüsselartig, so ist dabei wahrscheinlich die Konzeption erschwert; zwar habe ich mehrere Fälle gesehen, wo ohne Operation auch in solchen Fällen Konzeption eintrat, aber aprioristisch ist doch anzunehmen, daß ein weiter Weg aus dem Fornix vaginae um die ganze Portio herum von den Spermatozoiden schwerer zu vollenden ist, als ein kurzer, direkter Weg. Die Operation wird in folgender Weise ausgeführt:

Es wird zunächst mit einer Schere oder, falls man nicht mit einem Scherenblatt in den Cervikalkanal eindringen kann, mit einem Messer die Portio nach rechts und links bis ans Scheidengewölbe ge-

spalten (Figur 322 c e), so daß beide Hälften der Portio, d und f, nach vorn und hinten auseinander geklappt werden können. Diese vorbereitende Spaltung erleichtert sämtliche Operationen an der Portio dadurch, daß man nunmehr alle Schnitte gerade legen kann und nicht im Kreis zu schneiden braucht. Dann schneidet man zuerst aus der unteren Lippe einen Keil aus, indem man die Schnitte i h und g h ausführt. Dabei ist zu bemerken, daß der Querschnitt, welcher bei i über die Innenwand der Cervix geht, ungefähr $^1/_2$ cm unter dem Ende e der zwei seitlichen vorbereitenden Spaltungen der Cervix verläuft. Dies ist nötig, damit man bequem die Nadeln ein Stück über dem Wundrande bei n einstechen kann. Hat man die Portio halb

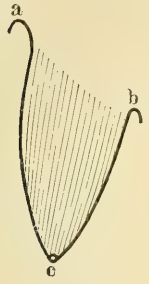


321

Konische Portio mit Stenose des Orificium externum.

Col tapiroid, a hinteres, b vorderes Scheidengewölbe, c Muttermund.

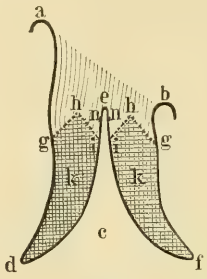


322

a hinteres, b vorderes Scheidengewölbe, c der auseinander geklappte Cervikalkanal, d hintere, f vordere Muttermundslippe, g h i die horizontalen Schnitte, welche bei h rechtwinklig aufeinander treffen, e oberes Ende der vorbereitenden, bilateralen Diszission, n, n Einstichöffnung beim Nähen k Stücke, welche wegfallen.

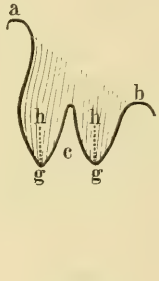


323

Resultat der Operation.

a hinteres, b vorderes Scheidengewölbe, e Muttermund, g h die vereinigten Wunden. Vergl. Figur 322 g h und i h.

quer durchtrennt, i h, so geht ein Querschnitt von außen, g, dem inneren so entgegen, daß sich beide Schnitte in einem rechten Winkel bei h treffen. Nunmehr vereinigt man die Wunde in der Art, daß i h an i g kommt, somit die Form der Figur 323 entsteht. Dann verfährt man ebenso an der vorderen Lippe. Die nunmehr noch frei bleibenden Wundpartien, welche an beiden Seiten von der bilateralen Diszission her restieren, kann man entweder jede für sich vereinigen, oder, was besser ist, so zusammennähen, daß beiderseitig wieder die vordere Lippe an die hintere mit ein bis zwei Heften genäht wird. Dann hat die Portio ihre frühere Form seitlich wieder erlangt und kein Stück Wundfläche befindet sich ohne Schleimhautdeckung frei liegend.

Besteht eitriger Uteruskatarrh, die sogenannte Uterusblenorrhoe der alten Autoren, so wird dilatiert — nicht ausgekratzt — sondern einige Wochen lang der Uterus mit dünnem Katheter (vergl. pag. 184 u. 185

ausgespült. Als Zusatz zum Spülwasser nimmt man zunächst Borsäure und später Soda oder Natron bicarbonicum. Die Tierzüchter machen bei Sterilität mit fast sicherem Erfolge Injektionen von Natron bicarbonicum-Lösungen in die Scheide. Auch bei Frauen habe ich oft Konzeption eintreten sehen, wenn die Frau mit alkalischen schleimlösenden Flüssigkeiten die Scheide 2 bis 3 Stunden ante coitum ausspülte. Bei Erosionen und Cervikalkatarrh behandelt man die Erosionen und den Katarrh mit Ätzungen und adstringierenden Vaginalirrigationen. Oft tritt Konzeption nach Abschwellung der Portio und Säuberung des Cervikalkanals ein.

Badekuren beseitigen chronische Entzündungen und haben außerdem noch einen guten Erfolg: sie entfernen den Ehemann zeitweise von der Frau, dies wirkt ebenfalls günstig zur Beseitigung der Sterilität.

## Sterilisation.

Es gibt Fälle, wo die Gefahren für das Leben und die Gesundheit bei einer neuen Gravidität auf der Hand liegen. Dazu gehört nicht das enge Becken, denn in der künstlichen Frühgeburt und dem Kaiserschnitt haben wir Mittel der Entbindung. Aber bei Phthise, Morbus Basedowii, Osteomalacie, Psychose, Nierenaffektionen, Herzfehler ist es ein großes Unglück, ja eine direkte Lebensgefahr, wenn wieder Schwangerschaft eintritt. Daß selbstverständlich die Adresse des Verbotes zuerst an den Ehemann zu richten ist, dürfte moralisch und wissenschaftlich außer Zweifel sein. Man müßte eigentlich den Ehemann kastrieren!

Aber schließlich muß der Arzt sich in die Verhältnisse schicken, wenn die Verhältnisse sich nicht nach seinen Befehlen gestalten. Die arme Frau weiß, daß der Ehemann, falls sie den Coitus verweigert, die Treue nicht hält, und die Gefahren der Untreue nicht vermeidet. Sie erklärt lieber sterben zu wollen, als den Beischlaf zu versagen. Es ist ja sicher unmoralisch, die Frau zu operieren, um dem Mann sein gewohntes Vergnügen zu lassen, aber der humane Arzt wird dann immerhin die Sterilisation der Frau für besser als die Zerstörung des ehelichen Friedens ansehen. Es gibt also Fälle, wo eine Sterilisation gerechtfertigt ist. Gewiß wird der Entschluß schwer sein. Aber es wäre doch inhuman, rigorös den starren Tugendwächter zu spielen und nach dem Gesetz zu handeln: fiat justitia pereat mundus!

Namentlich kann man die Sterilisation der Vaginafixation hinzufügen. Ist diese indiziert, so wird sie durch die Sterilisation gewiß nicht gefährlicher. Ich wage die Vaginafixation bei Frauen, die eventuell schwanger werden können, nur bei gleichzeitiger Sterilisation.

Handelt es sich um ältere Frauen mit vielen Kindern, die zwar seit Jahren nicht mehr konzipierten, bei denen aber doch die Möglichkeit der Konzeption zugegeben werden muß, so mache ich die Sterilisation, eigentlich überflüssig, aber doch der Sicherheit halber.

Es wird der Uterus, wie Seite 277 beschrieben, hervorgezogen und mit den Fingern nach einer Seite gedrückt. Ein Seidenfaden geht unter der Tube hindurch und umschnürt sie dicht am Uterus. Dann zieht man die ganze Tube mit dem Finger oder einer Klemmpinzette heraus. Sie wird völlig abgeschnitten. Eine fortlaufende Katgutnaht stillt die Blutung aus dem Ligamentum Tubae. Dann wird der Tubenrest durch Übernähen der benachbarten Partien des Peritonäalüberzuges des Uterus so in den Uteruswinkel versenkt, daß nichts mehr von ihm zu sehen ist. Dasselbe Verfahren entfernt die Tube der anderen Seite. Nach dieser Operation ist es nicht möglich, daß die Tube, die abgebunden, umgeknickt und versenkt ist, sich wieder kanalisiert. Eine solche Patientin behält die Menstruation und den Geschlechtstrieb, konzipiert aber niemals wieder.

Sechzehntes Kapitel.

# Die gonorrhoischen Erkrankungen der weiblichen Geschlechtsorgane[1].

## A. Ätiologie.

Der Tripper entsteht durch Infektion mit dem durch Neisser entdeckten Gonokokkus[2]. Fast ausschließlich ist die Infektion die Folge des geschlechtlichen Verkehrs. Doch muß man zugeben, daß auch der nicht gereinigte, touchierende Finger, oder ein mit spezifischem Eiter beschmutztes, nicht gereinigtes Spekulum oder Pessarium den Tripper übertragen kann und sicher schon öfter übertragen hat. Ebenso wie der Tripper auf die Conjunctiva zufällig übertragen wird, können auch an oder in die Vulva G.-K. gelangen. Namentlich bei Kindern ist durch Schlafen in einem Bett mit der tripperkranken Mutter, durch Benutzung desselben Waschwassers oder derselben

[1] Nöggerath, Die latente Gonorrhoe im weiblichen Geschlecht. Bonn 1872, Cohen; A. f. G. XXXII, 322. — Neisser, Über eine der Gonorrhoe eigentümliche Mikrokokkusform: Zentralbl. f. d. med. Wissensch. 1899, 28; Deutsche med. Woch. 1882, p. 279; Vierteljahrschr. f. Dermatol. u. Syph. XI, 486; Deutsche med. Woch. 1890, 834; 1893, No. 29 u. 30. — Pott: Jahrb. f. Kinderheilk. XIX, 1883, p. 71. — Bumm, Der Mikroorganismus der gonorrhoischen Schleimhaut-Erkrankungen. 2. Aufl. Wiesbaden 1887, Bergmann; C. f. G. 1891. 448; 1896, p. 1080, 1257; Deutsche med. Woch. 1887, 49; Gonorrhoische Erkrankungen der weiblichen Harn- und Geschlechtsorgane in Veits Handbuch der Gynäkologie I. Wiesbaden 1897, Bergmann. — Steinschneider: Berliner klin. Woch. 1887, No. 17; 1890, No. 24. — Finger, Die Blennorrhoe der Sexualorgane. 5. Aufl. Wien 1901, Deuticke. — Sänger: A. f. G. XXV, 126; Die Tripperansteckung beim weiblichen Geschlechte. Leipzig 1889, O. Wigand; C. f. G. 1892, 361; 1896, 1080 u. ff. — Widmark: Archiv f. Kinderheilk. VII, p. 1. — Martineau, Leçons cliniques sur la blennorrhagie de la femme Paris 1885. — Ernst Wertheim: A. f. G. XLII; C. f. G. 1892, 385; 1896, 1209; Verhandl. d. deutschen Ges. f. Gyn. 1895, 484. — Menge: Z. f. G. XXI, 1. — Skutsch: Diss. Jena 1891. — Touton: Archiv f. Dermatol. u. Syph. 1893, 1 u. 2. — G. Klein, Die Gonorrhoe des Weibes. Berlin 1896, Karger.

[2] Der Kürze wegen gebrauche ich für Gonokokkus die Buchstaben G.-K.

Trockentücher beim Baden die Übertragung einer gonorrhoischen Vulvovaginitis sichergestellt.

Die G.-K. bedürfen wie andere Pilze, um sich zu vermehren, einer Nährsubstanz. Die künstliche in Generationen fortgesetzte Züchtung gelingt auf Blutserum des Menschen und Rindes auf Agar mit Blut-

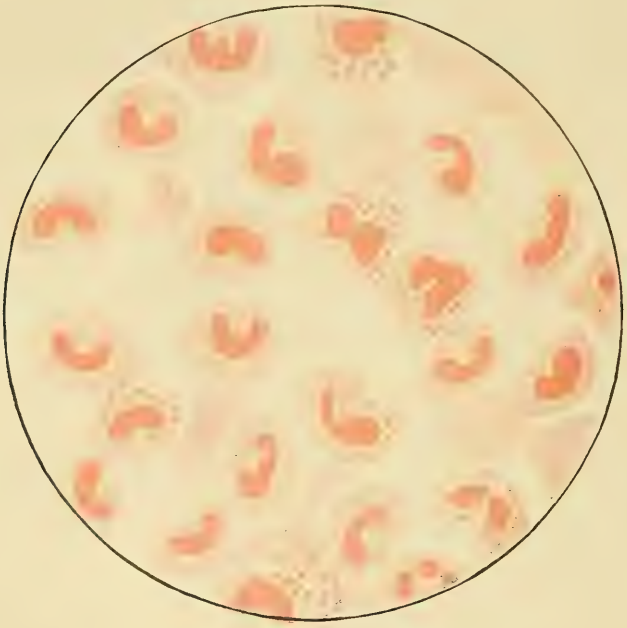

324

Gonokokken (G.-K.).
Methylviolettpräparat. Vergrößerung 750fach. Immersion. (Nach Eichhorst.)

serum überstrichen oder versetzt (2% Agar, 1% Pepton, ½% NaCl) auf Harnagar (2% Agar, 1% Pept., 1% normaler Harn).

Im menschlichen Körper bilden die feuchten Schleimhäute den Nährboden. Zylinderepitheldecken werden von G.-K.-Kolonien bald durchwachsen, schon 3 Tage nach der Infektion sind G.-K. im darunterliegenden Bindegewebe angelangt.

So wächst der G.-K. in der Harnröhrenschleimhaut, im Mastdarm, in der Conjunctiva, der Cervix-, der Uterusschleimhaut, der Tubarschleimhaut, auf dem Peritonäum und im Munde des Neugeborenen.

Daß er in dem Bindegewebe weiter in die Tiefe wächst und dort

Abszesse machen kann, z. B. auch Infektionsabszesse bei Fingerwunden, ist durch einige Fälle bewiesen.

Beim Manne ist das Krankheitsbild deshalb ein typisches, weil hier stets die Harnröhre erkrankt und von ihr aus eventuell der Blasenhals, die Blase (Urethrocystitis) und die Hoden. Beim Weibe liegen die Verhältnisse komplizierter. Es erkranken die Vulva, die Vagina, die Urethra mit der Blase, eventuell den Ureteren und den Nieren, der Uterus in allen seinen Schichten, Portio, Cervix, Endometrium, Muskulatur des Uterus, Parametrium, Perimetrium, Pelveoperitonäum, Tube inwendig und auswendig, Ovarium, Mastdarm.

Es ist auch festgestellt, daß sich Tripper-Metastasen bilden. Wertheim sah in Kapillaren der Blase G.-K. Dieser Befund erklärt es, daß man in Sehnenscheiden und Gelenken, in Nase und Mittelohr, in der Mamma bei Mastitis, in der Blasenmuskulatur, im Herzen, in Panaritien und in der Haut (gonorrhoische Exantheme) G.-K. gefunden hat.

Ein sehr wichtiger Unterschied besteht zwischen dem akuten Stadium, dem chronischen und dem latenten oder symptomlosen. Die beiden letzten Stadien sind öfter identisch.

Das akute Stadium ist eine akute, spezifische, durch die G.-K. verursachte eitrige Entzündung der Schleimhaut. Dabei dringen aber sowohl beim Zylinderepithel wie beim geeigneten (vergl. unten) Plattenepithel die G.-K.-Kolonien in die Tiefe bis in die Muskulatur und deren Lymph- und Blutgefäße.

Das akute Stadium geht typisch mit und ohne Behandlung in das chronische über. Das heißt, die Symptome einer akuten Schleimhautentzündung verschwinden völlig, ohne daß die Krankheitserreger, die G.-K., verschwinden, sie werden nur weniger zahlreich. Alle subjektiven Symptome können so sehr vorüber sein, daß die Patientin sich für absolut gesund hält, und trotzdem kann durch irgendwelche „Reize“ die Krankheit aus dem (latenten) symptomlosen Zustand wieder in den akuten übergehen. Auch ein symptomloser Tripper kann einen akuten Tripper bei dem Coitus auf das andere Geschlecht übertragen.

Wichtig ist auch, daß Symptome nur an empfindlichen Gegenden von der Kranken subjektiv wahrgenommen werden. So wird eine Urethritis, eine Perimetritis Symptome machen, d. h. subjektive; eine Endocervicitis dagegen nicht, weil die Cervix unempfindlich ist. Der objektive Befund kann ein ganz gleicher sein, ja vielleicht ist die Cervix erheblicher erkrankt als die Urethra, und doch fehlt jedes subjektive Symptom.

Es ist klar, daß die Veränderungen, welche die Tripperentzündung macht, je nach der Eigentümlichkeit der befallenen Organe vorübergehende oder dauernde sind. Eine Schleimhaut z. B. wird, nachdem

die G.-K. völlig verschwunden sind, eine gesunde Schleimhaut werden. Hat aber die G.-K.-Entzündung das Peritonäum verklebt, die Tubenepithelien zerstört, ist eine Bartholinsche Drüse vereitert, so werden die Veränderungen dauernde sein, obwohl längst die G.-K. verschwunden sind. Gerade wie die Wassermassen eines Gewitterregens Weg und Steg zerstören. Das Gewitter ist vorüber. Die Verwüstungen bleiben.

Die durch die G.-K. hervorgebrachten „Verwüstungen" sind aber, wie alles im Leben und im Körper, stetem Wechsel unterworfen. So können vom Darm aus in die Trippergeschwüre Kolibacillen oder Tuberkelbacillen einwandern. So können Streptokokken und Staphylokokken von der Vulva und Vagina aszendieren und eine Endometritis, Endosalpingitis purulenta verursachen. Es fand ein „Florawechsel" statt. Daß die erste Ursache die Gonorrhoe war, wird ebensowenig zu bezweifeln sein, wie daß jetzt eine gonorrhoische Entzündung im eigentlichen Sinne nicht mehr vorhanden ist. Es handelt sich um Residuen der Gonorrhoe, nicht um Gonorrhoe selbst. Wollte man nur da einen gonorrhoischen Ursprung annehmen, wo noch G.-K. nachzuweisen wären, so würde man viele Fälle gynäkologischer, residualer Gonorrhoe gar nicht verstehen.

Wenn also der Bakteriologe nur dann eine Trippererkrankung zugibt, wenn er G.-K. findet, so ist das für den Gynäkologen ein falscher Standpunkt. Auch eine Narbe beweist, daß einmal eine Wunde vorhanden war. Ebenso beweisen die bleibenden Veränderungen in den Tuben und um die Tuben, daß einmal eine Gonorrhoe vorhanden war.

Sänger sagt sehr richtig: In vielen Fällen von Gonorrhoe ist die Erkrankung nach dem Verschwinden der G.-K. nicht geheilt.

Wenn wir die oben gegebenen Auseinandersetzungen überdenken, so ist erklärlich, daß unendlich mannigfaltige Krankheitsbilder vorkommen.

Derjenige, der die gynäkologische Bedeutung des Trippers zuerst erkannt hat, ist Nöggerath. Durch seine Behauptung, daß beim Tripper der Frau der ganze Genitaltractus erkranke, hat er der Forschung den richtigen Weg gewiesen.

Die G.-K. verbreiten sich auf drei verschiedenen Wegen: zunächst kriechen sie durch Weiterwachsen der einzelnen Gruppen auf der Schleimhaut ebenso weiter, wie eine Kultur per appositionem auf dem Nährboden wächst. Sie schädigen durch ihre Stoffwechselprodukte die Flimmern in der Art, daß sie deren Funktion vernichten und gegen den Flimmerstrom von unten nach oben gelangen. Erleichtert wird das Aszendieren durch Veränderungen im Uterus, z. B. durch die Men-

struation, den puerperalen Zustand, durch intrauterine Behandlung, Sondieren, Ätzen usw.

Der zweite Weg ist der Lymphweg. Es sind zwischen der Uterusmuskulatur G.-K. in Gruppen nachgewiesen. Auch ein Instrument kann die Schleimhaut gleichzeitig verwunden und in die Wunde einzelne G.-K., die sich dann vermehren, einimpfen.

Der dritte Weg, in seinen Einzelheiten noch wenig bekannt, ist der durch die Blut- und Lymphgefäße.

## B. Einzelne Formen der weiblichen Gonorrhoe.

### 1. Vulva und Vagina.

Schon früher war bekannt, daß mitunter epidemisch in Kinderspitälern hartnäckige Vulvovaginitis vorkommt. Man hielt sie meist für eine Erscheinung der Skrophulose und behandelte sie lokal mit Sauberkeit und allgemein mit Soolbädern, roborierender Diät, Jod usw. Jetzt weiß man, daß in ungefähr 80 und mehr Prozent der Vulvovaginitis gonorrhoische Infektion stattgefunden hat. Andererseits kommt auch durch Infektion mit Kolibacillen eitrige Vaginitis, z. B. bei schwächlichen Neugeborenen vor. Kinder, die mit gonorrhoischen Müttern, mit gonorrhoisch erkranktem Dienstpersonal oder mit einer an spezifischem Fluor leidenden Gouvernante in einem Bett lagen, erkranken an Vulvovaginitis gonorrhoica.

Skutsch sah eine große Epidemie, dadurch entstanden, daß gleiche Badewanne und Trockentücher von vielen Kindern benutzt waren.

Wegen der Weichheit und Feuchtigkeit bilden die jugendlichen Genitalien einen günstigen Nährboden für die G.-K. Bei diesen Kindern ist die Vulva an den großen Schamlippen, da wo sich beide Seiten berühren, oft mit einem Ring eingetrockneter Sekrete besetzt. Klappt man die Schamlippen auseinander, so ist die Innenfläche, sowie der Introitus gerötet und etwas empfindlich. Auf den kleinen Schamlippen, dem Hymen befindet sich seröse Flüssigkeit, die mit Eiterflöckchen gemischt ist. Spült man den Eiter fort, so sieht man, daß auch aus der Scheide das gleiche Sekret ausfließt.

Bei jungen, eben deflorierten Frauen sind die Verhältnisse nicht viel anders. Der touchierende Finger fühlt die weiche, sammetartige, feuchte Beschaffenheit einer jungfräulichen Vagina. Vor der Defloration hat die Scheide fast den Charakter einer mit Zylinderepithel bedeckten Schleimhaut. Findet man doch z. B. bei Hämatokolpos unmittelbar nach der Operation Zylinderepithel, das bei der Nachbehandlung mit adstringierenden Spülungen bald in Plattenepithel übergeht.

Gelangt bei der Defloration Trippersekret in die Vagina, so entsteht ein akuter Tripper mit auffallend vielem Eiter. Dieser Eiter, dickflüssig gelblich, oft etwas stinkend, ätzt die Vulva an; man findet auch sie stark gerötet und geschwollen. Bei mangelnder Behandlung resp. Sauberkeit sieht man erosive Geschwüre, die oft an entsprechenden Stellen gerade gegenüber liegen. Neben dem Orificium urethrae befinden sich rechts und links zwei blind endende Gänge oder Lakunen, die „Skeneschen Gänge". In ihnen sitzt oft, auch nach sonstiger Ausheilung, ein Residuum von Gonorrhoe.

Bei akuter Entzündung fehlen spitze Kondylome, die jedenfalls viel längere Zeit zur Bildung brauchen als der Eiter. Die spitzen Kondylome erscheinen erst im späteren Stadium der Krankheit. Namentlich durch die Schwangerschaftshyperämie erhalten sie einen Anstoß zu sehr kräftigem Wachsen, so daß Geschwülste entstehen (cfr. S. 64).

Die typische Vulvitis und Kolpitis fehlt bei der Multipara, bei der die Haut der Vulva und Vagina den Charakter der äußeren Haut gewonnen hat. Aber auch hier besteht manchmal eine chronische Vulvitis dadurch, daß die, wenn auch geringen, von oben kommenden Eitermengen Juckgefühl hervorrufen und zu fortwährendem Kratzen Veranlassung gaben. Die so entstehende Vulvitis pruriginosa ist vielleicht in manchen Fällen das allerdings Jahrzehnte zurückliegende primäre Stadium der Kraurosis vulvae (vergl. S. 57).

Im Verlaufe der Erkrankung kommt es auch zur Entzündung der Vulvovaginaldrüse, zur Bartholinitis. Zwar ist wohl die G.-K.-Infektion der primäre Grund der Entzündung, aber oft ist eine Zunahme der Bartholinitis bis zur Bildung eines großen Abszesses die Folge von „Florawechsel", d. h. in dem großen Abszesse findet man Strepto- und Staphylokokken aber keine G.-K. (S. 56).

Es ist wahrscheinlich, daß in der Bartholinschen Drüse ein Depot von G.-K. übrig bleibt, und daß es beim Coitus mobil gemacht, die Infektion auf den Penis überträgt.

Nur selten kommt es bei alten Mehrgebärenden mit harter und trockener Scheidenoberfläche zu einer Vaginitis gonorrhoica im akuten Stadium. Ich habe wiederholt die Scheide hochrot geschwollen mit Eiter erfüllt gefunden, während im Cervikalkanal noch der glasige Pfropf oder Türhüter vor der Uterushöhle sich befand. Nach Säuberung der Vaginalwände erblickt man Gruppen geschwollener Knöpfchen, die leicht bluten. Man fühlt auch die „granulöse Vaginitis". Wegen der Schmerzhaftigkeit kann man nur ganz kleine Spekula einführen.

Ist das akute Stadium durch die Zeit und die Spülungen beseitigt, so bleibt der chronische Tripper zwar in der Cervix, aber es kann

auch eine solche Vagina nach dem Coitus, nach der Menstruation oder bei Unterlassung jeder Spülung wieder akut erkranken und sich wieder akut entzünden. Die mikroskopische Untersuchung ergab in diesen Fällen ein Durchwachsen der oberen Schichten mit G.-K. Auch können die G.-K. bis ins Bindegewebe gelangen.

Bei der sogenannten latenten, besser symptomlosen Genorrhoe ist die Scheide wohl die Aufenthalts-, aber nicht die Bildungsstätte des Eiters. Er stammt von den Erosionen, aus der Cervix oder aus dem Uterus. Die Scheide ist dabei blaß und sieht normal aus.

### 2. Urethritis.

Wenn man nach den abgefragten Symptomen urteilen darf, so erkrankt auch bei der Frau anfangs regelmäßig die Harnröhre, wie es Steinschneider annimmt. Schon vor Jahrzehnten wurde der Urethritis eine pathognomonische Bedeutung für den Tripper der Frau zugesprochen[1]. Man drückt bei der Untersuchung die Urethra gegen die Symphyse und beobachtet dabei das Orificium urethrae. Fühlt man die Urethra dicker als gewöhnlich, empfindet die Patientin dabei Schmerzen, quillt aus dem Orificium urethrae Eiter aus, klagt die Frau auch über Urindrang und Brennen beim Urinlassen, so spricht dies für eine Tripper-Urethritis.

Andererseits gibt es auch hier ein symptomloses, chronisches Stadium, bei dem der Fingerdruck nichts nachweist, am wenigsten Eiter. Dennoch entfernt die Platinöse etwas Flüssigkeit, aus der G.-K.-Kulturen auf geeigneten Nährböden wachsen. Es soll gonorrhoische Strikturen geben, ich sah nur traumatische. Periurethrale Abszesse habe ich bei gonorrhoischer Urethritis mehrfach eröffnet.

Pathognomonisch für akute Gonorrhoe ist es, wenn bei Druck sofort Eiter aus dem Orificium internum tritt. Dies ist nicht allein bei floridem Tripper, sondern auch manchmal bei jahrelang bestehendem, symptomlosem der Fall.

Die typischen Urethralkarunkeln haben mit Tripper nichts zu tun. Daß es eine gonorrhoische Cystitis gibt, ist sicher bewiesen. Jedenfalls ist sie leichter zu heilen und weniger häufig als beim Manne.

### 3. Tripper des Uterus.

Im akuten Stadium ist der Uterus am Scheidenteil erkrankt. Die Portio sieht wie die Scheide hochrot aus. Man bemerkt deutlich, daß bei der Nullipara der äußere Muttermund die Grenze der Entzündung bildet. Im gelben Eiter erblickt man den physiologischen

[1] Siegmund: Wiener med. Woch. 1852, 11.

glasigen Schleim der Cervix. Spült man aus, so bleibt der Schleimpfropf: der Türhüter am Uterus.

Erosionen finden sich oft. Gewiß sind sie nicht beweisend für den Tripper.

Wird mit Spülung behandelt, so kann ein Tripper ausheilen, ohne daß er in die Cervix eindringt. Freilich ist diese Grenze am Muttermunde keine unübersteigliche. Schon die Menstruation erleichtert das Aszendieren. Auch wird der Inhaltsdruck des Uterus dem Eindringen von G.-K. Schwierigkeiten entgegensetzen, denn die G.-K. haben nicht wie die Spermatozoiden Eigenbewegung. Aber die Grenze wird illusorisch, wenn eine Entzündung, eine Verletzung, ein Puerperium, ein Abort, ja allein die Menstruation den Mechanismus der Flimmerbewegung stört und die Orificien erweitert. Ebenso wird gewaltsam die Grenzsperre gestört, wenn eine Sonde, eine Spritze, eine Curette, ein Ätzmittel usw. in den Uterus mechanisch die G.-K. hineinbefördert. Eine große Anzahl von gonorrhoischen Tuben verdanken wir der „Radikalbehandlung" zu geschäftiger Dermatologen und Gynäkologen.

Die gonorrhoische Endometritis kann heftiger Natur sein. Es beteiligt sich die ganze Schleimhaut. Die G.-K. dringen in die Tiefe, bis in die Muskulatur, ja bis durch die Muskulatur in das Perimetrium. Es ist nicht wunderbar, daß, wie es schon die Alten beschrieben, dabei eine Schwellung des Uterus mit wehenartigen Schmerzen, peritonitischer und spontaner Druckempfindlichkeit entsteht. Die Schmerzen nehmen besonders dann zu, wenn auch die Grenze am inneren Tubenostium überwunden ist und eine Salpingitis gonorrhoica mit anschließender Perisalpingitis und Perimetritis sich ausbildet.

Das akute Stadium geht vorüber. In den Geweben werden die G.-K. zerstört, resorbiert, unschädlich gemacht. Aber in der Schleimhaut bleibt die chronische Gonorrhoe zurück.

Die chronische Gonorrhoe der Cervix ist deshalb so besonders wichtig, weil sie dieselbe Rolle spielt wie beim Manne die Urethritis posterior oder ein kleiner Tripperherd hinter einer Striktur. Wenn ein völlig symptomloser Zustand, also die sog. Latenz erreicht ist, wenn eine Frau nicht nur subjektiv, sondern auch objektiv gesund erscheint, weil sie weder abnorme Empfindungen noch pathologische Sekrete hat, so können dennoch in dem scheinbar normalen glasigen Schleime wenige, vielleicht nicht durch die gewöhnlichen mikroskopischen Methoden, wohl aber durch die Kulturverfahren nachweisbare G.-K. noch vorhanden sein. In der Cervix ist der latente Herd der Gonorrhoe, von dem aus ein Wiederaufflackern der eigenen Gonorrhoe entstehen kann. Auch zur Infektion genügen diese wenigen G.-K.

Verdächtig sind alle Fälle, wo bei sterilen Frauen der Cervix-

schleim an Quantität sehr zugenommen hat. Er hat zwar im allgemeinen eine glasige Beschaffenheit, ist aber viel massenhafter, hängt als zäher, etwas getrübter, grünlich-opak-undurchsichtiger Schleimklumpen aus dem Orificium heraus. Man kann ihn nicht wegwischen. Beim energischen Wischen blutet die Innenfläche der Cervix. Oft setzt sich die Schleimproduktion bis hoch in den Uterus fort, die eigentliche Uterusblennorrhoe der Alten. Dieser Zustand kann Jahre und Jahrzehnte anhalten, ohne daß die Patientin wegen der Zähigkeit des Schleimes sehr belästigt wird. Sie gibt an, nicht an „Ausfluß" zu leiden. Nur bei schwerer Defäkation wird ein Schleimklumpen ausgepreßt, der in der Vulva erscheint. Sterilität ist die Folge.

Auch die spärliche Eitersekretion der von mir sog. Endometritis atrophicans bei alten Frauen hängt oft mit Gonorrhoe zusammen.

#### 4. Salpingitis gonorrhoica.

Schon oben haben wir von der Bedeutung der Gonorrhoe für die Salpingitis gesprochen. Vielleicht sind alle Salpingitiden, außer den tuberkulösen, die puerperalen nicht ausgeschlossen, Folgen der Gonorrhoe. Denn wenn auch die Residuen der Gonorrhoe schließlich Entzündungsprodukte darstellen, bei denen G.-K. nicht mehr, wohl aber andere Kokken gefunden werden, so war doch der erste Grund der pathologischen Vorgänge die gonorrhoische Infektion (vergl. S. 614). Ja vielleicht bereitet, wie in der Blase des Mannes die Gonorrhoe die Schleimhaut der Tube für die Ansiedelung der Tuberkulose vor.

Der Nachweis der G.-K. bei dieser residualen Gonorrhoe kann nicht mehr und braucht auch nicht geführt zu werden. Der Zusammenhang ist uns doch klar.

Es sind wesentlich zwei Formen zu unterscheiden. Entweder erfolgte die Infektion auf dem Lymphwege, z. B. durch das Uterusparenchym hindurch, oder im Wochenbett durch Verletzung der Cervixwand, Wundinfektion, und Infektion mit gleichzeitig vorhandenen G.-K. Dann entsteht eine Perimetritis. Das Fimbrienende verklebt. Die Entzündung geht zu Ende, aber die Tube bleibt verschlossen. Es entsteht wegen des gestörten Abflusses Hydrosalpinx. Vielleicht war auch die Tubenschleimhaut, an dem hyperämisch- entzündlichen Zustand der Beckenorgane beteiligt, so daß sie hypersezerniert und dadurch die Flüssigkeit in der Tube vermehrt. Solche Hydrosalpingitiden können zwar jahrelang gleich groß bleiben, machen aber doch oft Schmerzen.

Oder der Prozeß ist ein mehr interner, auf der Schleimhaut und in der Schleimhaut aszendierender. Die G.-K. erregen Eiterung. Diese führt zur Zerstörung der Schleimhaut, zur Infiltration der Wand

— von der Endosalpingitis zur Salpingitis, zur Perisalpingitis und Perimetritis.

Charakteristisch ist die Verdickung der Tubenwand: Salpingitis isthmica nodosa (S. 477). Sie kann gewiß ausheilen. Bei beiderseitiger Salpingitis muß man auch den Uterus entfernen. (cfr. pag. 484.)

Schon Nöggerath beschrieb die von einer Seite zur anderen überspringenden Perimetritiden, die er dadurch erklärte, daß einmal rechts, einmal links ein Tropfen Trippereiter aus dem Morsus diaboli in die Peritonäalhöhle gelangte. Die Symptome können so alarmierende sein, daß man an geplatzte Tubargravidität denkt.

Die Prognose ist quoad vitam recht gut. Der Tod erfolgt wohl nie bei diesen akuten Tripperperimetritiden. Aber quoad valetudinem completam ist die Prognose deshalb so schlecht, weil bei der langen Dauer neue Schädlichkeiten nicht ausblieben. Der Coitus und körperliche Anstrengungen sind vor allem zu beschuldigen.

Das Ovarium beteiligt sich selbstverständlich viel an diesen Tripperentzündungen, führt doch ein direkter Weg: die Fimbria ovarica von der Tube zum Ovarium. Dann entstehen Ovarialabszesse, Verwachsungen, Konglomerattumoren etc.!

## C. Menstruation, Schwangerschaft, Wochenbett.

### 1. Menstruation.

Es ist eine alltägliche Beobachtung, daß der gonorrhoische Eiter nach der Menstruation an Quantität erheblich zunimmt, oder anders ausgedrückt: die Menstruation führt zur Rekrudeszierung des Trippers, sie macht einen latenten Tripper zu einem akuten, sie bewirkt Rezidive. Auch eine Tripperentzündung, z. B. eine Perimetritis, rekrudesziert oft während der Menstruation.

Eine Erklärung wird man wesentlich in zwei Punkten finden. Erstens wird das Blut und Blutserum, bezw. werden die Drüsensekrete während der Menstruation vermehrtes Nährmaterial liefern, und zweitens unterbleiben meist während der Menstruation die bakteriziden Spülungen, so daß die Vegetation nicht mehr beschränkt wird. Es ist deshalb bei der Therapie besonders vorzuschreiben, während der Blutung die Spülungen und sogar häufiger als gewöhnlich vorzunehmen.

Aber abgesehen davon schadet die Menstruation auch in der Beziehung, daß sie die Grenze zwischen Uteruscavum und Vagina selbst bei Primiparen aufhebt, oder wenigsten in ihrer Wirksamkeit beein-

trächtigt. Beim Liegen werden die Sekrete stagnieren, bei Lagewechsel zurückfließen und bei Unwirksamkeit der Flimmerbewegung leicht in den Uterus gelangen.

#### 2. Schwangerschaft.

Daß Schwangerschaft die Entwickelung des Trippers begünstigt, wird zwar allgemein angenommen, ist aber doch nicht durchaus richtig. Es gibt viele Schwangere mit starkem Fluor, starker Schwellung der granulierten Vagina, mit Blasenreizung (wegen der Hyperämie) mit Symptomen, wie bei Gonorrhoe, ja mit wenigen spitzen Kondylomen, wo ganz sicher Gonorrhoe nicht vorliegt. Und es gibt manche Fälle von zweifelloser, durch die Blennorrhoe der Augen des Kindes festgestellter Gonorrhoe, wo alle für Gonorrhoe charakteristischen Symptome in der Schwangerschaft fehlten.

#### 3. Wochenbett.

Im Wochenbett gibt es eine gonorrhoische Perimetritis und Parametritis. Ich glaube aber nicht, daß im Puerperium der interne Weg durch den Uterus in die Tuben der hauptsächliche Infektionsweg peritonäaler Entzündung ist. Dann müßte ja bei gleichen Verhältnissen jedesmal eine Perimetritis eintreten. Von einer Barrière gegen die G.-K. ist doch jetzt keine Rede. Trotzdessen gibt es reiche Entwickelung von G.-K. im puerperalen Uterus ohne Perimetritis.

Die Beobachtung, daß meist Primiparae an gonorrhoischer Perimetritis erkranken, spricht dafür, daß eine Verletzung in der Cervix und Resorption von dieser Verletzung aus die G.-K. in die Tiefe der Cervix und von hier aus auf dem Lymphwege in das Parametrium und zu dem Peritonäum führt.

Da die Toxine der Gonokokken nicht Fieber machen, so kann Fieber fehlen. Andererseits kommt auch, wohl durch Mischinfektion sehr hohes Fieber vor. Zum Unterschied der Streptokokkeninfektion tritt die gonorrhoische Infektion meist erst eine Woche post partum ein. Charakteristisch ist der andauernde Schmerz seitlich vom Uterus, ohne daß ein Exsudat nachzuweisen ist.

### D. Mischinfektion.

Als noch die Meinung herrschte, daß der G.-K. nur auf, im und unter dem Zylinderepithel gedieh, mußte man gleichzeitige, benachbarte oder folgende Entzündungen eiteriger Natur durch Wirkung anderer Kokken erklären. Da nun solche Entzündungen ohne Zweifel

bei Gonorrhoe vorkommen und mit ihr in ätiologischem Kausalkonnex standen, so konstruierte man sich den Begriff der Mischinfektion.

Zwei Tatsachen wurden gegen die Mischinfektion ins Feld geführt: erstens fand man, daß der G.-K. andere Kokken nicht aufkommen ließ, daß also in gonorrhoischen Abszessen sich Reinkulturen von G.-K. befanden. Zweitens fand man, daß der G.-K. auch im Bindegewebe und auf dem Peritonäum gedeihen und Eiter erzeugen konnte.

Es ist nun sicher, daß der G.-K., namentlich in abgeschlossenen Höhlen, den Nährboden bald erschöpft. In mehr als der Häfte von Pyosalpinxfällen, zweifellos gonorrhoischer Provenienz, findet man auch beim Kulturverfahren keine G.-K., ja überhaupt keine Kokken, sondern sterilen Eiter. Ein für die Prognose der Operation überaus wichtiger, günstiger Umstand!

Es widerspricht durchaus nicht den biologischen Gesetzen der Bakterien, daß, nachdem eine Spezies zu Grunde gegangen, sich auf dem für eine Spezies erschöpften Nährboden eine andere ansiedelt. — So kommt es nicht zu einer Symbiose, nicht zu einer gleichzeitigen Entwickelung, sondern zu einem „Florawechsel".

Praktisch ausgedrückt würde man also sagen: Nach Absterben der G.-K. siedeln sich in den entzündlich veränderten Geweben Streptokokken, Staphylokokken, Tuberkelbacillen und Bacterium Coli an.

Wenn also z. B. eine Bartholinsche Drüse durch G.-K. infiziert und entzündlich verändert ist, so kann sie nun wegen des dilatierten Ausführungsganges, der durch Schwellung erhöhten Vulnerabilität etc. mit Streptokokken infiziert werden und akut vereitern.

### E. Abgeschwächte Virulenz.

Bei der Frau gibt es zwei Krankheitsbilder: den akut beginnenden akuten Tripper und den scheinbar symptomlos beginnenden und latent bleibenden Tripper. Zwischen beiden Formen ist ein ganz wesentlicher Unterschied, während beim Manne jeder Tripper ziemlich mit gleichen Symptomen verläuft.

Es nehmen deshalb viele Autoren an: ein chronischer, latenter Tripper erzeuge durch Infektion wieder eine symptomlose Gonorrhoe; ein starker akuter Tripper rufe die gleiche intensive Erkrankung bei der Ansteckung hervor. Man glaubte also, daß abgeschwächte G.-K., bezw. solche von abgeschwächter Virulenz, sich bei der Infizierten ebenfalls wieder nur als abgeschwächte, schwach virulente G.-K. entwickelten. Dies ist gewiß falsch.

Wir müssen annehmen, daß die komplizierten Verhältnisse bei der Frau eine große Mannigfaltigkeit der Krankheitsbilder zur Folge haben.

Bei dem Manne erkrankt stets die Harnröhre, sekundär erst beteiligen sich durch Aufsteigen die samenbereitenden Organe. Bei der Frau erkrankt die Harnröhre, zwar in circa 75% der Fälle, aber nicht jedesmal. Die Beteiligung der Vulva und Vagina ist ebenso inkonstant, je nachdem es sich um ein Kind, eine Virgo, eine Nullipara, Multipara, Schwangere oder Wöchnerin handelt.

Bei einer Multipara kann die Cervixinnenfläche allein erkranken. Dann fehlen überhaupt alle subjektiven Symptome. Die Patientin weiß kaum, daß sie krank ist. Die Cervix ist unempfindlich. Nur ein Ausfluß existiert, der in geringem Maße, vielleicht schon vorher, zeitweise vorhanden war. Der Tripper ist ein symptomloser, nur auf die Cervix beschränkter, eine Erkrankung ohne subjektive Symptome.

Ungünstiger ist schon der Fall, wenn die Gonorrhoe in die Uterushöhle aufsteigt. Dann erkrankt die Uterusinnenfläche, das Parenchym und der Überzug. Und zuletzt entstehen Adnextumoren. Jede dieser Affektionen hat verschiedene Symptome, die mehr für die Organe als für die Gonorrhoe charakteristisch sind.

Berücksichtigt man diese große Verschiedenheit, so wird man zwar ein immer gleiches, typisches Krankheitsbild nicht erwarten dürfen, aber doch durch Analyse der objektiven, individuellen Verhältnisse in jedem einzelnen Falle die Erklärung jedes einzelnen Krankheitsbildes zu suchen und zu finden haben.

Ein symptomloser Tripper kann durch geschlechtliche Reizung bei der Frau wie beim Manne akut werden.

Ferner kann vom symptomlosen Tripper der Frau der Mann einen akuten typischen Tripper und umgekehrt die Frau vom Manne bekommen.

Es ist also nicht notwendig anzunehmen, daß die Krankheit des Empfängers an Intensität stets der Intensität der Krankheit des Gebers entspricht.

Um zu beweisen, wie verschiedenartig die gonorrhoischen Erkrankungen bei der Frau sind, füge ich folgende Statistik an: Es wurden G.-K. sicher gefunden in 100 Fällen: Urethra 80%, bei symptomlosem Tripper 45%, in der Vagina 15%, in den Bartholinschen Drüsen 30%, in der Cervix 60%, im Uterus 20%.

Die Tube war in durchschnittlich 35% affiziert, operiert wurden 15%, in 6% dieser Fälle waren noch G.-K. vorhanden.

## F. Residuen der Gonorrhoe.

Auch nach völligem Verschwinden des spezifischen Krankheitserregers, bleiben jahrelang, ja für das ganze Leben die Schäden, die Verheerungen, die der G.-K. angerichtet hat, zurück.

So vor allem Sterilität durch Endometritis, Verwachsungen, Verzerrungen, Knickungen der Tube. Die sog. Einkindsterilität hat sehr oft ihren Grund in einer unbedeutenden, kaum diagnostizierten Tripperperimetritis. Man stellt oft durch die Anamnese fest, daß das Wochenbett nicht normal verläuft. Dies ist schon dann wahrscheinlich, wenn eine Patientin erzählt, sie habe im Wochenbett Fieber gehabt und sei erst nach 4 oder 5 Wochen aufgestanden. Es bleiben zurück Zerstörungen auf der Innenfläche der Tube vom Verlust des Flimmerepithels an bis zur Verwandlung in eine Saktosalpinx, ferner Konglomerattumoren bei Beteiligung der Ovarien, Perimetritis mit Schwarten, Verklebungen, Darmanlötungen, Fixierung des Uterus u. s. w.

Wir Gynäkologen werden nicht im Zweifel sein, sehr viele Fälle von alten gynäkologischen perimetritischen Leiden mit Sicherheit auf einstige gonorrhoische Infektion zu beziehen, wenn auch die Anamnese eine schwere, akute Gonorrhoe nicht feststellt und wenn G.-K. nicht mehr nachzuweisen sind.

## G. Symptome und Verlauf.

In dem Vorangehenden mußte des Zusammenhanges wegen schon viel von den Symptomen die Rede sein, so daß ich mich hier kurz fassen kann.

Sobald bei dem unreinen Coitus die G.-K. (namentlich bei Defloration) in die Scheide gelangen, tritt eine akute Entzündung ein. Es kommt zur Produktion von massenhaftem Eiter. Die Scheide wird sehr empfindlich, hat eine hochrote Farbe, Gruppen von geschwollenen Papillarkörpern sind zu fühlen und im Spekulum zu sehen. Der Coitus ist wegen Schmerzhaftigkeit fast unmöglich. Die Vulva wird durch den Eiterabfluß angeätzt, es entstehen zwischen den Schamlippen erosive Geschwüre. Das Harnlassen wird schmerzhaft. Der aus der Scheide fließende Eiter ist zunächst gelb, dünnflüssig, riecht spezifisch, enthält auch etwas Blut. Später wird der Eiter dünner, sieht mehr weißlich grau aus und hat viel Uterusschleim beigemischt.

Im Verlauf der Erkrankung kommt es auch zu einer Vereiterung der Bartholinschen Drüse. Eine Streptokokkeninfektion phlegmonöser oder erysipelatöser Art unter dem Bilde eines großen Abszesses kann sich anschließen. cfr. pag. 56.

Tripper des Mastdarms ist auch ohne Päderastie häufiger als gewöhnlich geglaubt wird. Vielleicht begünstigen Hämorrhoidalknoten die Infektion. Dann kommt es zu Geschwüren im Rectum und um das Rectum. Periproktitische Abszesse, ja Induration und Zerklüftungen des Darmes und Afters sah ich bei Gonorrhoe. Auch neben der Harnröhre gibt es paravaginale Abszesse bei Gonorrhoe der Urethra.

Aszendiert der Tripper in den Uterus, so wird er druckempfindlich, oft deutlich vergrößert und weich. Wehenartige Schmerzen treten ein. Das Pelveoperitonäum wird schmerzhaft. Bei Salpingitis treten Schmerzen in der Gegend der Tube auf. Sie haben oft einen ausgesprochen wehenartigen Charakter durch Ausdehnung der Tube.

Der Verlauf der gonorrhoischen Salpingitis und Perimetritis hat ein pathognomisches diagnostisches Zeichen: die häufigen Rezidive und das Wechseln der Schmerzen und der Exsudatbildung von einer Seite nach der anderen. Wo ein Tropfen Eiter aus der gedehnten Tube sich herausdrängt oder bei vermehrtem Innendruck herausgepreßt wird, wirkt er infektiös. So entsteht einmal rechts, einmal links eine Entzündung. Man sollte meinen, daß darin eine Art Heilung liegen müßte. Denn die Entzündungen, in Adhäsionsbildung endigend, verschließen am Ende die Tubenmündung. Damit ist gewiß mitunter die Möglichkeit neuer Peritonitiden verschwunden. Dies mag richtig sein. Aber die Beschwerden sind nichts weniger als verschwunden. Denn nunmehr dehnt der Tubeninhalt die Tube aus. Die Tube büßt ihre charakteristische Schlängelung ein, sie wird ein darmähnlicher, fingerdicker und fingerlanger Schlauch wie die Frucht einer Banane. Die Tubenwandung verdickt sich sowohl im interstitiellen Teil, es entstehen weißliche Anschwellungen im Uteruswinkel, wie kleine Myome, als auch im abdominellen Teil (Salpingitis nodosa). Die Entzündung des Peritonäums wird auch durch Fortleitung der Entzündung durch die Tubenwandung vermittelt: die Pyosalpinx wird adhärent. Das Ovarium beteiligt sich. Abszesse können in den Follikeln, sowie zwischen den Platten des Ligamentum latum entstehen. Schließlich findet man eitrige Tuboovarialcysten und faustgroße Konglomeratgeschwülste.

Dabei wird oft die Menstruation ganz exquisit schmerzhaft. Von Zeit zu Zeit, namentlich plötzlich nach körperlichen Anstrengungen und dem Coitus treten fieberhafte Pelveoperitonitiden ein. Bacterium coli kann in die Exsudate gelangen. Der Gemütszustand leidet. Neurasthenie, Hysterie, faktische und eingebildete Schmerzen schwächen den Organismus. Ein bis zur Ehe blühendes Mädchen wird in wenigen Jahren zu einer nervösen, hysterischen, elenden Frau.

Es ist eine bekannte Tatsache, daß die Sterilität der Ehe in engem Kausalkonnex mit dem Tripper steht. Hat der Ehemann eine

beiderseitige Hoden- bezw. Nebenhodenerkrankung durchgemacht, so produziert der kranke Hoden keine befruchtungsfähigen Spermatozoiden. Es ist deshalb in jedem Falle von Sterilität der Ehe notwendig, zunächst das Semen des Mannes zu untersuchen. Im Urin eines solchen Mannes sieht man nicht selten die sogenannten Tripperfäden, dünne weißliche, im Urin flottierende, aufgerollte Schleimmassen, in denen man Harnröhrenepithelien, weiße Blutkörperchen und G.-K. nachweisen kann. Im Semen sieht man bei Sterilität oft keine Spermatozoiden (Azoospermie) oder nur auffallend wenige, auffallend wenig bewegliche, nicht ganz regelmäßig geformte.

Bei der Frau sind es ebenfalls sekundäre Affektionen, welche Sterilität bewirken. Bei einem floriden Tripper kann eine Frau konzipieren. Sind aber die Tuben krank, so bestehen mechanische Konzeptionshindernisse in den Tuben und um die Tuben. Auch diese Fälle sind nicht absolut aussichtslos. Man irrt sich ebenso oft mit der guten als mit der schlechten Prognose bezüglich der Sterilität. Ich habe Notizen über eine ganze Reihe von Fällen, wo beiderseitig ein auf gonorrhoische Infektion zurückzuführendes Exsudat bestand und bei denen dennoch nach Jahren ein Kind geboren wurde.

Die Tatsache aber, daß die Gonorrhoe Sterilität macht, wird am besten durch die Sterilität der Puellae publicae beleuchtet, $^3/_5$ aller Puellae publicae sind steril. Es ist kein Zweifel, daß der Tripper die Ursache dieser Sterilität ist. Allerdings entfällt ein nicht geringer Prozentsatz auf die Nachkrankheiten, die sich an Abtreibungen der Frucht anschließen.

Bei der Urethritis gibt es ein symptomemachendes akutes und ein symptomloses chronisches Stadium. Das akute Stadium, durch Schmerzen und Brennen während des Harnausfließens charakterisiert, geht bald, auch ohne Therapie, vorüber. Größere Mengen Eiter drückt man selten aus der Urethra heraus. Dennoch hat man, ohne daß die Patientin sich für krank hielt, noch jahrelang mit der Platinöse G.-K. aus der Harnröhre hervorgeholt und gezüchtet.

Man muß dabei vorsichtig das Orificium urethrae vor der diagnostischen Manipulation säubern, um sicher zu sein, daß der Eiter wirklich der Urethra entstammt. Denn neben dem Orificium externum urethrae befinden sich kleine Krypten, die Skeneschen Gänge, die ebenfalls Eiter enthalten.

Die gonorrhoische Cystitis hat keine spezifischen Symptome.

Eine Tatsache ist es, daß auch nach erfolgreicher Behandlung der Tripper immer wieder von Zeit zu Zeit den Charakter des akuten Trippers annimmt. Man behandelt z. B. 3 Wochen lang auf das sorgfältigste. Jede Sekretion hört auf, ja man findet selbst bei mehreren

der Cervix und der Harnröhre entnommenen Proben keine G.-K. mehr. Und nach Wochen kommt dieselbe Frau wieder mit einem floriden Tripper! In der Vagina, namentlich um die Portio herum befindet sich wieder Eiter. Man erklärt dies in verschiedener Weise: z. B. dadurch, daß in der Harnröhre und im Cervixkanal G.-K. nachweislich lange zurückbleiben, oder daß auch die Uterushöhle von neuem Sekret lieferte. Wäre auch der Uterus erfolgreich behandelt, so könnte aus den Tuben Eiter nach unten fließen. Und wäre diese „Reinfektion" unwahrscheinlich, so könnte der Ehemann sich einen Tripper konserviert haben und die Frau immer von neuem anstecken: Superinfektion, wie auch umgekehrt ein Mann, der geheilt ist, sich wieder bei der Frau, die den Tripper behielt, infizieren kann.

Die Verzweigungen der Cervikaldrüsen gehen so tief in das Gewebe hinein, daß keine Therapie überhaupt mit irgend einem Medikament in jede Bucht, in jeden Recessus, in alle Ecken und Enden der Drüsen hineingelangen kann. Daß hier lebensfähige G.-K., ohne eine spezifische eitrige Entzündung zu unterhalten, liegen bleiben, ist zweifellos. Finden wir doch in anscheinend völlig normalem, rein physiologischem, glasigem Cervixsekret nicht selten G.-K.

Fast immer treten die Rekrudeszierungen des Trippers dann ein, wenn man den Coitus wieder erlaubt hat, oder wenn die Menstruation eintrat. Die menstruelle Auflockerung oder die Hyperämie infolge des Orgasmus und der mechanischen Reizung bewirkt Durchfeuchtung und Erweichung des Epithels. Mit Zunahme der Feuchtigkeit und Auflockerung nimmt das Nährmaterial und damit das Gedeihen der G.-K. zu.

## H. Diagnose.

Die Diagnose wird aus der Anamnese, den Symptomen und dem direkten Nachweis der G.-K. gestellt.

Gibt der Ehemann zu, Tripper gehabt zu haben, so klärt dies den Zusammenhang auf. Interessant ist oft die Wanderung der G.-K. In einer ländlichen Familie brachte sich der Großvater vom Pferdemarkt einen Tripper mit, der via einer Kammerzofe auf die sämtliche männliche Verwandtschaft, von dieser auf die weiblichen Familienmitglieder und von diesen auf die Kinder überging. Schließlich waren 24 Personen aus allen Altersklassen gonorrhoisch. Oft auch ergibt die Anamnese bei der Frau charakteristische Symptome: plötzlich beim Beginn der Ehe eintretender starker Ausfluß, Schmerzen, Unmöglichkeit der Kohabitation, Brennen beim Urinlassen, Symptome des Blasenkatarrhs sind kaum anders als durch gonorrhoische Infektion zu deuten.

Erinnert sich eine Frau an diesen Symptomenkomplex noch nach Jahren, so muß die Erkrankung heftig gewesen sein. Unbedeutende Beschwerden wären längst vergessen.

Zur sicheren Diagnose ist es notwendig, die G.-K. aufzufinden. Alle anamnestischen Feststellungen sind unsicher. Ein Arzt, dem die für das Glück zweier Menschen so unendlich wichtige Frage vorgelegt wird, ob ein gonorrhoisch gewesener Mann heiraten darf oder nicht, muß höchst gewissenhaft mikroskopisch untersuchen. Oft kommt es vor, daß der Ehemann zwar nicht leugnet tripperkrank gewesen zu sein, aber behauptet, der Arzt habe ihn für gesund erklärt. Und forscht man nach, so hat der Arzt weiter nichts getan, als den Penis angesehen und gedrückt. Dies genügt nicht; der Patient muß sich klinisch behandeln, und seine Gesundheit durch das Provokationsverfahren durch einen Dermatologen feststellen lassen. In gerichtsärztlichen Fällen wird ohne den Nachweis der G.-K. ein Ausspruch unberücksichtigt bleiben müssen.

Methoden, die G.-K. nachzuweisen, sind mehrere empfohlen. Es wird ein kleines Tröpfchen fraglichen Sekrets auf einem Objektträger dünn verteilt und über Spiritus angetrocknet, sodann läßt man eine Lösung von Methylenblau auf das Präparat einwirken. Man spült mit Wasser ab, trocknet wiederum, bringt auf das Objekt direkt einen Tropfen Öl und untersucht mit der Immersionslinse. Für die meisten Fälle wird diese Methode genügen. Wichtig ist, daß die G.-K. zu Haufen, gruppenweise entweder in den Zellen selbst oder zwischen den Zellen, dicht bei einander liegen. Diplokokkenhaufen innerhalb der Zellen sind für die Diagnose entscheidend. Bei frischem Tripper ist die Herstellung beweisender Präparate sehr einfach.

Schwieriger ist die Entscheidung bei altem, sogenanntem latentem Tripper. Hier würde ein einzelner Diplokokkus nicht beweisend sein. Man hat deshalb nach besonderen Farbenreaktionen der G.-K. gesucht und als entscheidend die Gramsche Methode der Färbung empfohlen. Auf das getrocknete Untersuchungsobjekt wirkt Anilingentianaviolett 30 Minuten ein. Durch Abspülung wird der Farbstoff entfernt, und eine Jodjodkalilösung befeuchtet 5 Minuten lang das Objekt. Nachdem hierauf das Präparat in Alkohol völlig entfärbt ist, wird der Alkohol wiederum mit Wasser abgespült, das Präparat getrocknet und mit Bismarckbraun oder noch besser mit verdünnter Löfflerscher Methylenblaulösung gefärbt.

Entscheidend ist in Fällen, wo Klarheit unbedingt geschaffen werden muß, das Kulturverfahren von Wertheim.

Ob ein Adnextumor gonorrhoischen, tuberkulösen oder puerperalen

Herkommens ist, wird man erst an dem ausgeschnittenen Präparat, und dann nicht einmal immer sicher feststellen können.

#### 1. Behandlung des akuten Trippers.

Die Behandlung des akuten Trippers muß prinzipiell eine vorsichtige vaginale sein. Intrauterine Manipulationen, Ätzungen, Sondieren u. s. w. sind geradezu lebensgefährlich. Nicht etwa direkt, aber indirekt. Intrauterine Therapie befördert die G.-K. in den Uterus, die Sonde macht Wunden, somit können die G.-K. auf beiden Wegen — aszendierend auf und in der Schleimhaut, sowie auf dem Lymphwege in die Tiefe gelangen.

Die Hoffnung, etwa durch Ausschabung und sehr starke Atzmittel eine Gewaltkur gegen die G.-K. zu beginnen, ist eine völlig illusorische. Sowohl das Dilatieren des Uterus als das Eindringen mit Ätzmitteln, namentlich ambulatorische Schnellbehandlung richtet nur Unheil an und heilt keinen Tripper.

Jede gynäkologische intrauterine bezw. intracervikale Behandlung, ja überhaupt jede instrumentelle Behandlung während eines akuten Trippers ist kontraindiziert. Auch unvorsichtige Scheidenspülungen sind gefährlich. Ich habe S. 584 gezeigt, daß Wasser, in heftigem Strom in die Vagina laufend, in den Uterus gelangen kann, so wird auch ein starker Wasserstrom G.-K. nach oben befördern und in den Uterus hineinpressen. Ich habe sicher beobachtet, daß eine Uterusgonorrhoe sich unmittelbar an kräftige Ausspülungen anschloß.

Zweierlei ist bei der Behandlung zu erstreben!

1. Die G.-K. selbst müssen vernichtet werden.

2. Den G.-K. muß die Nährsubstanz entzogen, und der Nährboden muß ungeeignet gemacht werden für das in die Tiefe Wachsen der G.-K.

Die Abtötung der G.-K. wird durch viele, ja fast alle pag. 93 erwähnten Mittel erzielt. Nur werden nicht alle G.-K. getroffen, vielleicht gibt es auch widerstandsfähige Sporen. Jedenfalls wird eine Spülung nicht den Tripper beseitigen. Wir wissen auch, daß neue G.-K. in 8 bis 10 Stunden auswachsen. Läßt man also Spülungen machen, so müssen diese in 24 Stunden wenigstens 3 mal wiederholt werden. Das billigste Mittel ist Zincum sulfuricum 10 bis 15 Gramm zu 1000 oder Hydrargyrum oxycyanatum 1 : 1000. Mit diesen Mitteln läßt man beim akuten Tripper früh 7 Uhr, nachmittags 3 Uhr und abends 10 Uhr eine Vaginalspülung im Liegen mit jedesmal 3 Liter nach einander machen. Da auch die Hitze die G.-K. tötet, so sei das Wasser möglichst heiß.

Noch besser ist es, die G.-K. zu töten und gleichzeitig den Nähr-

boden ungeeignet zu machen. Gerbt man die Vagina, so daß sie die Beschaffenheit der äußeren Haut bekommt, so wachsen die G.-K. nicht auf und in der Vagina. Dies erreicht man durch die von mir auch heute noch empfohlenen 1 % ige Chlorzinkspülungen. Verschreibt man Chlorzink und Wasser ana 300,0 und läßt man davon 20 g zu 1 l Wasser zusetzen, so hat man eine 1 prozentige Lösung. Mit dieser wird 3 mal täglich, mit Zwischenräumen von 8 Stunden, liegend unter sehr geringem Wasserdruck gespült. Die Kranke muß nach der Spülung, damit die Reste der Lösung in der Vagina bleiben und womöglich sich nach oben in die Cervix verbreiten, noch $^1/_2$ Stunde auf dem Rücken liegen bleiben. Mit 3 Spülungen in 24 Stunden fängt man an. Nach 4 Tagen genügen 2 Spülungen. Es ist mit Sicherheit zu behaupten, daß der Vaginaltripper danach verschwindet. Er mag noch in der Cervix und Urethra sitzen, aber das Symptom des „Fluors" ist vorläufig beseitigt. Die Patientin hält sich für gesund.

Ich verordne als Nachbehandlung noch 14 Tage, namentlich auch während der Menstruation, 2 mal täglich eine Spülung mit Hydrargyrum oxycyanatum 1:1000 zu machen. Es wirkt deshalb gut, weil es das Eiweiß nicht koaguliert. Das Hydrargyrum oxycyanatum ist in Form von (blauen) Pastillen, à 1 und 0,5 in den Handel gebracht.

Zur „Nachkur" kann man auch andere sauer reagierende Mittel anwenden. So z. B. Borsäure. Ich habe lange versucht, ein billiges ungiftiges saures, leicht lösliches, durchsichtiges, nicht ätzendes Mittel zur Spülung zu finden. Saure Reaktion ist wegen der Tötung der Bakterien nötig; Durchsichtigkeit der Lösung, damit auch der Laie in den Unterschieber sehen kann, ob noch Fluor vorhanden ist.

Neuerdings haben wir ein Mittel in dem arsenfreien Aluminium aceticotartaricum. Die Lösung: Alsol 100,0 solve in aqua frigida 100,0, adde Acidi acetici 10,0 ist unter dem Namen Liquor Alsoli käuflich, 15 bis 30 g sind dem Wasser zuzusetzen.

Ich halte es für nötig, auch wenn jedes Symptom verschwunden ist, wenigstens 4 Wochen lang täglich zweimal ausspülen zu lassen. Namentlich ist streng anzuordnen, daß die Spülungen zur Zeit der Periode nicht unterbrochen werden. Man entläßt die Patientin mit der Weisung, die einmal angewendete Kur, namentlich die Chlorzinkspülungen, sofort wieder zu gebrauchen, wenn Ausfluß vorhanden ist. Jedenfalls soll sie noch ein Jahr lang jedesmal am Ende der Periode einige Tage mit Hydrargyrum oxycyanatum ausspülen. Diese Vorsicht ist sehr zu empfehlen, da grade nach der Menstruation das Wiederauswachsen einiger zufällig aus der Tiefe einer Drüse an die Oberfläche gekommenen G.-K. möglich ist.

Die Lösungen von Argentum nitricum, Argonin, Protargol und Ichthargan werden als beste gonokokkentötende Mittel mit Recht empfohlen. Darüber kann kein Zweifel sein, daß, wie das Quecksilber bei Lues, so das Argentum nitricum bei Tripper, spezifisch wirkt, aber diese Mittel sind viel zu teuer, um als massenhafte Ausspülungsflüssigkeit verbraucht zu werden.

Ich ziehe das Chlorzink beim akuten Tripper vor, weil es die Gonorrhoe der Vagina beseitigt, den Nährboden „gerbt" und dadurch vor Einwachsen der G.-K. schützt.

Wenn die Chlorzinklösung Brennen erzeugt, so verordne ich folgendes: es werden zunächst nur 10 Gramm zu 1 Liter zugesetzt, dann wird aber jeden Tag mit der Stärke gestiegen, so daß nach 2 bis 3 Tagen die 1 prozentige Lösung erreicht ist. Wird auch bei dieser Methode das Chlorzink nicht vertragen, so gehe ich zum Formalin über, dessen Wirkung ähnlich ist.

Ich habe oft beobachtet, daß eine Patientin, die man sofort nach Ausbruch des Trippers in Behandlung bekommt, bei dieser einfachen Behandlung völlig gesund wird.

Gegen die akute Urethritis gehe ich ebenfalls nicht instrumentell vor. Ich lasse nur sehr viel Wasser trinken, damit oft Urin gelassen wird. Die Kranke erhält die Weisung, jede Stunde wenigstens einmal zu urinieren.

Bei dauerndem Brennen in der Harnröhre wird Ichthargan 1:1000 mit meiner Spritze (vergl. Figur 80, S. 154) eingespritzt. Es wird circa 10 mal mit der Spritze diese Lösung in die Urethra täglich 2 bis 3 mal eingespritzt. Außerdem behandelt man mit 1,0 Salol, Urotropin oder Kampfersäure mit 0,03 Codeïn, innerlich 2 bis 3 mal täglich!

Betreffs der Allgemeinbehandlung wenige Worte: Beim floriden Tripper darf die Patientin das Zimmer nicht verlassen, muß, wenn möglich, zu Bett liegen, sie badet täglich, wäscht sich im Bidet früh und abends die Geschlechtsteile ab, lebt mäßig und sorgt für Stuhlgang. Daß der Coitus unterbleibt, ist selbstverständlich.

### 2. Behandlung des chronischen Trippers.

Die Patientin hat den dringenden Wunsch: endlich einmal den lästigen Fluor ganz los zu werden.

Hier handelt es sich zunächst um die Frage: warum kehrt der Fluor immer wieder? Ist der infektiöse Coitus schuldig, so muß sich der Mann behandeln lassen. War die Frau einmal durch Spülungen gesund oder wenigstens symptomfrei geworden, so wird sie, ohne den Arzt zu befragen, sich in gleicher Weise wieder selbst behandeln.

Kommt der Eiter aus der Uterushöhle, so ist sehr zu widerraten das schematische Ausätzen in der Sprechstunde. Bei vielen Adnexoperationen ergab die Anamnese, daß der Spezialarzt ambulatorisch 15, ja 20 mal hinter einander mit Chlorzink ausgeätzt hatte. Damit wird keine gonorrhoische Endometritis geheilt, wohl aber entstehen leicht Adnexerkrankungen.

Bei der Lokalbehandlung einer gonorrhoischen Endometritis muß man vorsichtiger als bei irgend einer anderen gynäkologischen Behandlung sein. Vor allen Dingen müssen Methoden angewendet werden, die eine Art Dauerwirkung auf die Schleimhaut garantieren.

Es wird zunächst die Vagina kokkenfrei gemacht. Dies geschieht dadurch, daß man die Patientin im Bette läßt, damit der „innere Verband" in situ liegen bleibt. Die Vulva wird in Seitenlage besichtigt und nach einem Sitzbade werden die Falten zwischen den Schamlippen, namentlich an der Klitoris, sorgfältig gereinigt. Auch die Umgebung der Urethralöffnung wird gesäubert. Man sucht sich die Skeneschen Gänge auf, spritzt in sie hinein und brennt sie mit einem recht spitzen Argentumstäbchen sorgfältig aus. Die Vagina wird mit Hilfe der durchbrochenen Simsschen Rinne desinfiziert (vergl. Fig. 18 S. 33). Cervixschleim wird durch starkes Gegenspritzen und Auswaschen beseitigt. Dann wird die Vagina fest tamponiert, so daß sie sich völlig entfaltet. Man nimmt dazu Gazestreifen, triefend naß von Argentumlösung 1 : 100 oder Ichthargan 1 : 1000. Die Silbereiweißpräparate Protargol, Argonin, Largin, Albargin 1 bis 10 : 100 reizen weniger als das Argentum nitricum. Oder ein Brei von Argonin wird an, in und um die Cervix eingebracht. Um die Portio herum werden die Streifen fest eingedrückt. Die Portio wird gleichsam eingewickelt. Auch die Cervix wird ausgestopft. Tägliche Erneuerung nach Spülung. Am 4. Tage: Dilatation des Uterus mit Laminaria. Vom 5. Tage an täglich eine Spülung der Uterushöhle, mit Ichthargan oder Argentumlösung 1 : 500, jedes Mal wenigstens $^1/_2$ l. Ich nehme eine Spritze, die 300 g faßt. An dieser Spitze befindet sich ein Gummischlauch, der wiederum an seinem Ende ein circa 8 cm langes dünnes Katheterstück trägt. Dies wird bis zum Fundus uteri eingeführt, und nun spritzt die Spritze langsam die 300 g Ichtharganlösung in die Uterushöhle. Es ist genau darauf zu achten, daß die Flüssigkeit gut abfließt. Dies ist dann leicht, wenn der Uterus gut dilatiert und der Uteruskatheter sehr dünn ist. Nach der Spülung wird in die Uterushöhle ein 5prozentiger Ichtharganstift, der langsam schmilzt, eingeschoben, und vor die Portio wird, damit der Stift nicht herausfällt, ein Gazeverband gelegt. Die Patientin bleibt im Bett.

Eine Spülung wirkt wenige Minuten. Schnell sind die Medikamente

resorbiert oder verschwunden. Die Permanenz der Wirkung erreichen wir am besten und einfachsten durch zerfließende Stäbchen. Für die Scheide eignet sich zur Dauerwirkung besser der Argoninbrei. Er verteilt sich und haftet in der Vagina. Argonin kann man auch in Substanz als Pulver an die Portio befördern.

Zur Nachbehandlung eignet sich am besten das Hydrargyrum oxycyanatum, eine Pastille à 1 g zu 1 l Wasser genommen.

Man beobachtet nicht selten, daß heiße Irrigationen auffallend schnell Erosionen und Exsudationen beseitigen. Schon Emmet hat gerade darauf hingewiesen.

Die jedesmalige therapeutische Prozedur beginnt mit einer Behandlung der Urethra und schließt mit derselben. D. h. ehe man an den Uterus geht, spritzt man mit meiner Spritze (cfr. pag. 631) Argentum- oder Ichtharganlösung in die Urethra ein, und macht noch eine solche Einspritzung, wenn man mit der Behandlung des Uterus fertig ist.

Besteht Cystitis, so wird beim Beginn jeder Behandlung zuerst die Blase ausgespült. Um auch eine Dauerwirkung in der Urethra zu erzielen, wird nach der Blasenspülung resp. nach der Behandlung der Urethra ein Urethralbacillus eingeschoben (cfr. pag. 155).

Ich gebe gern zu, daß auch nach dieser Behandlung Rezidive eintraten, daß ich aber oft völlige Heilung erzielte, ist sicher.

---

## Siebzehntes Kapitel.

# Den Frauen eigentümliche Darmleiden.

---

### A. Chronische Obstruktion.

Wiederholt bei der Darstellung der gynäkologischen Krankheiten war die Rede von der chronischen Obstruktion der Frauen. Sie ist oft dadurch bedingt, daß bei sehr großem Blutverlust die Ganglien des Dickdarms leiden oder daß bei sehr großem Blutverlust die Resorption im Dickdarm zunimmt und der Darminhalt austrocknet. Daß die Nerven bei der Defäkation eine große Rolle spielen, ist bekannt. Es

gibt nervöse Diarrhoe — beim Weibe typisch zur Zeit der Menstruation. Ebenso gibt es Obstruktion mit Diarrhoe abwechselnd. Bei den plötzlich eintretenden massenhaften, schnell vorübergehenden Durchfällen scheint durch Nerveneinflüsse ganz plötzlich vorübergehend die sonst so hohe Resorptionsfähigkeit des Dickdarms zu sistieren. Der Umstand, daß gerade diese Dejektionen oft enorm stinken, spricht für Zersetzungsvorgänge, die als eine Folge der Störung der Resorption aufzufassen sind.

Auch als Folge der Enteroptose im allgemeinen kommt Obstruktion vor. Bei raumverengenden Tumoren am, im oder neben dem Darm: Retroflexio, Myom, Ovarialkarzinom, Rectumkarzinom, Exsudat ist die Obstruktion eine mechanische.

Ferner ist ätiologisch wichtig die Überausdehnung des Dickdarms, sei es durch habituelle Verstopfung, sei es durch Mißbrauch mit Wassereinläufen. Dadurch entsteht Muskelatrophie im Dickdarm: namentlich im Rectum: Obstruktion durch Darmatonie.

In manchen Fällen kann die chronische Obstruktion mehr fakultativer Natur sein, bezw. mit Beckenschmerzen oder mit Schmerzen bei dem Akte der Defäkation, z. B. Fissura ani zusammenhängen.

Es gibt eine Anzahl Symptome, die ganz allein von der Obstruktion abhängen und die gynäkologische Leiden vortäuschen. So sieht man viele Fälle, wo jeden Tag etwas Kot entleert wird und dabei doch die Ampulla recti oder ein Darmabschnitt oberhalb des Sphincter tertius habituell ganz enorm gefüllt wird. Findet man bei der vaginalen Untersuchung das Rectum voll Kot, sagt aber die Patientin, sie habe „heute“ schon genügend Stuhlgang gehabt, so leidet sie sicher an Atonie des Rectums, denn ein gesunder Mensch hat bei vollem Rectum auch das Bedürfnis, es zu entleeren.

Nach konsumierenden, mit großer Muskelschwäche verbundenen Krankheiten, so z. B. in der Rekonvalescenz schwerer puerperaler Peritonitis, oder bei alten dekrepiden Frauen hört die Mitwirkung der Bauchpresse völlig auf und der Kot bleibt im untersten Darmabschnitt liegen. „Die Kranke hat Stuhlgang in ihren Dickdarm“, aber nicht nach außen. Die Flüssigkeit wird resorbiert, der Kot wird zum Kotstein, der durch Nachschub immer umfangreicher wird. Ein solcher Kottumor disloziert den Uterus bis an und über die Symphyse, so daß man einen kindskopfgroßen Kottumor, der die Scheide völlig verdrängt und die hintere Vaginalwand bis dicht an die Vulva hervorschiebt, fühlt. Dabei bestehen mitunter fortwährende drängende Schmerzen und wenn dies nicht, so doch das Gefühl höchster Unbehaglichkeit.

Die schwachen Kräfte genügen nicht, die harten Massen auszupressen. Man muß sie teils direkt aus dem After mit dem Finger

herausholen, teils von der Vagina aus durch starken, übrigens oft sehr schmerzhaften Druck durch den Ring des Sphincters hindurchpressen. Große Wassereinläufe und Ölklistiere erleichtern diese weder für den Arzt noch für die Patientin angenehme Manipulation.

Oft hat die Kranke bei Obstruktion das Gefühl, daß ein Hindernis existiere, das den Kot nicht tiefer treten lasse. Dabei ist aber kein Tumor vorhanden, der Mastdarm leer und nicht strikturiert. Der Grund dieses Gefühls ist die Lähmung des untersten Darmabschnittes durch habituelle Überausdehnung. Der Darm dieser Patientinnen ist für den normalen Reiz der Kotfüllung abgestumpft. Erst wenn die Nerven der Darmschleimhaut durch große Massen kalten Wassers oder durch Glyzerin stark gereizt werden, entsteht Stuhldrang. Erst auf verstärkten Reiz reagiert der Darm. An diese Reize gewöhnt sich aber auch die Patientin so, daß die Kotfüllung allein das Stuhlbedürfnis überhaupt nicht mehr erzeugt. In diesen Fällen muß man das Rectum wieder zu normaler Funktion zurückführen. Man lasse stets nach einer Defäkation mehrere Spülungen vornehmen. Am besten kalt, denn die Kälte ist ein mächtiger Reiz für den Dickdarm. Wird die Kälte nicht gut vertragen, so beginnt man mit wärmerer Temperatur. Also nicht vor der Defäkation, sondern nach der Defäkation wird der Darm ausgespült, so oft, bis das Wasser klar und ohne Kotpartikel abfließt.

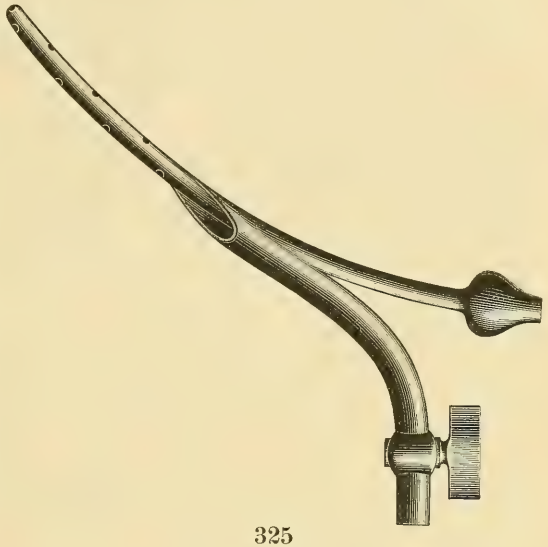

325
Mastdarmspülrohr.

Ich wende dabei das Instrument Figur 325 an. An die Birne des oberen Einflußrohres wird der Gummischlauch des Irrigators angesteckt. Das Wasser läuft durch die feinen Löcher des Einflußrohres in den Darm. Ein Sistieren des Einfließens, wie bei dem einen Loch der gewöhnlichen Mastdarmrohre, die sich im Kot oder in der Schleimhaut fangen, ist hier nicht möglich. Das Ausflußrohr ist durch einen

Hahn abzuschließen. Will man z. B. bei Blutungen die Schleimhaut mit Eiswasser oder Bortanninlösung bespülen, so bleibt der Hahn des Abflußrohres offen. Dadurch aber, daß der After bei Simsscher Seitenlagerung oder Bauchlage oben ist, verbreitet sich die einfließende Flüssigkeit genügend aufwärts. Will man den Darm reizen, so schließt man den Hahn, füllt den Darm ad maximum mit Wasser an und öffnet erst bei starkem Druckgefühl.

Mit diesem Spülrohr behandelt man auch die Rectocele. Schon oben erwähnte ich, daß nicht etwa die sich senkende hintere Vaginalwand den Darm herabzieht, sondern daß der Darm die Vaginalwand herabschiebt. Das wird leichter sein bei Verlust des Dammes, als bei völlig erhaltenem Damm. Eine operative Scheidenverengerung hat wohl Zweck, denn sie schafft für den Darm eine Stütze, aber der Zweck der Beseitigung der Rectocele wird nur vollständig erreicht, wenn auch für die Folge das ätiologische Moment, die Darmdehnung, vermieden wird. Dazu sind kalte Spülungen bis zu völliger Leerheit des Darms monatelang fortzusetzen. Und zwar soll damit nicht etwa nur Stuhlgang erzielt werden, sondern namentlich nach dem Stuhlgang muß gespült werden, bis der Darm sich fest kontrahiert hat.

Sitzt der Kot stets über dem Sphincter tertius, so fühlt man die Ampulle leer. Im Douglasschen Raume aber fühlt man den Kottumor, zwar hart, aber doch etwas eindrückbar. Er drängt den Uterus nach vorn. Ich sah einige Fälle, wo das Hauptsymptom dieses dauernden Zustandes Tenesmus vesicae war. Die Patientin war lange an Blasenkatarrh behandelt, ohne daß der Urin anormale Bestandteile hatte. Definitive Regelung des Stuhlgangs beseitigte die Blasensymptome sehr bald.

Verwechselungen mit Ovarialdislokation und Tumoren sind bei einer einzigen Untersuchung entschuldbar.

Ist das ganze absteigende Kolon — die Flexura sigmoidea — von Kot habituell überfüllt, so klagen die Patientinnen über Schmerzen in der linken Seite. Die Flexura mit ihren Verbindungen ist abnorm verlängert und gedehnt. Sie kann in großer Schlinge durch den Bauch bis nach der anderen Seite ziehen. Ob die Flexura angeboren, zu lose angeheftet ist und ihre Verbindungen zu lang sind, oder ob sie durch den abnormen Inhalt allmählich die Verlängerung erfährt, ist nicht entschieden. Jedenfalls sind die Schmerzen in der linken Seite charakteristisch. Wie oft ist der Arzt schnell bereit mit der Diagnose Oophoritis oder Salpingitis und es handelt sich nur um koprostatische Schmerzen! Bei der Untersuchung weist man die Schmerzlosigkeit der Uterus-

bewegungen und der Ovarien nach. Man konstatiert, daß die Schmerzen eine höhere Lokalität als das Ovarium einnehmen.

Die Perkussion stellt die Flatulenz im allgemeinen fest. Meist ist der Ton auf der linken Seite nicht so tympanitisch, wie rechts und oben. Die ganze linke Seite über der Flexura sigmoidea ist in der Regel gedämpfter als rechts. Ist dies auch schon physiologisch in geringem Maße der Fall, so wird doch bei chronischer Überfüllung der Flexura sigmoidea die Dämpfung der linken Seite sehr deutlich.

Ist auch das Quercolon von Kot dilatiert, so finden sich oft Magen- und Herzsymptome. Hyperazidität, Symptome auf Autointoxikation von altem Darminhalt zu beziehen, täuschen Magenkrankheiten vor. Es besteht auch das, was man nervöse Dyspepsie nennt.

Bei diesem Zustand kommt es zu Herzneurosen, die allein auf Anfüllung des Quercolons zurückzuführen sind. So vor allem Tachykardie. Das Herz gerät in große Aufregung. Der Puls wird beängstigend schnell, die subjektiven Beschwerden sind sehr bedeutend. Der Umstand, daß dabei die Respiration ganz normal ist und Dyspnoë fehlt, daß das „schmerzhafte, unregelmäßige Herzklopfen“ durch Morphium prompt beseitigt wird, daß Erbrechen meist sofort Besserung bringt, daß die einzelnen Attacken oft jahrelang auseinander liegen, daß die Herztöne rein sind, und daß vor allem bei Regelung des Stuhlgangs die beängstigenden Symptome definitiv aufhören, läßt die richtige Diagnose stellen.

Ich sah Fälle, wo die Tachykardie in solcher Stärke bestand, daß der Herzschlag von Zeit zu Zeit aussetzte, kaum zu zählen war und die Patientin zu sterben meinte. Ja, es gehört in solchen Fällen Mut dazu, Morphium einzuspritzen. Bei guter Stuhlentleerung kommt monatelang, ja jahrelang kein neuer Anfall wieder, so daß also Herzfehler leicht auszuschließen sind.

Als Ort der koprostatischen Schmerzen wird oft eine Stelle am Nabel angegeben.

Bei Ansammlung von Kot und Luft im Colon ascendens und dem Coecum geben die Patientinnen an, daß der Leib rechts dicker sei als links. Namentlich das Wechseln der Dicke der rechten Ileocökalgegend beobachten die Patientinnen selbst. Mit dem Bandmaße von Spina anterior superior zum Nabel messend, kann man die Verschiedenheit der Dicke des Leibes faktisch nachweisen.

Man fühlt auch direkt das volle Coecum, kann die Massen, Luft, Wasser und Kot mit gurrendem Geräusch hinwegmassieren. Auch „Leberschmerzen“ an dem Winkel zwischen Colon ascendens und

Quercolon sind ein habituelles Symptom. In solchen Fällen wird oft eine Wanderniere oder Gallensteinkolik diagnostiziert. Wie oft ist schon der Bauch aufgeschnitten und ein Gallenstein nicht gefunden!

Die Bauchmuskulatur ist dabei mitunter so gespannt und steinhart, daß eine Exploration nur in der Narkose möglich ist. Ohne Narkose gelingt es erst nach langer Massage, oder nach einem Vollbade, in die Tiefe zu tasten. Auffallende Härte der Bauchmuskulatur, oft auch periodische oder beim Drücken sofortige krampfhafte Kontraktion ist ein hysterisches Symptom.

Sehr häufig sowohl bei jungen Mädchen als älteren Frauen ist die Kolica mucosa des Dickdarms.

Und was besonders auffallend ist: die Schleimentleerungen sind durchaus nicht konstant. Oft nur einmal in seltenen Zwischenräumen wird plötzlich unter Wehenschmerzen massenhafter Schleim ohne und mit Kot entleert. In anderen Fällen kehrt die schmerzhafte Schleimkolik fast regelmäßig von Zeit zu Zeit wieder. Der Darm kann schon am anderen Tage wieder völlig normalen Kot entleeren. Es besteht auch abwechselnd Obstruktion und Diarrhoe. Schmerzen im ganzen Dickdarm finden sich in verschiedener Intensität. Sie können sehr quälend permanent, auch abwechselnd mit schmerzfreien Zeiten vorkommen. Es scheint, daß allein die Schleimretention zu heftigen Schmerzen führt. Oft findet man bei den Schmerzanfällen mäßige Fiebertemperaturen, 38,0 bis 38,5°, monatelang von Zeit zu Zeit wiederkehrend. Diese Beschwerden werden häufig mit Ovarialkrankheiten verwechselt und zum Schaden der Patientinnen als solche behandelt! Schließlich kommt es zu Abmagerung und Kräfteverfall, der wohl durch richtige Diätkuren, aber gewiß nicht durch gynäkologische Quälereien zu heben ist. Gehen feste Membranen ab, so kann es sich um Produkte einer Schleimhautentzündung oder auch um Abgänge von Fleischresten, Konvolute von Sehnen, Fasern usw. handeln. Deshalb sind die Exkrete zu untersuchen und zu analysieren.

### Behandlung.

Man behandelt die Schleimkolik mit Milchkuren, Reis, leichten gut zerkleinerten Fleischspeisen, Gelées, Wegfall aller harten Gemüse usw. Lokal helfen, namentlich bei spastischen Zuständen des Dickdarms, Öl-klistiere nach Kussmaul. Aber auch hier erzielte ich durch Darmauswaschungen mit dem kleinen Apparat (S. 635) gute Erfolge. Man läßt physiologische Kochsalzlösungen auf 37° erwärmt einfließen und dreht den Abflußhahn erst auf, wenn starker Stuhldrang entsteht. Später nimmt man ganz schwache Bortanninlösungen, 10 g ana zu 1 l. Man massiert,

während die Lösung sich im Darm befindet, die Flüssigkeit nach oben und wieder nach unten. Gleichzeitig beseitigen kleine Dosen von Tinctura Belladonnae und thebaica, täglich 3 bis 4 mal 6 bis 8 Tropfen, die Schmerzen. Ebenso vortrefflich wirkt die alte Therapie mit Rizinusöl in Emulsion oder rein — wenn der Magen es aushält! Im allgemeinen muß man behaupten, daß ohne monatelange, sorgfältige diätetische Behandlung nichts zu erreichen ist.

Bei der chronischen Obstruktion Abführmittel zu verschreiben, ist leicht. Die Pharmakopoe enthält Hunderte von Formeln und Mitteln. Wenn eine alte Frau durch Jahrzehnte hindurch ihre Hausmittel nimmt und sich ein Regime ausprobiert hat, bei dem sie sich wohlbefindet, so soll man nichts ändern.

Man wird nichts dagegen einwenden, daß kleine Dosen Drastica, z. B. Aloë, gebraucht werden, wenn die Patientin jahrelang mit ihren „Hauspillen", ohne je die Dosis steigern zu müssen, Stuhlgang erzielt.

Aber bei jungen Patientinnen darf sich der Arzt die Sache nicht zu leicht machen. Die immer wiederkehrende Warnung, die namentlich Sänger sehr richtig oft betont hat: nicht nach dem alten Schlendrian Mißbrauch mit Drasticis zu treiben, hat ihre vollste Berechtigung.

Wird man auch oft, um den Fall klar zu legen und die Natur der Schmerzen festzustellen, mit einer Trinkkur (Marienbad, Tarasp, Homburg, Karlsbad, Franzensbad, Elster) oder mit milden vegetabilischen Abführmitteln (Tamarinden, Cascara, Faulbaum usw.) beginnen, so ist doch sicher die diätetische Behandlung allein im stande, die Leiden definitiv zu beseitigen.

Der Mittel, um die chronische Obstruktion nicht nur symptomatisch, sondern rationell zu beseitigen, sind drei: Massage, Elektrizität und Diät.

Die Massage des Unterleibes wird so ausgeführt, daß die Kranke im Bett liegt. Der Leib ist entblößt. Vom Coecum an bis zur rechten Seite wird erst leicht, dann kräftiger im Verlaufe des Dickdarms geknetet, gedrückt, gestrichen. Man fühlt dabei oft, daß man den Darminhalt weiterbefördert. Die Massage kann auch von der Patientin selbst mit einer Massierkugel oder mit einem Schrotbeutel gemacht werden. Man hat hölzerne, hohle Kugeln, die mit Schrot bis zum Gewicht von 2 kg gefüllt werden. Die Kugel wird 10 mal rechts auf und ab, 10 mal quer und 10 mal links auf dem Bauche hin- und hergerollt, dann noch 10 mal im Kreise. Macht die Patientin selbst diese „Kugelmassage", so ermüdet sie bald. Dies ist nicht ungünstig, die Hände werden gewechselt. Die Massage dauert dann länger und

wirkt besser. In ähnlicher Weise verfährt man mit dem Schrotbeutel, der etwas schwerer — bis 4 kg sein kann. Ein Sack wird lose gefüllt und von der Patientin hin- und hergewälzt. Auch allein der Druck, das stundenlange Liegen des Schrotsackes auf dem Leibe, z. B. dem Coecum, wirkt sehr günstig.

Es gibt Fälle, wo die Patientin jahrelang wegen „Oophoritis“ oder „Typhlitis“ behandelt und gequält wird. Dabei ist die Oophoritis oder Typhlitis nur diagnostiziert, weil über Schmerzen in der rechten Seite geklagt wurde. Untersucht man, so ist weder das Ovarium disloziert, noch der Uterus vergrößert oder empfindlich. Die Schmerzen kommen allein daher, daß das dilatierte Coecum nicht Kraft genug hat, den Kot aufwärts zu schieben. Oft ist dabei — wie oben angegeben — die rechte Seite meßbar dicker als die linke. Ebenso ist Ileocökalgurren oft nachzuweisen. Das sind Fälle, die allein durch Regelung der Diät, Massage und Belastungstherapie geheilt werden. Legt eine solche Patientin sich täglich 2—3 Stunden einen Schrotsack von 2 Kilo über das Coecum, so hören bald die Schmerzen auf, weil das Coecum mechanisch an Ausdehnung gehindert wird. Geschickte Massage ist ebenfalls sehr wirksam. Wie oft werden solche Fälle jahrelang von Gynäkologen maltraitiert, ja auch operiert. Und mit etwas gesundem Menschenverstand, genauer Untersuchung des Kotes, der die charakteristische Form der chronischen Obstruktion zeigte, sind diese Fälle ohne Gefahr von jedem Arzt zu heilen.

Die elektrische Vibrationsmassage, bei der man möglichst tief eindrückt, habe ich ebenfalls vielfach mit Vorteil gebraucht. Vorsicht ist bei Neigung zu Menorrhagien nötig. Oft wird die Menstruation bei der Massage sehr profus.

Bei der elektrischen Reizung wendet man den einfachen Induktionsapparat an. Man legt die Patientin auf eine mit nassem Zeug umwickelte Bleiplatte von 10 cm im Quadrat. Dann führt man am besten eine Rollenelektrode in der Richtung des Dickdarms auf dem Leib herum. Man braucht starke Ströme. Auch bipolare Mastdarmsonden, die bis 20 cm hoch in den stark mit Wasser gefüllten Darm geführt werden, sind anzuwenden. Ebenso der konstante Strom, und beide Ströme zusammen. Man verbindet diese Methode mit hohen Wassereinläufen.

Die Diät ist genau vorzuschreiben. Wegen Idiosynkrasie gegen einzelne Speisen, oder wegen gleichzeitigen Magenleidens ist sie sorgfältig auszuwählen.

Früh lasse man 30 bis 50 g Honig, oder 30 g Milchzucker in heißem Wasser nehmen, oder Pflaumenkompott, oder den Saft von wenigstens 3 Apfelsinen, von 1 *ℓ* Trauben, oder $^1/_2$ l Buttermilch, $^1/_2$ l

jungen 1- bis 2tägigen Kefir. Erst eine Stunde danach wird gefrühstückt. Eier und Milch zusammen werden schlecht vertragen. Kaffee regt die Peristaltik an. Viel Butter mit Honig oder Konfitüren zum Frühstück ist zu empfehlen. Sehr gut wirkt Grahambrot mit viel Butter, nur muß dann ausschließlich dieses Brot den ganzen Tag gegessen werden. Wechselt man mit Weißbrot u. s. w. ab, so ist die Wirkung nicht prompt. Spirituosen wirken meist nicht gut. Aber bei schwächlichen Personen ist Bier, Apfelwein und Weißwein zu gestatten. Ist das Wasser des Wohnortes sehr kalkhaltig, so lasse man nur Mineralwässer trinken.

Alle diese Methoden müssen mit Abführmitteln wenigstens anfangs unterstützt werden. Am wenigsten verlieren die Wirkung sogenannte ekkoprotische, vielfach zusammengesetzte Pulver, z. B. Flor. sulf., Tartar. depur., Natr. sulf., ana 20,0 Cort. Frangul., Fol. Sennae, Rad. Rhei pulv. ana 15. Dies Pulver kann in Oblatenkapseln dosiert werden, so daß es angenehm zu nehmen ist. Sehr beliebt waren eine Zeit lang die Glyzerinklistiere. Sie wirken allerdings vortrefflich dann, wenn der Kot schon dicht über dem After sitzt. Sitzt der Kot aber höher, so wirkt die Glyzerin-Reizung der Ampulle überhaupt nicht. Es tritt nur ein lästiges Brennen im After ein.

Die Wasserklistiere, lange Zeit gebraucht, dehnen den Darm (cfr. pag. 634). Man muß deshalb diese Methode nicht übertreiben lassen. Große Ölklistiere wirken besser. Das Öl scheint zu reizen. Namentlich ist die Wirksamkeit des Rizinusöls nicht zu unterschätzen. Klistiere von 50 bis 100 g Rizinusöl wirken gewiß nicht allein mechanisch, sondern dadurch, daß aus dem Rizinusöl abführende Stoffe resorbiert werden. Ist doch früher sogar behauptet, Einreiben des Abdomens mit Rizinusöl sei ein wirksames Mittel gegen chronische Obstruktion.

Es ist hier nicht der Ort, ausführlich über die Behandlung der Darmkrankheiten zu sprechen. Wenn aber mein Buch die Krankheiten der Frauen klar legen soll, so muß auch von der chronischen Obstruktion die Rede sein.

### B. Analfissuren, Fisteln, periproktitische Abszesse.

Ich erwähnte schon oben die Fissura ani als Grund der Obstruktion. Die Fissuren entstehen bei sehr hartem Stuhlgang, aber auch oft bei einer Geburt, vielleicht schon in der Schwangerschaft durch venöse Stauung und verletzte, gequetschte Hämorrhoidalknoten. Viele Jahre lang quält eine solche Fissur, einmal mehr, einmal weniger.

Die beste Therapie ist die gewaltsame Dehnung bezw. Zerreißung des Sphincter ani. Nach vielen Erfahrungen muß ich diese einfache Therapie für sicherer als die chiurgische Operation, die

Durchschneidung des Sphincter erklären. Es gibt wenige Eingriffe, die so prompt ein lästiges, quälendes Übel auf ungefährliche Weise beseitigen, als die Zerreißung des Sphincter die Symptome der Analfissur. Ja, ich habe öfter durch die gewaltsame Dehnung die Symptome beseitigt, die nach Heilung der Inzisionswunde bei chirurgischer Behandlung bald in alter Stärke wiedergekehrt waren. Ich war deshalb sehr erfreut, zu lesen, daß auch die Chirurgen zu dieser einfachen Methode allmählich übergehen.

Man setzt in der Narkose, nachdem am Tage vorher der Darm gut entleert und vor der Operation der After gewaschen und stark mit Borlanolin innen und außen bestrichen ist, einen Finger der rechten und einen der linken Hand in den Anus. Der Anus wird kräftig auseinander gezogen, wobei man das Durchreißen des Sphincter wahrnimmt, und die sich senkende Innenfläche des Rectums erblickt, Die Fissur selbst blutet manchmal bei der Dehnung.

Nachbehandlung ist unnötig. Die Patientin braucht nicht länger im Bette zu liegen, als die Nachwirkung der Narkose dauert. Schon der nächste Stuhlgang ist schmerzlos.

Fisteln und periproktitische Abszesse sind nicht selten auch als „residuale" Gonorrhoe aufzufassen. Doch sah ich Fälle, bei denen die Hebamme den Mastdarm durchstoßen und die Flüssigkeit in das pararektale Bindegewebe gespritzt hatte. Einen Todesfall der Art habe ich gerichtsärztlich beurteilt. Das Prinzip der Behandlung ist selbstverständlich, dem Eiter guten Abfluß durch ausgiebigste Spaltung zu verschaffen. Man spült die Höhle mit ungiftigen Desinfizientien aus und hält sie eine Zeit lang offen. Danach wird sehr reichlich Argentumsalbe 1:50 oder 1:100 in die Höhlungen mit der Salbenspritze eingespritzt.

Ausgedehnte Geschwürsbildung des Rectums, die bei alter Gonorrhoe, Tuberkulose und Lues vorkommt, überläßt der Gynäkologe dem Chirurgen. Es ist ein Anus praeternaturalis anzulegen. Ist dann der Mastdarm einige Monate außer Kurs gesetzt und das strikturierende Geschwür geheilt, und die Narbe gedehnt, so wird der künstliche After wieder geschlossen. Bei dieser Behandlung sah ich bessere Dauerresultate als bei der Exstirpation des Geschwürs, wonach leicht Inkontinenz oder eine Narbenstriktur zurückbleibt.

## C. Hämorrhoiden.

Akut entstehende Hämorrhoidalknoten mit Thrombosen, teilweisem gangränösem Zerfall der Oberfläche und Blutungen bei der Defäkation sieht man mitunter im Spätwochenbett.

Auch bei gynäkologischen Kranken finden sich oft als Komplikation bei Prolapsen Hämorrhoidalknoten. Machen sie Symptome, so werden sie abgebrannt. Vorher ist der Darm gut zu entleeren.

In der Narkose zieht man mit einer Muzeuxschen Zange die Knoten einzeln hervor, faßt sie mit der Langenbeckschen Schere, deren untere Fläche mit Horn belegt ist. Die Schere muß stets die Falte radiär, nicht tangential fassen, um Strikturen zu vermeiden. Jeder einzelne Knoten muß isoliert abgebrannt werden. Man brennt so langsam wie möglich, die Schere ganz unverrückt haltend. Wird die Prozedur richtig ausgeführt, so darf auch nicht ein Tropfen Blut fließen. Nach der Vollendung der kleinen Operation pudert man den After mit Vioform ein und bedeckt ihn mit Jodoformgaze. Namentlich Knoten, in denen die Gefäße thrombosiert sind, und teilweise exulzerierte oder gangränöse Knoten müssen abgebrannt werden, weil beim Abbrennen Infektion unmöglich ist. Bei Schnittoperationen und Naht kommt selbst beim „Beherrschen" der Antisepsis immer noch einmal Fieber und Eiterung vor. Am After nützt auch das Beherrschen der Antisepsis nichts! Ein Brandschorf aber resorbiert nicht!

Man beschränkt sich auf drei Knoten, so daß sich die dazwischen liegende Haut noch dehnen kann; würde man alle Knoten ringsherum wegbrennen, so könnte eine Striktur, eine Narbenstenose entstehen, die vielleicht in ihren Folgen noch unangenehmer wäre als die Hämorrhoidalknoten.

Wird auch nur die Hälfte der Knoten weggebrannt, so ist der Erfolg doch ein vollkommener. Die hartnäckigsten Blutungen habe ich oft dadurch völlig beseitigt, daß ich nur die größten Wulstungen aus dem Rectum hervorzog und abbrannte. Ich betone dies namentlich im Interesse des praktischen Arztes, der wohl die beschriebene leichte Operation ausführen kann, sich aber gewiß scheuen wird, große Schnittoperationen in dieser gefährlichen Gegend auszuführen.

Es ist empfohlen, in jeden Knoten mit einer Pravazschen Spritze 1 oder 2 Tropfen Acidum carbolicum fluidum zu injizieren. Auch diese Therapie führt zum Ziel, aber während nach dem Abbrennen mit dem Paquélin die Schmerzen nach der Narkose auffallend geringe sind, machen die Injektionen von Acidum carbolicum fluidum ganz enorme Schmerzen.

Oft fühlt man beim Eindringen eine Verdickung des Sphincters, er ist krampfhaft geschwollen, dann dehnt man ihn in der Narkose gewaltsam, bezw. zerreißt den Sphincter wie bei der Fissur. Eine Prozedur, die auch betreffs der Hämorrhoidalknoten heilend wirkt. Diese Methode wirkt besser als das langsame, langweilige Massieren des Afters.

Bei Blutungen habe ich oft vortreffliche schnelle Erfolge mit Eiswassereinläufen erzielt und dauernde Erfolge durch langdauernde Bortannin-Bespülungen mit meinem Mastdarmspüler (vergl. Figur 325, S. 635).

### D. Prolapsus ani.

Bei großem Anusprolaps, wie er sich auch manchmal bei alten Frauen mit Uterusprolaps findet, bei denen der Darm 10 cm und mehr herabhängt, wird der Darm nach chirurgischen Regeln abgetragen. Meist handelt es sich aber um dekrepide Patientinnen, denen man weder eine große Operation noch ein langes Krankenlager zumuten kann.

Ich bemerke, daß man giftige Desinfizientien, namentlich Spülungen mit Sublimat nicht anwenden darf; auch ein kleines Stück einer prolabierten Mastdarmschleimhaut resorbiert genügend, um schwere Intoxikationen zu erzeugen.

Meist ist dabei auch der Sphincter stark gedehnt, so daß der After sich nicht schließen kann. Dann schneidet man — als Hilfsoperation — an einer beliebigen Stelle auf den Sphincter ein. Man zieht den Sphincter vor, bis der Anus eng ist, schneidet den Sphincter ein, reseziert ein Stück und näht nun die zwei Enden etwa 1 cm übereinander. Die Hautwunde wird geschlossen, wobei der Sphincter nochmals mitgefaßt wird. Die subkutanen Nähte werden mit Katgut, die Hautnähte mit Silkworm gemacht. Es ist nicht von der äußeren Haut aus, sondern mit doppelter Nadel von der Tiefe der Wunde aus zu nähen, damit nicht von der Haut Bakterien in die Tiefe gerissen werden.

Ist der Sphincter atrophiert und nicht so bedeutend verlängert, daß man ihn weit hervorziehen kann, klafft aber der After, so daß die geschwollene rote gereizte Schleimhaut zwar nicht immer außen liegt, aber doch beim Pressen jedesmal sichtbar ist und sich unter großen Schmerzen zurückzieht, so hat folgende kleine Operation guten Erfolg: man macht neben dem After bezw. neben dem Sphincter einen tangentialen Schnitt und bohrt sich von ihm aus etwa 4 cm neben dem Darme ein. Dann wird dieser dreieckige Trichter in der Tiefe mit Katgut so vereinigt, daß eine Längsfalte im Rectum eingenäht ist. Die äußere Wunde wird in dem Sinne genäht, daß die tangentiale Wunde radiär wird. Ist die Wunde so geschlossen, so wird an einer oder an zwei Stellen neben dem After die gleiche Operation gemacht. Schließlich liegt der After im Zentrum, und von ihm aus strahlen die drei radiär vereinigten Wunden. Hat man nicht vollen Erfolg, so macht man bei

einer zweiten Operation denselben Eingriff noch einmal. Man muß wohl darauf achten, daß zwischen den einzelnen Schnitten unverletzte Haut zurückbleibt. Im anderen Falle könnte eine Striktur entstehen. Auf diese Weise habe ich eine Anzahl Fälle, namentlich bei Kindern, definitiv geheilt.

Der Vorschlag, bei Rectumprolaps zu laparotomieren und das Rectum im Abdomen hochzunähen, geht wohl zu weit.

# Anhang.

## Pharmacopoea gynaecologica.

| | |
|---|---|
| **Acidum boricum** (10,0 = 0,05)[1]. Drogenpreis 1 kg = 0,96. | Nicht ätzendes, nicht giftiges, in Lösungen durchsichtiges, etwas langsam, aber gut lösliches Desinfiziens. Zu Scheidenspülungen, Ausspülungen der Blase 40:1000.—Zu Salben: 15 : 100. Offizinell: Unguentum acidi borici 1 : Vaselin 6. — Zur Tamponade: in Glyzerin gelöst 10 bis 20 : 100. |
| **Acidum camphoricum** (1,0 = 0,10). | Bei Cystitis 1 g, mit 0,03 Codeïn 2—4 mal täglich (in Oblate) innerlich. |
| **Acidum carbolicum liquefactum** (10,0 = 0,10; 200,0 = 1,05). 1 kg = 1,55. | Desinfiziens. Zu Scheidenspülungen 30 : 1000. Stärkere Lösungen ätzen die Scheide und Hände. |
| **Acidum chromicum** (1,0 = 0,05). | Früher viel gebrauchtes Ätzmittel bei Erosionen, mit Wasser ana. Vergiftung dabei beobachtet! |
| **Acidum lacticum** (10,0 = 0,35). | 20 : 1000 zu Injektionen in die Scheide, 10 : 1000 in die Blase bei reichlicher Phosphatausscheidung. |
| **Acidum nitricum fumans** (10,0 = 0,10), Acid. nitr. dilutum, halb so stark. | Ätzmittel bei Erosionen und Endometritis. Acid. nitr. dil. wirkt ebensogut. |
| **Acidum salicylicum** (1,0 = 0,05). 1 kg = 5,0. | Desinfiziens. Löst sich 0,3 : 100 in Wasser und leicht in Alkohol, kochendem Wachs u. s. w. Zu Scheidenspülungen: Acid. salicyl. 30,0, Alkohol 300,0. S. 2 Eßlöffel = 30 g zu 1000. Beißt mitunter. — Streupulver: Acid. salic. 3,0, Amyl. 10,0, Talci 90. — Salben: 1 : 10. |
| **Acidum tannicum** (10,0 = 0,15; 100,0 = 1,15). | Adstringens. Zu Scheidenspülungen: 10 bis 30 : 1000. In Glyzerin gelöst 10 bis 20 : 100, zum Eintauchen der Tampons — nicht ätzend, nicht giftig — macht Flecken in die Wäsche. |
| **Aloë** (10,0 = 0,10). 1 kg Pill. aloët. ferrat. = 7,0. | Abführmittel. Beeinflußt am meisten den Dickdarm. Pillul. aloët. ferrat. 2 bis 6 Stück pro die, billiges Mittel, 1 kg Pillen kosten beim Drogisten 6 Mark. |

[1] Hinter jedem Mittel ist in dieser Weise der Preis angegeben. Also hier kosten 10,0 Gramm 0,05 Mark. Daneben ist noch bei den in größerer Menge gebrauchten Mitteln der Drogenpreis gesetzt.

**Alsol, Aluminium aceticotartaricum** (1 kg = 6,0).
Schwaches, saures Desinfiziens. Löst sich in gleichen Teilen kalten Wassers langsam. Man setzt 5 Prozent Essigsäure hinzu, um die Lösung durchsichtig zu erhalten. Diese 50 % ige Lösung kommt als Liquor Alsoli in den Handel 10—30 gr : 1000 Wasser.

**Alumen ustum** (100,0 = 0,40).
1 kg = 0,60.
Billigstes Adstringens. Zu Scheidenspülungen: 10 bis 25 : 1000. In Glyzerin gelöst 10 : 100 zur Tamponade. Hat dieselbe Wirkung wie Tannin, ist billiger und macht nicht Flecke, kann also das Tannin völlig ersetzen. Alumen ustum wirkt stärker als Alumen crudum, letzteres halb so teuer (100,0 = 0,20).

**Antipyrin** (1,0 = 0,25). (Pyrazolonum phenyldiamethylicum).
Antipyreticum, Antineuralgicum. Zu ersterem Zwecke bis 5 g pro die, zu letzterem 1 bis 2 g, z. B. bei Migräne.

**Anusol**
Wismuth mit jodierter Resorcin-Salfonsäure. Nur in Form von Anusolsuppositorien 10 Stück 3 Mark bei Hämorrhoiden.

**Aqua chlorata** (100,0 = 0,35).
Zu Scheidenspülungen: 30:1000; Desinficiens und Desodorans, bei jauchenden Karzinomen gebraucht.

**Aqua plumbi** (100,0 = 0,05).
1 l = 0,5.
Adstringens, zu kühlenden Umschlägen, z. B. bei Hämorrhoidalknoten, Vulvitis, Pruritus, Furunculosis Vulvae.

**Argentaminum** (0,1 = 0,10).
Antigonorrhoicum, zu Blasenspülung 1 : 1000 für die Harnröhre 1—10 : 100, hat mehr Tiefenwirkung als Arg. nitr.

**Argentum nitricum** (1,0 = 2,0).
Bestes antigonorrhoisches Mittel. Zu Scheidenspülungen (mit Aqua destillata in der Apotheke zuzubereiten!): 1 : 1000. — Zu Blasenausspülungen: 1 : 1000 bis 1 : 5000. — Zu Ätzungen: 1 : 10. — Zum Auspinseln der Urethra: 1 : 100 (brennt!). — Zu Ätzungen der Erosionen in Substanz. — Zu Salben bei schlechten Granulationen: 1 : 50 Vaselin, und noch schwächer, wenn Brennen entsteht.

**Argonin** (1,0 = 0,15).
Silbereiweißverbindung, antigonorrhoisches Mittel 20 : 1000 zu Injektion in Vagina oder Uterus als Argoninbrei, mit Wasser angerührt, in die Scheide zu befördern, als „Argonin-Stäbchen“ in den Uterus oder in die Urethra. Reizt nicht und fällt nicht Eiweiß.

**Aspirin** (1,0 = 0,15).
Bei Cystitis bei Kopf- und Nervenschmerzen 1,0 3—5 mal täglich besser in Pulvern als in Pastillen.

**Atropin** (0,1 = 0,10).
Zusatz zum Morphium bei Patientinnen, die nach Morphium brechen, 0,001 pro dosi. Siehe Extractum Belladonnae.

**Bismuthum subnitricum** und **B. salicylicum** (1,0 = 0,0).
Innerliches Adstringens, als Vorbereitung zur Laparotomie. Abends 2 Pulver: 1,5 bis 2 g Bismuthi salicylici, Sacchari $\widehat{aa}$ 0,75, Morphii 0,01, Atropini 0,002.

**Calcaria chlorata** (200,0 = 0,30). 1 kg = 0,35. — Billiges Desodorans. 20 : 1000 zu Umschlägen auf gangränöse Wunden. Oft verdorben; muß kräftig nach Chlorkalk riechen.

**Chininum hydrochloricum** (1,0 = 0,15). — Antipyreticum, in Oblate 1,0 mit Morphium 0,015, abends, gegen Schlaflosigkeit bei Fieber.

**Chinosol** (10,0 = 1,05). — Nicht giftiges Desinfiziens 1 bis 2 : 1000. In Streupulver 0,5 : 100 Amylum.

**Chloralum hydratum** (10,0 = 0,20). — Billiges Schlafmittel. 1 bis 2 g per Klysma oder innerlich. Mit Morphium verbunden bei Schlaflosigkeit wegen Schmerzen. Chloralhydrat 2,0 Morphii 0,02, Aquae 50. S. Klysma.

**Chloroformium** (50,0 = 1,0). — Bestes Präparat: Salizylid-Chloroform von Anschütz.

**Citrophen** (10,0 = 1,50). — 1,0 mehrmals täglich, gegen Kopfschmerzen.

**Cocaïnum hydrochloricum** (1,0 = 1,20). — Lokales Anästheticum. 0,2 : 10 für die Harnröhre und bei Vaginismus in den Introitus vaginae auf Watte einzulegen. 0,02 bis 0,03 zu Suppositorien; 0,01 : 10,0 zu subkutanen Injektionen. In Salben und wässerigen Lösungen 1 : 30. — Innerlich bei Erbrechen 0,05 : 200 mit 5,0 Bromkali oder Bromalin verbunden. Eßlöffelweise.

**Codeïn** (0,1 = 0,15). — Statt Morphium, soll besonders bei Unterleibsschmerzen günstig wirken und nicht Obstruktion bewirken. Dosis noch einmal so groß als Morphium zu nehmen, 0,02 bis 0,03 : 1 in Pulver.

**Coffeïn** (1,0 = 0,10). — Antineuralgicum, bei Migräne 0,2 : 0,5 mehrmals täglich. Als Diureticum größere Dosen. Antipyrin 0,9 Coffëin 0,1 ist gleich Migraenin.

**Cortex Frangulae** (100,0 = 0,40). — Sehr gut wirkendes billigstes Abführmittel. Als Tee, 1 Eßlöffel voll zu einer Tasse. Wirkt schwach als Infus, stark als Dekokt; je länger das Dekokt kocht, um so dunkler wird der Tee, um so stärker wirkt er. Auch pulverisiert, teelöffelweise zu nehmen.

**Cuprum aluminatum** (100,0 = 0,50). — Adstringens. Zu Scheidenspülungen: 10 bis 20 : 1000.

**Cuprum sulfuricum** (100,0 = 0,55). 1 kg pulv. = 0,60. — Adstringens. Zu Scheidenspülungen und Umschlägen auf geschwürige Flächen: 10 bis 30 : 1000. Macht Flecke, hat keinen Vorteil vor dem Alaun.

**Dioninum** (0,1 = 0,15). — Dosis halb so groß als Morphium zur Abwechslung statt Morphium, auf Decubitus, auf Erosionen, Salbe 5 : 50.

**Ergotin = Extractum Secalis cornuti.** Ergotin ist ein Extrakt, kein Alkaloid. Preis verschieden (1,0 = 0,30). — Das Ergotin Denzel ist daswirksamste, auch vom Magen aus. Zu Suppositorien 0,1 : 2 Kakaobutter. Subkutan 2 : 8 Aqua, davon täglich 1 Spritze. — Innerlich 3 : 180, 2- bis 3 stündlich 1 Eßlöffel. Corrigens wegen der braunen Farbe Syrupus Cinnamoni. In Pillen 3,0 ana mit Pulvis Secalis cornuti zu 60 Pillen, täglich 2 mal 3 Pillen. Vorsicht wegen Ergotismus! Kriebelgefühl u. s. w.

**Eserin** ist Physostygmin.

**Extractum Belladonnae** (1,0 = 0,15). Antispasmodicum. Bei Dysmenorrhoe meist in Suppositorien. Morphii, Ectract. Bell. ana 0,01 bis 0,2, Butyr. Kakao 2,0 S. in 24 Stunden nicht mehr als 4 Stück.

**Extractum radicis Gossypii fluidum** (10,0 = 0,20). 2 bis 3 Teelöffel täglich bei Metrorrhagie und Menorrhagie. Die inspissierten Extrakte, die im Handel sind und zu Pillen verarbeitet werden, sind von höchst unsicherer Wirkung.

**Extractum fluidum Hydrastis canadensis** (10,0 = 0,35). Nur das teure amerikanische Präparat ist wirksam bei Dysmenorrhoe, in der Pause zwischen 2 Menstruationen 3 Teelöffel täglich.

**Extractum Hyoscyami** (1,0 = 0,15). In gleicher Dosis wie Extractum Belladonnae. Antispasmodicum.

**Extractum Opii aquosum** (1,0 = 0,30). Vorzügliches Präparat da, wo Morphium schlecht vertragen wird. Wirkt namentlich auf die Därme bei Peritonitis u. s. w. besser als Morphium. Da das Mittel in Wasser völlig löslich, eignet es sich gut zu Suppositorien und Klysma, 0,02 bis 0,05; wirkt gut bei geistiger Erregung frisch Operierter.

**Extractum Cascarae Sagradae fluidum** (10,0 = 0,20). Abführmittel: 1 bis 2 bis 3 Teelöffel täglich. Auch als Vinum Sagradae, Sagradawein von Liebe eßlöffelweise; auch in Pastillen, Tabloids und Pillen im Handel.

**Extract. Viburni prunifolii fluidum** (Preis unbest.). (10,0 = 0,20). 2 bis 3 Teelöffel täglich bei Dysmenorrhoe und gegen drohenden Abort.

**Folia Sennae** (100,0 = 1,10). Abführmittel, stärker als Cortex frangulae. Das Pulver gilt vielfach beim Volk als Emmenagogum. Mit Schwefel ist es der Hauptbestandteil des Kurellaschen-Brustpulvers, 1 bis 3 Teelöffel täglich.

**Formalin Formol** (10,0 = 0,05; 100,0 = 0,40; 1000,0 = 3,0). 40prozentige Lösung von Formaldehyd in Wasser 10 : 1 Liter Wasser, stinkt, schmerzt und gerbt die Schleimhäute, zu Scheidenspülung und Ausätzung des Uterus (Menge) gebraucht. Formalinpastillen zur Verdünstung gebracht zur Desinfektion der Wohnräume. 1 Pastille zu 20 Kubikmeter Raum.

**Glycerin** (100,0 = 50,0). 1 kg Glyc. puriss. = 1,50. Alle Salze lösen sich in Glyzerin besser als im Wasser. Zur austrocknenden Tamponade: Tannin, Jodkali, Borsäure 10 bis 20 : 100, Alaun, Ichthyol 10 : 100, Jodtinktur 2 : 100. Ein Borsäurezusatz zum Glyzerin ist stets notwendig, da im Glyzerin Schimmelpilze wachsen. Mit Acidum boricum und Tannin 30,0 ana entsteht eine Art Liniment. Watte oder Gaze damit stark imprägniert stillt gut Höhlenblutungen und wirkt stark zusammenziehend. Glyzerinklistier oder Glyzerinzusatz zu Wassereinläufen (50 : 1000) bewirken Stuhlgang.

**Hydrargyrum bichloratum. Sublimat.** 1000 Pastillen à 1 g = 12,50.

Seit wir die Angererschen Pastillen zu 0,5 und 1,0 besitzen, werden die spirituösen Lösungen als Zusatz zum Wasser nicht mehr gebraucht. Zu Scheidenspülungen: 0,5 : 1000. Zum Desinfizieren der Hände: 1 : 1000.

**Hydrargyrum chloratum. Calomel** (10,0 = 0,25).

Zum Aufpulvern auf Kondylome nach vorheriger Tränkung der Kondylome mit Salzwasser. Auch in Form von Bacilli für intrauterine Behandlung der Gonorrhoe empfohlen. Leistet bei Tripper keine Dienste.

**Hydrargyrum oxycyanatum.**

Ebenso in (blauen) Pastillen, wie Sublimat besonders bei Gonorrhoe empfohlen.

**Hydrargyrum praecipitatum album** (10,0 = 0,25).

Wird als Unguentum Hydr. alb. bei Intertrigo, Decubitus u. s. w., namentlich bei Lues viel gebraucht, wirkt stark austrocknend. Die etwas feste offizinelle Salbe ist mit Oleum Olivarum zu einem handlicheren Liniment zu gestalten.

**Hydrastininum hydrochloricum** (0,1 = 0,35).

Gegen Blutungen empfohlen, wenn das Extrakt wegen des schlechten Geschmackes refüsiert wird. Hydrast. hydr. 1,0, Aquae 10,0, täglich 1 bis 2 Spritzen subkutan. In Pillen: Hydrastin. hyd. 0,5 zu 10 Pillen, täglich 2 Pillen bei der menstruellen Blutung, als Vorkur täglich 1 Pille.

**Hydrastinum hydrochloricum** (0,1 = 0,15).

Dosis halb so stark als das vorige Mittel.

**Ichthargan** (1,0 = 0,50).

Antigonorrhoicum 1 : 2000, reizt etwas weniger als Arg. nitr. und mehr als Protargol.

**Ichthyol** (10,0 = 0,60). 1 kg = 27,0.

Gegen Gonorrhoe Injektion 1 : 100 empfohlen. Es lassen sich mit Zucker und Gummi 33 $^1/_3$-prozentige Uterusbacilli herstellen. In Glyzerin 10 : 100 zur Tamponade schmerzstillend und resorptionsbefördernd.

**Jodoformium** (10,0 = 1,35). 1 kg = 38,0.

Mit Tannin ana als blutstillendes Pulver in die nach Auskratzung des Karzinoms entstandenen Höhlen. Als Salbe 1 : 10 bei Decubitus und schlechten Geschwüren. Als 5-, 10- und 20prozentige Gaze zur Tamponade der Scheide, des Uterus und operativ erzeugter Höhlen dienend. Läßt sich gut in Bacilli formen, sowohl ohne als mit Tannin. Die Bacilli werden auch in Fistelgänge eingeschoben. Bei Schmerzen Kokainzusatz zum Bacillus 0,02 Kokain, sowohl für den Uterus als die Harnröhre.

**Itrol, Argentum citricum** (1,0 = 0,30).

Zum Aufstreuen auf schlechte Granulationen. Zu Blasenspülungen 0,25 : 1000.

**Kalium bromatum** (10,0 = 0,15).

Sedativum. Bei Schmerzen und Tenesmus, in Kombination gut wirkend. Z. B. Kalii, Natrii, Amonii bromati, Chloralhydrat ana 5,0, Morphii 0,05, Atropini 0,005, Aquae 200,0, täglich 2 bis 4 Eßlöffel. Starkes antispasmodisches Beruhigungs- und deshalb auch Schlafmittel.

**Kalium permanganicum** (100,0 = 0,60). 1 kg = 1,65. — Billiges, ungiftiges Desinfiziens, die Lösungen sind undurchsichtig. 5 bis 10 : 1000 zu Scheidenspülungen, als Desodorans bei Karzinom und jauchenden Höhlenwunden. Schwächer zu Blasenspülungen 1 : 1000. 5,0 zu 100 Pillen, täglich 3 bis 5 Stück als Emmenagogum.

**Kreosot** (10,0 = 0,15). — Als Kreosotöl zur Injektion in Fisteln empfohlen, namentlich bei Verdacht auf Tuberkulose. Kreosot 5,0, Menthol 10,0, Oleum Olivarum 100,0.

**Lactophenin** (10,0 = 1,30). — Antipyreticum mit leichter narkotischer Wirkung, deshalb gut bei sehr aufgeregten Fiebernden. 0,5—1,0 mehrmals täglich.

**Liquor Alsoli** (500,0 = 2,0). — Aluminium aceticotartaricum mit ana Wasser und 10,0 Acidum aceticum 15—30 g zu 1 Ltr. Ungiftiges, billiges, nichtätzendes Antisepticum, das man jedem in die Hand geben kann. Der unverdünnte Liquor Alsoli kommt als Hämostypticum an Wirkung fast dem Liquor ferri nahe, ohne Borken zu machen und in die Tiefe zu ätzen.

**Liquor Ferri sesquichlorati** (100,0 = 0,30). 1 l = 0,60. — Sicherstes Hämostypticum. Wirkt in Verdünnungen 1 : 3 ebenso gut als rein. Ätzt, gerbt und verengert die Scheide. Der Tampon muß ausgedrückt auf die blutende Stelle oder in die blutende Höhle gebracht werden. Bildet harte, feste, leicht faulende Borken mit dem Blut. Zu Einspritzungen in den Uterus bei Blutungen sicher wirkend, aber wegen der heftigen Reizung durchaus nicht ungefährlich. Auch in Form von Uterusbacillen mit Zucker und Gummi.

**Liquor Hydrargyri nitrici** (100,0 = 0,70). — Ätzmittel. Bei Erosionen, namentlich bei Verdacht auf Lues, zur Ausätzung des Cervikalkanals. Auch zu Vaginalinjektionen 5 bis 15 : 1000.

**Lysoform** (250 = 1,30). — Riecht nicht schlecht, reizt weniger als Lysol, in doppelter Quantität wie Lysol dem Wasser zuzusetzen.

**Lysol** (100,0 = 0,55). (500,0 = 1,70). — Billiges Desinfiziens, starkriechende Lösungen undurchsichtig und Brennen erzeugend 2 bis 5 bis 10 : 1000.

**Magnesia usta** (100,0 = 1,0). — Leichtes Abführmittel bei Pyrosis, namentlich in der Schwangerschaft mit einem Tropfen Oleum Menthae angenehm zu nehmen. In Schüttelmixturen 4 : 200.

**Magnesium citricum effervescens** (100,0 = 1,15). — Bei klimakterischen Kongestionen. 2 bis 3 Teelöffel täglich führen leicht ab.

**Magnesium sulfuricum**, Bittersalz, (100,0 = 0,10). — Abführmittel. 10,0 bis 20,0 in Wasser gelöst.

**Menthol** (10,0 = 0,70). Lokales Anästheticum, als Migränestift beliebt.

**Methylenblau** (1,0 = 10,0). 0,1 bis 0,2 mehrmals täglich in Kapseln, um den Urin bei der Kystoskopie blau zu färben.

**Morphium.** Vergl. Atropin und Extractum Belladonnae.

**Natrium carbonicum crudum** (250,0 = 0,10). 1 kg = 0,30. Soda. Zu Scheidenspülungen: 30 : 1000; desinfizierend, schleimlösend, reinigend; ebenso zu Waschungen und lokalen Bädern der äußeren Geschlechtsteile.

**Natrium salicylicum** (10,0 = 0,20). 0,5 bis 1,5 pro dosi. Bei Blasenkatarrh und Mycosis vesicae 5 : 200 innerlich Antipyreticum.

**Oleum camphoratum** (10,0 = 0,10). Bestes Reizmittel bei Kollaps nach Operationen 1 bis 3 Spritzen subkutan.

**Oleum Ricini** (100,0 = 0,40). Abführmittel. 30,0 mit 2 Tropfen Olei Crotonis starkes Abführmittel. Bei Ileus nach Magenausspülung mit der Schlundsonde in den Magen injiziert. Auch als Klysma.

**Oleum Therebinthinae** (100,0 = 0,35). Desinfiziens. Rein zu Bepinselungen der Portio und des Cervikalkanals, zum Auswischen des Uterus bei Endometritis.

**Opium purum.** Vorteilhafter Extractum Opii aquosum.

**Orthoform** (1,0 = 0,35). Schmerzstillendes Streupulver.

**Paraldehydum** (1,0 = 0,05). 1,0 bis 2,0 als Schlafmittel, wenn bei Chloralgebrauch Delirien entstehen.

**Phenacetin** (1,0 = 0,10). Antipyreticum. Schlafmittel, bei Kopfschmerzen, hysterischen Reizzuständen, z. B. bei Tussis hysterica, Dysmenorrhoe.

**Physostigminum salicylicum** (0,01 = 0,20). 0,001 subkutan 2—3 mal täglich. Vortrefflich wirkend bei Darmatonie.

**Plumbum aceticum** (10,0 = 0,05). 0,02 bis 0,05 sicherstes Mittel bei kolliquativen Diarrhoen. Verdirbt sehr den Magen. Äußerlich 1 bis 5 : 1000. In Suppositorien bei blutenden Hämorrhoiden und Fissura ani 0,05 zu 2,0 Oleum Cacao.

**Podophyllin** (1,0 = 0,10). Sehr billiges Abführmittel, 1,0 zu 100 Pillen, macht oft Leibschmerzen, weshalb Zusatz von Extractum Belladonnae beliebt.

**Protargolum** (1,0 = 0,30). Antigonorrhoicum. 10—15prozentige Lösung zu Dauertampons.

**Pulvis Doveri** (1,0 = 0,05). 0,2 bis 1,0 mehrmals täglich. Leichte Opiumwirkung.

**Resorcin** (1,0 = 0,10). 1 kg = 95,0. Desinfiziens. 2,0 bis 4,0 pro die. Bei Blasenkatarrh innerlich. 10,0 bis 20,0 : 1000 (auch stärker bis 50 : 1000) zu Injektionen in die Blase.

**Salipyrin** (1,0 = 0,20). Antineuralgicum bei Dysmenorrhoe 1,0 mit Codeïn 0,02 mehrmals täglich.

**Salol** (1,0 = 0,05). 1,0 bis 2,0 mehrmals täglich. Innerliches Mittel bei Urinzersetzung in der Blase.

**Secale cornutum** (10,0 = 0,50). In den Monaten nach der Ernte, Juli bis Dezember, wirkt frisch pulverisiertes Secale sicherer als die Präparate. In Pillen 10,0 zu 100 Pillen; täglich 10 bis 15 Pillen. In Pulvern rein zu 1,0; 2 bis 3 mal täglich.

**Stypticin** (0,01 = 0,10). 0,05 4 bis 5 mal täglich während der Menorrhagie.

**Sulfonalum** (1,0 = 0,10). Schlafmittel, 1 bis 2 g. Es müssen etwa 100,0 warme Flüssigkeit (Tee) mit dem Mittel genommen werden. Wirkt langsam, aber sicher.

**Sulfur depuratum** (10,0 = 0,05). Abführmittel, in zusammengesetzten ekkoprotischen Pulvern, z. B. flor. sulf., Magnes. sulf., Natr. sulf., Tart. depur. anna 20,0. Fol. Sennae, Cort. frangul., Rad. Rhei, pulver. ana 15,0 M. f. pulv. Teelöffelweise. Tartar depur. flor. sulf. Sachari albi ana 30,0, Olei Menthae guttam unam 2 mal täglich 1 Teelöffel. Auch Pulvis fol. Sennae in gleicher Dosis kann zugesetzt werden. Komponierte ekkoprotische Pulver behalten bei gleicher Dosis länger Wirkung als einfache Mittel.

**Therapogen** (1 l = 2,50). 30 g zu 1 Liter Desinfektionsmittel von Max Doenhardt, Köln.

Riecht nach Naphtalin. Gutes Desinfektionsmittel, reizt weder Hände noch Wunden und greift Instrumente nicht an.

**Tinctura Belladonnae** (10,0 = 0,15). Bei Dysmenorrhoe 5 bis 10 Tropfen 3 bis 4 mal täglich.

**Tinctura Jodi** (100,0 — 1,45). 1 l = 4,20. Zu Injektion in den Uterus und Bepinselung der Haut oder Scheide. 2,0 bis 5,0 in Glyzerin gelöst zur Vaginaltamponade.

**Tinctura haemostyptica Denzel** (100,0 = 1,80 1000 = 6,0). Ein Eßlöffel täglich eine Woche lang vor der Menstruation; ein bis 3 Eßlöffel während der Menstruation gegen Menorrhagie. Um vor Fälschungen sicher zu sein, setze man stets „Denzel“ hinzu. Wird vom Magen gut vertragen.

**Tinctura Opii simplex** (10,0 = 0,20). 2stündlich 8 bis 10 Tropfen. Zur Darmberuhigung bei Peritonitis. Auch im Klysma in gleicher Dosis.

**Urotropin** (10,0 = 1,30). 1 g mehrmals täglich bei Cystitis.

**Valyl** Wirksamer Bestandteil des Baldrian, kommt nur in Kapseln à 0,125 in den Handel. 3 mal täglich 2—3 Tropfen bei klimakterischen Beschwerden, Neurosen, Schlaflosigkeit.

**Veronal** (1,0 = 40). Bestes modernes Schlafmittel 0,5 abends.

**Vinum camphoratum** (100,0 = 0,60). 1 l = 2,20. Altes gutes Mittel zur Tränkung der Watte auf schlechte Granulationen gelegt und in Wundhöhlen und Fisteln gestopft.

**Vioform** (1,0 = 0,15; 10,0 = 1,35; 100,0 = 10,55). Bestes austrocknendes Streupulver auf frische Wunden.

**Zincum aceticum** (10,0 = 0,10). 1 kg = 1,80. 5:1000 zu Scheidenspülungen.

**Zincum chloratum** (10,0 = 0,10).
1 kg = 1,40.

In 1prozentiger Lösung bei Gonorrhoe die Scheidenwand gerbend. Mit Wasser ana starkes Ätzmittel. Die getränkte Watte gut ausdrücken! Abfließende Tropfen mit Natronbicarbonicum-Lösung zu neutralisieren. Auch in Form der alten Ätzpaste gebraucht.

**Zincum oxydatum crudum** (10,0 = 0,05).
1 kg = 0,60.

Als Streupulver 10:50 Amylum ana bei Pruritus und nässendem Eczema vulvae.

**Zincum sulfuricum** (10,0 = 0,15).
1 kg = 0,40.

Zu Scheidenspülungen: 10,0:1000. Bester billigster Zusatz zu Wasser bei Gonorrhoe etc.

# Sachregister.


Abdominaltumoren, differentielle Diagnose der 454.
— Abszeß ovarieller 409.
— parametritischer 545.
— perimetritischer 565.
— periproktitischer 625, 641.
— vaginaler 88.
— uteriner 183.
Abflußvorrichtung am Spülbecken 36.
Abort 21.
Achsendehnung des Uterus 308.
Achsendrehung der Ovarialtumoren 438.
Achterpessar 268.
Acidum nitricum 237.
Acne vulvae 56.
Adenom des Ovarium 415, 421.
— des Uterus 346.
Adenomyom 356.
Adhäsionen bei Myomen 357.
— bei Ovarien 439, 464.
— der Tuben 476.
Adhäsive Vaginitis 87.
Adnexklammer 394.
Adnexoperation 481.
Adstringentien zu Vaginalinjektionen 93.
Ätzungen der Portio 237.
— des Uterus 216.
— bei Carcinoma uteri 338.
Aktinomykose 57, 558.
Alexanders Operation 278.
Alkohol 5.
Amenorrhoe 586.
— nach Haematoma ovarii 413.
Amputation der Cervix uteri bei Karzinom 333.
— bei chronischer Metritis 195.
— bei col tapiroide 608.
— bei Erosionen 195, 238.
— bei Uterusprolaps 294.
Analfissur 641.
Anamnese, Aufnahme der 19.
Angiodystrophio ovarii 410.
Angiothripsie 332.
Anteflexio uteri 246.
— mit col tapiroide 247.
— bei Myom 248.
— bei Prolaps 289.
— bei Retroversio 248.
Antepositio uteri 252.
— bei Hämatocele 494.
— bei Perimetritis 565.
Anteversio uteri 249.
Antiparasitäre Vorbereitung 4.
Antisepsis, gynäkologische 1.
— in der Sprechstunde 17.
— objektive 4.
— subjektive 4.
Antiparasitäre Vorbereitungskur 4.
Apostolische Behandlung 224.
Ascites, differentielle Diagnose 454.
Atmokausis 226.
Atresia ani 47.
— hymenalis 165.
— tubarum 476.
— uterina 166.
— vaginalis 165.
Atrophie des Uterus 196.
Auskratzen des Uterus 216.
Auswaschen der Blase 121.
— des Uterus 184.

Bartholinsche Drüse 50, 55, 60, 622.
Bauchbruch 528.
— Operation des 529.
Bauchfell, Entzündung des 245. 559.
— Neubildungen 574.
Bauchfisteln 532.
Bauchnaht 510.
Bauchschnitt 390.
Bauchspalte 110.
Bauchspekulum 392.
Bauchverband 514.
Beckenbindegewebe 538.
— Entzündung des 544.
— Neubildungen des 557.
Beckenhochlagerung 144, 389.
Befruchtung 603.
Beinhalter 74.
Belastungstherapie 481, 555, 557, 640.
Beleuchtungslampe 34.
Bildungsfehler der Blase 111.
— des Hymen 44.
— der Ovarien 407.
— der Tuben 472.
— des Uterus 156.
— der Vagina 156.
— der Vulva 46.

Blase, Ektopie der 111.
— Entzündung der 113.
— Fisteln der 132.
— Lageveränderungen der 110.
— Neubildungen der 124.
— Spaltbildung der 110.
— Steine der 113.
— Tuberkulose der 155.
— Verletzung der 130.
Blasenbauchfisteln 532.
Blasenkatarrh 113.
Blasencervixfistel 132.
Blasendarmfistel 147.
Blasenektrophie 111.
Blasenscheidenfistel 132.
Blechunterschieber 95.
Blumenkohlgewächs 311.
Bozemanscher Katheter 185.
Braunsche Spritze 213.

Cervikalkanal 178.
Cervix, Amputation der 195, 238.
— — bei Karzinom 333.
— — bei Prolaps 294.
— Erosionen der 238.
— Inzisionen in die 195. 207.
— Katarrh der 230.
— Myome der 353.
— Schleimpolyp der 201.
— Stenose der 207.
Cirrhosis Ovarii 410.
Chorionepitheliom 343.
Col tapiroide 247.
Collinsche Zange 330.
Corpuskarzinom 315.
Corpus luteum 406.
— — Cysten des 411.
Curetten 218.
Cuscos Spekulum 31.
Cysten der Bartholinschen Drüsen 50. 56. 70.
— der Lig. rotund. 565.
— des Nebeneierstocks 432.
— der Ovarien 413.
— der Vagina 100.
— der Vulva 70.
Cystenfibrom 354.
Cystenzange 461.
Cystocele 283.

Dammrisse 71.
— Operation der 77.
Dampfsterilisation 8.
Darmfistel bei Perimetritis 565.
Darmscheidenfistel 108.
Defekt der Scheide 161.
— des Uterus 161.
Dehiscenz, sekundäre 511.
Dermoid 426.
Desinfektion der Hände 4.
Desinfektionsmittel 16.
Diagnostik, allgemeine 19.
Dilatatorien 243, 244.
Diphtheritis 55.
Doppelhäkchen 138.
Draht zur Naht 15.
Drainage der Blase 122.
Durchbruch eines parametritischen Exsudats 545.
— eines perimetritischen Exsudats 565.
Dysmenorrhoe 594.
— bei Anteflexio 249.
— membranöse 201.
— bei Myomen des Uterus 361.

Echinokokkus 452. 557.
— des Beckenbindegewebes 558.
Eierstock s. Ovarium.
Eileiter s. Tuben.
Ekzem der Vulva 56.
Elektrolyse 224.
Elephantiasis der Vulva 50.
Elevation des Uterus 308.
Elythrorrhapie 296.
Emmetsche Operation 239.
Endometritis, akute 181.
— atrophisierende 203.
— chronische 198.
— deciduale 199.
— exfoliative 201.
— fungöse 198.
— glanduläre 199.
— gonorrhoische 617.
— hämorrhagische 199.
— interstitielle 200.
— tuberkulöse 202.
— Behandlung der 205.
Erosionen 231, 618.
Enterocele vaginalis 279.
Entwickelungsgeschichte 44.
Enukleation der Myome 399.
Enuresis nocturna 152, 154.
Epispadie 47.
Epithel des Uterus 199.
Epoophoron 406.
Ergotin 370.
Exstirpation des Uterus bei Karzinom 328.
— — bei Myom 397.
— — bei Prolaps 299.
Extrauteringravidität 490.

Farresche Linie 463.
Fergusons Spekulum 30.
Fibrom des Beckenbindegewebes 557.
— des Ligamentum rotundum 559.
Fissura ani 641.
— urethrae 159.
Fisteln der Blase 132.
— der Cervix 132.
— der Harnleiter 132.
— der Mastdarmscheidenwand 108.
Fisteloperation 135.
— ventrovaginale 145.
Follikularcysten 410.
Follikuläre Hypertrophie 235.

Fossa ovarica 406.
Freundsche Operation 334.

Gaertnersche Kanäle 156.
Gesichtsmaske 5.
Gazetupfer 9.
Glaskatheter 121.
Glyzerinklistiere 515.
Glyzerintamponade 97.
Gonokokken 612.
Gonorrhoe 566, 570, 611, 626.
— der Blase 617.
— der Scheide 615.
— residuale 614, 624.
— der Tuben 619.
— der Urethra 617, 148.
— des Uterus 617.
— der Vulva 615.
— Behandlung der 629.
— Diagnose der 627.
— Nachbehandlung 631.
Graafsche Follikel 405.
— Entzündung der 409.
— Hydrops der 410.
Gynatresien 165.
Gummihandschuhe 6.

Hämatocele 490.
Hämatokolpos 167.
Hämatom der Ovarien 413.
— des Uterus 327.
— der Vulva 56.
Hämatometra 167.
— im rudimentären Nebenhorn 166, 170.
Hämatosalpinx 479.
Hämophilie 590.
Hämorrhoidalknoten 642.
Hände, Desinfektion der 4.
Harnleiterfistel 145.
Harnröhre s. Urethra.
Harnröhrenkarunkeln 150.
Hasses Scheidenspüler 256.
Hermaphroditismus 48.
Hernien der Ovarien 407.
— des Uterus 309.
Herzneurose 637.
Hodge-Pessar 256.
Hydronephrosis 458.
Hydrops follicularis 410.
— saccatus peritonaei 454.
Hydrosalpinx 478.
Hymen 44.
— Atresie des 165.
— cibriformis 44.
— imperforatus 44.
Hypersekretion des Uterus 208.
Hypertrophie der Cervix 235, 288.
— der Klitoris 50.
— follikuläre 235.
— der Vulva 50.
Hypertrophia lymphatica vulvae 50.
Hypospadie 47.
Hysterie 22.
Hysterophor 302.

Ileus 524.
Injektionen, heiße 256.
— in den Uterus 223.
Intermenstrualschmerz 598.
Instrumentenkocher 12, 18.
Intrauterin-Behandlung 223.
— Pessar 601.
— Spritze 223.
Inversio uteri 302.
— vaginae 285.
Inzisionen in die Cervix 208.
Irrigation, permanente 380.
Irritable bladder 155.

Kapselhämatocele 496.
Karzinom des Bauchfells 321.
— der Blase 128.
— der Cervix uteri 309, 313.
— des Corpus uteri 315.
— Operation des 328.
— der Ovarien 423.
— der Portio 310.
— Rezidive des 337.
— der Tuben 489.
— des Uterus 309.
— der Vagina 101.
— der Vulva 66.
Karunkel der Harnröhre 150, 617.
Kastration 197, 401.
Katgut 14.
Katheter von Glas 121.
— für den Uterus 184.
— für Ureter 78.
— nach Skene 122.
Kletterhaken 330.
Klimax 582.
Klitoris 43.
Kolica mucosa 638.
Kolpitis 86.
— gummosa 89.
Kolpohyperplasia cystica 90.
Kolpomyomotomie 381,
Kolporrhaphia 296.
Kolpotomia anterior 487.
— posterior 488.
Kondylome, breite 54.
— spitze 64.
Kontaktinfektion 3.
Kotfisteln 641.
Kotstauung 637.
Kraurosis vulvae 57, 616.
Kystoskop 127.
Kystoskopie 124.
Kystoskopische Bilder 124, 128.

Lageveränderung der Ovarien 407.
— der Tuben 472.
— des Uterus 241.
Laminaria 212.

Lampe zur Beleuchtung 34.
Laparomyotomie 393.
Lautenschlägerscher Apparat 7.
Lebertumoren 457.
Leitkanüle 175.
Ligamentum rotundum, Krankheiten des 559.
Löffel, scharfe 217.
Löffelzange 378.
Luftembolie 521.
Lupus der Vulva 69.

Massage 481, 640.
Massierkugel 639.
Mastdarmauswaschungen 635.
Mastarminjektion 635.
Mastdarmparalyse 634.
Mastdarmscheidenfistel 108.
Mastdarmträgheit 634.
Mastdarmuntersuchung 28.
Mayerscher Ring 251.
Membrana granulosa 404.
Menopause 582.
Menorrhagie 590.
— bei Beginn der Menstruation 590.
— bei Karzinom 319.
— in der klimakterischen Periode 590.
— bei Myom 362.
— bei Ovarialkrankheiten 444.
Menstruation 21, 579.
— Diätetik der 584.
— schmerzhafte 594.
— serotina 585.
— vikariierende 686.
— vorzeitige 585.
Mesovarium 403, 404.
Messer zu Fisteloperationen 138.
— zu Inzisionen in die Cervix 208.
— zu Skarifikationen 194.
Metritis, akute 181.
— chronische 187.
— Behandlung der 183, 191, 193.
Milchglasspekulum 30.
Milztumoren 444.
Mischinfektion 621.
Mißbildungen s. Bildungsfehler.
Molluscum 68.
Mons Veneris 41.
Morgagnische Hydatide 432.
Müllerscher Faden 157.
Muttermund, Erosionen am 231.
— Inzisionen in den 207.
Mutterspiegel 30.
Muzeuxsche Zange 34.
Myom 348.
— der Cervix 353.
— cystisches 354
— interstitielles 352.
— des Ligamentum rotundum 541.
— lymphangiektatisches 355.
— polypöses 353.
— submuköses 353.
— des Subserosium 557.
Myom des Uterus 348.
— der Vagina 104.
— Enukleation 399.
— Verfettung 358.
— Verkalkung 358.
— der Vulva 69.
— vaginale Totalexstirpation 396.
Myomotomie 401.
Myomzange 394

Nabelbruch 528.
Nachbehandlung nach Karzinomoperationen 333.
— nach Fisteloperationen 145.
— nach Bauchschnitten 499.
— nach Fisteln 146.
— nach plastischen Operationen 82.
Nadelhalter, Hagedorns 140.
Naht der Bauchwunde 510.
Nahtmaterial 13.
Narkose 365.
Nebeneierstock 406.
— Geschwülste des 432.
Nebenhornschwangerschaft 497.

Obliteration, quere der Scheide 143.
Obstruktion, chronische 633.
Ölklistier 614, 303.
Onanie 49.
Oophoritis 409.
Operationstisch 383.
Osteomalacie 410.
Ovarien, 403.
— Abszeß 409.
— accessorische 408.
— Adenom 415.
— Anatomie 403.
— Bildungsfehler 604.
— Netzadhäsionen 439.
— Blutcysten 413.
— Cirrhosis 410.
— Dermoid 426.
— Dislokation 411.
— Endotheliom 432.
— Entzündung 409.
— Fibrom 430.
— Flimmerepithelcysten 421.
— Follikularcysten 410.
— Hämatom 413.
— Hernien 408.
— Karzinom 423.
— Kolloid 417.
— Kystadenoma 415, 421.
— Kystenoma papillare 418.
— Kystoma serosum simplex 414.
— Lage 406.
— Lageveränderungen 407.
— Ligamentum 403.
— Mangel 407.
— Neubildungen 413.
— Oberflächenpapillom 445.
— Ödem 410.
— Papillom 418.

Ovarien, Teratom 426.
— traubenmolenförmiges Papillom 420.
— Peritheliom 432.
— Psammom 424.
— Pseudomyxom 420.
— Sarkom 430.
— Struma 430.
— Tuberkulose 413.
— Überzahl 403.
Ovariencysten 413.
— Adhäsionen bei 439.
— Blutung in die 413.
— Diagnose 447.
— Differentialdiagnose 454.
— Eiterung in den 440.
— Entzündung der 444.
— Inhalt der 451.
— Lage der 437.
— Ruptur 441.
— Schwangerschaft 454.
— Stiel der 435.
— Symptome 441.
— Torsion 438.
— Verfettung 440.
— Wachstum der 435.
Ovariotomie 459.
— Darmadhäsionen bei 439, 464.
— Instrumente bei der 459.
— konservative 463.
— Kontraindikationen 458.
— Nachbehandlung 515.
— vaginale 466.
— unvollkommene 469.
— wiederholte 469.
Ovarium 403.
Ovula Nabothi 233.
Ovulation 579.

Palmae plicatae 178.
Palpation 448.
Paraffininjektion 144.
Pankreascysten 457.
Parametritis 538.
— Anatomie 538.
— atrophicans 548.
— Behandlung 553.
— Diagnose 550.
— Exsudate der 545.
— gonorrhoische 613, 621.
— posterior 548.
Parametrium 538.
Paraperitonäale Tumoren 456.
Parovarium 406, 432.
Parovarialcysten 432.
Pericystitis 118.
Perimetritis 559.
— Behandlung der 573.
— Diagnose der 570.
— Exsudate bei 565.
— Symptome 568.
— Verlauf 568.
Perioophoritis 411.
Periproktitis 641.
Pflügersche Schläuche 404.
Pericystitis fibrosa 118.
Peritonäalpinzette 460.
Peritonäum 559.
Peritonitis 559.
— nach Bauchschnitt 523.
Permanentkatheter 122.
Pessarien bei Anteflexio 249.
— bei Anteversio 251.
— exzentrische 293.
— Hodgesche 256.
— intrauterine 601.
— bei Prolaps 301.
— bei Retroflexio 267, 268, 269.
— Retroversio 356.
Pessarienzange 251.
Pfannenstiels Querschnitt 391.
Pferdefuß Skenes 122.
Plastische Operationen 76.
Plattenhaken 138, 381.
Polypen, adenomatöse 346.
— myomatöse 353.
Polypenscheren 240, 374.
Portioamputation 195, 238, 294, 333.
Preßschwamm 211.
Probeinzision 469.
Processus vermiformis 464.
Prolapsoperationen 294.
Prolapsus ani 291, 644.
Pruritus vulvae 61.
Pseudodecidua 499.
Pseudoelephantiasis 50.
Pseudohermaphroditismus 48.
Pseudomucin 419.
Pseudomyxoma peritonaei 420.
Pseudotumoren, abdominelle 455.
Pulverbläser 82.
Punktion der Hämatocele 504.
— der Ovariencysten 458.
— der Ovula Nabothi 236.
Pyelonephritis 115.
Pyometra 166.
Pyosalpinx 475.

Quellmittel 211.

Rectocele 290.
Regionen, am Abdomen 25.
Reposition bei Retroflexio 262.
Retroflexio 257.
— bei Prolaps 291
— operative Behandlung derselben 272.
— uteri gravidi 454.
Retroversion 253.
Rezidive bei Karzinom 337.
— bei Ovarialtumoren 445, 463.
Rieselspekulum 20.

Salbenspritze 98.
Salpetersäure 237.
Salpingitis 475, 619.
Salzwasserlösung, physiologische 11.
Sandseife 5.

Sarkom des Coecum 455.
— der Ovarien 430.
— retroperitonäales 456, 558.
— des Uterus 341.
— der Vagina 103.
Schamlippen, kleine 42.
— große 42.
Schere zum Abschneiden der Schleimpolypen 240.
— Sieboldsche 374.
Scheide s. Vagina.
Scheidenausspülungen 93.
Scheidenzeiger 397.
Schleimhaut des Uterus 179.
Schleimpolypen 201.
Schlittenpessar 270.
Schückings Tropfrohr 380.
Schwangerschaft 446.
Seitenhalter 138.
Seitenlage 33.
Selbstinfektion 3.
Senkung der Ovarien 411.
Shock 518.
Silkworm 15.
Simons Spekula 39.
Sims Seitenlage 33.
— Spekulum 33.
Skarifikationen 194.
Skenes Katheter 122.
— Drüsengänge 44, 626, 632.
Sonde 209.
Spekula 30, 39.
Sprechzimmer 24.
Spritze, Braunsche 223.
— für die Harnröhre 80.
— für Öl 527.
— für Salben 98.
Steißrückenlage 39.
Stenose des Orificium externum 207.
Sterilisation der Frau 229, 278, 609.
Sterilisation der Instrumente 7, 12.
Sterilisationstopf 10.
Sterilität bei Anteflexio 149.
— bei Gonorrhoe 625.
— bei Perimetritis 550.
— bei Stenosen 207.
Stichelung 194.
Stielbehandlung bei Myomen 398.
— bei Ovarialtumoren 461.
Stieltorsion 438.
Stopfer 218.
Syncytiom 343.
Syphilis 54.

Tachykardie 637.
Tamponade der Scheide 95.
— des Uterus 220.
Tamponzange 96
Thomas-Pessar 267.
Thrombus vulvae 56.
Thursfieldscher Apparat 7.
Tisch für Laparotomien 389.
Tod nach Laparotomien 518.
Toilette des Bauchfells 482.
Torsion des Ovarialstiels 438.
Totalexstirpation 328.
— bei Karzinom 328.
— bei Myom 377.
— bei Prolaps 299.
Touchieren 26.
Tripper s. Gonorrhoe.
Trockene Behandlung der Vagina 98.
Trommel, zur Sterilisation 8.
Tropfrohr Schückings 380.
Tubargravidität 490.
Tube 471.
Tubenabort 493.
— Bildungsfehler 472.
— Blutung in die 479.
— Cysten 478.
— Durchgängigkeit 472.
— Entzündung 473, 619.
— Geschwülste 489.
— Hydrops 478.
— Karzinom 489.
— Katarrh 475.
— Krankheiten 470.
— Lage 471.
— Lageveränderungen 476.
— Neubildungen 489.
— Platzen der 490, 293.
— Sondierung 472.
— Tuberkulose 476.
— Verschluß 478.
Tuberkulose des Bauchfells 555.
— der Blase 119, 155.
— der Ovarien 413.
— der Tube 453.
— des Uterus 202.
Tuboovarialcysten 415.
Tupelo 213.
Tupferhalter 9.

Ulcus rotundum simplex vaginae 103.
Unterbindungshaken 461.
Untersuchung, Allgemeines 15.
— kombinierte 27.
— mit der Lampe 34.
— in Narkose 29.
— per rectum 28.
— in der Rückenlage 26.
— in der Seitenlage 32.
— mit Spiegeln 30.
Urachusfisteln 110.
Ureterenfistel 132
Ureterensonden 134, 145.
Urethra 147.
— Caruncula der 150, 617.
— Erweiterung der 151.
— Fissuren der 159.
— Funktionsstörungen der 152.
— Gonorrhoe der 148.
— Kanüle für die 154.
— Karzinom der 151.

Urethra, Krankheiten der 147.
— Neurosen der 152.
— Prolaps der 150.
— Strikturen 151.
— Syphilis 152.
— Varicen 149.
Uterus
— Adenom 346.
— Adenomyom 356.
— Anatomie 157, 177.
— Anteflexio des 246.
— Atmokausis 226.
— Ausätzen des 216.
— Auskratzung 218.
— bacilli 185.
— Befestigungen 245.
— bicornis 170.
— bilocularis 158.
— bipartitus 162.
— Curettage des 218.
— Defekt des 161.
— Dilatation des 211.
— Dilatatoren 213, 214.
— Drüsen des 179,
— Duplizität des 158.
— Einspritzungen in den 223.
— elektrolytische Behandlung 224.
— Elevation 308.
— Entzündungen des 177.
— Epithel des 179.
— Erosion 231.
— Erweiterung des 211.
— Fibroide 348.
— foetalis 162.
— Hernie 309.
— Hypersekretion 208.
— infantilis 163.
— Injektion in den 184.
— Inversion des 302.
— Karzinom des 309.
— Katheter des 184.
— Lage des 241.
— Lageveränderungen des 241.
— Löffel des 217.
— Mangel des 161.
— Mißbildungen des 156.
— Myome des 348.
— Prolaps des 282.
— pubescens 184;
— rudimentärer 162.
— Sarkom 341.
— Schleimhaut 179.
— Schleimpolypen 201.
— Sonde 209.
— Spritze 223.
— Stäbchen 217.
— Stein 358.
— Stenosen 165, 207.
— Stichler 194.
— Stopfer 218.
— Tamponade des 220.
— Topographie des 178.
— Tuberkulose 202.
— unicornis 159.

Vagina, Anatomie der 84, 89.
— Ausspülung 93.
— Bildungsfehler 156.
— Cysten 100.
— Defekt 161.
— Entzündung 86.
— — adhäsive 84.
— — exfoliative 89.
— Exstirpation der 102.
— — gummöse 89.
— Hyperästhesia 105.
— Karzinom 101.
— Mangel 148, 165.
— Myome 104.
— Neubildungen 101.
— Papillom 104.
— Sarkom 103.
— Senkung 284.
— Tamponade der 95.
— Tuberkulose 103.
— Ulcus rotundum 103.
— Verletzungen der 108, 109.
Vaginafixation 276.
Vaginismus 105.
Vaginitis 86.
— adhaesiva 87.
— diphtheritische 89.
— emphysematöse 90.
— exfoliative 89.
— gummöse 89.
— vetularum 87.
Varicen der Harnröhre 149.
Ventrofixation 272.
Ventrovaginale Fisteloperation 145.
Verbandsmaterial 7.
Vibrationsmassage 640.
Vorbereitungskur 73.
Vorbereitung zur Laparotomie 385.
Vulva 41.
— Acne der 56.
— Actinomycosis 57.
— Bildungsfehler 45.
— Cysten der 70.
— Diphtheritis der 55.
— Ekzem der 56.
— Elephantiasis 50.
— Entwickelung 44.
— Entzündung der 53.
— Fibromyom 69.
— Furunculosis der 56.
— Gangrän 55.
— Herpes der 56.
— Hypertrophie der 50.
— Karzinom 68.
— Kondylome der 64.
— Kraurosis 57.
— Lipom 69.
— Lupus 69.
— Mißbildungen 45.
— Molluscum 68.
— Myom 69.
— Papillom 64.
— Pruritus 61.

Vulva, Sarkom 69.
— Syphilis 54.
— Teleangiektasie 70.
— Thrombus 56.
— Tuberkulose 70.
— Verletzung 71.
Vulvitis 58.
Vulvovaginitis 88.

Wandermilz 457.
Wiederherstellung des Dammes 77.
Wochenbett 254.
Wolffscher Körper 157.
Wundinfektion 2.
— Folgen der 3.

Zange zum Einführen von Drains 386.
— — der Ringe 251.
— zum Eingreifen des Bauchfells 460.
zum Fassen der Myome 394.
— Muzeuxsche 34.
— — Ovarialcysten 461.
— der Portio 34.
Zottengeschwulst der Blase 124.
Zwirn zur Naht 16.

Druck von August Pries in Leipzig.